

University of Groningen

Succesvolle harttransplantatie bij langdurige beademde patienten

Brouwer, M. H. J.; Bams, J. L.; Van Den Berg, M. P.; Van Veldhuisen, D. J.; Ebels, T.

Published in:
 Nederlands Tijdschrift voor Geneeskunde

IMPORTANT NOTE: You are advised to consult the publisher's version (publisher's PDF) if you wish to cite from it. Please check the document version below.

Document Version
 Publisher's PDF, also known as Version of record

Publication date:
 1996

[Link to publication in University of Groningen/UMCG research database](#)

Citation for published version (APA):

Brouwer, M. H. J., Bams, J. L., Van Den Berg, M. P., Van Veldhuisen, D. J., & Ebels, T. (1996). Succesvolle harttransplantatie bij langdurige beademde patienten. *Nederlands Tijdschrift voor Geneeskunde*, 140(47), 2353-2355. <https://www.ntvg.nl/artikelen/succesvolle-harttransplantatie-bij-langdurig-beademde-patienten>

Copyright

Other than for strictly personal use, it is not permitted to download or to forward/distribute the text or part of it without the consent of the author(s) and/or copyright holder(s), unless the work is under an open content license (like Creative Commons).

The publication may also be distributed here under the terms of Article 25fa of the Dutch Copyright Act, indicated by the "Taverne" license. More information can be found on the University of Groningen website: <https://www.rug.nl/library/open-access/self-archiving-pure/taverne-amendment>.

Take-down policy

If you believe that this document breaches copyright please contact us providing details, and we will remove access to the work immediately and investigate your claim.

Downloaded from the University of Groningen/UMCG research database (Pure): <http://www.rug.nl/research/portal>. For technical reasons the number of authors shown on this cover page is limited to 10 maximum.

Succesvolle harttransplantatie bij langdurig beademde patiënten

M.H.J.BROUWER, J.L.BAMS, M.P.VAN DEN BERG, D.J.VAN VELDHUISEN EN T.EBELS

Chronisch hartfalen vormt een ernstig klinisch syndroom binnen de groep chronische hart- en vaatziekten. Toename van de gemiddelde leeftijd van de patiënten en de verbeterde overlevingskans na een myocardinfarct zijn de belangrijkste oorzaken.¹ De prognose van chronisch hartfalen in het eindstadium is slecht: 60-75% van de patiënten overlijdt binnen 5 jaar na het stellen van de diagnose.²

Met het stijgen van het aantal patiënten met chronisch hartfalen neemt de vraag naar harttransplantatie toe. Idiopathische en ischemische cardiomyopathie zijn de meest voorkomende indicaties. Contra-indicaties voor harttransplantatie (tabel 1) bepalen echter of een patiënt in aanmerking komt voor deze behandeling.

Het aantal harttransplantaties in Nederland heeft in de afgelopen jaren een plateau fase bereikt van gemiddeld 45 per jaar, bij een groeiende wachtlijst. De wachttijd voor harttransplantatie is daardoor opgelopen tot zelfs meer dan 12 maanden. Juist in die wachttijd is waakzaamheid geboden met betrekking tot nieuwe contra-indicaties die ertoe noodzakken de patiënt, tijdelijk of definitief, van de wachtlijst te halen.

Dat een harttransplantatie bij een complicerende factor, in dit geval beademing, soms toch overwogen dient te worden, demonstreren de volgende 3 ziektegeschiedenissen.

ZIEKTEGESCHIEDENISSEN

Patiënt A, een 50-jarige man, werd verwezen naar het Thoraxcentrum van het Academisch Ziekenhuis in Groningen (AZG) wegens onstabiele angina pectoris na een recentelijk door-gemaakt voorwandmyocardinfarct. Bij coronaire angiografie werd een sclerotisch coronair systeem gezien met beduidende stenosen in de ramus interventricularis anterior (ramus descendens anterior; LAD), in de eerste en tweede diagonale tak daarvan (D1, D2), in de ramus marginalis sinister (margo obtusus-tak; MO) en in de rechter coronairarterie (RCA). Vanwege de onstabiele angina pectoris werd met spoed een coronaire revascularisatie (bypassoperatie) verricht; daarbij werd de linker A. thoracica interna (linker A. mammaria interna; LIMA) ge-anastomoseerd op de LAD en er werd een veneus transplantaat aangebracht van de aorta naar de D2, de D1 en de MO. Postoperatief bestond er een slechte hemodynamiek; in verband daarmee waren toediening van inotropica en ondersteuning van de linker-ventrikelfunctie door middel van een intra-

Zie ook het artikel op bl. 2321.

SAMENVATTING

Bij 3 patiënten, mannen van 50, 34 en 36 jaar met ernstig chronisch hartfalen, werd een harttransplantatie verricht. Vooraf voldeden de patiënten niet geheel aan de criteria die in Nederland voor harttransplantatie zijn afgesproken (in het bijzonder de criteria 'geen contra-indicatie' en 'streng screening'). De behandeling was succesvol.

aortale ballonpomp noodzakelijk. Bij transoesofageale echocardiografie werd een slechte linker-ventrikelfunctie met mitralisregurgitatie gezien. Pogingen om de intensiteit van de beademing te verminderen mislukten wegens pompfalen van de linker ventrikel met massaal longoedeem (figuur 1). Gezien de slechte hemodynamiek, de volledige beademing en de onmogelijkheid van mitralisklepchirurgie werden andere therapeutische opties besproken, namelijk conservatieve behandeling, hemodynamische ondersteuning met een kunsthart als overbrugging naar harttransplantatie of directe harttransplantatie.

Bij screening voor harttransplantatie konden geen contra-indicaties gevonden worden. Er werd voor harttransplantatie gekozen; patiënt werd met urgentie ('special urgency request') aangemeld bij Eurotransplant in Leiden. Er werd 3 weken na de bypassoperatie, waarna de patiënt voortdurend was beademd, een harttransplantatie verricht met het hart van een 57-jarige donor. Op de roe dag na de operatie kon patiënt worden gedetubeerd. Er werd 2 maal bij histologisch onderzoek van een endomyocardiopiet een resectie van graad 3a (multifocale infiltraten bestaande uit grote 'agressieve' lymfocyten met of zonder eosinofiele granulocyten en (of) beschadiging van de myocyten) gevonden, die met succes werd behandeld.³ Patiënt kon 3 maanden na de harttransplantatie in goede conditie worden ontslagen. Het ging 20 maanden na de harttransplantatie uitstekend met hem.

Patiënt B, een 34-jarige man, maakte in 1987 een onderwandmyocardinfarct door en onderging in 1988 een bypassoperatie (LIMA-D1-LAD). Nadien ontstonden echter progressieve klachten van chronisch hartfalen; daarom werd harttransplantatie voorgesteld. Tijdens de eindfase van het screeningsonderzoek werd patiënt opgenomen in verband met ventrikelfibrilleren; hij werd met succes gereanimeerd. In verband met cardiogene shock en respiratoire insufficiëntie werd patiënt overgebracht naar het Thoraxcentrum van het AZG. Hij werd beademd en werd behandeld met inotropica en een intra-aortale ballonpomp. Op de thoraxfoto was een extreem gedilateerd hart te zien (figuur 2). Transoesofageale echografie toonde een slechte linker- en rechter-ventrikelfunctie met massale mitralisregurgitatie. Gezien de sombere prognose en gezien het feit dat patiënt nagenoeg geaccepteerd was voor harttransplantatie, werd hij met urgentie aangemeld voor harttransplantatie. Nadat hij ruim 2,5 week beademd was, werd een harttransplanta-

Academisch Ziekenhuis, afd. Thoraxcentrum, Postbus 30.001, 9700 RB Groningen.

Dr.M.H.J.Brouwer en prof.dr.T.Ebels, cardiopulmonaal chirurgen; J.L.Bams, intensivist; dr.M.P.van den Berg en dr.D.J.van Veldhuisen, cardiologen.

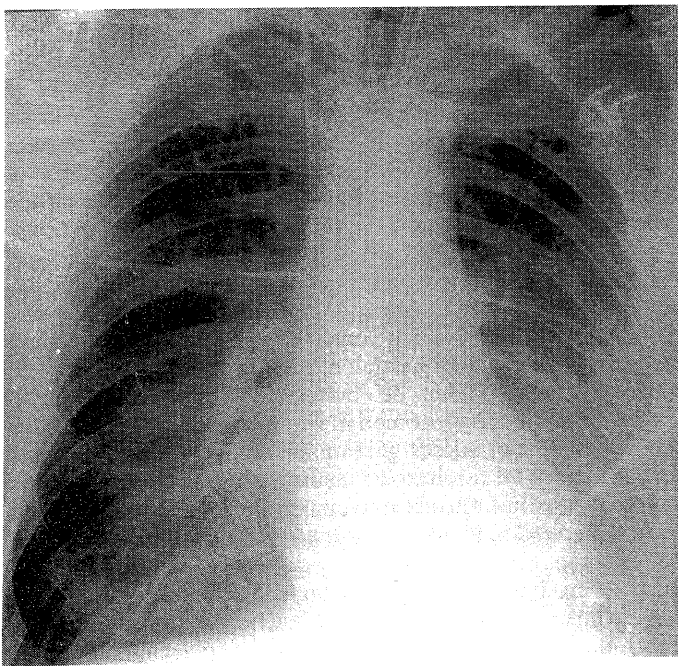
Correspondentie-adres: dr.M.H.J.Brouwer.

TABEL 1. Contra-indicaties voor harttransplantatie

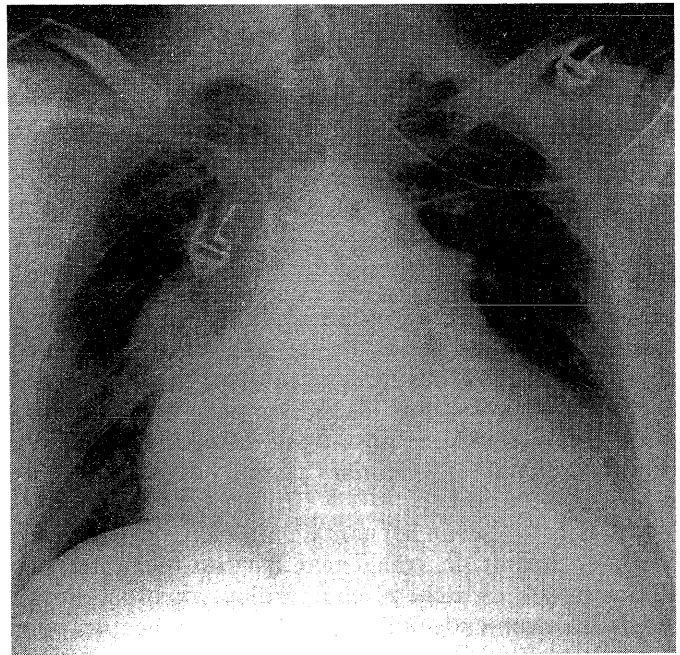
verhoogde longvaatweerstand ($> 400 \text{ dyn.s.cm}^{-3}$), irreversibel na toediening van vaatverwijders
diabetes mellitus type I; diabetes mellitus type II met tekenen van nefropathie, neuropathie of retinopathie
perifere vaataandoening
irreversibele nierfunctiestoornissen (creatinineklaring $< 30 \text{ ml/min}$)
irreversibele leverfunctiestoornissen
actieve infecties
andere ziekten die in samenhang met andere factoren de behandelingsmogelijkheden naar verwachting negatief zullen beïnvloeden, en toenemende leeftijd

tie verricht met het hart van een 52-jarige donor. Patiënt kon 4 weken na de harttransplantatie gedetubeerd worden. De endomyocardbipten lieten 1 maal een rejectie van graad 3a zien. Patiënt kon 3 maanden na de harttransplantatie in goede conditie worden ontslagen. Hij maakte het 19 maanden na de harttransplantatie uitstekend.

Patiënt C, een 36-jarige man, werd opgenomen in het Thoraxcentrum van het AZG in verband met een dreigend myocardinfarct; in verband hiermee werd streptokinase gegeven. Wegens persisterende onstabiele angina pectoris werd coronaire angiografie verricht. Er werden beduidende stenosen gevonden in de LAD, de ramus circumflexus (CX) en de RCA. Patiënt onderging een spoed-bypassoperatie, waarbij de LIMA werd geplaatst op de MO en de rechter A. thoracica interna (rechter A. mammaria interna; RIMA) op de LAD. Postoperatief bestond er slechte hemodynamiek ten gevolge van een peroperatief doorgemaakt myocardinfarct. De transoesofageale echografie liet een slechte linker- en rechterkamerfunctie zien met massale mitralisregurgitatie. Hierdoor kon patiënt niet van de beademing ontwend worden. Gezien de sombere prognose werd hij met urgentie aangemeld voor harttransplantatie. Er werd 12 dagen na de bypassoperatie, waarna patiënt voortdurend was beademd, een harttransplantatie verricht met het hart van een 47-jarige donor. Patiënt kon 19 dagen na harttransplan-



FIGUUR 1. Röntgenopname van de thorax van patiënt A: massaal longoedeem bij ernstige mitralisregurgitatie ten gevolge van linker-ventrikelfalen.



FIGUUR 2. Röntgenopname van de thorax van patiënt B: extreem ernstige dilaterende cardiomyopathie.

tatie worden gedetubeerd. De endomyocardbipten lieten 1 maal een rejectie van graad 3a zien. Het ging 11 maanden na de harttransplantatie uitstekend met hem.

BESCHOUWING

Dat deze 3 patiënten beademd werden, heeft de discussie omtrent het wel of niet uitvoeren van een harttransplantatie bij hen gecompliceerd. In een overzichtsartikel gepubliceerd door de Transplant Cardiologists Research Database Group in Birmingham (USA) is een analyse gemaakt van de pretransplantatie-risicofactoren voor overlijden na harttransplantatie bij een groep van 911 patiënten, waarbij 'beademing voorafgaand aan harttransplantatie' uitvoerig wordt belicht.⁴ De actuariële overleving na harttransplantatie bedroeg bij beademde patiënten na 18 maanden 69% tegenover 84% bij niet beademde patiënten ($p = 0,02$). De sterfte bij de beademde patiënten was het hoogst in de eerste 3 maanden na harttransplantatie en was daarna gelijk aan die bij de niet beademde patiënten. In de multifactoriële analyse bleek echter dat beademing voorafgaand aan harttransplantatie alléén geen significante invloed had op de kans op overlijden na harttransplantatie ($p = 0,09$) en dus niet als absolute contra-indicatie beschouwd kon worden. Voorts bleek dat een beademde patiënt zonder andere risicofactoren (zoals oudere leeftijd, niet gefixeerde pulmonale hypertensie, infecties of ander orgaanfalen) een 1-jaarsoverleving van 80% heeft, tegenover 95% wanneer hij de transplantatie niet vanuit de beademingspositie zou ondergaan. Gezien deze gunstige levensverwachting hebben wij beademing voorafgaand aan harttransplantatie als een relatieve contra-indicatie beschouwd.

Harttransplantatie is momenteel een geaccepteerde therapeutische mogelijkheid bij chronisch hartfalen in het eindstadium. De 5-jaarsoverleving na harttransplantatie bedraagt 60-70%, terwijl bij patiënten met hartfa-

len van klasse IV (volgens de classificatie van de New York Heart Association) de 2-jaaroverleving ongeveer 20-30% bedraagt.^{4, 5} De overlevingskans na harttransplantatie wordt vooral bepaald door risicofactoren bij de ontvanger, maar ook bij de donor voor de transplantatie. Uiteindelijk zal na strenge selectie alleen bij die patiënten een transplantatie plaatsvinden bij wie de grootste overlevingskans verwacht wordt. Deze stellingname valt echter steeds moeilijker te verdedigen. Door de toename van het aantal patiënten op de wachtlijst loopt de wachttijd fors op en parallel daarmee het risico van nieuwe medische problemen. Hierdoor dreigen sommige patiënten 'het net niet te halen' (patiënt B). Verder is het aannemelijk dat door de toename van het aantal openhartoperaties steeds meer patiënten in een situatie kunnen geraken welke vergelijkbaar is met die van de patiënten A en C.

Het aantal harttransplantaties in Nederland in de periode 1987-1995 is vrijwel constant gebleven met gemiddeld 45 per jaar, hetgeen 2,9 harttransplantaties per miljoen inwoners betekent. Daarmee blijft Nederland sterk achter bij andere Europese landen (tabel 2). In 1989 concludeerde de Gezondheidsraad reeds dat de behoefte aan harttransplantaties in Nederland minimaal 150 per jaar bedraagt.⁷ De lage score kan niet alleen verklaard worden door het relatief geringe aantal donorharten; er worden immers al jaren, zij het steeds minder, relatief veel harten geëxporteerd vergeleken met het aantal dat in Nederland wordt geïmplant (33 harten bij 39 harttransplantaties in 1990, en 17 harten bij 48 harttransplantaties in 1995). Een andere verklaring is dat binnen de transplantatiecentra twee verschillende uiterste donorleeftijden worden aangehouden, namelijk 45 jaar en 55 jaar. Met donorharten ouder dan 55 jaar kunnen echter nog uitstekende klinische resultaten bereikt worden.⁸ Bij onze patiënten zijn 2 maal donorharten gebruikt die waren afgewezen vanwege de donorleeftijd en 1 maal werd een buitenlands donorhart gebruikt. Daarmee zijn deze transplantaties niet ten koste gegaan van de patiënten op de Nederlandse wachtlijst voor harttransplantatie.

CONCLUSIE

Geschat wordt dat 25-30% van de harttransplantatiekandidaten binnen 1 jaar overlijdt.⁹ Hierdoor ontstaat een medisch-ethisch dilemma. Enerzijds zullen patiënten bij het ontstaan van nieuwe problemen alsnog terecht afgewezen worden. Anderzijds zijn er patiënten bij wie de beslissing omtrent het wel of niet uitvoeren van een harttransplantatie ingewikkelder is en bij wie men

TABEL 2. Aantal harttransplantaties per miljoen inwoners in enkele Europese landen in 1992⁶

België	12,5
Oostenrijk	11,1
Frankrijk	10,1
Duitsland	6,5
Nederland	2,9

zich dient af te vragen of hun een harttransplantatie ophouden mag worden. Na zorgvuldige afweging van de risicofactoren kan een harttransplantatie bij beademde patiënten succesvol worden uitgevoerd, zelfs met oudere donorharten.

ABSTRACT

Successful cardiac transplantation after protracted artificial respiration. – Cardiac transplantation was carried out in three men, aged 50, 34 and 36 years with severe chronic heart failure. They did not completely meet the Dutch criteria, notably with respect to absence of contraindications and the requirement of thorough screening. The treatment was successful.

LITERATUUR

- 1 Reitsma JB, Mosterd A, Koster RW, Capelle FJL van, Grobbee DE, Tijssen JGP. Stijging van het aantal opnamen wegens hartfalen in Nederlandse ziekenhuizen in de periode 1980-1992. *Ned Tijdschr Geneesk* 1994;138:866-71.
- 2 Ho KKL, Anderson KM, Kannel WB, Grossman W, Levy D. Survival after the onset of congestive heart failure in Framingham Heart Study subjects. *Circulation* 1993;88:107-15.
- 3 Billingham ME, Cary NR, Hammond ME, Kemnitz J, Marboe C, McCallister HA, et al. A working formulation for the standardization of nomenclature in the diagnosis of heart and lung rejection: Heart Rejection Study Group. The International Society for Heart Transplantation. *J Heart Transplant* 1990;9:587-93.
- 4 Bourge RC, Naftel DC, Costanzo-Nordin M, Kirklín JK, Young JB, Kubo SH, et al. Pretransplantation risk factors for death after heart transplantation: a multiinstitutional study. *J Heart Lung Transplant* 1993;12:549-62.
- 5 Taylor AJ, Bergin JD. Cardiac transplantation for the cardiologist not trained in transplantation. *Am Heart J* 1995;129:578-92.
- 6 Ziekenfondsraad. Evaluatie harttransplantatie 1987-1993. Amstelveen: Ziekenfondsraad, 1994.
- 7 Gezondheidsraad. Harttransplantaties. Den Haag: Gezondheidsraad, 1989/2.
- 8 Ott GY, Herschberger RE, Ratkovec RR, Norman D, Hosenpud JD, Cobanoglu A. Cardiac allografts from high-risk donors: excellent clinical results. *Ann Thorac Surg* 1994;57:76-82.
- 9 Stevenson LW, Hamilton MA, Tillisch IH, Moriguchi JD, Kobashigawa JA, Creaser JA, et al. Decreasing survival benefit from cardiac transplantation for outpatients as the waiting list lengthens. *J Am Coll Cardiol* 1991;18:919-25.

Aanvaard op 30 augustus 1996

Referaten

Cardiologie

Acute hartdood bij jonge atleten

Acuut overlijden van een jonge wedstrijdssporter is een tragische, onverwachte gebeurtenis die veel ontselstenis teweegbrengt. Omdat de meeste aantallen sterfgevallen waarover is

gepubliceerd klein zijn, hebben Maron et al. getracht een groot representatief bestand te verwerven.¹ Hiertoe hebben zij vanaf 1985 tot 1995, puttend uit uiteenlopende bronnen, zoals nieuwsmedia, databestanden, rapporten van onderwijsinstellingen en cetera, systematisch getracht zoveel mogelijk sterfgevallen te verzamelen. Insluitingscriteria waren: wedstrijdssporter, leeftijd