

University of Groningen

Dentoalveolaire chirurgie voor de tandarts

Jansma, J.; Schoen, P. J.; Raghoobar, G. M.; Vissink, A.

Published in:
 Nederlands tijdschrift voor tandheelkunde

IMPORTANT NOTE: You are advised to consult the publisher's version (publisher's PDF) if you wish to cite from it. Please check the document version below.

Document Version
 Publisher's PDF, also known as Version of record

Publication date:
 2004

[Link to publication in University of Groningen/UMCG research database](#)

Citation for published version (APA):

Jansma, J., Schoen, P. J., Raghoobar, G. M., & Vissink, A. (2004). Dentoalveolaire chirurgie voor de tandarts: verwijdering van gebitselementen en wortelresten. *Nederlands tijdschrift voor tandheelkunde*, 111(4), 128-132. <https://www.ntvt.nl/tijdschrift/editie/artikel/t/dentoalveolaire-chirurgie-voor-de-tandarts-verwijdering-van-gebitselementen-en-wortelresten>

Copyright

Other than for strictly personal use, it is not permitted to download or to forward/distribute the text or part of it without the consent of the author(s) and/or copyright holder(s), unless the work is under an open content license (like Creative Commons).

The publication may also be distributed here under the terms of Article 25fa of the Dutch Copyright Act, indicated by the "Taverne" license. More information can be found on the University of Groningen website: <https://www.rug.nl/library/open-access/self-archiving-pure/taverne-amendment>.

Take-down policy

If you believe that this document breaches copyright please contact us providing details, and we will remove access to the work immediately and investigate your claim.

Downloaded from the University of Groningen/UMCG research database (Pure): <http://www.rug.nl/research/portal>. For technical reasons the number of authors shown on this cover page is limited to 10 maximum.



J. Jansma
P.J. Schoen
G.M. Raghoobar
A. Vissink

Dentoalveolaire chirurgie voor de tandarts: verwijdering van gebitselementen en wortelresten

Samenvatting

Trefwoorden:

- Mondziekten en kaakchirurgie
- Extractie

Uit de afdeling Mondziekten, Kaakchirurgie en Bijzondere Tandheelkunde van het Academisch Ziekenhuis Groningen.

Datum van acceptatie:

6 december 2003.

Adres:

Dr. J. Jansma
AZ Groningen
Postbus 30.001
9700 RB Groningen
j.jansma@kchir.azg.nl

De indicatie voor verwijdering van gebitselementen en wortelresten wordt in de algemene praktijk frequent gesteld. De tandarts zal deze ingreep in een aantal gevallen zelf uitvoeren en in andere gevallen overlaten aan een kaakchirurg. De moeilijkheidsgraad van de ingreep en de ervaring, de beschikbare tijd, de beschikbaarheid voor nazorg en de persoonlijke interesse van de tandarts spelen bij deze besluitvorming een rol. Door het verkrijgen van meer ervaring zal de grens tussen verwijzen en zelf doen geleidelijk worden verlegd naar moeilijker te verwijderen gebitselementen. Met dit artikel wordt een poging gedaan hieraan een bijdrage te leveren door de chirurgische verwijdering van gebitselementen (exclusief de derde molaren) en wortelresten systematisch te beschrijven, met een nadruk op de technische aspecten. Naast de voorbereiding wordt ingegaan op de verwijdering van één- en meerwortelige gebitselementen en wortelresten en worden het wondtoilet en de nazorg besproken.

JANSMA J, SCHOEN PJ, RAGHOEBAR GM, VISSINK A. Dentoalveolaire chirurgie voor de tandarts: verwijdering van gebitselementen en wortelresten. *Ned Tijdschr Tandheelkd* 2004; 111: 128-132.

Inleiding

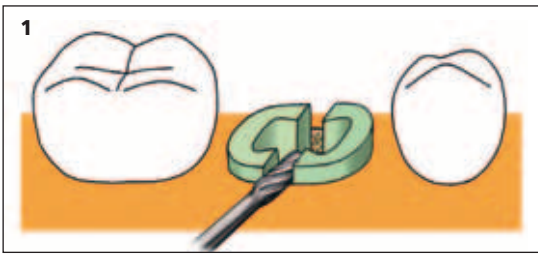
De indicatie voor verwijdering van gebitselementen en wortelresten wordt in de algemene praktijk frequent gesteld. De belangrijkste redenen voor verwijdering van een gebitselement zijn caries profunda, ernstig parodontaal verval, impactie, retentie, ontsteking, prothetische overwegingen, orthodontische overwegingen en een wortelfractuur. In al deze gevallen maakt de tandarts de afweging of het gebitselement in de eigen praktijk kan worden verwijderd of dat de patiënt hiervoor naar een kaakchirurg moet worden verwezen. Strikte richtlijnen hiervoor zijn niet te geven. De beslissing hangt onder meer af van de moeilijkheidsgraad van de ingreep en van de ervaring, de beschikbare tijd, de beschikbaarheid voor de nazorg en de persoonlijke interesse van de tandarts (Alling *et al*, 1993; Stoeltinga en Brouns, 1997; Sailer en Pajarola, 1999; Stegenga *et al*, 2000). Het is in algemene zin niet verstandig aan een ingreep te beginnen waarvan men de eventuele complicaties niet kan overzien en opvangen. De grens tussen zelf doen of verwijzen zal door het verkrijgen van meer ervaring geleidelijk worden verlegd naar moeilijker te verwijderen gebitselementen. Absolute contra-indicaties voor het verwijderen van een gebitselement doen zich zelden voor. Wel moeten soms voor, tijdens of na de ingreep bijzondere maatregelen worden getroffen of moet de ingreep worden uitgesteld tot een meer geschikt moment. Voorbeelden hiervan zijn gestoorde bloedstolling, gecompromitteerde immuniteit en cardiale problematiek waarvoor antibioticumprofylaxe of aanpassing van het gebruikte anticoagulantium noodzakelijk is. Dit onderstreept het belang van een nauwgezette gezondheidsanamnese (Stoeltinga en Brouns, 1997; Stegenga *et al*, 2000; Hannen, 2003).

In dit artikel wordt de chirurgische verwijdering van gebitselementen en wortelresten besproken. De extractie per tang (forceps) en per hevel (elevatorium), waarbij dus geen mucoperiost behoeft te worden opgeklapt en waarbij geen alveolotomie noodzakelijk is, valt buiten het bestek van dit artikel (zie hiervoor Boering *et al*, 1997). De chirurgische verwijdering van derde molaren wordt in een apart artikel besproken (Jansma *et al*, 2004), evenals de mogelijke per- en postoperatieve complicaties van dentoalveolaire chirurgie (Meijer *et al*, 2004).

Vorbereiding

Voor het verrichten van chirurgische ingrepen in de algemene praktijk dient men over een minimum aantal instrumenten te beschikken en dient men de principes van steriliteit en hygiëne juist te kunnen toepassen. Assistentie is essentieel, bijvoorbeeld in de vorm van een tandartsassistent of een geïnteresseerde collega. Bij voorkeur is er tevens een zogenaamde omloopassistent die de steriele instrumenten en/of materialen kan aangeven. Dit zijn meestal instrumenten of materialen die men is vergeten klaar te leggen of waarvan men niet heeft voorzien ze te moeten gebruiken. De behandelaar draagt een mondmasker, een hoofdmuts en steriele handschoenen. Met een steriele (wegwerp)doek die ter plaatse van de mond een opening heeft, worden de romp en het hoofd van de patiënt afgedekt. De steriliteit van het werkteerrein wordt op deze wijze het beste gewaarborgd.

Tot het standaard instrumentarium voor extracties en chirurgische verwijdering van gebitselementen en wortelresten behoren extractietangen en hevels in diverse vormen. De meest gebruikte hevels zijn de hol-



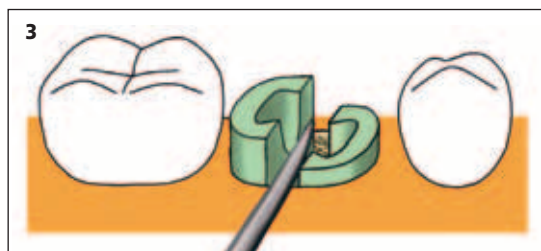
le rechte hevels in diverse breedten en de Cryer- of driehoekshevels. Voor alveolotomie en het splitsen en decapiteren van gebitselementen zijn ronde boren en dikke fissuurboren nodig. Voor het afschuiven van het muco-periost is een raspatorium of een grote excavator nodig. De boor in een blauw hand- of hoekstuk wordt bij voorkeur gekoeld met een steriele fysiologische zoutoplossing. Idealiter gebruikt men een externe koeling op de boor, maar er kan ook handmatig met een steriel spuitje worden gekoeld.

Voorafgaand aan het verwijderen van een gebitselement is het noodzakelijk over een röntgenfoto te beschikken waarop het gebitselement tot en met de apex staat afgebeeld en waarop de relatie met de omgevende anatomische structuren goed te beoordelen is. Meestal kan worden volstaan met een tandfilm. Bij extracties in meerdere kwadranten is het maken van een orthopantomogram of een halve kaakopname te overwegen. Daarnaast is een orthopantomogram of een halve kaakopname geïndiceerd wanneer op grond van de tandfilm te weinig informatie wordt verkregen, bijvoorbeeld over de relatie van de derde molaar tot de canalis mandibulae, over een bijzondere wortelconfiguratie of over de relatie tot de sinus maxillaris, of als een afwijking slechts gedeeltelijk is afgebeeld. Trismus kan het vervaardigen van een tandfilm onmogelijk maken, waardoor men genooddakt is een extraorale röntgenopname te maken. Het is geen uitzondering dat op grond van de röntgenfoto wordt besloten een gebitselement dat aanvankelijk als eenvoudig te extraheren was ingeschat, toch chirurgisch te verwijderen.

Chirurgische verwijdering van gebitselementen

Tot chirurgische verwijdering van een gebitselement wordt gewoonlijk besloten als het gebitselement niet met een tang of een hevel is te verwijderen. Ook een verhoogde kans op een antrumperforatie, een tubercructuur of een nauwe relatie van een gebitselement tot de canalis mandibulae kunnen redenen zijn om tot chirurgische verwijdering over te gaan. Dit om de kans op complicaties zo klein mogelijk te maken.

Afhankelijk van de voorkeur van de behandelaar kan de verwijdering zittend of staand worden uitgevoerd. De patiënt neemt voor een goed overzicht bij voorkeur een liggende positie in waarbij nog meer dan in een zittende positie rekening moet worden ge-



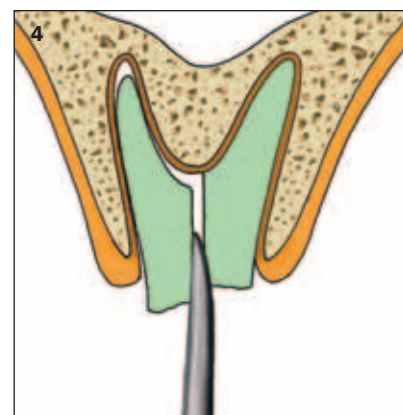
houden met de kans op inslikken of aspireren van een geëxtraheerd gebitselement. Bloed en speeksel dienen tijdens de chirurgische ingreep zorgvuldig te worden afgezogen.

Er zijn aparte technieken voor chirurgische verwijdering van een meerwortelig gebitselement en een éénwortelig gebitselement of een wortelrest.

Meerwortelig gebitselement

Uiteraard kan men in eerste instantie proberen een meerwortelig gebitselement met een tang te verwijderen. Dit maakt vooral een goede kans van slagen als nog een groot gedeelte van de kroon aanwezig is. Als het te verwijderen gebitselement echter niet vitaal is, is dit veelal bros en daardoor moeilijk met een tang te verwijderen. Ook als het kroongedeelte van de molaar geheel is afgebroken, is verwijdering met een tang doorgaans niet meer mogelijk. Als bovendien met behulp van een hevel geen grip kan worden verkregen, is het raadzaam snel te besluiten tot chirurgische verwijdering van dit element om deze procedure niet te bemoeilijken door nog meer delen van het te verwijderen gebitselement af te breken.

Bij een diep carieus of afgebroken gebitselement is het mogelijk de wortels van elkaar te scheiden en afzonderlijk te verwijderen. Met behulp van een dikke fissuurboor in een blauw hoek- of handstuk wordt tussen de wortels een boorsleuf aangebracht (afb. 1). Er wordt voor een dikke fissuurboor gekozen om breuk van de boor tijdens het splitsen te voorkomen en om ruimte te creëren voor zowel het inbrengen van de hevel als voor het mobiliseren van de wortels. Bij het splitsen van de wortels van een bovenmolaar moet men er uiteraard rekening mee houden dat het daarbij gaat om een in principe driewortelig gebitselement en wordt de plaats van de boorsleuven daarop aangepast (afb. 2). Door een rechte hevel in de boorsleuf te plaatsen en vervolgens voorzichtig te wrikken worden de wortels van elkaar gesplitst en geluxeerd (afb. 3 en 4).

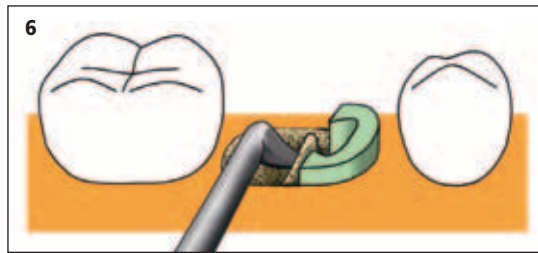
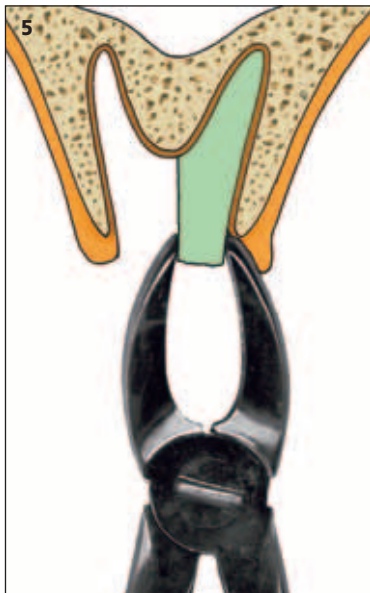


Afb. 1. Splitsen van de wortels van een ondermolaar met behulp van een fissuurboor.

Afb. 2. Splitsen van de wortels van een bovenmolaar met behulp van een fissuurboor.

Afb. 3. Splitsen van de wortels van een ondermolaar met een rechte hevel.

Afb. 4. Luxeren van de gesplitste wortels van een bovenmolaar met een rechte hevel.



Afb. 5. Verwijderen van een gesplitst worteldeel met een tang.

Afb. 6. Verwijderen van een resterende radix met een Cryer-hevel vanuit een lege alveole.

Met een worteltang of een smalle hevel kunnen de wortels dan verder worden geluxeerd en vervolgens één voor één worden verwijderd (afb. 5).

Vooral in geval van een ondermolaar kan na verwijdering van de ene wortel de andere wortel of het nog aanwezige deel ervan ook met een Cryer-hevel vanuit de lege alveole worden verwijderd (afb. 6). Deze hevel kan ook worden toegepast voor

het verwijderen van een tweede molaar in de onderkaak, waarvan de kroon diep carieus of afgebroken is en waarbij nog sprake is van een stevige bifurcatie. Door de punt van de Cryer-hevel in de bifurcatie te plaatsen en de buccale alveolerand (de crista obliqua externa) te gebruiken als steunpunt kan door de hevel te roteren het gebitselement vaak in zijn geheel worden geluxeerd en verwijderd. De toegang tot de bifurcatie kan zonodig worden verruimd met een ronde boor door het afnemen van bot en/of het prepareren van een aangrijpingspunt voor de punt van de hevel in de bifurcatie.

van een grote ronde boor onder ruime koeling met een fysiologische zoutoplossing (afb. 8). Daarna kan de wortel met een wortel- of knabbeltang worden verwijderd (afb. 9).

Wanneer de rand van de alveole te dik is, het gebitselement tot onder het niveau van de alveolerand is gefractureerd of het carieuze proces tot diep onder de rand van de alveole is voortgeschreden, moet het mucoperiost worden opgeklapt door middel van een flap- of envelopincisie. Vaak zal in de algemene praktijk worden gekozen voor een flapincisie omdat deze meestal een beter zicht op het operatiegebied geeft. De half-trapeziumvormige flapincisie begint in de distale sulcus gingivalis van het mesiale buurelement, waarbij de vaste gingiva loodrecht wordt gekruist en hierna onder een hoek van 45° naar mesiaal wordt afgebogen. De incisie eindigt ruim boven de omslagplooi. Naar distaal wordt de incisie verlengd tot in de sulcus gingivalis van het distale buurelement. Zowel de mesiale als de distale interdental papil worden hierbij dus opgeklapt (afb. 10). In de regio van de premolaren in de onderkaak moet hierbij rekening worden gehouden met de plaats van het foramen mentale. Dit foramen bevindt zich meestal net onder of tussen de apices van de eerste en de tweede premolaar. De incisie wordt in eerste instantie kort gehouden, waarna de uittreplaats van de nervus kan worden gelokaliseerd door het mucoperiost voorzichtig af te schuiven. Desgewenst kan de incisie daarna worden verlengd. Het buccale mucoperiost wordt met een raspatorium afgeschoven. Aan de linguale, of in de bovenkaak aan de palatinale zijde wordt geen mucoperiost afgeschoven omdat bij chirurgische procedures vanaf bucaal wordt

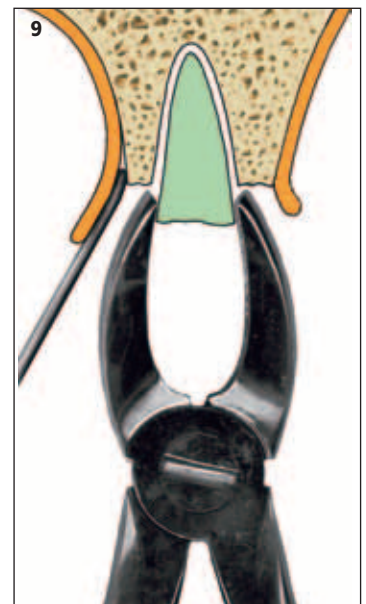
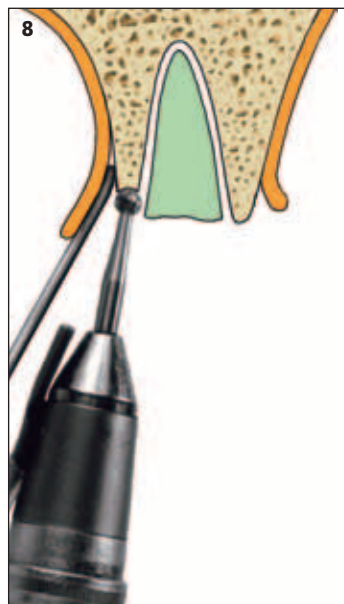
Eénwortelig gebitselement of wortelrest

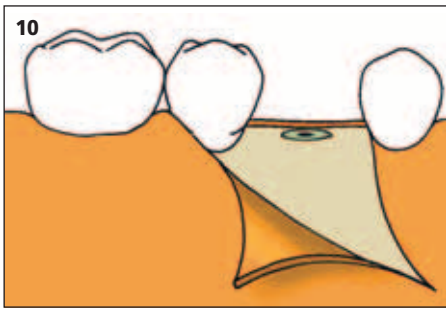
Wanneer de kroon van een te verwijderen gebitselement tot op botniveau is afgebroken of als gevolg van cariës verloren is gegaan, kan men in eerste instantie proberen de gingiva bucaal en linguaal iets af te schuiven. Vervolgens kan dan met behulp van een knabbeltang bot van de rand van de alveole worden weggenom-

Afb. 7. Verlagen van de rand van een alveolus van een éénwortelige wortelrest met een knabbeltang.

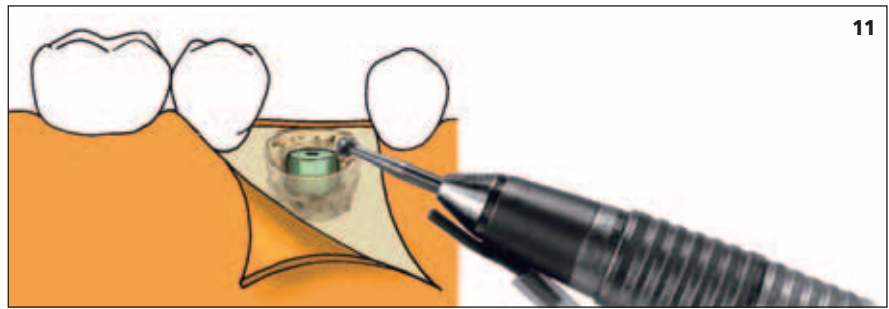
Afb. 8. Verlagen van de rand van een alveolus van een éénwortelige wortelrest met een (ronde) boor.

Afb. 9. Verwijderen van een radix met een tang na het verlagen van de rand van de alveole.

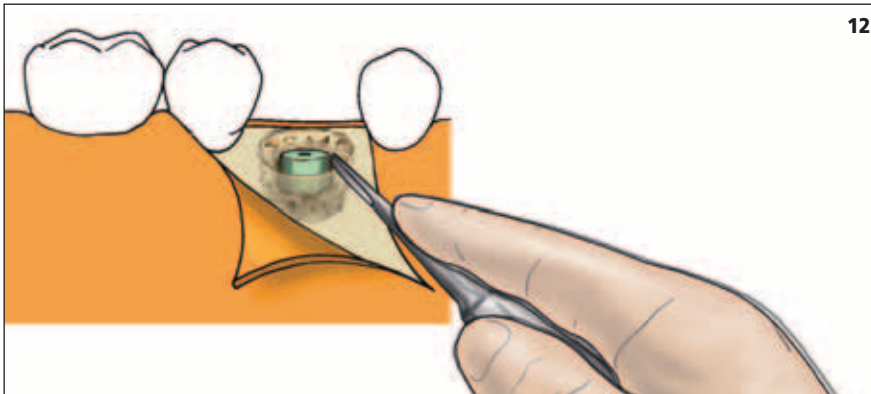




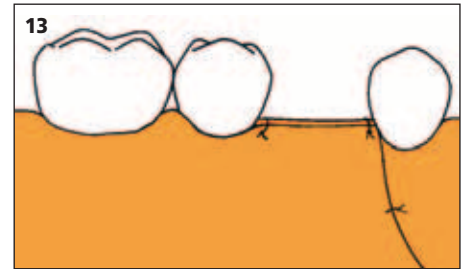
Afb. 10. Half-trapeziumvormige incisie en afgeschoven mucoperiost.



Afb. 11. Verlagen van het bot bucaal van de processus alveolaris met een dikke ronde boor en aanbrengen van een smalle sleuf rond de wortelrest met een dunne ronde boor.



12



Afb. 12. Luxeren van een wortelrest met een smalle rechte hevel.

Afb. 13. Gehechte wond.

gewerkt. Met een dikke ronde boor wordt vervolgens het bot van de processus alveolaris bucaal gering verlaagd, waarna met een dunne ronde boor vlak langs de wortel bucaal, mesiaal en distaal een smalle sleuf wordt aangebracht (afb. 11). Door een smalle hevel in deze sleuf te plaatsen kan het gebitselement worden geluxeerd (afb. 12) en met een wortel- of knabbeltang worden uitgenomen. Het buccale bot dient niet verder dan strikt noodzakelijk te worden verlaagd zodat een zo gering mogelijk defect in de kaak ontstaat. Een groot defect beïnvloedt het esthetische resultaat van een toekomstige prothetische constructie namelijk negatief. Ten slotte wordt, vooral onder het mucoperiost, ruim gespoeld met een fysiologische zoutoplossing en wordt de wond gehecht met een in principe resorbbaar hechtmateriaal (afb. 13).

Wanneer wordt gekozen voor een envelopincisie, wordt de incisie gemaakt in de sulcus gingivalis van zowel het te verwijderen gebitselement als van beide buurelementen. Het mucoperiost kan vervolgens worden afgeschoven waarna de alveolairrand à vue komt. Zonodig kan een beetje bot worden afgenomen. Als het om een dieper gelegen wortelrest gaat, is het zicht vaak beperkt en is het technisch lastiger om op de juiste plaats bot af te nemen.

Soms is een te verwijderen wortelrest nog volledig bedekt met mucosa, bijvoorbeeld in het diasteem van een te vervaardigen brug of bij een periradicaal granuloom in een edentate kaak. Dan wordt de mucosa over de top van de processus alveolaris geïncideerd met een ontspanningsincisie die de vaste gingiva loodrecht kruist en die vervolgens onder een hoek van 45° naar mesiaal afbuigt. Vooral in een edentate kaak kan het afschuiven van het mucoperiost lastig zijn. Ook hier geldt dat een zo gering mogelijke hoeveelheid bot moet worden verwijderd om de vorm van de processus

alveolaris zoveel mogelijk te behouden. De techniek is voor het overige gelijk aan de techniek voor een wortelrest die wel à vue is.

Wondtoilet en nazorg

Verwijdering van premolaren en molaren in de bovenkaak dient altijd te worden gevolgd door de zogenaamde blaas-snuitproef ter uitsluiting van een antrumperforatie. Bij de snuitproef wordt de patiënt gevraagd de neus te snuiten met wijd geopende mond, terwijl de neus van de patiënt wordt dichtgeknepen. Bij een antrumperforatie ontsnapt hoorbaar lucht uit de alveole of ontstaan luchtbellens ter plaatse. Als gevolg van bijvoorbeeld een antrumpoliep ter plaatse van de extractiealveole kan ondanks een negatieve snuitproef toch sprake zijn van een antrumperforatie. Door het uitvoeren van de blaasproef, waarbij de patiënt wordt gevraagd met gesloten mond bolle wangen te blazen, kan een antrumperforatie in een dergelijk geval toch worden opgespoord. Bij een antrumperforatie bestaat een merkbare luchtstroom die via de alveole naar de neusbijholte of de neus verloopt. Als sprake is van een oroantrale verbinding dient deze bij voorkeur dezelfde dag, maar in ieder geval binnen 24 uur te worden gesloten om de kans op sinusitis maxillaris te beperken (Stoelinga, 2004).

Ook verzorging van de extractiewond moet niet worden vergeten. Als gevolg van het hevelen of het extraheren wijken de botranden dikwijls enigszins, waardoor voor de patiënt hinderlijke scherpe botranden of exostosen kunnen blijven bestaan. Door de botranden direct na extractie tussen duim en wijsvinger samen te knijpen kan dit worden voorkomen. Als dit manueel niet mogelijk blijkt, kunnen de scherpe bot-

randen met een knabbeltang of met een grote ronde boor worden gecorrigeerd.

Als wortelresten of gebitselementen met de hevel zijn verwijderd, moet het bot waarop is afgesteund, worden geïnspecteerd op mogelijke kneuzingen. Geïnspecteerd bot is meestal lichter van kleur en heeft een vezelig aspect. Dit bot moet worden verwijderd met een knabbeltang, een raspatorium of met behulp van een ronde boor onder ruime koeling met een fysiologische zoutoplossing. Als mucoperiost is afgeschoven, moet tevens grondig onder de mucoperiostlap worden gespoeld om de kans op een gestoorde wondgenezing en subperiostale abcesvorming te verkleinen.

De extractiewond wordt gehecht met meestal een resorbbaar hechtmateriaal. Ter bevordering van de hemostase kan de patiënt worden geadviseerd stevig druk op de wond uit te oefenen door gedurende het eerste half uur na de ingreep dicht te bijten op gaasjes die op de wond zijn aangebracht. Verder is het verstandig gedurende de eerste dag de mond niet te spoelen om te voorkomen dat de wond opnieuw gaat bloeden.

Ter bestrijding van postoperatieve pijn zijn tabletten van 500 mg paracetamol meestal afdoende. Begonnen kan worden met 1.000 mg (Vissink *et al*, 2001). Goede alternatieven zijn ibuprofen (400 of 600 mg), naproxen (250 of 500 mg) en paracetamol met codeïne (500/20 mg). De patiënt wordt geadviseerd uiterlijk één à twee uur na de behandeling te starten met de pijnmedicatie.

Naast de medische informatie is het aan te bevelen de informatie over de nazorg ook schriftelijk in de vorm van een patiëntfolder aan de patiënt mee te geven. De gegeven informatie kan dan thuis worden nagelezen. Ten slotte wordt de patiënt geïnformeerd over de opvang buiten de normale werktijden en wordt zo nodig een controleafspraak gemaakt.

Epiloog

Het probleem van insufficiënte anesthesie kan een belangrijke rol spelen bij het verloop van een behandeling. Vooral in geval van een acute ontsteking is het geen uitzondering dat de patiënt meldt dat de 'verdoving niet goed zit'. Een belangrijke verklaring voor dit fenomeen is het gegeven dat de werking van de anesthesievloeistof door ontstekingsmediatoren ongunstig

wordt beïnvloed (Meechan, 2002). Het toedienen van geleidings- in plaats van infiltratieanesthesie kan dit probleem vaak verhelpen. Het niet of slechts gedeeltelijk 'zitten' van een mandibulaire anesthesie wordt meestal veroorzaakt doordat niet op de juiste plaats is geïnjecteerd: meestal te ver naar caudaal. Ook kan er sprake zijn van een collaterale innervatie. Het bijspuiten van anesthesievloeistof rond het desbetreffende gebitselement en/of in de parodontale spleet kan uitkomst bieden. Het is onjuist opnieuw mandibulaire anesthesie te geven, aangezien daardoor de (gedeeltelijk verdoofde) nervus alveolaris inferior en vooral de nervus lingualis kunnen worden aangeprikt en 'opgeblazen', met blijvend nervusletsel als gevolg.

De bereikbaarheid voor nazorg is van eminent belang bij het zelfstandig uitvoeren van chirurgische ingrepen. Dit alles laat natuurlijk onverlet dat men bij problemen tijdens de chirurgische behandeling of de nazorg altijd een beroep op een kaakchirurg kan doen.

Literatuur

- ALLING CC, HELFRICK JF, ALLING RD. Impaction of teeth. Philadelphia: WB Saunders Company, 1993.
- BOERING G, BAART JA, REENEN GJ VAN, VOORSMIT RACA. Gebitsextractie. Utrecht: Wetenschappelijke uitgeverij Bunge, 1997.
- HANNEN EJM. Anamnese en onderzoek voor dentoalveolaire chirurgie. Ned Tijdschr Tandheelkd 2003; 110: 121.
- JANSMA J, SCHOEN PJ, RAGHOEBAR GM, VISSINK A. Dentoalveolaire chirurgie voor de tandarts: verwijdering van derde molaren. Ned Tijdschr Tandheelkd 2004; 111: 133-141.
- MEECHAN JG. Practical dental local anaesthesia. London: Quintessence Publishing Company, 2002.
- MEIJER GJ, SPRINGER CJ, KOOLE R. Complicaties na dentoalveolaire chirurgie. Ned Tijdschr Tandheelkd 2004; 111: in druk (mei).
- SAILER HF, PAJAROLA CE. Oral surgery for the general dentist. Stuttgart: Thieme, 1999.
- STEGENGA B, VISSINK A, DE BONT LGM. Mondziekten en kaakchirurgie. Assen: van Gorcum, 2000.
- STOELINGA PJW, BROUNS JJA. Mondchirurgie voor tandartsen. Houten: Bohn Stafleu Van Loghum, 1997.
- STOELINGA PJW. Antrumperforaties. Ned Tijdschr Tandheelkd 2004; 111: 141-145.
- VISSINK A, SPIJKERVET FKL, STEGENGA B. Geneesmiddelen bij aandoeningen van mond, gebit en kaak. Geneesmiddelenbulletin 2001; 35: 119-126.

Summary

Key words:

- Oral and maxillofacial surgery
- Extraction

Dentoalveolar surgery for the dentist: removal of teeth and roottips

The indication for surgical removal of teeth or roottips is often made in dental practice. In some cases a general practitioner will decide to perform the surgical procedure himself, while in other cases he will refer the patient to an oral and maxillofacial surgeon. Level of difficulty of the treatment and the experience, the time available, the availability for postoperative care, and the personal interest of the dentist are factors involved in decision making. It is likely that with increased experience, the dentist will be able to perform more complicated treatments. This article supports this process. Surgical removal of teeth and roottips is systematically described, with emphasis on technical aspects. Presurgical management, removal of singlerooted and multirrooted teeth, woundcare and postoperative management are the subjects covered.