

University of Groningen

Kincorrecties

Raghoobar, G. M.; Wymenga, J. P.

Published in:
 Nederlands tijdschrift voor tandheelkunde

IMPORTANT NOTE: You are advised to consult the publisher's version (publisher's PDF) if you wish to cite from it. Please check the document version below.

Document Version
 Publisher's PDF, also known as Version of record

Publication date:
 1989

[Link to publication in University of Groningen/UMCG research database](#)

Citation for published version (APA):

Raghoobar, G. M., & Wymenga, J. P. (1989). Kincorrecties. *Nederlands tijdschrift voor tandheelkunde*, 96(3), 105-108.
https://www.ntvt.nl/sites/ntvt/uploads/historisch_archief_artikelen/1989/03/Gecomprimeerd_NTvT_96_1989_105-108.pdf

Copyright

Other than for strictly personal use, it is not permitted to download or to forward/distribute the text or part of it without the consent of the author(s) and/or copyright holder(s), unless the work is under an open content license (like Creative Commons).

The publication may also be distributed here under the terms of Article 25fa of the Dutch Copyright Act, indicated by the "Taverne" license. More information can be found on the University of Groningen website: <https://www.rug.nl/library/open-access/self-archiving-pure/taverne-amendment>.

Take-down policy

If you believe that this document breaches copyright please contact us providing details, and we will remove access to the work immediately and investigate your claim.

Downloaded from the University of Groningen/UMCG research database (Pure): <http://www.rug.nl/research/portal>. For technical reasons the number of authors shown on this cover page is limited to 10 maximum.

KINCORRECTIES

G. M. Raghoebar, kaakchirurg
J. P. H. Wymenga, kaakchirurg

Uit de kliniek voor Mondziekten en
kaakchirurgie van het Academisch Ziekenhuis te
Groningen.

Trefwoorden: **Mondziekten en kaakchirurgie –
Kincorrectie**

Datum van acceptatie: 21 oktober 1988.

Adres: G. M. Raghoebar, Ant. Deusinglaan 1,
9713 AV Groningen.

SAMENVATTING

Door correctie van de benige kin kan met behulp van een betrekkelijk kleine ingreep een opmerkelijke verbetering van de esthetiek en functie van het gelaat worden verkregen. De resultaten worden aan de hand van enkele voorbeelden getoond en besproken.

RAGHOEBAR GM, WYMEंगा JPH. Kincorrecties. Ned Tijdschr Tandheelkd 1989; 96: 105-8.

1. INLEIDING

Het gelaat wordt wel beschouwd als de spiegel van iemands stemming en karakter. De kin speelt daarbij een belangrijke rol. De psychische betekenis van de kin kan worden afgeleid uit uitdrukkingen als een 'wilskrachtige kin', een 'weke kin', of 'iemand onder de kin strijken'.

Positie en vorm van de benige kin beïnvloeden de esthetiek van het gelaat en de functie van de onderlip. Een terugliggende kin kan bijdragen tot lip-incompetentie.¹ Kincorrecties hebben tot doel de esthetiek van het gelaat en de functies van de periorale musculatuur te verbeteren.

Voor een kincorrectie wordt het voorste deel van de onderrand van de mandibula losgemaakt en in de gewenste positie geplaatst (afb. 1). Het uiteindelijke zichtbare resultaat van de kincorrectie komt tot stand door de adaptatie van huid en spieren van de onderlip en kin aan het verplaatste benige deel van de kin. De mate van verplaatsing van de weke delen hangt nauw samen met de mate van verplaatsing van de benige kin. Het resultaat van de behandeling is vrij goed te voorspellen op basis van pre-operatief en cefalometrisch onderzoek. Zelden is het nodig de weke delen in de regio van de kin met behulp van de plastische chirurgische methoden aan te passen. Door de goede toegankelijkheid van het operatiegebied via de omslagplooi achter de onderlip is een kincorrectie een relatief eenvoudige ingreep die geen uitwendig litteken veroorzaakt en weinig kans geeft op complicaties. Ziekenhuisopname kan meestal tot twee dagen worden beperkt.

Veelal maken kincorrecties deel uit van meer uitvoerige correcties van het aangezichtsskelet, die als doel hebben een meer harmonieuze vorm van het gelaat en een betere kaakrelatie en occlusie van het gebit te verkrijgen. In dit artikel wordt ingegaan op solitaire kincorrecties bij patiënten bij wie gelijktijdige correcties van de gehele mandibula en/of maxilla niet nodig zijn of

niet worden gewenst.

2. OPERATIEVE PROCEDURE

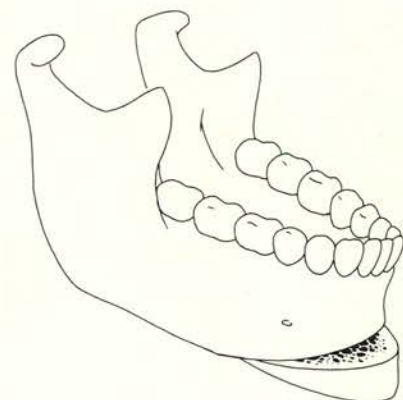
2.1. Algemeen

De procedure wordt geheel onder narcose intra-oraal uitgevoerd. Er wordt in het vestibulum oris achter de onderlip een incisie tot op het bot gemaakt in de vrije mucosa van de eerste molaar rechts tot de eerste molaar links. Dikwijls wordt voor het incideren de mucosa van de spierlaag los geprepareerd door met een stompe schaar submucosaal te spreiden, via een kleine incisie in de mediaanlijn. Daarna wordt eerst de mucosa geïncideerd en vervolgens de spieren periostlaag enkele millimeters verder naar caudaal. Door deze zogenaamde wisselsnede kunnen beide lagen separaat weer worden gehecht en bestaat er na het hechten minder kans op dehiscentie van de wond.

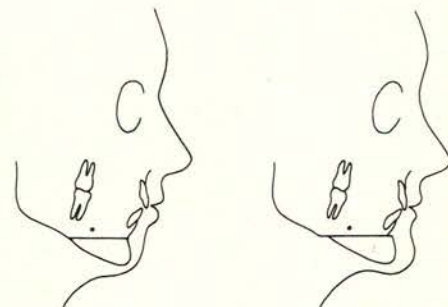
Met een raspatorium worden het mucoperiost en de m. mentalis afgeschoven waarbij de n. mentalis links en rechts wordt opgespoord. Deze zenuwen worden zoveel mogelijk ontzien en bij voorkeur niet vrij geprepareerd, dit om sensibiliteitsstoornissen te voorkomen. De bedekkende weke delen van het kinbot worden afgeschoven tot circa 5 mm boven de onderrand. Hierbij blijft dus een deel van de aanhechting van de m. mentalis intact. De gewenste zaagsneden kunnen nu met een oscillerende zaag worden aangebracht. Nadat het losgezaagde caudale deel van de benige kin op de juiste plaats is gezet, wordt deze gefixeerd door middel van draadosteosynthesen of kleine osteosynthese-plaatjes met schroeven. Deze osteosynthese-plaatjes dienen na enige maanden weer te worden verwijderd. Osteosynthese-draden kunnen in situ blijven. Na fixatie vindt afronding plaats van alle door de zaagsneden en verplaatsing ontstane scherpe botranden, vooral aan de ventrale zijde. Tenslotte wordt het operatiegebied grondig gespoeld en de wond met resorbeerbaar hechtmate-

riaal gesloten. Om hematoomvorming tussen bot en periost te voorkomen, wordt postoperatief een drukverband door middel van kinpleisters aangebracht.

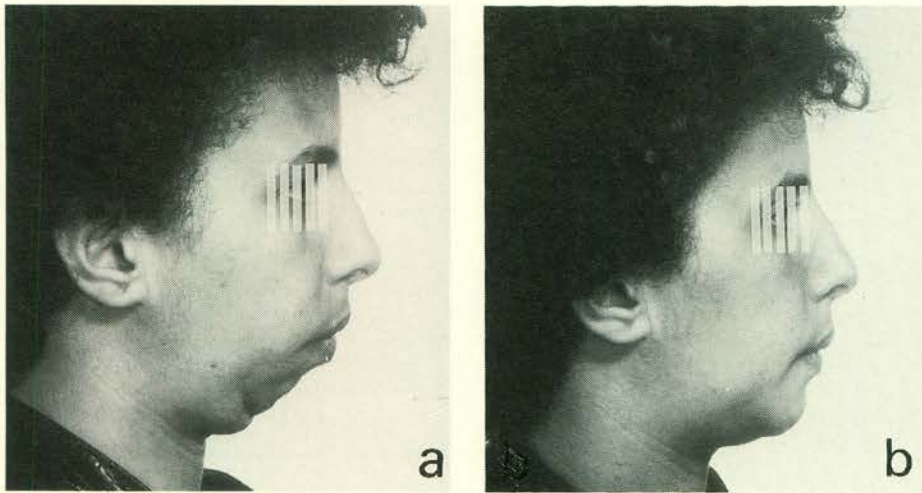
Om een overzichtelijk beeld van de diverse correctiemogelijkheden te geven, worden deze in de drie verschillende asrichtingen (sagittaal, transversaal, verticaal) onderverdeeld en apart beschreven.



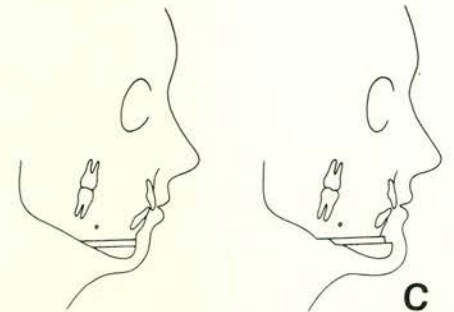
Afb. 1. De benige onderrand in het kingebied is losgemaakt en naar ventraal verplaatst.



Afb. 2. Schematische tekening van een onderontwikkelde kin in sagittale richting, en na horizontale verschuiving naar ventraal.



Afb. 3. Patiënte met sterk onderontwikkelde kin in sagittale richting (a). Na dubbele kinverschuiving naar ventraal (b). Schematische tekening van een trapsgewijze kinverschuiving naar ventraal (c).



2.2. Sagittale verplaatsing

Uit de praktijk is gebleken dat meestal een kincorrectie wordt verlangd voor een verbetering van het profiel. De in sagittaal opzicht onderontwikkelde kin (retrogenie) kan worden gecorrigeerd door middel van een gesteelde botverschuiving naar ventraal (afb. 2). Indien een grote correctie nodig is kan het caudale kingedeelte na twee parallelle horizontale botsneden terrasvormig naar ventraal worden verplaatst (afb. 3).² De botdelen blijven gevoed vanuit de linguale aanhechting van weke delen. Voordelen van deze verschuivingssteeksel zijn dat de operatie geheel vanaf intra-oraal uitgevoerd kan worden en dat er geen donorbot of een implantaat nodig is. Ook is het een voordeel dat er geen zichtbaar litteken overblijft en dat de kans op resorptie of 'relaps' klein is.

Door cefalometrische analyse kan het postoperatieve weke-delenprofiel van de kin worden voorspeld. Bij een verschuiving van de kin naar ventraal volgt het weke-delenprofiel deze verplaatsing 75 tot 90%. Het is daarbij van belang het opschuiven van het periost tot een minimum te beperken.³

Diverse allotransplantaten zijn aangewend om de kin in sagittale zin te vergroten. Bekende materialen zijn siliconen, polyethyleen en hydroxylapatiet. In het algemeen hebben allotransplantaten bij kinvergroting de neiging om onder invloed van de druk van de weke delen langzaam in het bot te dringen, waardoor de aanvankelijk geboekte winst langzaam weer verloren gaat. De resultaten zijn vrijwel altijd teleurstellend.^{4 5} Onze ervaringen met polytetrafluoretheen (Proplast*) en hydroxylapatiet (Interpore**) zijn slecht. Kent daarentegen publiceerde goede resultaten met Proplast in een omvangrijk onderzoek.⁶ Zijn controle-periode was echter betrekke-

lijk kort.

Als de kin in sagittale richting te ver vooruitsteekt, kan reductie plaatsvinden door de kinpunt aan de ventrale zijde af te ronden met een frees. Hierbij mag niet de volledige cortex worden verwijderd omdat een onregelmatig oppervlak (na resorptie) kan ontstaan ('shaving' techniek). Voorspelling van het weke-delenprofiel is erg onbetrouwbaar bij deze techniek.

Indien meer reductie van het skelet nodig is kan men een sagittale verschuivingsplastiek uitvoeren waarbij het losgezaagde botstuk naar dorsaal wordt verplaatst. De weke delen volgen deze verplaatsing voor 90%.³ Er kunnen daarbij lateraal botuitsteeksels aan de onderrand van de mandibula optreden; deze resorberen echter later vanzelf.

Bij verschuiving naar ventraal lijkt er een geringe postoperatieve botresorptie aan de meest ventrale punt van de symphysis op te treden.⁷

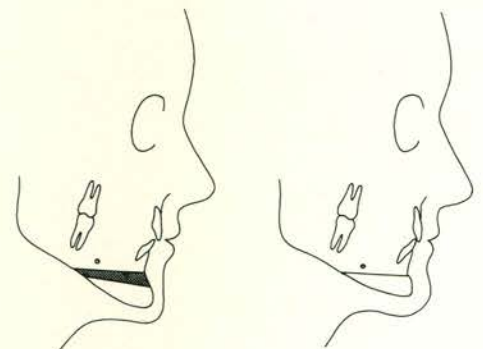
2.3. Verticale verplaatsing

Correctie in verticale zin kan worden gewenst door personen met een te lage of te hoge kin. Vooral patiënten met een hyperplasie van de kin of een progenie van de mandibula kunnen voor dergelijke correcties in aanmerking komen.

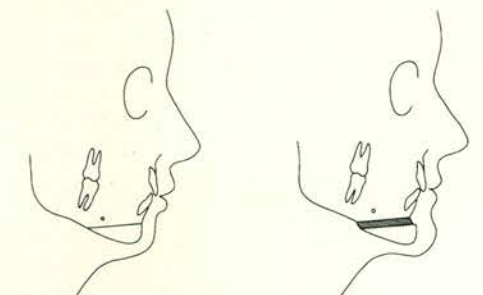
Door middel van cefalometrie kan een schatting van het teveel aan hoogte in het symphysis-gebied worden bepaald. Nadat klinisch en cefalometrisch is vastgesteld hoeveel bot er verwijderd zal moeten worden en de patiënt een duidelijk inzicht is gegeven, kan de operatie plaatsvinden.

*) Proplast, Vitek Inc., Houston, Texas.

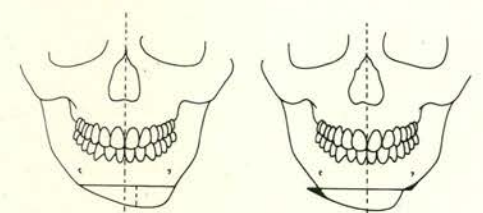
**) Interpore, Interpore International California.



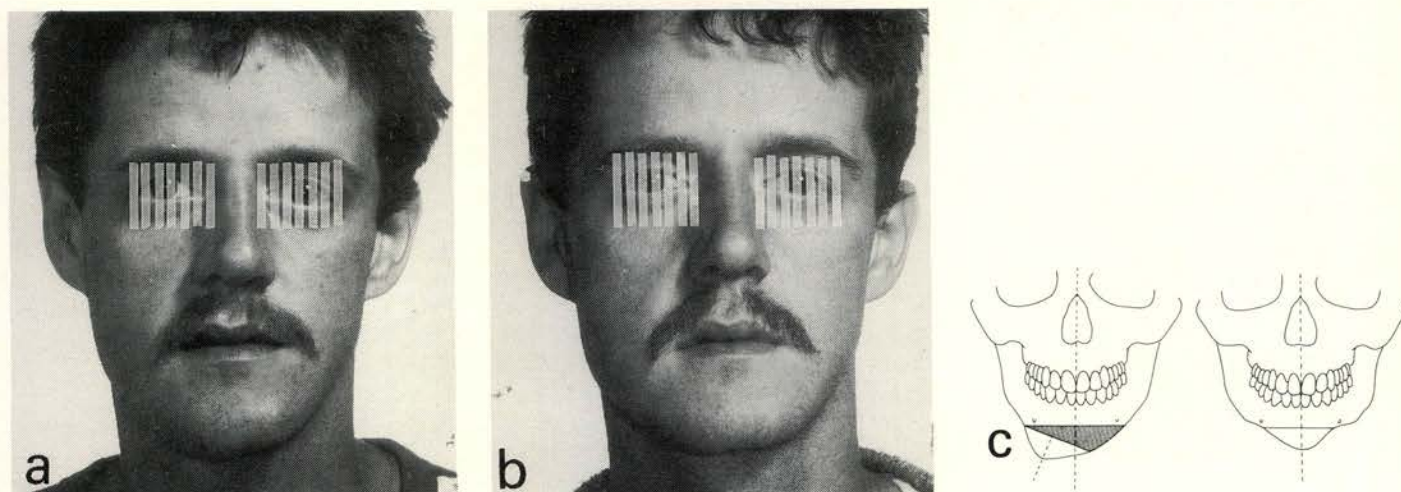
Afb. 4. Correctie van een in verticale richting te hoge kin. Het caudale deel van de kin wordt na verwijdering van het tussenliggende bot (gearceerde gedeelte) weer gefixeerd aan de onderkaak.



Afb. 5. Te geringe hoogte van de kin welke gecorrigeerd kan worden door verhoging van de kin door het aanbrengen van een bottransplantaat of implantaat (gestippeld).



Afb. 6. Principe van de correctie van een scheve kin, waarbij transversale verplaatsing van de kin plaatsvindt. De uitstekende botpuntjes (zwart) zijn weggefreest.



Afb. 7. Patiënt met deviatie van de kin naar rechts vóór de correctie (a). Dezelfde patiënt na laterale rotatie en verplaatsing van de kin (b). Schematische tekening van de operatie waarbij het gearceerde botgedeelte werd verwijderd. Het caudale deel wordt hierna geroteerd en verplaatst (c).

Mits van het caudale fragment zo weinig mogelijk weefsels worden afgeschoven, kunnen ook hier de weke delen de botverplaatsing tot 90% volgen.³ De benaderingstechniek is dezelfde als bij de sagittale verplaatsing. Er worden nu echter twee horizontale zaagsneden gemaakt, die naar dorsaal convergeren, waarna het hiertussen gelegen wigvormig stuk bot wordt verwijderd (afb. 4).

Het spreekt vanzelf dat gelijktijdig ook een sagittale verplaatsing van het caudale stuk uitgevoerd kan worden. De sluitingsmogelijkheid van de lippen kan hierdoor verbeteren. Door deze veranderde contour van de kin hecht de *m. mentalis* zich opnieuw aan waarbij de vaak diepe *plica mentalis* duidelijk minder diep wordt.

Het losse kinfragment wordt met draad- of plaatosteosynthesen gefixeerd. Hoewel frezen van de onderrand van de symphysis eenvoudiger lijkt, wordt dit wegens mogelijke complicaties niet gedaan. Hiertoe zou bij voorbeeld de *m. mentalis* te ver van het kinbot los geprepareerd moeten worden, met als gevolg het mogelijk verloren gaan van de karakteristieke kinrondding. Tevens zou de *m. digastricus* van zijn insertie losgemaakt moeten worden, hetgeen kan bijdragen tot het postoperatief ontstaan van een onderkin.⁸ Het weke-delenprofiel zal onvoorspelbaar, doch relatief weinig veranderen.³

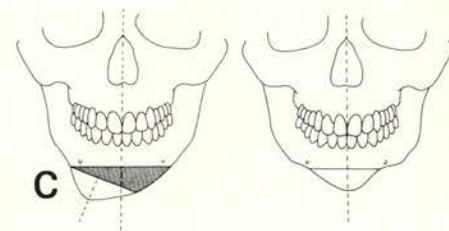
Het aantal personen dat in aanmerking wenst te komen voor een verhoging van de kinstreek is gering. Door een horizontale botsnede te maken kan in de botspleet een transplantaat, bij voorbeeld uit de bekkenkam of uit het schedeldak⁹, ingebracht worden om zo, via een sandwich-principe, de kinhoogte te vergroten (afb. 5). Sommige auteurs brengen in plaats van bot een allogeen implantaat aan (hydroxylapatiet of polyethyleen)¹⁰, of laten juist een open

ruimte bestaan waarvan het de bedoeling is dat deze zich met bot opvult.¹¹ Van dit laatste zijn de resultaten bemoedigend.¹²

2.4. Transversale verplaatsingen

Deviatie van de kinpunt is in de meeste gevallen een gevolg van over- of onderontwikkeling van de mandibula aan één zijde. Veelal past de maxilla zich aan deze scheefstand aan en ontstaat er een scheef occlusievlak. Een volledige correctie zou een bimaxillaire osteotomie met simultane verplaatsing van zowel mandibula als maxilla betekenen, hetgeen een grote ingreep is. Indien de mate van asymmetrie echter gering is, kan soms in esthetisch opzicht een bevredigend resultaat worden verkregen door een transversale correctie van alleen de kin (afb. 6).

Naast de bovenbeschreven 'scheve kin' zijn andere correcties in transversale zin soms wenselijk, bij voorbeeld bij een te smalle, spitse kin of juist een te brede kin. De al eerder beschreven operatietechniek voor kinverplaatsingen biedt ook in deze gevallen de mogelijkheid de kinregio in transversale zin aan te passen. Dit is mogelijk door uit het te verplaatsen kingedeelte een wigvormig stukje bot te verwijderen (afb. 7) en eventueel omgekeerd weer te herplaatsen. Verbreding van de te smalle kin is mogelijk door de losgemaakte onderrand van de kin sagittaal te splijten in een linker- en rechterdeel (afb. 8). De delen worden uit elkaar bewogen en naar lateraal verplaatst en daarna gefixeerd. In de mediaanlijn ontstaat hierbij een defect dat met donorbot opgevuld kan worden, maar zich ook spontaan kan herstellen. Bij een centraal defect ontstaat bij onvoldoende secundaire botingroei soms een kuiltje in de kin. Een te brede kin kan mutatis mutandis versmald worden.



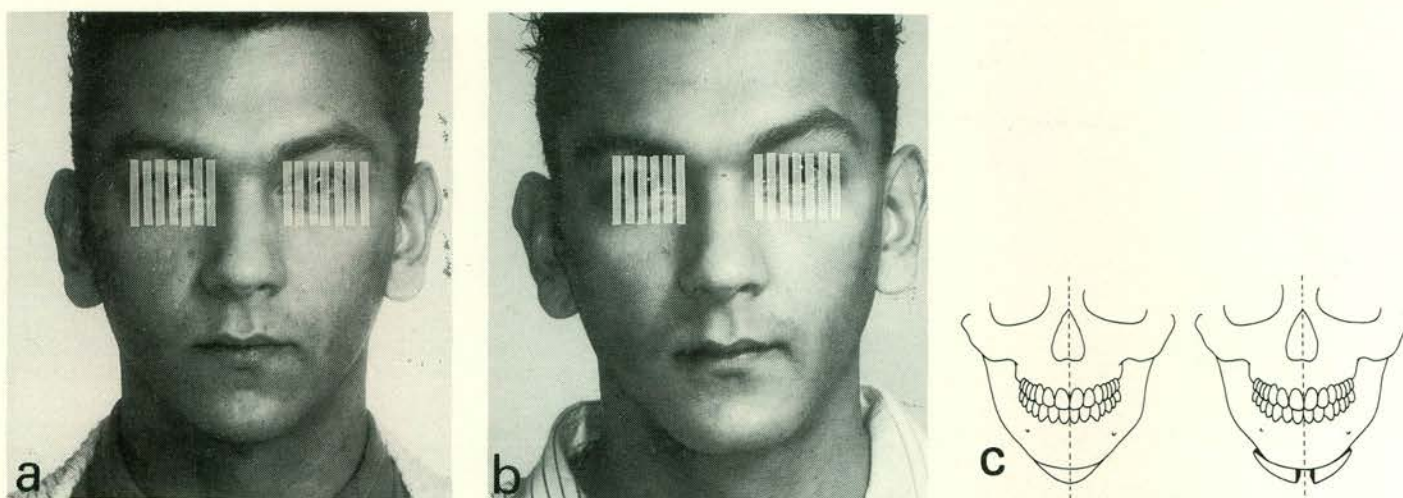
3. RISICO'S EN COMPLICATIES

De kans op complicaties bij correctie van de benige kin is klein. Vaak is het bij de operatie nodig de nervi mentales vrij te leggen. Hierdoor is er kans op een tijdelijke hypo-esthesie van de onderlip. Door sommige auteurs worden sensibiliteitsstoornissen een eenvoudig vermijdbare complicatie genoemd.⁸ Bij alle door ons uitgevoerde solitaire kincorrecties trad geen blijvende hypo-esthesie of anesthesie van de *n. mentalis* op.

Bij de horizontale botsneden dient men zich er van te overtuigen dat deze altijd minimaal 5 mm caudaal van de apices van de onderincisieven en de langere cuspidaatwortels worden aangebracht. Als de zaagsnede dicht bij de apices ligt is doorsnijding van de zenuw- en vaatvoorziening van deze tanden niet denkbeeldig. Als de zaagsnede nog hoger ligt kunnen de apices beschadigd worden en kan de pulpa van de gebitselementen in het onderfront non-vitaal worden.

De *m. mentalis* mag niet volledig tot de onderrand van de symphysis worden afgeschoven. Postoperatief bestaat anders de kans dat deze spier zich niet meer op de juiste plaats op het labiale bot aanhecht. Het gevolg hiervan kan zijn dat de onderlip haar fixatie verliest en gaat 'hangen' (ptosis van de onderlip). Bovendien loopt men het risico dat de massa van de *mentalis* zich naar caudaal van de onderkaakrand verplaatst met als gevolg een zogenaamde hensenkin ('sagging chin'). Wanneer er door één of andere oorzaak te veel van deze spier is losgemaakt, is het nodig om de *m. mentalis* met stevige hechtingen door de labiale corticalis weer op zijn juiste plaats vast te hechten om bovengenoemde problemen te voorkomen.

Door de goede doorbloeding van de verplaatste botdelen is de kans op ongewenste resorptie gering. Sekwestratie kwam bij on-



Afb. 8. Patiënt met smalle kin (a). Na verbreding van de kin (b). Schematische tekening van een operatietechniek, waarmee de kin in de mediaanlijn verbreed kan worden (c).

ze patiëntengroep niet voor.

Gestoorde wondgenezing kan optreden doordat tijdens de operatie botslijpsel of losse botsplintertjes onvoldoende nauwkeurig zijn verwijderd. Door de wond goed schoon te spoelen met een fysiologische zoutoplossing voordat deze wordt gesloten en door het eventueel toedienen van antibiotica kan gestoorde wondgenezing worden voorkomen.

SUMMARY

GENIOPLASTY

Key words: Oral and maxillofacial surgery – Genioplasty

Genioplasty can enhance the esthetic features of the face. The operative procedure concerns mainly osteotomy of the lower border of the anterior region of the mandible. The commonly used types of osteotomies are discussed and subdivided in all planes of reference.

LITERATUUR

- ¹PRECIOUS DS, DELAIRE J. Correction of anterior mandibular vertical excess: The functional genioplasty. *J Oral Surg* 1985; 59: 229-35.
- ²NEUNER O. Operationen bei post traumatische Unterkieferasymmetrie. In: *Fortschritte der Kiefer- und Gesichtschirurgie*. Stuttgart: Thieme Verlag, 1967; 232-7.
- ³WOLFORD LM. *Surgical Treatment Objective: a systemic approach to the prediction tracing*. St. Louis: Mosby Co., 1985, 69-73.
- ⁴HINDS EC, KENT JN. Genioplasty: The versatility of horizontal osteotomy. *J Oral Surg* 1969; 27: 690-700.
- ⁵RIDLEY MT. Failure of Silastic chin implant four years postoperatively. *J Oral Surg*; 36: 616-7.
- ⁶KENT JN, WESTFALL RL, CARLTON DM. Chin and zygomaticomaxillary augmentation with Proplast: long-term follow-up. *J Oral Surg* 1981; 39: 912-9.
- ⁷MCDONELL JP, McNEIL RW, WEST RA. Advancement genioplasty: a retrospective cephalometric analysis of osseous and soft tissue changes. *J Oral Surg* 1977; 35: 640-7.
- ⁸TUINZING DB. *Kaakosteotomieën* (Diss.) Alphen a/d Rijn: Stafleu, 1979.
- ⁹WOLFE SA. Shortening and lengthening the chin. *J Cranio Max Fac Surg* 1987; 15: 223-30.
- ¹⁰SHABER EP. Vertical interpositional augmentation genioplasty with porous polyethylene. *Int J Oral Maxillofac Surg* 1987; 16: 678-81.
- ¹¹PAULUS G. *Neue Konzepte der Profilplastik*. Voordracht 8ste congres van de EAMFS, Madrid, 1986.
- ¹²PAULUS G. Longterm results after chin lengthening without bone grafting. Voordracht 9e Congres EACMFS, Athene, 1988.