

Гормональные изменения у больных с синдромом Клайнфельтера после аллотрансплантации яичка на артериально-венозной ножке

Виноградов И.В. – заведующий кафедрой клинической андрологии Российского Университета Дружбы Народов, г. Москва

Шамов К. В. – ординатор кафедры клинической андрологии Российского университета дружбы народов, г. Москва

Hormonal status at patients with Klinefelter's syndrome after allotransplantation of testicle on arterial-venous pedicle

Vinogradov I.V., Shamov K.V.

Резюме

Целью данной работы являлось изучение влияния аллотрансплантации яичка на артерио-венозной ножке на гормональный профиль больных с синдромом Клайнфельтера. Исследовался гормональный статус до и после оперативного вмешательства у группы пациентов в течении 30 лет. Полученные данные позволяют говорить о необходимости применения оперативных методов лечения у больных с синдромом Клайнфельтера в виду стабилизации гормонального статуса у таких больных.

Ключевые слова: Синдром Клайнфельтера, аллотрансплантация яичка

Summary

This work is devoted to treatment of Klinefelter's syndrome by methode of allotransplantation of testicle on arterial-venous pedicle. We examined hormonal status before and after operation. We observed our patients during 30 years. Changes of hormonal status showed good results of treatment of Klinefelter's syndrome by operatives methods.

Keywords: Klinefelter's syndrome, allotransplantation of testicle

Введение

Синдром Клайнфельтера – врожденное хромосомное заболевание, при котором генетически запрограммированный гиалиноз семенных канальцев, гиперплазия клеток Лейдига, уменьшение числа или отсутствие клеток Сертоли приводит к постепенному угасанию секреторной функции яичка и прогрессирующей андрогенной недостаточности. Частота синдрома составляет один случай на 500-700 новорожденных мальчиков [2,3,5].

Прогрессирующая андрогенная недостаточность ведет к развитию эндокринной импотенции. Выраженность андрогенной недостаточности весьма вариабельна и зависит от тяжести хромосомных нарушений. Для определения степени андрогенной недостаточности, оценки эффективности лечения используют количественное определение тестостерона, ФСГ и ЛГ в сыворотке крови [1,2,4].

Целью настоящей работы является изучение динамики изменений уровня тестостерона, ФСГ, ЛГ у больных с синдромом Клайнфельтера с различными кариотипами после ортотопической аллогенной пересадки яичка на артериально-венозной ножке.

Материалы и методы

Группу больных перенесших операцию пересадки яичка на артериально-венозной ножке без утраты трансплантата в послеоперационном периоде составило 20 человек, все они обследованы в течении 1 года после операции, 18 человек на сроках от 2 до 5 лет, 16 на сроках от 6 до 30 лет после оперативного вмешательства.

12 больных имели классический кариотип- 47,хху; 7 мозаичный- 46,ху/47,хху; 1- 48,ххху.

В связи с тем, что в разное время мы определяли уровни гормонов различными методами, на различном оборудовании, а оценка проводилась по различным методикам и системам измерений, мы указываем полученные данные с поправками на ныне действующие нормы в единицах измерений в системе СИ.

Оценка гормонального статуса в различные сроки после операции проводилась следующим образом. В каждой группе обследованных пациентов измерялся средний

Ответственный за ведение переписки -
Шамов Константин Владимирович
Телефон 8 903 198 77 99
e-mail: kshamov@mail.ru

Схема №1. Динамика изменений уровня тестостерона у больных, перенесших пересадку яичка без послеоперационных осложнений или с купированным кризом отторжения N=20(16)

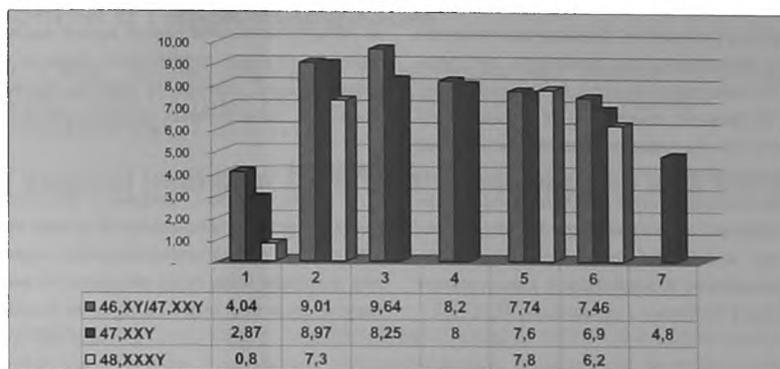


Схема №2. Динамика изменений уровня ФСГ у больных, перенесших пересадку яичка без послеоперационных осложнений или с купированным кризом отторжения N=20(16)

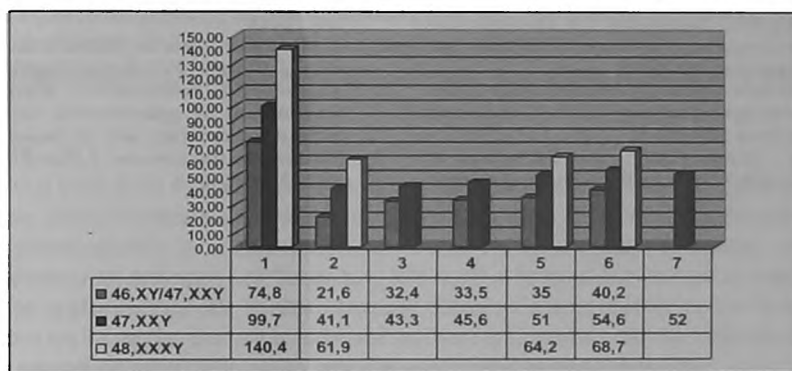
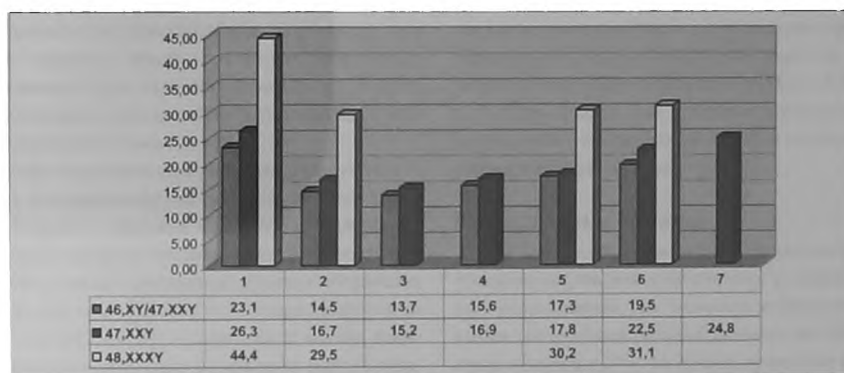


Схема №3. Динамика изменений уровня ЛГ у больных, перенесших пересадку яичка без послеоперационных осложнений или с купированным кризом отторжения N=20(16)



показатель содержания гормона за определенный временной период, затем проводилось сравнение полученных данных между собой. Прибегнуть к данной методике позволило достаточно большое число определений, произведенное в ходе динамического наблюдения за пациентами. Всего проанализировано 399 определений уровня

тестостерона, ФСГ, ЛГ. На схемах №№1-3 представлены данные изменений уровней половых гормонов у больных с различными цитогенетическими вариантами синдрома Клайнфельтера, перенесших пересадку яичка без послеоперационных осложнений или с купированным кризом отторжения

Результаты и обсуждение

Из вышеприведенных схем видно, что во всех группах отмечена стойкая положительная динамика изменений уровня половых гормонов. Клинически отмечено улучшение таких фенотипических признаков, как скудный рост волос на лице, гинекомастия, недоразвитие полового члена. У 11 больных произошло увеличение собственных тестикул. Все больные ре- или абилитированы по сексологическому статусу.

Наибольшую положительную динамику мы зарегистрировали у пациентов с мозаичным кариотипом, что вероятно объясняется изначально менее выраженными нарушениями по отношению к пациентам с классическим вариантом синдрома и больному с кариотипом 48,XXXУ.

Хочется отметить, что все больные получали до операции гормональную терапию, которая не была достаточно эффективна. Операция аллогенной пересадки яичка на артериально-венозной ножке позволила отменить прием экзогенных гормонов и привела к стабилизации гормонального статуса на долгие сроки, без побочных эффектов, свойственных традиционным схемам лечения.

Выводы

Таким образом, операция аллогенной пересадки яичка на артериально-венозной ножке является достойной альтернативой заместительной гормональной терапии и должна быть шире внедрена в клиническую практику лечения больных с синдромом Клайнфельтера. ■

Литература:

1. Давиденкова Е.Ф., Верлинская Д.К.,Тысячник С.Ф. Клинические синдромы при аномалиях половых хромосом. Л. Медицина, 1973;с198.
2. Курило Л.Ф. Генетически обусловленные нарушения мужской репродуктивной системы. Сб. Сексология и андрология. Киев 1996;с28-46.
3. Bardin C.W., Paulsen C.A. The testes (Textbook of endocrinology) R. H.Williams. Philadelphia: Saunders, 1981; p313.
4. Jarow J.P. Klinefelter's syndrome in the male infertility clinic. J. Urology, 2000 Feb;163(2),p667.
5. Klinefelter H.T., Reifenstein E.C., Albright F. Syndrome characterised by gynecomastia, aspermatogenesis without a-Leydigism and increased excretion of folliclestimulating hormone. J.Clinical. Endocrinology, 1942, 2, p615.