

Возможности коррекции тиреоидной дисфункции прерывистой гипобарической гипоксией

Васильева Н.А., врач-эндокринолог Ульяновского областного клинического госпиталя, г. Ульяновск; **Рузов В.И.**, д. м. н., профессор, заведующий кафедрой факультетской терапии ГОУ ВПО «Ульяновский государственный университет», г. Ульяновск; **Балыкин М.В.**, д. б. н., профессор кафедры физиологии патофизиологии ГОУ ВПО «Ульяновский государственный университет», г. Ульяновск; **Васильева Е.В.**, к. б. н., врач-лаборант Ульяновского областного клинического госпиталя, г. Ульяновск

Correctability of thyroid dysfunction by intermittent hypobaric hypoxia

Vasiljeva N.A., Ruzov V.I., Balykin M.V., Vasiljeva E.V.

Резюме

Работа посвящена изучению влияния прерывистой гипобарической гипоксии на тиреоидную дисфункцию. Моделирование тиреоидной дисфункции путем перорального введения левотироксина натрия в дозе 50 мкг/кг массы тела животного сопровождается увеличением концентрации тиреоидных гормонов и снижением уровня ТТГ в крови, уменьшением кровоснабжения щитовидной железы и структурными изменениями, характерными для понижения её функциональной активности. Применение прерывистой гипобарической гипоксии сокращает сроки восстановления гормонального дисбаланса в системе гипофиз-щитовидная железа, структурно-функциональных и микрососудистых нарушений в щитовидной железе.

Ключевые слова: тиреоидная дисфункция, прерывистая гипобарическая гипоксия, левотироксин натрия

Summary

The work is devoted to studying the effect of intermittent hypobaric hypoxia on thyroid dysfunction. Simulation of thyroid dysfunction by oral introduction of levothyroxine sodium in a dose of 50 mg/kg body weight of the animal is accompanied by an increase in the concentration thyroid hormones and decreased levels of TSH in the blood, decrease blood supply to the thyroid gland and the structural changes, characteristic of reducing its functional activity. The use of intermittent hypobaric hypoxia reduces recovery time of hormonal imbalance in the pituitary gland-thyroid gland, structural, functional and microvascular disturbances in the thyroid gland.

Keywords: thyroid dysfunction, intermittent hypobaric hypoxia, levothyroxine sodium

Введение

Патология щитовидной железы (ЩЖ) до сих пор остается в категории актуальных медико-социальных проблем [1,2,3]. По данным ряда авторов частота её возникновения составляет от 35% до 50% в популяции [4,5,6]. Формирование тиреоидной дисфункции в виде синдрома гипо- или гипертиреоза происходит при воздействии различных эндогенных и экзогенных факторов [7,8,9,10,11,12,13,14]. По данным эпидемиологических исследований распространенность синдрома гипотиреоза составляет 4,6-9,5% в популяции и достигает 12-20% у женщин старше 70-ти лет, а частота гиперфункциональных нарушений составляет 0,5-3% в популяции [15,16,17,18].

В клинической практике для коррекции тиреоидной дисфункции, связанной с гипофункциональными состоя-

ниями, или с целью супрессии при раке ЩЖ, используются тиреоидные гормоны, наиболее часто среди них - левотироксин натрия [19,20,21]. Его применение показало высокую эффективность для нормализации метаболических процессов и физиологических функций органов-мишеней [22,23]. При этом установлено, что высокие дозы препарата способны вызвать нарушение механизмов регуляции гипоталамо-гипофизарно-тиреоидной системы и привести к изменению функции ЩЖ [24,25,26,27]. Известно, что дисфункция ЩЖ часто сопровождается нарушениями кровообращения, возникновением тканевой гипоксии, структурными нарушениями паренхимы органа, изменяющими гормонообразующую способность тироцитов [28,29,30,31], что предполагает проведение мониторинга оценки структурно-функционального состояния железы.

В последние десятилетия появились сведения о возможности использовать прерывистую гипоксию для коррекции функционального состояния эндокринных органов [32,33]. Показано, что сильные, кратковременные гипоксические стимулы повышают активность гипоталамо-гипофизарно-тиреоидной системы, улучша-

Ответственный за ведение переписки -
Васильева Н.А.,
432006, г. Ульяновск, ул. Аблукова 87-134,
контактный телефон 89603754279
e-mail: Vasiljeva.Nellya@yandex.ru

ют кровоснабжение ЩЖ, способствуют регенерации её структур [34,35,36,37,38]. Положительное влияние прерывистой нормобарической гипоксии на гормональный статус отмечено при первичном гипотиреозе [39,40,41], при аутоиммунном тиреоидите [42]. Однако в литературе отсутствуют сведения о влиянии прерывистой гипобарической гипоксии на структурно-функциональные изменения щитовидной железы при тиреоидной дисфункции, вызванной введением левотироксина натрия.

Все вышеперечисленное предопределило цель исследования: обоснование целесообразности применения прерывистой гипобарической гипоксии для коррекции дисфункции щитовидной железы.

Материалы и методы

Для решения поставленной цели проведены четыре серии исследований на животных. Эксперименты выполнены на кроликах самцах породы «шиншилла» массой от 2,0 до 3,5 кг, находящихся в виварии ИМЭиФК УлГУ на стандартном питании. Проведены следующие серии исследования: I-я серия – интактные, здоровые животные (n=5), (контроль-1);

II-я серия – животные (n=20), которые подверглись воздействию прерывистой гипобарической гипоксии (ПГГ). ПГГ моделировалась путем разрежения воздуха в барокамере и снижением барометрического давления до 350-330 мм.рт.ст. по схеме: 5 минут снижение давления, 1 минута - пребывание в данных условиях, 5 минут повышение давления, 5 минут дыхание атмосферным воздухом в условиях нормоксии. Один сеанс гипобарической гипоксии включал в себя пять подобных циклов. Структурно-функциональные изменения ЩЖ оценивались на 7, 15 и 30 сутки воздействий.

В III -ей серии – у животных (n=25) тиреоидная дисфункция моделировалась скармливанием левотироксина натрия из расчета 50 мкг/кг массы тела животного ежедневно в течение 30 дней. После отмены препарата изучали структурно-функциональные изменения ЩЖ на 1, 7, 15, и 30-е сутки. Данные уровня гормонов и морфометрии первых суток служили контролем-2 для экспериментальных животных.

IV -я серия - животные (n=20) с тиреоидной дисфункцией подвергались воздействию ПГГ с первого дня отмены левотироксина натрия. Гипоксия моделировалась по вышеуказанной схеме. Животные выводились из опыта на 7, 15, 30 сутки.

Для оценки функционального состояния гипофиз-ЩЖ в сыворотке крови определяли содержание гормонов: ТТГ, Т-3, Т-4 с помощью наборов «Тиронд ИФА» (фирма ЗАО «Алкор Био», г. Санкт-Петербург) [43].

Для оценки интраорганного кровеносного русла проводилась прижизненная инъекция водной взвесью чёрной туши [44]. После эфтаназии [45] образцы ЩЖ фиксировали в 10% растворе нейтрального формалина с последующей обработкой по спиртам и заливкой в парафин с приготовлением окрашенных тушью и гистологических препаратов, на которых оценивали диаметр сосудов (мкм), численную плотность функциони-

рующих капилляров (мкм) и площадь их поперечных сечений (мкм²), диаметр фолликулов (мкм), площадь сечения фолликулов (мкм²), площадь сечения коллоида (мкм²), высоту тиреоидного эпителия (мкм), относительную площадь тиреоидного эпителия (%), относительную площадь коллоида (%) [46], индекс накопления коллоида (ИНК) и фолликулярно-коллоидный индекс (ФКИ). Морфометрию структур ЩЖ проводили с использованием программы компьютерной морфометрии ScreenMeter, микроскопа «Биолам». Гистостереометрию проводили путем использования 100-точечной сетки в окулярной насадке [47], окулярной линейки, окулярмикрометра МОВ x 15.

Статистическая обработка данных проводилась с использованием программного пакета Statistica 6.0 (StatSoft). Достоверность различий рассчитывали с применением t-теста для связанных случаев (анализ динамических изменений) и t-теста для несвязанных случаев (сравнение групп). Различия считали достоверным при $p < 0,05$.

Результаты и обсуждение

Для решения поставленной цели группу интактных животных подвергали действию ПГГ на протяжении 30-ти суток. Результаты исследования показали увеличение уровня ТТГ в сыворотке крови во все сроки эксперимента, что свидетельствует о стимулирующем влиянии ПГГ на аденогипофиз. В ранние сроки эксперимента (до 15-ти суток) отмечается увеличение кровоснабжения ЩЖ (диаметра, численной плотности функционирующих капилляров), уменьшение размеров фолликулов и коллоида, который приобретает жидкую консистенцию, с появлением резорбционных вакуолей. В просвете фолликулов появляются слущенные клетки эпителия, тирциты приобретают призматическую форму, площадь их увеличивается. Эти изменения являются морфологическим критерием увеличения функции ЩЖ [46], что подтверждается увеличением Т-3 и Т-4 в сыворотке крови. С увеличением сроков адаптации к гипоксии (30-е сутки) наблюдались структурно-функциональные признаки нормализации активности ЩЖ: концентрация Т-3 и Т-4, кровоснабжение, морфометрические показатели возвращаются к контрольному уровню. (рисунки к статье см. на цветной вкладке журнала)

Таким образом, результаты исследования свидетельствуют об увеличении уровня тиреотропного гормона гипофиза во все сроки эксперимента и фазовом характере структурно-функциональных изменений ЩЖ.

В соответствии с целью исследования, моделирование тиреоидной дисфункции левотироксином натрия ежедневно на протяжении 30-ти суток сопровождалось увеличением содержания тиреоидных гормонов (ТГ) в циркулирующей крови и, согласно механизму «обратной связи», угнетением образования тиреотропного гормона гипофиза на 44,4% ($p < 0,05$). Снижение стимулирующего эффекта ТТГ в крови приводит к значительным структурно-функциональным изменениям ЩЖ, которые характеризуются достоверным уменьшением числен-

ной плотности функционирующих капилляров на 32,4% ($p < 0,05$), высоты тироцитов - на 45,9% ($p < 0,05$) на фоне относительного увеличения диаметра фолликулов - на 8,7% ($p < 0,05$), площади их сечения - на 18,1% ($p < 0,05$), площади сечения коллоида - на 59,1% ($p < 0,05$) (табл.2). При этом структура ЩЖ представлена средними и крупными фолликулами с уплощенным эпителием, с увеличением интерфолликулярных перегородок за счет соединительной ткани.

Динамика спонтанного восстановления функциональных и структурных изменений ЩЖ оценивалась на 7,15, и 30-е сутки после отмены левотироксина натрия.

На 7-е сутки после отмены левотироксина натрия уровень ТТГ увеличился на 16,7% ($p < 0,05$) при снижении содержания Т-3 и Т-4 в циркулирующей крови на 7,8% и 17,2% ($p < 0,05$) соответственно, что, можно полагать, связано с процессом элиминации левотироксина натрия, период полувыведения которого на фоне гипертиреоза составляет 3-4 суток. Структурно-функциональные изменения железы в этот срок незначительны.

Динамика спонтанного восстановления гормонов на 15-30-е сутки характеризуется увеличением уровня ТТГ в сыворотке крови, однако содержание его на 30-е сутки ниже уровня интактных животных на 32,4% ($p < 0,05$), а содержание Т-3 в сыворотке крови выше - на 72,7% ($p < 0,05$), Т-4 - на 54,4% ($p < 0,05$). В этот срок кровоснабжение ЩЖ улучшается. Повышается высота тироцитов, свидетельствуя об увеличении функциональной активности ЩЖ. Доля кубических клеток существенно нарастает, сопровождаясь повышением относительной площади эпителия, которая на 30-е сутки приближается к данным у интактных животных. На 30-е сутки в ткани железы появляются пролиферирующие тироциты, характерные для активации пролиферативных процессов, что расценивается как основной механизм компенсации в железе [8,48]. Размеры фолликулов, площадь их сечения, относительная площадь коллоида уменьшаются, однако остаются выше контроля К-1.

Таким образом, совокупность морфологических признаков (увеличение численной плотности функционирующих капилляров, высоты тироцитов, относительной площади эпителия, уменьшение диаметра фолликулов, площади сечения фолликулов и коллоида), свидетельствует о процессах регенерации клеток фолликулярного эпителия к 30-м суткам, под влиянием повышенного содержания ТТГ.

Для оценки влияния ПГГ на структурно-функциональные изменения ЩЖ при тиреоидной дисфункции животные после отмены левотироксина натрия подвергались её воздействию.

На 7-е и 15-е сутки действия ПГГ структурно-функциональные изменения однонаправлены и обретают выраженный характер. В этот срок отмечается увеличение ТТГ с 22,9% ($p < 0,05$) до 66,6% ($p < 0,05$), выраженное в большей степени, чем в предыдущей серии эксперимента. В циркулирующей крови наблюдается более выраженное снижение ТГ: Т-3 - на 29,4% ($p < 0,05$), Т-4 - на 47,3% ($p < 0,05$). Это, по-видимому, сопряжено с ак-

тивным метаболизмом синтетических гормонов на фоне реактивного увеличения кровотока в печени, почках и самой ЩЖ [32,49].

Структура ЩЖ характеризовалась увеличением численной плотности функционирующих капилляров на 15,6% ($p < 0,05$), свидетельствуя о реактивном увеличении кровотока, и внесосудистыми изменениями (увеличением паравазальных и интерфолликулярных пространств), указывающими на увеличение сосудистой проницаемости [50].

Отмечается увеличение высоты тироцитов, относительной площади эпителия. Достоверно уменьшается диаметр и площадь сечения фолликулов, относительная площадь коллоида достигает контрольного уровня. В фолликулах имеется большое количество резорбиционных вакуолей, коллоид просветлен, выявляется пролиферация фолликулярного эпителия, увеличение количества средних фолликулов на фоне уменьшения площади имеющих.

На 30-е сутки положительная динамика структурно-функциональных процессов приобретает более выраженный характер, чем при спонтанном восстановлении функций ЩЖ. Содержание Т-3 в сыворотке крови на 13,6% ($p > 0,05$), Т-4 - на 7,5% ($p > 0,05$) выше, а уровень ТТГ на 9,3% ($p > 0,05$) - ниже уровня интактных животных.

Динамика сосудистых изменений характеризуется приближением численной плотности функционирующих капилляров к уровню здоровых животных, уменьшением размеров паравазальных и интерфолликулярных пространств. Высота тироцитов, диаметр фолликулов, площадь их сечения, площадь сечения коллоида приближаются к значениям здоровых животных. Сохраняется увеличение интерфолликулярных перегородок, преимущественно за счет соединительной ткани. Наличие в основном средних фолликулов с кубическими, цилиндрическими тироцитами, пролиферация фолликулярного эпителия указывает на повышение функции эпителиальных клеток и регенерацию структур ЩЖ, выраженных в большей степени, чем на фоне спонтанного восстановления.

Таким образом, ПГГ при тиреоидной дисфункции стимулирует процессы образования и секреции ТТГ и ТГ, приводит к выраженным реактивным изменениям микроциркуляторного русла и способствует процессам репарации и регенерации структур ЩЖ.

Выводы

1. Спонтанное восстановление ЩЖ после отмены левотироксина натрия характеризуется улучшением кровоснабжения щитовидной железы на 15-е сутки, восстановлением функциональной активности тироцитов на 30-е сутки эксперимента и отсутствием восстановления уровня тиреоидных гормонов и тиреотропного гормона гипофиза на 30-е сутки.

2. Применение прерывистой гипобарической гипоксии после отмены левотироксина натрия сопровождается улучшением кровоснабжения щитовидной железы, которое характеризуется увеличением размеров и численности функционирующих капилляров на 7-е сутки

воздействия, восстановлением функциональной активности тироцитов, о чем свидетельствует нормализация высоты и относительной площади тироидного эпителия на

15-е сутки эксперимента, и восстановлением уровня тироидных гормонов и тиреотропного гормона гипофиза на 30-е сутки.■

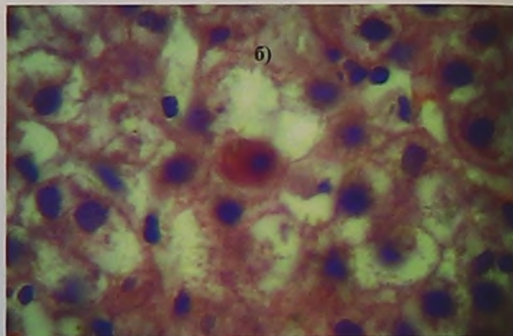
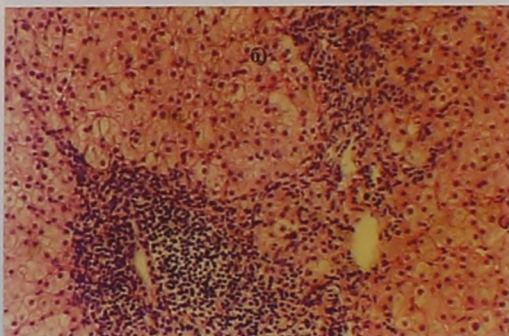
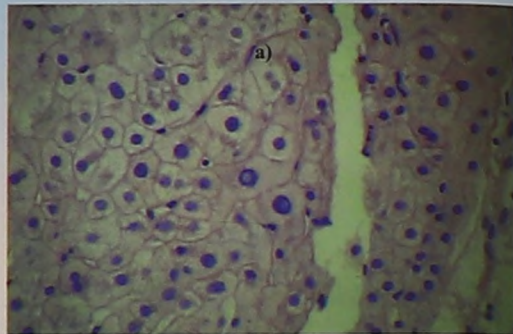
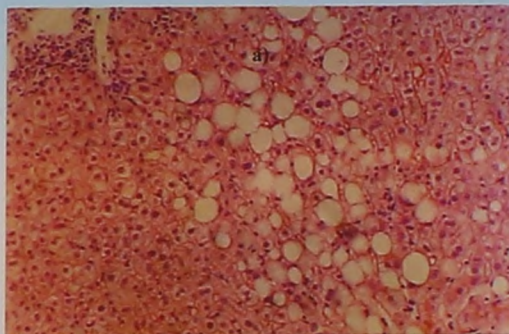
Литература:

- Ветшев М.С., Мамаева С.К. Прогностические факторы хирургического лечения диффузного токсического зоба. *Хирургия* 2006; 2: 63-68.
- Miao J., Zhao Y.J., Wang S. Prognostic factors in the relapse of Graves disease. *Zhonghua Nei Ke Za Zhi* 2008; 47 (3): 185-188
- Muixi L., Alvarez I., Jaraquemada D. Peptides presented in vivo by HLA-DR in thyroid autoimmunity. *Adv Immunol* 2008; 99: 165-209.
- Шилин Д.Е. Роль йодной профилактики в комплексной реабилитации часто болеющих детей. *Врач* 2007; 10: 8-13.
- Delange F.M. et al. Iodine deficiency in the world: where do we stand at the turn of the century. *Thyroid* 2001; 11: 4373-447.
- WHO, UNICEF, ICCIDD Assessment of Iodine Deficiency Disorders and monitoring their elimination. Geneva 2001; 1-107.
- Свириденко Н.Ю. Гипотиреоз: диагностика, принципы заместительной терапии. *Русский медицинский журнал* 2006; 26: 1911-1916.
- Бородулин Д.В. Морфометрические показатели изменений щитовидной железы при смерти от токсикотермического воздействия и травматических повреждений. *Морфологические ведомости* 2007; 4: 291-293.
- Полякова Л.В. Структурно-функциональные изменения щитовидной железы как компонент хронического эндотоксикоза. *Бюллетень экспериментальной биологии и медицины* 2007; 12: 707-711.
- Дедов И.И. Заболевания щитовидной железы в регионе легкого йодного дефицита. *Врач* 2008; 10: 51-57.
- Sawka A.M. Does a combination regimen of thyroxine and triiodothyronine improve depressive symptoms better than N-4 alone in patients with hypothyroidism. *J Clin Endocrinol Metab* 2003; 88: 4551-55.
- Vita R. A patient with stress-related onset and exacerbations of Graves disease. *Nat Clin Pract Endocrinol Metab* 2009; 5 (1): 55-61.
- Vos X., Smit N., Endert E. Age and stress as determinants of the severity of hyperthyroidism caused by Graves disease in newly diagnosed patients. *Eur J Endocrinol* 2008; 21 (10): 47-52.
- Walsh J.P. Small changes in thyroxine dosage do not produce measurable changes in hypothyroid symptoms, well-being, or quality of life results of a double-blind, randomized clinical trial. *J Clin Endocrinol Metab* 2006; 91: 2624-30.
- Дедов И.И. Диагностика и лечение узлового зоба. *Петрозаводск: ИнтелТек*; 2003.
- Петунина Н.А. Субклинический гипотиреоз: подходы к диагностике и лечению. *Трудный пациент*. 2006; 2 (4): 1-7.
- Абрамова Н.А. Консервативное лечение болезни Грейвса: принципы, маркеры рецидива и ремиссии. *Проблемы эндокринологии* 2005; 6: 44-49.
- Мазурина, Н.В. Алгоритмы обследования и лечения пациентов в эндокринологии. М: Медицина; 2008.
- Трошина Е.А. Современные стандарты эпидемиологических исследований в тиреологии. Алгоритмы обследования и лечения пациентов в эндокринологии. М: Медицина; 2008.
- Фадеев В.В., Моргунова Т.Б. Сравнительные анализы потребления препаратов тироидных гормонов в России и в странах Европы. *Клиническая и экспериментальная тиреология* 2009; 1: 20-26.
- Saravanan P., Chau F., Roberts N. et al. Psychological well-being in patients on adequate doses of L-thyroxine. *Clin Endocrinol* 2002; 57: 577-585.
- Дедов И.И. Аутоиммунные заболевания щитовидной железы: состояние проблемы. *Проблемы эндокринологии* 2002; 2: 6-13.
- Бузиашвили И.И. Лечение токсического зоба. *Врач* 2005; 3: 32-35.
- Гильман А.Г. Клиническая фармакология. М: Практика; 2006.
- Петунина Н.А. Гипотиреоз. *Русский медицинский журнал* 2007; 2: 89-93.
- Alfadda A. Treatment of Graves hyperthyroidism: prognostic factor outcome. *Saud Med J* 2007; 28 (2): 225-230.
- Brand O. et al. Association of the thyroid stimulating hormone receptor gene (TSHR) with Graves disease. *Hum Mol Genet* 2009; 25 (2): 654-659.
- Скурданова И.М. Гормоны щитовидной железы: пособие для врачей. Кольцово: ЗАО «Вектор-Бест»; 2006.
- Мавраева М.А. Характеристика функциональной морфологии и гормонального гомеостаза щитовидной железы у крыс, после курсового воздействия йодбромных ванн санатория «Каспий». *Современный наукоёмкие технологии* 2007; 7: 54.
- Федотов Ю.Н., Воробьев С.Л., Черников Р.А., Тимофеева Н.И., Семенов А.А., Слепцов И.В., Бубнов А. Н., Чинчук И.К. Тонкоигольная аспирационная биопсия в диагностике заболеваний щитовидной железы. Корреляция между заключением цитолога и гистолога, технические аспекты. *Клиническая и экспериментальная тиреология* 2009; 5 (4): 28-33.
- Цуркан А.Ю., Ванушко В.Э., Бельзевич Д.Г. Спорные вопросы хирургического лечения болезни Грейвса. *Клиническая и экспериментальная тиреология* 2009; 5 (4): 15-24.
- Зеркалова Ю.Ф. Тарарак Т.Я., Бальжин М.В., Астахов О.Б., Газарян В.Л. Динамика влияния гипоксии на морфофункциональное состояние щитовидной железы при экспериментальном гипотиреозе. *Архив патологии* 2006; 68 (6): 32-33.
- Васильева Е.В. Влияние прерывистой гипобарической гипоксии на морфофункциональные изменения щитовидной железы. *Вестник Тверского государственного университета* 2008; 20: 8-13.
- Тарарак Т.Я. К вопросу об адаптивных перестройках эндокринных желез при действии факторов высокогорья. *Бишкек: Мектеп*; 1993.
- Калюжная И.Т. Эндокринные механизмы горноклиматической адаптации. *Бишкек: Мектеп*; 1996.
- Калюжная Л.И. Аденогипофиз, щитовидная железа и надпочечники в механизмах адаптации организма к условиям высокогорья. *Адабият* 1997; 11-14.
- Калюжная Л.И. Эндокринные механизмы адаптации организма к условиям гипоксии высокогорья. *Гипоксия. Адаптация. Патогенез. Клиника*. СПб 2000: 235-265.
- Арсланбекова А. Ч. Состояние микроциркуляторной гемодинамики после комплексного лечения с использованием интервальной гипокситерапии первичного ги-

- потиреоза. Уральский мед журнал 2007; 12.
39. Закусило М.П. Возможность коррекции гормонального состояния организма девушек методом гипоксической тренировки. Вестник РАМН 1997; 5: 38-41.
40. Абазова З.Х. Изменение содержания тиреоидных гормонов в крови при снижении парциального давления кислорода во вдыхаемом воздухе у здоровых лиц и больных гипотиреозом. Автоматизированный анализ гипоксических состояний. Нальчик 2003; 26-35.
41. Радзиевская М.П. Механизмы эффективности адаптации к гипоксии при первичном пострадиационном гипотиреозе. Автоматизированный анализ гипоксических состояний. Нальчик 2003; 204-209.
42. Черкесова А.А. Показатели иммунологической реактивности организма больных аутоиммунным тиреоидитом и их изменения после курса интервальной гипоксической тренировки. Автоматизированный анализ гипоксических состояний. Нальчик 2003; 291-295.
43. Калашникова С.А. Структурно-функциональные изменения щитовидной железы как компонент хронического эндотоксикоза. Бюллетень экспериментальной биологии и медицины 2007; 12: 707-711.
44. Бальдон М.В. Кислотно-основное состояние крови и регуляция сродства гемоглобина к кислороду у собак при максимальной физической нагрузке. Кислотно-основной гомеостаз: физиология, биохимия, клиника. Сыктывкар 1994; 33-37.
45. Правила проведения работ с использованием экспериментальных животных. Приказ Минвуза от 13.11.1984 г. №724.
46. Хмельницкий О.К. Цитологическая и гистологическая диагностика заболеваний щитовидной железы. СПб: СОТИС; 2002.
47. Автандилов Г.Г. Медицинская морфометрия. М: Медицина; 1990.
48. Cody V. Thyroid hormone structure and function. N.Y. Lippincott Williams & Wilkins 2000; 196-201.
49. Бальдон М. В. Минутный объем кровообращения и его органное распределение при мышечной деятельности в горах. Физиология мышечной деятельности. М: Физкультура, образование и наука 2000; 113-115.
50. Иванов К.П. Основы энергетики организма: биологическое окисление и его обеспечение кислородом. Петербург: Наука; 1993

Морфологические признаки вирусных гепатитов В и С во взаимосвязи с некоторыми показателями цитолитического синдрома

Кузнецов П.Л., Борзунов В.М., Крохина Н.Б., Удилов В.С., Береснева Е.М., Русяков Д.В.



**Рис.1. Гепатобиоптат при вирусном гепатите С. .
Окраска гематоксилином и эозином. X100**

- А) Крупнокапельная жировая дистрофия, диффузная гидропическая белковая дистрофия гепатоцитов.
Б) Лимфоцитарная инфильтрация.

**Рис.2 Гепатобиоптат при гепатите В.
Окраска гематоксилином и эозином. X400**

- А) Матово-стекловидные гепатоциты.
Б) Тельце Каунсельмена.

Возможности коррекции тиреоидной дисфункции прерывистой гипобарической гипоксией
Васильева Н.А., Рузов В.И., Балыкин М.В., Васильева Е.В.

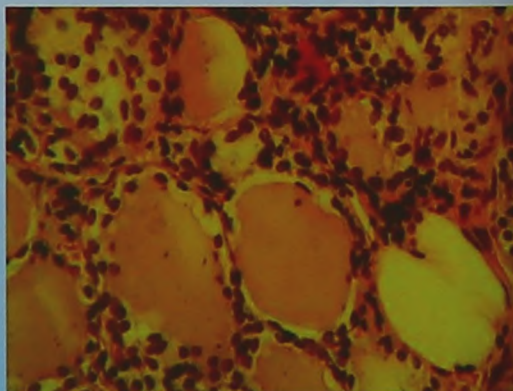
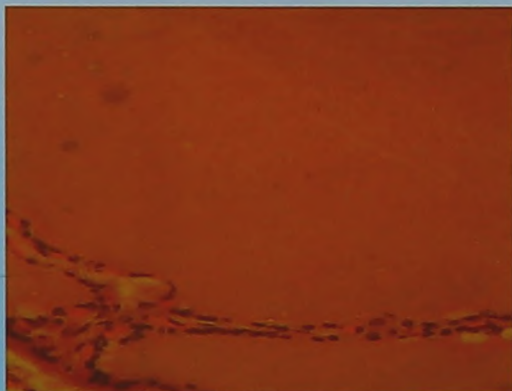


Рис.1. Ув. X400

- А. Морфологическая картина ЩЖ после отмены левотироксина натрия. Окр. гематоксилином и эозином
Б. Морфологическая картина ЩЖ на 15-е сутки действия ПГТ. Окр. тирофуксином по Ван Гизону.