ВИЧ-инфекция и туберкулез по данным патологоантомических вскрытий

Бердников Р. Б. – к.м.н., ст.н.с. и заведующий патологоанатомическим отделением ФГУ "Уральский НИИ Фтизиопульмонологии" Минздравсоцразвития, ассистент кафедры патологической анатомии ГОУ ВПО УГМА Росздрава; **Гринберг Л.М.** – профессор, д.м.н., заведующий кафедрой патологической анатомии ГОУ ВПО УГМА Росздрава, главный научный сотрудник ФГУ "Уральский НИИ Фтизиопульмонологии" Минздравсоцразвития, заведующий патологоанатомическим отделением ГБУЗ "Областной противотуберкулёзный диспансер", г. Екатеринбург; **Сорокина Н.Д.** – врач-патологоанатом ГБУЗ "Областной противотуберкулёзный диспансер", г. Екатеринбург; **Жидкова О.А.** – ассистент кафедры патологической анатомии ГОУ ВПО УГМА Росздрава, г. Екатеринбург; **Неволин А.Н.** – очный аспирант кафедры патологической анатомии ГОУ ВПО УГМА Росздрава, г. Екатеринбург

HIV and tuberculosis by data gained from pathologic anatomy autopsy

Berdnikov R.B., Grinberg L.M., Sorokina N.D., Zhidkova O.A., Nevolin A.N.

Резюме

В работе приведены результаты ретроспективного анализа 264 аутопсийных случаев с ВИЧ-инфекцией. Показан существенный рост числа аутопсий при ВИЧ-инфекции в сочетании с туберкулёзом по данным патологоанатомических вскрытий специализированного фтизио-пульмонологического отделения. Выявлены некоторые эпидемиологические, патоморфологические особенности микобактериальных инфекций, выступающих в качестве вторичных заболеваний при ВИЧ/СПИД. Показано преобладание генерализованных форм туберкулеза с лимфо-гематогенным прогрессированием, возможность развития и морфологические особенности микобактериальных инфекций нетуберкулезной природы в этих случаях, а также обращается внимание на меры защиты медперсонала при проведении аутопсий в современных эпидемиологических условиях.

Ключевые слова: ВИЧ-инфекция, туберкулёз, патологическая анатомия

Summary

The study based on results of retrospective analysis of autopsies of 264 HIV cases. The increasing amount of autopsies in HIV cases combinated with tuberculosis was shown according to data given by specialized phthiziopulmonological pathologic anatomy department.Several epidemiological and pathomorphological features of mycobacterial infections, as secondary nosology in HIV/AIDS cases, were detected. Predominance of generalized forms of tuberculosis with lymphohematogenous progression, potential of development and morphological features of non-tuberculosis mycobacterial infections in above spelled cases were demonstrated and especially attention paid on measures for staff protection during autopsy in modern epidemiological conditions.

Key words: HIV infection, tuberculosis, pathologic anatomy

Введение

В Программе Президента РФ Д.А. Медведева "Стратегия национальной безопасности Российской федерации до 2020 года" отмечается, что "одними из главных угроз национальной безопасности в сфере здравоохранения и здоровья нации являются возникновение масштабных эпидемий и пандемий, массовое распространение ВИЧ-инфекции, туберкулеза, наркомании и алкоголизма". Особо выделенные инфекционные заболевания относятся к группе социально детерминированных, широко распространены в одних и тех же группах населения и поэтому часто ассоциированы друг с другом. Сочетание ВИЧ-инфекции и туберкулеза можно рассматривать как два взаимоотягощающих процесса: ВИЧ-инфекция у лиц, инфицированных микобактериями туберкулеза, способствует переходу из состояния инфицированности в заболевание туберкулезом (эндогенная экзацербация процесса), а туберкулез, в свою очередь, снижая количество CD4+T-лимфоцитов хелперов, усиливает процессы репликации ВИЧ в них [1]. Среди субъектов РФ особенно неблагоприятная ситуация сложилась в Свердловской области, которая по данным 2009 года занимает 3 место по уровню поражения населения ВИЧ-инфекцией и 1 место по сочетанию ВИЧ и туберкулёз.

Ответственный за ведение переписки - Бердников Р.Б,
E-mail: rberdnikov@yandex.ru

Следует подчеркнуть, что в решении возникших проблем мы не можем в полной мере основываться на международном опыте, так как на Западе в структуре микобактериальных инфекций при СПИДе значительно преобладают микобактериозы, вызванные нетуберкулёзными микобактериями, и, что еще более важно, нет эпидемии туберкулеза [2]. Проблема дифференциальной диагностики туберкулёза и микобактериозов в настоящее время окончательно не решена: клинико-рентгенологическая картина сходная, культуральные отличия сомнительны, а молекулярно-генетические методы не всегда доступны, технологически сложны и в них заложена определенная вероятность ошибки, за счет возможных ложноположительных результатов, обусловленных высокой инфицированностью населения туберкулезом и тотальной БЦЖ-вакцинацией в России.

В настоящее время можно констатировать, что в РФ проблема микобактериальных инфекций при ВИЧ-инфекции – это, прежде всего, проблема туберкулёза [3]. В нашей стране по данным различных авторов туберкулез составляет от 80 до 90% в структуре вторичных заболеваний при СПИДе, с другой стороны, почти 1/3 умерших от туберкулеза сегодня – это больные ВИЧ-инфекцией [4,5,6].

При сочетании ВИЧ-инфекции и туберкулёза возникает целый комплекс проблем как диагностического, так и лечебного плана: отличная рентгенологическая картина изменений в легких, наклонность к генерализации процесса, другая лечебно-диагностическая тактика [2]. При этом, и клинические, и морфологические проявления туберкулёза при иммунодефиците изучены недостаточно. В отечественных источниках в последние годы появились единичные публикации, в которых обсуждаются особенности патоморфологии туберкулёза при ВИЧ-инфекции в стадии СПИДа [3,7,8,9]. Среди этих особенностей отмечены: некротический характер тканевой реакции, отсутствие специфической гранулематозной реакции и генерализованный характер поражения.

Важно подчеркнуть, что в литературе нет единого и общепринятого подхода к понятию "генерализованный туберкулёз". Согласно Приказа №109, под генерализованным туберкулёзом клинически следует понимать процесс с поражением 3 и более органов. При этом нет указаний на отличия (если таковые имеются) от различных форм диссеминированного туберкулеза.

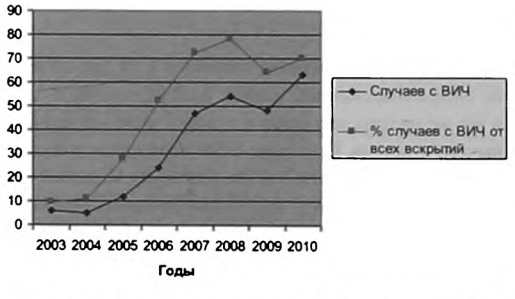

Рис. 1. Динамика частоты аутопсийных случаев с ВИЧ-инфекцией по данным специализированной туберкулёзной прозектуры при ГБУЗ "Областной Противотуберкулёзный Диспансер", г. Екатеринбург (2003-2010гг.)

Цель исследования: изучить патоморфологию ВИЧ-инфекции и туберкулеза по данным аутопсий специализированной фтизиопульмонологической прозектуры при ГБУЗ "Областной Противотуберкулёзный Диспансер" Екатеринбурга.

Материалы и методы

Исследовались протоколы вскрытий, истории болезни и гистологические препараты за период с 2003 по 2010 год 264 умерших от ВИЧ-инфекции. Вырезанные кусочки фиксировали в 10% забуференном формалине, проводили по спиртам возрастающей концентрации, заливали в парафин. Приготовленные срезы толщиной 5 мкм окрашивали гематоксилином и эозином, по Ван-Гизону, применяли комбинированную окраску пикрофуксином и фукселином, проводили окраску на КУМ (кислотоустойчивые микобактерии) по методу Циль-Нильсена, для выявления анизотропных тальк-содержащих кристаллов в тканях использовали метод поляризационной микроскопии по методике Л.М.Гринберга и А.Н. Неволина [10]. В 62 случаях (36,7%) фрагменты ткани с очагами казеозного некроза направлялись на бактериологическое исследование.

Результаты и обсуждение

Проведенное исследование подтвердило данные о прогрессирующем росте смертности от ВИЧ-инфекции и туберкулеза: если в 2002 году не было еще зафиксировано ни одного случая такого сочетания, в 2003 – 2004 гг. – единичные случаи, то в дальнейшем их количество прогрессивно возрастало. Так, в 2007 году выявлено 47, в 2008 – 54, в 2009 – 48, в 2010 – 68 случаев (см. рис. 1, рис. 2 - см. на цветной вкладке журнала). Всего с 2003 по 2010 годы по данным аутопсий диагностировано 264 случая ВИЧ-инфекции, из них в 216 случаях (84,1%) в роли вторичного заболевания, прогрессирование которого привело к смерти больного, выступал туберкулёз. Мужчины (в возрасте 19-56 лет) составили 192 случая (72,7%); женщины (в возрасте 19-54 лет) – 72 случая (27,3%). У 180 человек (68,2%) в анамнезе отмечена хроническая инъекционная (героиновая) наркомания.

В 19 случаях (7,2%) ВИЧ был выявлен только по результатам патолого-анатомического вскрытия и лабораторно подтвержден при исследовании трупной крови, в срок менее года до смерти ВИЧ был выявлен в 36 случаях (13,6%), до 2 лет – в 51 (19,3%), 3-5 лет – в 52 (19,7%), 6-10 лет – в 106 (40,2%).

Количество CD 4+ Т лимфоцитов хелперов было прижизненно исследовано у 164 человек (62,0%). В 23 (14,0%) случаях клеток было более 200, однако исследование в этих наблюдениях было проведено за несколько месяцев до смерти больных. У 141 больного (86,0%) клеток было меньше 200, у 94 (57,3%) – меньше 100.

Таблица 1. Частота туберкулёзного поражения различных органов при ВИЧ-инфекции в стадии СПИДа (n=216)

	Случаи	%
Лёгкие, в том числе: Диссеминированный туберкулёз Казеозная пневмония Инфильтративный туберкулёз Фиброзно-кавернозный туберкулёз Очаги, рубцы	207 142 30 16 11 8	95,8 65,8 13,9 7,4 5,1 3,7
Почки	185	85,6
Печень	151	69,9
Селезёнка	176	81,5
Казеозный псевдотуморозный лимфаденит внутригрудных и внутрибрюшных лимфоузлов, в том числе,с: туберкулом в головке поджелудочной железы, лимфонодулобронхиальным свищом, лимфонодулопищеводным свищом.	34 5 5 7	15,7 2,3 2,3 3,2
Туберкулезный менингит	62	28,7
Туберкулез кишечника	25	11,6
Туберкулезный перитонит	15	6,9
Туберкулёзный плеврит и эмпиема плевры	34	15,7
Туберкулезный перикардит	12	5,6

Морфологические изменения иммунной системы во всех случаях сводились к атрофии лимфоидной ткани лимфатических узлов и селезенки с формированием ангиоматоза стромы этих органов.

В 11 случаях (4,2%) туберкулез имел ограниченный характер (небольшой организующийся инфильтрат, посттуберкулёзный пневмосклероз), и смерть больных была обусловлена другими вторичными заболеваниями.

Прогрессирующие формы туберкулеза выявлены в 216 случаях (81,8%). При этом легкие были поражены во всех случаях, за исключением 9 наблюдений (4,1%). Ещё в 8 случаях (3,7%) процесс в лёгких был расценен как малоактивный (фиброзно-казеозные очаги, посттуберкулёзные рубцы). В этих ситуациях смерть была обусловлена прогрессированием туберкулёза в других органах (головной мозг, брюшная полость). В легких были выявлены следующие прогрессирующие формы туберкулеза (табл.1): диссеминированный туберкулез – 142 случая (65,8%), в том числе милиарный туберкулез – всего 22 случая (10,2%), в остальных случаях наблюдались крупнофокусные и смешанные формы диссеминации в легких; казеозная пневмония – 30 случаев (13,9%); фиброзно-кавернозный туберкулез – 11 (5,1%), инфильтративный туберкулёз – 16 (7,4%). Туберкулезный плеврит и эмпиема плевры наблюдались в 34 случаях (15,7%), туберкулезный перикардит и эмпиема перикарда – в 12 (5,6%).

В 196 (90,7%) случаях был установлен диагноз генерализованного туберкулеза. В этих случаях имело место, наряду с поражением легких, преимущественно смешанное (милиарное и очаговое) поражение лимфатических узлов, почек, печени, селезенки и других органов и тканей.

Практически во всех 216 случаях с прогрессирующими формами туберкулёзного процесса было выявлено поражение внутригрудных, внутрибрюшных и забрюшинных лимфатических узлов. В 34 случаях (15,7%) забрюшинные и мезентериальные (в области илеоцекального угла) лимфоузлы образовывали крупные псевдотуморозного типа (до 5-10см) казеозно-некротические конгломераты желто-зеленого цвета на разрезе, с распадом. В части случаев наблюдалось преимущественное поражение внутрибрюшных и забрюшинных лимфатических узлов без поражения легких и интраторакальных лимфатических узлов. Лимфонодуло-бронхиальные свищи выявлены в 5 случаях (2,3%), лимфонодуло-пищеводные свищи – в 7 (3,2%).

Инфильтративно-язвенный туберкулез кишечника выявлен в 25 случаях (11,6%), в 15 (6,9%) из них процесс сочетался с фибринозно-гнойным туберкулёзным перитонитом. В 5 (2,3%) случаях были обнаружены крупные туберкулы в головке поджелудочной железы.

Туберкулезный преимущественно базилярный лептоменингит выявлен в 62 случаях (28,7%), в том числе, с признаками энцефалита (васкулиты, туберкулы, абсцессы в ткани головного мозга) – в 47 наблюдениях (21,8%). Следует подчеркнуть, что в части случаев туберкулёзный менингит развивался на фоне стихания и выраженного терапевтического регресса (патоморфоза) туберкулёзного процесса во внутренних органах.

Специфическая клеточная реакция была выражена слабо, либо практически отсутствовала, преобладала экссудативно-некротическая тканевая реакция с большим количеством КУМ (окраска по Циль-Нильсену) во всех случаях прогрессирующего туберкулеза.

Следует отметить, что в 7 (3,2%) случаях, учитывая морфологические особенности, был установлен диагноз микобактериоза, вызванного, вероятнее всего, M. Avium-intracellulare (MAI-комплекс). Эти случаи характеризовались массивным опухолеподобным казеозно-некротическим поражением различных групп лимфоузлов и незначительным поражением лёгких. При гистологическом исследовании отмечено наличие своеобразной грануляционной ткани с полями веретеноклеточных гистиоцитов («веретеноклеточный гистиоцитоз») и внутриклеточным расположением в них КУМ при окраске по Цилю-Нильсену. Причем палочки в этих случаях выявлялись преимущественно внутриклеточно и были существенно длиннее, чем в обычных наблюдениях. Описанные изменения соответствуют морфологическим особенностям микобактериоза при MAI-комплексе [11]. Однако, данные заключения необходимо подтверждать с помощью молекулярно-генетических методов (ПЦР-исследование культуры микобактерий или образцов ткани, полученной из парафиновых блоков).

Культуры туберкулезных микобактерий были получены в 53 случаях из 62 произведенных посевов (85,5%). Бактериологическое исследование очагов казеозного некроза ткани лёгких показало, что в 44 случаях (83,0%) культура микобактерий была чувствительна либо устойчива к 1 препарату основного ряда; в 9 случаях (17,0%) – определялась устойчивость к 2 и более препаратам основного ряда. Это позволяет думать о том, что терапевтическое лечение ВИЧ-ассоциированного туберкулёза не является безнадежным и бесперспективным делом, а правильно назначенная и выполняемая пациентом химиотерапия совместно с ВААРТ способствует стабилизации туберкулезного процесса во внутренних органах и росту показателя CD4+ Т-лимфоцитов, что было отмечено в части случаев.

Проведение поляризационной микроскопии показало, что в тех случаях, где в анамнезе умерших больных было указание на интравенозное употребление наркотических средств, в интерстиции и сосудах лёгких, в печени, а также в пульпе селезёнки, определялись анизотропные тальк-содержащие кристаллы. В незначительной части этих случаев обнаруживалась гигантоклеточная реакция с наличием в цитоплазме ГК типа инородных тел анизотропных кристаллов. В одном случае отложения тальк-содержащих кристаллов было столь массивным, что привело к диффузному интерстициальному склерозу, диффузной панацирной эмфиземе, прогрессирущей дыхательной недостаточности, что и явилось непосредственной причиной смерти больного, который еще не находился в терминальной стадии ВИЧ-инфекции.

Кроме туберкулезного процесса у многих умерших наблюдались и другие вторичные поражения. На втором месте по частоте встречаемости (44 случая - 16,7%) среди вторичных заболеваний выявлялся кандидоз пищевода, в том числе у 3 (1,1%) умерших – бактериально-микотический эзофагит с множественными эрозиями и язвами стенки пищевода.

Пневмонии были выявлены в 33 случаях (12,5%), включая 26 случаев (9,8%) бактериальной пневмонии, 7 случаев (2,7%) вирусной пневмонии (из них 3 случая – цитомегаловирусной инфекции) и 6 случаев (2,2%) пневмоцистной пневмонии. Следует отметить, что в части случаев определялись ассоциации нескольких микробных агентов.

Кроме того, выявлены следующие грибковые инфекции: 8 случаев (3,0%) генерализованного криптококкоза, 2 случая гистоплазмоза (0,8%), 1 случай ассоциации генерализованных криптококкоза и гистоплазмоза (0,4%) и 1 случай (0,4%) инвазивного аспергиллеза лёгких.

ВИЧ-ассоциированные опухоли были представлены 6 случаями (2,3%) диффузной крупноклеточной неходжскинской лимфомы с поражением полости рта, желудка, периферических, внутригрудных и внутрибрюшных лимфоузлов, 1 случаем (0,4%) генерализованной лимфомы Ходжкина и 2 случаями (0,8%) мультифокальной саркомы Капоши с массивным поражением кожи и внутренних органов.

В 10 случаях (3,8%) в роли вторичного заболевания выступал ангиогенный сепсис с входными воротами в области бедренной вены (место инъекций), полипозно-язвенным эндокардитом трёхстворчатого клапана и инфицированными тромбоэмболами в ветвях лёгочной артерии. Во всех этих случаях определялся выраженный ангиогенный талькоз легких, в меньшей степени других внутренних органов.

Следует подчеркнуть, что при сопоставлении клинического и патологоанатомического диагнозов расхождения по основному заболеванию выявлены в 52 случаях (19,7%). Высокий процент расхождений связан с полиэтиологическим характером поражения лёгких при СПИДе, возможностью сочетания различных поражений, а также отсутствием чётких критериев клинико-рентгенологической диагностики вторичных заболеваний при терминальной стадии ВИЧ-инфекции. Очевидно, что в данной ситуации только правильно распознанное вторичное заболевание и следующая за этим верно назначенная этиотропная противомикробная терапия позволяет улучшить прогноз для больного. Однако, реальные возможности прижизненной диагностики нетуберкулезных поражений, а также множественных вторичных заболеваний в условиях специализированного противотуберкулезного стационара для больных ВИЧ-инфекцией весьма ограничены.

В заключение публикации следует остановиться на мерах защиты персонала патологоанатомических и судебно-медицинских прозектур от ВИЧ-инфекции и туберкулёза, о чем мы уже неоднократно писали ранее [3]. При проведении каждого вскрытия в условиях широкого распространения инфекционных заболеваний следует считать объект исследования потенциальным источником как минимум двух инфекций – ВИЧ-инфекции и туберкулеза. Соответственно и меры защиты должны быть направлены на защиту органов дыхания, кожных покровов и слизистых оболочек.

Выводы

1. Анализ материалов аутопсий специализированного фтизиопульмонологического отделения показал неуклонный рост числа вскрытий умерших больных с ВИЧ-инфекций, начиная от единичных случаев в 2003-2004 годах до 68 случаев в 2010. Среди умерших преобладали молодые мужчины (72,7%), большинство из которых страдало интравенозной наркоманией. В 7,2% диагноз ВИЧ-инфекции был впервые уставлен после проведённой аутопсии. В 81,8% случаев причина смерти больных была связана с ВИЧ-ассоциированными микобактериальными инфекциями. Наряду с туберкулёзом выявлялись кандидоз пищевода, пневмонии, криптококкоз и другие вторичные заболевания, а также ангиогенный (венозный) сепсис у наркоманов.

2. Микобактериальные инфекции в терминальной стадии ВИЧ (СПИД) в подавляющем большинстве случаев имели генерализованный характер с лимфо-гематогенным прогрессированием процесса, с поражением внутригрудных и внутрибрюшных лимфатических узлов, лёгких, селезёнки, печени, головного мозга и его оболочек и других внутренних органов. Таким образом, генерализованный характер туберкулезных поражений при СПИДе напоминал таковые при прогрессирующем течении первичного туберкулёза у детей.

3. В 7 случаях были обнаружены морфологические изменения, которые следует расценивать как характерные для нетуберкулёзной микобактериальной инфекции. Эти случаи требуют дальнейшего исследования для подтверждения диагноза "микобактериоз" молекулярно-генетическими методами.■

Литература:

1. Попова А.А., Изменения системы иммунитета у больных ВИЧ-инфекцией и туберкулезом; А.А. Попова, А.В. Кравченко, Л.В. Серебровская. Эпидемиология и инфекционные болезни. – 2008. – №4. – С. 54.
2. Harries A.D., TB/HIV: a clinical manual; A.D. Harries, D. Maher, S. Graham. WHO, Geneva. – 2006. – 224p.
3. Гринберг Л.М., Актуальные вопросы патологии и патоморфоза микобактериальных инфекций; Л.М. Гринберг, Е.Ю. Баранова, А.О. Вибе, Д.Л. Кондрашов, А.В. Спирин. Уральский медицинский журнал. – 2005. – с. 44-48.
4. Покровский В.В., ВИЧ/СПИД в России: ситуация и прогноз; В. В. Покровский. Эпидемиология и инфекционные болезни. – 2008. – №3. – С.4.
5. Ермак Т. Н. Пневмоцистная пневмония, туберкулез легких и их сочетание у больных ВИЧ-инфекцией; Т. Н. Ермак, Э. Р. Самитова, А. К. Токмалаев, А. В. Кравченко, Б. М. Груздев, Ю. Г. Пархоменко, О. А. Тишкевич, Н. В. Каражас. Эпидемиология и инфекционные болезни. – 2008. – №3. – С.34-35.
6. Бабаева И.Ю., Вторичные заболевания у больных туберкулезом на поздних стадиях ВИЧ-инфекции; И. Ю. Бабаева, Е. Г. Кондратьева, В. В. Шаполовский, О. В. Демихова; Эпидемиология и инфекционные болезни. – 2008. – №3. – С.42 - 43.
7. Пархоменко Ю.Г., Патоморфологические изменения в легких при туберкулезе у умерших от ВИЧ-инфекции в стадии СПИДа.; Пархоменко Ю.Г., Ерохин В.В., Зюзя Ю.Р., Лепеха Л.Н., Тишкевич О.А. Архив патологии. — 2007. —№3. — С. 26-28.
8. Корнилова З.Х., Клинико-морфологические особенности течения туберкулеза при ВИЧ-инфекции; З.Х. Корнилова, Ю.Р. Зюзя, Л.П. Алексеева, Ю.Г. Пархоменко, В.В. Ерохин. Проблемы туберкулеза и болезней легких. – 2008. – №10. – С. 13-15.
9. Солодун Ю.В., Особенности морфологических проявлений туберкулезной инфекции у больных наркоманией в сочетании с ВИЧ-инфекцией; Солодун Ю.В., Воронцова М.В. Сибирский медицинский журнал. – 2009. – №2. – С. 63-66.
10. Гринберг Л.М., Патоморфология и частота талькассоциированных поражений легких при инъекционной наркомании; Л.М. Гринберг, А.Н. Неволин, Д.Л. Кондрашов. Материалы III Съезда Российского общества патологоанатомов. – Самара, 2009.
11. Ioachim H.L., Ioachim's Lymph Node Pathology, 4ed; Ioachim H.L., L.J. Medeiros. Philadelphia. – 2008. – 694p.

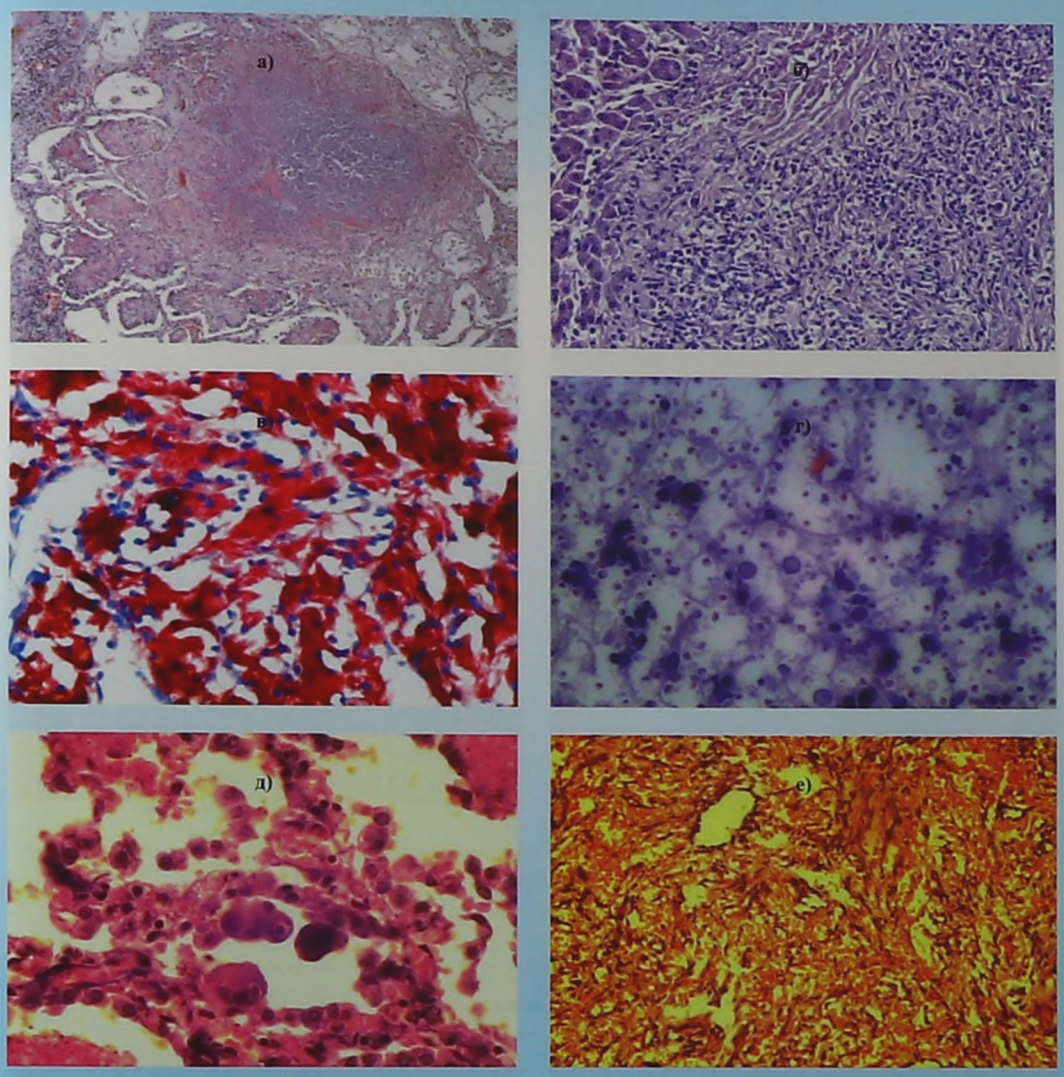

Рис.2. Микроскопическая характеристика вторичных заболеваний при СПИДе

а) Очаг казеозного некроза в лёгком без клеточной реакции по периферии. Окраска гематоксилином и эозином. × 100. б), в) Нетуберкулёзная микобактериальная инфекция - веретеноклеточные гистиоциты в ткани печени. б) Окраска гематоксилином и эозином. × 200. в) внутриклеточное расположении микобактерий в цитоплазме вереноклеточных гистиоцитов, окраска по Цилю-Нильсену. × 400. г) Криптококки в ткани лимфатического узла. Окраска гематоксилином и эозином. × 400 д) Цитомегаловирусная инфекция (клетки "совиного глаза"). Окраска гематоксилином и эозином. × 400.е) Саркома Капоши. Окраска гематоксилином и эозином. × 200