

Estenosis esofágica congénita: diagnóstico y tratamiento. Serie de casos

Congenital esophageal stenosis: diagnosis and treatment. Cases review

Dr. Enrique J. Romero Manteola^a, Dr. Pablo Ravetta^a, Dra. Celeste C. Patiño González^a y Dr. Víctor H. Defago^a

RESUMEN

La estenosis esofágica congénita es una patología infrecuente y no existe un tratamiento estandarizado. Se evaluó el diagnóstico, tratamiento y evolución de 11 pacientes con estenosis esofágica congénita tratados en nuestro centro.

El síntoma más frecuente fue la disfagia. La edad al momento del diagnóstico varió entre 1 día y 14 años (media= 4,7 años). El esofagograma confirmó el diagnóstico. Cinco pacientes presentaron malformaciones asociadas. Cuatro pacientes fueron tratados quirúrgicamente y siete, con dilataciones. La histopatología identificó tres de tipo fibromuscular y una con restos traqueobronquiales. Todos evolucionaron favorablemente con un seguimiento promedio de 4,5 años. Las dilataciones fueron efectivas en la mayoría de los pacientes que se trataron por este método.

Palabras clave: estenosis esofágica congénita, dilatación, disfagia, niño.

ABSTRACT

Congenital esophageal stenosis is a very rare condition and there is no standard treatment. We report the diagnosis, treatment and outcome of 11 patients with this condition managed at our institution.

The most common symptom was dysphagia. The age at diagnosis was between 1 day and 14 years (mean age: 4.7 years). The esophagogram confirmed the diagnosis. Five patients presented associated anomalies. Four patients received surgical treatment and 7 only balloon dilatations. Pathologic examinations showed 3 fibromuscular stenosis and one with tracheobronchial remnants. All patients had a good outcome with a mean follow up of 4.5 years. Balloon dilatations were the definitive treatment in most of the patients.

Key words: congenital esophageal stenosis, dilatation, dysphagia, child.

<http://dx.doi.org/10.5546/aap.2018.e110>

Cómo citar: Romero Manteola EJ, Ravetta P, Patiño González CC, et al. Estenosis esofágica congénita: diagnóstico y tratamiento. Serie de casos. *Arch Argent Pediatr* 2018;116(1):e110-e114.

a. Hospital de Niños de la Santísima Trinidad, Córdoba, Argentina.

Correspondencia:

Dr. Enrique J. Romero Manteola: eromeromanteola@hotmail.com

Financiamiento: Ninguno.

Conflicto de intereses: Ninguno que declarar.

Recibido: 5-4-2017

Aceptado: 26-7-2017

INTRODUCCIÓN

La estenosis esofágica congénita (EEC) es una patología muy infrecuente. La incidencia reportada es entre 1/25 000 y 50 000 recién nacidos vivos.^{1,2} Se define como una estrechez circunferencial intrínseca del esófago, presente al nacer, causada por una alteración de la estructura de la pared.^{3,4} Hay tres tipos histológicos: con restos traqueobronquiales, engrosamiento fibromuscular y membranosas.^{2,3} Las malformaciones asociadas, como atresia de esófago, anomalías cardíacas y atresia de intestino, se presentan entre el 17% y el 33% de los pacientes.^{3,5}

No hay un tratamiento estandarizado. Se han propuesto dilataciones, tratamiento endoscópico y cirugía.^{2,3,6-8}

El propósito de nuestro estudio es evaluar el diagnóstico, tratamiento y evolución de pacientes con EEC tratados en nuestro Hospital.

MATERIAL Y MÉTODO

Se incluyeron los pacientes ingresados con diagnóstico de EEC en el Hospital de Niños de la Santísima Trinidad de Córdoba entre diciembre de 1997 y julio de 2016. En todos los casos, estaban disponibles los datos para analizar, por lo que no se excluyeron pacientes. Se analizaron de manera retrospectiva los datos demográficos, motivo de consulta, edad de comienzo de los síntomas, edad al momento del diagnóstico, malformaciones asociadas, estudios realizados, localización de la estenosis, tratamiento implementado, hallazgos histológicos y evolución.

Los pacientes tratados quirúrgicamente se abordaron por toracotomía derecha. Las dilataciones se realizaron con balones de dilatación esofágica de expansión radial controlada (*controlled radial expansion*; CRE[®], por sus siglas en inglés), marca registrada de *Boston Scientific Corporation*. Fueron insuflados con las presiones indicadas por el fabricante para alcanzar el diámetro correspondiente. El control fue radiológico o endoscópico. El procedimiento fue repetido con un intervalo de 30 días de

acuerdo con la evolución clínica del paciente, con un máximo de tres procedimientos.

RESULTADOS

Se incluyeron 11 pacientes para el análisis. Siete fueron de sexo masculino y cuatro femeninos. Siete pacientes consultaron por disfagia durante la alimentación con sólidos o semisólidos (casos 1, 3, 4, 7, 8, 9, 10), uno de los cuales ya se había diagnosticado en el esofagograma de control posquirúrgico de atresia esofágica (caso 10). Dos pacientes ingresaron con un cuerpo extraño atascado en el esófago (casos 5 y 6); otro, con sospecha de atresia de esófago, se diagnosticó intraoperatoriamente (caso 2) y un caso de estenosis congénita inferior fue diagnosticado a los 6 meses de vida durante el esofagograma de control luego de dilatación de anastomosis esofágica (caso 11) (Tabla 1).

Los síntomas comenzaron antes del año de vida con la incorporación de alimentos sólidos o semisólidos en 9 pacientes; un paciente se presentó al nacer como atresia esofágica (caso 2) y uno se trató antes de la incorporación de dieta sólida (caso 11) (Tabla 1).

La edad al momento del diagnóstico varió entre 1 día y 14 años (media= 47 meses). Excluyendo a los tres pacientes con estenosis membranosas superiores que se diagnosticaron en la adolescencia, la media de edad al momento del diagnóstico fue de 9,6 meses.

Cuatro pacientes presentaron malformaciones asociadas (36%). Algunos tenían más de una malformación (Tabla 1).

En todos los pacientes, el diagnóstico se realizó con el esofagograma, excepto en uno, que se diagnosticó erróneamente como atresia

FIGURA 1. Estenosis congénita en el tercio superior

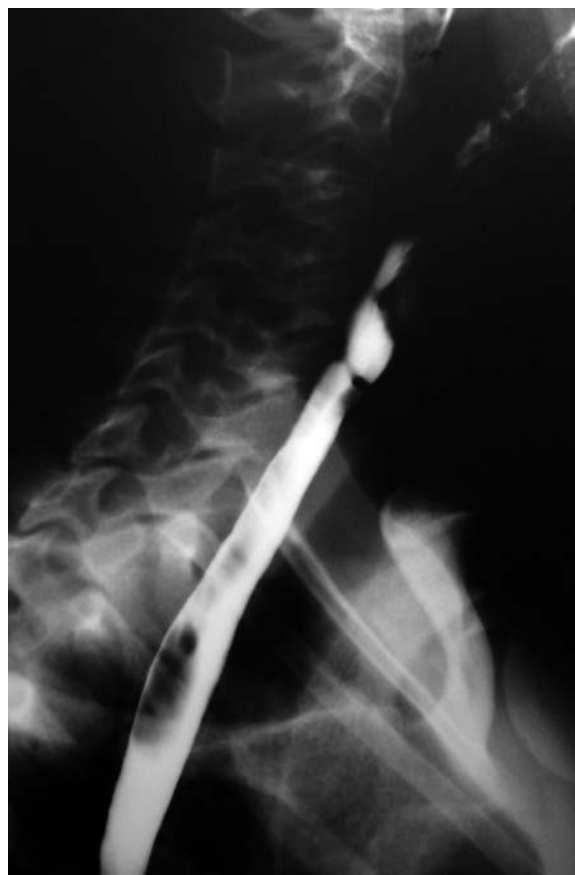

TABLA 1. Características de los pacientes con estenosis esofágica congénita

Caso (sexo)	Malformaciones asociadas	Clínica	Edad de comienzo	Edad al momento del diagnóstico	Localización
1 (M)	-	Disfagia	7 m.	9 m.	Medio
2 (M)	-	Sospecha de AE	1 d.	1 d.	Medio
3 (F)	-	Disfagia	6 m.	8 m.	Medio/inferior
4 (M)	Trisomía 21 Atresia duodenal	Disfagia	7 m.	8 m.	Medio
5 (M)	-	Impactación	11 m.	9 a.	Superior
6 (M)	-	Impactación	9 m.	14 a.	Superior
7 (F)	-	Disfagia	9 m.	14 a.	Superior
8 (F)	AE III	Disfagia Ahogos	8 m.	8 m.	Inferior
9 (M)	-	Disfagia	7 m.	3 a.	Medio
10 (F)	AE III CIV	Disfagia	6 m.	1 m.	Inferior
11 (M)	AE III Agenesia renal	Disfagia Hallazgo	4 m.	6 m.	Inferior

M: masculino; F: femenino; d.: día; m.: meses; a.: años; AE: atresia de esófago; CIV: comunicación interventricular.

de esófago con fístula inferior y se confirmó la estenosis en la cirugía. La enfermedad por reflujo gastroesofágico fue descartada por endoscopia y biopsia, estudio de pH esofágico o impedanciometría.

La estenosis se localizó en el tercio superior (3 pacientes) (*Figura 1*), tercio medio (4 pacientes), tercio inferior (3 pacientes) y una múltiple con doble estenosis del tercio medio e inferior (*Figura 2*).

El tratamiento se comenzó luego del diagnóstico, excepto en el caso 10 en el que el diagnóstico se hizo al mes de vida. Permaneció

asintomático y se decidió una conducta expectante. Los síntomas comenzaron al incorporar los semisólidos pero la consulta a nuestro servicio se realizó a los 8 años de edad.

Cuatro niños fueron tratados quirúrgicamente, tres como terapéutica inicial al comienzo de nuestra experiencia (casos 1, 2 y 3) y uno luego de la perforación esofágica durante una dilatación (caso 8). Se realizó resección y anastomosis término-terminal en todos y se agregó estricturoplastia en la estenosis inferior en el paciente con estenosis múltiple (*Tabla 2*).

FIGURA 2. *Estenosis esofágica múltiple*

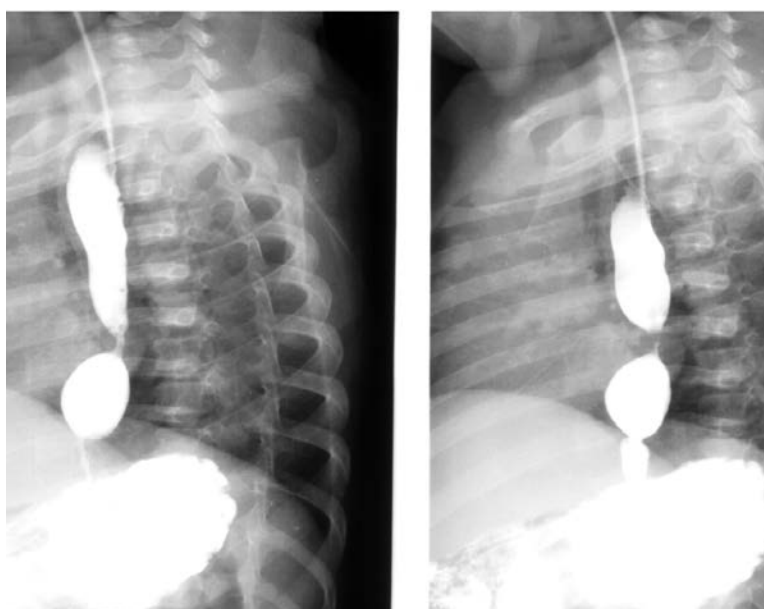


TABLA 2. *Tratamiento, complicaciones e histopatología de los pacientes con estenosis esofágica congénita*

Caso	Tratamiento inicial	Complicación	Histología
1	RATT	-	EFM
2	RATT	-	EFM
3	RATT + EP	Invaginación Dehiscencia Mediastinitis	RTB
4	Dilatación	-	-
5	Dilatación	-	-
6	Dilatación	-	-
7	Dilatación	-	-
8	Dilatación RATT	Perforación Dehiscencia	EFM
9	Dilatación	-	-
10	Dilatación	-	-
11	Dilatación	-	-

RATT: resección y anastomosis término-terminal; EP: estricturoplastia; EFM: estenosis fibromuscular; RTB: restos traqueobronquiales.

El paciente con perforación esofágica durante la dilatación presentó dehiscencia de la anastomosis y requirió revisión quirúrgica.

La paciente con estenosis múltiple presentó invaginación intestinal posquirúrgica y pérdida por la anastomosis esofágica. Se realizó reducción quirúrgica de la invaginación, gastrostomía y esofagostomía. Ulteriormente, se logró la reconstrucción completa del tracto digestivo.

Los cuatro pacientes tratados quirúrgicamente lograron alimentarse con normalidad, con desarrollo ponderoestatural adecuado durante el seguimiento y buen calibre esofágico. La anatomía patológica informó estenosis fibromuscular en tres casos (casos 1, 2 y 8) y restos traqueobronquiales en el caso 3.

Ocho pacientes recibieron dilataciones como tratamiento inicial; uno debió ser operado por perforación esofágica y fue descrito en el grupo quirúrgico. Se realizaron un total de doce dilataciones en 7 pacientes ($r=$ de 1 a 3).

En seis casos, se obtuvo un buen calibre esofágico y desaparición de los síntomas. Un paciente mejoró inmediatamente, pero abandonó los controles.

El seguimiento tuvo un promedio de 4,5 años ($r=$ de 4 meses a 8 años) y se realizó con esofagograma y control clínico.

DISCUSIÓN

La EEC es una patología que se presenta con baja incidencia y, frecuentemente, el diagnóstico es tardío, como ocurrió en un tercio de nuestros casos. En concordancia con otros autores, se estima que la infrecuencia de la patología no induce su pesquisa y el diagnóstico definitivo puede demorarse, incluso, hasta la segunda década de la vida.⁹⁻¹³

La mayoría de nuestros pacientes se presentaron con disfagia desde la incorporación de sólidos a la dieta. Un lactante con disfagia al iniciar la alimentación con sólidos requiere un estudio contrastado para confirmar el diagnóstico.^{1,9,10} Asimismo, un cuerpo extraño pequeño impactado en el esófago obliga a la pesquisa de esta patología, hecho ya referido por otros autores.^{6,10,14} Estas medidas podrían evitar demoras diagnósticas con consecuencias como retardo del crecimiento y enfermedad respiratoria.^{1,9}

Se ha informado que la EEC se presenta en un 3-14% de los pacientes con atresia de esófago^{6,12} y esta asociación se halló en tres de nuestros pacientes (27%). Esta relación obliga a evaluar

cuidadosamente los estudios contrastados para lograr un diagnóstico precoz.^{12,13}

No hay un tratamiento estandarizado para esta patología y se han reportado buenos resultados con cirugía, dilataciones y resección endoscópica con láser. De acuerdo con la mayoría de los autores, probablemente, ningún tratamiento individual sea adecuado para todos los casos.^{2,3,6-8,10}

Debido al riesgo reportado de perforación con la dilatación en los casos con restos traqueobronquiales, dos de nuestros pacientes, al principio de la serie, se sometieron a cirugía en primera instancia debido a la sospecha radiológica de este tipo de estenosis.^{2,6,10-12} En uno, se confirmó histológicamente y, en el segundo, se diagnosticó estenosis fibromuscular.

Aunque el número es insuficiente, no hubo correlación entre el estudio contrastado y la histología, como ya ha sido reportado.^{7,13} En contraposición, el único paciente que se perforó durante la dilatación tenía una estenosis de tipo fibromuscular. Se infiere que no hay posibilidad de diagnosticar con certeza el tipo de estenosis con el esofagograma. Se ha reportado que la evaluación preoperatoria con ecoendoscopia permitiría identificar restos cartilagosos en la pared esofágica y sería de utilidad para definir el diagnóstico y, eventualmente, decidir el tratamiento.^{7,15} No se cuenta con este recurso diagnóstico en nuestro centro.

Dos de los cuatro pacientes tratados quirúrgicamente presentaron complicaciones graves. Uno con invaginación intestinal posoperatoria, que ocasionó vómitos abundantes y pérdida de la anastomosis esofágica, y otro al que se le realizó resección y anastomosis inmediata luego de la perforación durante la dilatación. No se puede determinar si la lesión esofágica por la dilatación, el medio de contraste en el mediastino o fallas técnicas son los responsables de las complicaciones.

En contraposición con otras comunicaciones, en nuestra experiencia, las dilataciones fueron efectivas en 7 de 8 pacientes en los que se utilizó como primera línea de tratamiento y los pacientes permanecieron libres de síntomas durante el seguimiento.^{10,13}

Los tres niños con EEC del tercio superior tuvieron aspecto radiológico y endoscópico de membranas esofágicas y, coincidentemente, fueron el grupo etario más alto. Esto sugiere que este tipo de estenosis sería mejor tolerada haciendo que el diagnóstico se retrasara. No se

encontró este dato en la bibliografía consultada.

Si bien nuestra experiencia representa un pequeño número de casos en un período prolongado, los buenos resultados obtenidos con las dilataciones nos permiten considerarlas como una opción válida en el tratamiento de esta patología. Este tratamiento, aunque no desprovisto de complicaciones, ha brindado muy buenos resultados en la mayoría de nuestros pacientes con un procedimiento mínimamente invasivo. Los 4 pacientes que requirieron intervención presentaron complicaciones graves, aunque con una evolución final favorable. ■

REFERENCIAS

1. Bluestone CD, Kerry R, Sieber WK. Congenital esophageal stenosis. *Laryngoscope* 1969; 79(6):1095-103.
2. Murphy G, Yazbeck S, Russo P. Isolated congenital esophageal stenosis. *J Pediatr Surg* 1995;30(8):1238-41.
3. Nihoul-Fekete CN, Backer AD, Lortat-Jacob SL. Congenital esophageal stenosis, a review of 20 cases. *Pediatr Surg Int* 1987;2:86-92.
4. Ramesh J, Ramanujam T, Jayaram G. Congenital esophageal stenosis: report of three cases, literature review, and a proposed classification. *Pediatr Surg Int* 2001;17(2-3):188-92.
5. Nishina T, Tsuchida Y, Saito S. Congenital esophageal stenosis due to tracheobronchial remnants and its associated anomalies. *J Pediatr Surg* 1981;16(2):190-3.
6. Vasudevan S, Kerendi F, Lee H, et al. Management of Congenital Esophageal Stenosis. *J Pediatr Surg* 2002;37(7):1024-6.
7. Takamizawa S, Tsugawa C, Mouri N, et al. Congenital Esophageal Stenosis: Therapeutic Strategy Based on Etiology. *J Pediatr Surg* 2002;37(2):197-201.
8. Shorter NA, Mooney DP, Vaccaro TJ, et al. Hydrostatic balloon dilatation of congenital esophageal stenoses associated with esophageal atresia. *J Pediatr Surg* 2000;35(12):1742-5.
9. Zhao LL, Hsieh WS, Hsu WM. Congenital esophageal stenosis owing to ectopic tracheobronchial remnants. *J Pediatr Surg* 2004;39(8):1183-7.
10. Michaud M, Coutenier F, Podevin G, et al. Characteristics and management of congenital esophageal stenosis: findings from a multicenter study. *Orphanet J Rare Dis* 2013;8:186.
11. Yeung CK, Spitz L, Brereton RJ, et al. Congenital esophageal stenosis due to tracheobronchial remnants: A rare but important association with esophageal atresia. *J Pediatr Surg* 1992;27(7):852-5.
12. McCann F, Michaud L, Aspirot A, et al. Congenital esophageal stenosis associated with esophageal atresia. *Dis Esophagus* 2015;28(3):211-5.
13. Amae S, Nio M, Kamiyama T, et al. Clinical Characteristics and Management of Congenital Esophageal Stenosis: A Report on 14 Cases. *J Pediatr Surg* 2003;38(4):565-70.
14. Lao J, Bostwick HE, Berezin S, et al. Esophageal food impaction in children. *Pediatr Emerg Care* 2003;19(8):402-7.
15. Usui N, Kamata S, Kawahara H, et al. Usefulness of Endoscopic Ultrasonography in the Diagnosis of Congenital Esophageal Stenosis. *J Pediatr Surg* 2002;37(12):1744-6.