

## Fisiopatología del TEC Grave en UCI en Adultos y Niños

**Luisa Fernanda Pérez Canchila<sup>1</sup>**

[luisa\\_fernandap@hotmail.com](mailto:luisa_fernandap@hotmail.com)

<https://orcid.org/0009-0002-5464-6993>

Médico General

de la Cooperación Universitaria Rafael Núñez  
Colombia.

**Leonardo Andrés Osorio Martínez**

[mdleonardoosoriom@gmail.com](mailto:mdleonardoosoriom@gmail.com)

<https://orcid.org/0009-0008-5034-7455>

Médico General

Universidad del Sinú Elías Bechara Zainúm,  
Colombia

**José Luis Díaz Díaz**

[jose.diaz.diaz@correounivalle.edu.co](mailto:jose.diaz.diaz@correounivalle.edu.co)

<https://orcid.org/0009-0007-5999-4133>

Médico y Cirujano

Universidad Del Valle, Colombia.

**Sergio Elías Florez Sejin**

[sflorezs20@gmail.com](mailto:sflorezs20@gmail.com)

<https://orcid.org/0009-0008-7076-730X>

Médico General

de la Corporación Universitaria Rafael Núñez,  
Cartagena, Colombia.

**Júnior Antonio Barreto Acevedo**

[juniorbarreto95@hotmail.com](mailto:juniorbarreto95@hotmail.com)

<https://orcid.org/0009-0008-4771-8438>

Médico General

Universidad Sinú Elías Bechara Zainúm,  
Colombia.

**Ruth patricia Hernández Ruiz**

[ruthhernandezruiz@hotmail.com](mailto:ruthhernandezruiz@hotmail.com)

<https://orcid.org/0009-0001-5548-7501>

Médico General

Universidad del Sinú, Elías Bechara Zainúm,  
Colombia.

**María Fernanda Cifuentes Ortiz**

[mafecifuentes@gmail.com](mailto:mafecifuentes@gmail.com)

<https://orcid.org/0009-0009-6456-0019>

Médico General

Fundación Universitaria de Ciencias de la Salud  
Colombia.

**Cristian Leonardo Chaparro Giraldo**

[cristian240690@gmail.com](mailto:cristian240690@gmail.com)

<https://orcid.org/0009-0008-4858-0151>

Médico General

Universidad Antonio Nariño, Colombia.

### RESUMEN

El traumatismo craneoencefálico grave (TCE grave) es una lesión severa que afecta tanto al cráneo como al cerebro como resultado de un impacto contundente o una fuerza externa significativa en la cabeza. Puede ocurrir en diversas situaciones, como accidentes automovilísticos, caídas desde alturas considerables, lesiones deportivas graves o agresiones. Esta lesión puede tener consecuencias serias y duraderas para la función cerebral y la salud general, por lo cual es importante conocer la fisiopatología de esta y su influencia en índices de mortalidad tanto en población pediátrica como en adultos.

**Palabras claves:** *trauma; lesión cerebral; TEC; niños; adultos.*

---

<sup>1</sup> Autor principal

Correspondencia: [luisa\\_fernandap@hotmail.com](mailto:luisa_fernandap@hotmail.com)

## **Pathophysiology of Severe TBI in ICU in Adults and Children**

### **ABSTRACT**

Severe traumatic brain injury (severe TBI) is a severe injury that affects both the skull and the brain as a result of a blunt impact or significant external force to the head. It can occur in a variety of situations, such as car accidents, falls from considerable heights, serious sports injuries, or assaults. This injury can have serious and long-lasting consequences for brain function and general health, which is why it is important to know its pathophysiology and its influence on mortality rates in both the pediatric population and adults.

**Keywords:** *trauma; brain injury; ECT; children; Adults.*

*Artículo recibido 12 agosto 2023*

*Aceptado para publicación: 22 setiembre 2023*

## INTRODUCCIÓN

El traumatismo encéfalo-craneano (TEC) es una lesión física o deterioro funcional del contenido craneal, ocasionado como consecuencia de un intercambio brusco de energía mecánica entre el conjunto encefalocraneano y el agente traumático que genera la lesión (1). En cuanto a su epidemiología, la incidencia del TEC a nivel mundial es alrededor de 200 personas por cada de 10,000 habitantes y 10-15 de esos casos corresponden a TEC grave. Su afección se presenta con mayor prevalencia en los hombres con una relación 2:3 con una edad máxima entre los 15 y 30 años (2). En el área pediátrica, el TEC grave ha aumentado en los últimos años siendo una causa de vital importancia de morbimortalidad infantil representando un 5% con una mortalidad entre el 34 al 60% (3) (4). La etiología del TEC es variable dependiendo la edad como se observa en la **tabla 1** siendo de gran importante recordar que las posibilidades de sufrir de un TEC existen a lo largo de la vida.

**Tabla 1.**  
Causas de TEC según la edad

<b>Edad</b>	<b>Mecanismo frecuente</b>	<b>Mayor severidad</b>
<b>&lt; 2 años</b>	Caídas	Accidente de tránsito
<b>2 a 15 años</b>	Caídas	Accidente de tránsito
<b>6 a 12 años</b>	Caídas	Accidente de tránsito
<b>Adolescentes</b>	Accidente de tránsito, asaltos, trauma deportivo	Accidente de tránsito
<b>Adultos</b>	Accidente de tránsito	Accidente de tránsito, asaltos
<b>Vejez</b>	Caídas casuales	Accidente de tránsito

La clasificación del TEC se puede observar desde 4 perspectivas: 1) Según el tipo de lesión encefálica pueden ser focales o difusos 2) Según indemnidad meníngea se clasifican en TEC abierto o TEC cerrado 3) Según tipo de fractura pueden ser TEC con fractura de base de cráneo o TEC con fractura bóveda craneal 4) Según compromiso neurológico, el cual es el de mayor relevancia clínica, puede ser leve (13-15), moderado (12-9) y severo < 8 según la escala de Glasgow como se observa en la tabla 2 y la tabla 3 (5).

**Tabla 2.**  
Escala de Glasgow

<b>Apertura ocular</b>		<b>Respuesta motora</b>		<b>Respuesta verbal</b>	
Espontánea	4	Espontánea, normal	6	Orientada	5
A la voz	3	Localiza al tacto	5	Confusa	4
Al dolor	2	Localiza al dolor	4	Palabras inapropiadas	3
Ninguna	1	Decorticación	3	Sonidos incomprensibles	2
		Descerebración	2	Ninguna	1
		Ninguna	1		

**Tabla 3.**  
Escala de Glasgow para lactantes

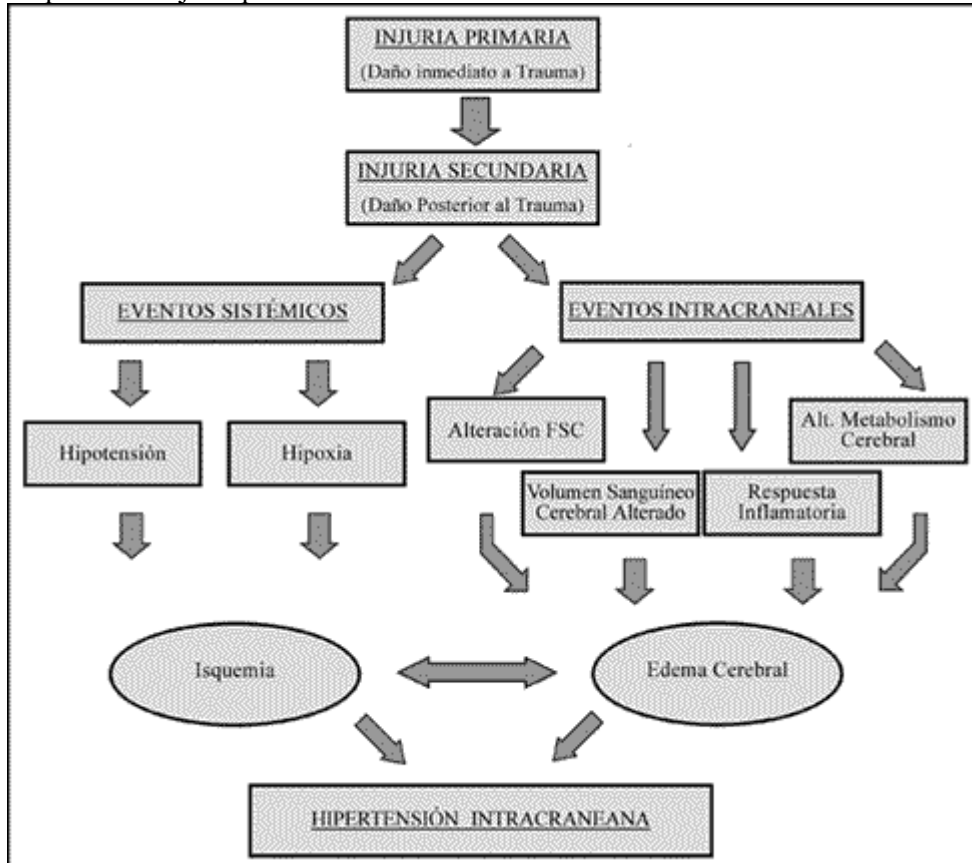
<b>Apertura ocular</b>		<b>Respuesta motora</b>		<b>Respuesta verbal</b>	
Espontánea	4	Espontánea, normal	6	Arrullos balbuceos	5
A la voz	3	Retira al tacto	5	Irritable	4
Al dolor	2	Retira al dolor	4	Llora al dolor	3
Ninguna	1	Decorticación	3	Quejido al dolor	2
		Descerebración	2	Ninguna	1
		Ninguna	1		

El TEC es un acontecimiento de gran relevancia en el ámbito clínico ya que su importancia radica en la posibilidad de producir lesión cerebral que pueden conducir a la muerte o dejar secuelas incapacitantes (6). La lesión cerebral causada por un traumatismo se divide en dos aspectos: 1) lesión cerebral primaria: definida como la disrupción del tejido cerebral como resultado directo del trauma en la corteza o por movimientos de aceleración-desaceleración del cerebro dentro del cráneo seguido de lesiones focales que lesionan la barrera hematoencefálica. Aquí encontramos varios tipos de lesiones como: contusión, laceración del cuero cabelludo, fractura de cráneo, conmoción cerebral, contusión y laceración cerebral, hemorragia cerebral (epidural, subdural, aracnoidea, intraparenquimatosa) (7) 2) lesión cerebral secundaria: se refiere a la lesión subsiguiente de las células cerebrales no dañadas por el evento traumático inicial que se

manifiestan posterior al trauma. Podemos encontrar lesiones como: hipoxia, hipoperfusión, daño citotóxico, daño por radicales libres o daño metabólico (8) como se observa en la figura 1. La principal diferencia entre las lesiones es que las lesiones primarias el médico no tiene ningún tipo de control, en cambio las lesiones secundarias tienen alta probabilidad de evitarse y, por ende, son tratables de forma precoz (9).

**Figura 1.**

Esquema de injuria post-TEC.



Tomado de Wegner A Adriana, Wilhelm B Jan, Darras M Enrique. Traumatismo encefalocraneano: Conceptos fisiológicos y fisiopatológicos para un manejo racional. Rev. chil. pediatr. 2003 ; 74( 1 ): 16-30.

La evaluación es la parte fundamental en el cuidado de un paciente politraumatizado. En el manejo del paciente gravemente herido debe aplicarse un tratamiento en una hora, la hora dorada, a partir del momento en el que ocurrió la lesión. En el lugar de los hechos el tiempo no debe ser mayor a 10 minutos. Llamado los 10 minutos de oro. El manejo debe ser ordenado dándole prioridad a aquellas lesiones que ponen en peligro la vida del paciente. Lo primordial es mantener la vía aérea adecuada, una ventilación y circulación óptima (10). Dado que es considerable una lesión cervical se recomienda la inmovilización de la misma mediante un collarín de apoyo multipunto para

lograr una inmovilización efectiva. Seguida la estabilización de la vía aérea y la ventilación, se continúa con la estabilidad hemodinámica para asegurar una adecuada presión de perfusión cerebral. Después de la estabilización hemodinámica y condiciones adecuadas, se procede a la realización de una tomografía de cráneo para descartar lesiones como hematomas o hemorragias (11) (12).

## **METODOLOGÍA**

Se realizó una búsqueda bibliográfica detallada de información publicada más relevante en las bases de datos pubmed, scielo, medline, bibliotecas nacionales e internacionales especializadas en los temas tratados en el presente artículo de revisión. Se utilizaron los siguientes descriptores: Trauma, lesión cerebral, TEC, niños, adultos, TEC grave, fisiopatología. Los datos obtenidos oscilan entre los 10 y 30 registros tras la utilización de las diferentes palabras claves. La búsqueda de artículos se realizó en español e inglés, se limitó por año de publicación y se utilizaron estudios publicados desde 2003 a la actualidad.

## **RESULTADOS**

La hipertensión endocraneana secundaria a edema cerebral es la principal causa de mortalidad y discapacidad en paciente que presentan un TEC grave. Para el manejo de esta el monitoreo y reducción de la presión intracraneal constituye una pieza fundamental en los pacientes con TEC grave ya que afecta su pronóstico (13). El monitoreo de PIC ha demostrado ser de gran ayuda para el manejo de la injuria traumática cerebral ya que ayuda a optimizar el tratamiento, contribuyendo a mejorar el pronóstico de los pacientes con TEC grave (14).

En el año 2010, Flores y otros presentan el caso de un paciente con traumatismo encefalocraneano grave en quien se realizó monitoreo de la presión intracraneal durante la realización de la craniectomía descompresiva. Es un paciente masculino de 28 años, sin antecedentes de importancia que sufre una caída por las escaleras encontrándose en estado de embriaguez, posteriormente sufre un golpe en la cabeza presentando pérdida de la conciencia por aproximadamente 10 minutos, cefalea, vómitos en 2 oportunidades por lo que es llevado a emergencias. Al examen se encontró al paciente somnoliento, confuso, solo obedeciendo un porcentaje bajo de órdenes simples, Glasgow 12, pupilas isocóricas, sin déficit motor, con herida

contusa en región parietal derecha. La tomografía cerebral mostró contusión hemorrágica temporal derecha con hematoma subdural agudo laminar, edema cerebral y moderado efecto de masa con colapso de cuerno frontal del ventrículo lateral derecho, asociado a una fractura parietal ligeramente deprimida. El paciente fue trasladado a UCI. Para su tratamiento al paciente se le realizó una craniectomía descompresiva y monitoreo de la presión intracraneal (15).

Asimismo, en el año 2008 Perez presentó un reporte de caso de un paciente de 38 años, conductor de maquinaria pesada, se encontraba haciendo obras de reparación en su trailer cuando un aumento repentino de la velocidad del viento provocó su caída desde una altura de aproximadamente tres metros, sufriendo un politraumatismo con especial énfasis en un trauma craneoencefálico con pérdida de conciencia, o hospitalario más cercano, donde ingresó con inmovilización cervical, en tabla rígida y con un Glasgow de 8. El TAC reporta la presencia de una fractura en región parietal derecha con la consecuente formación de un hematoma epidural grande, en la valoración neurológica se observó la presencia de pupila dilatada y fija del lado derecho que confirma la presencia del hematoma. Se lleva a sala de operaciones donde se realiza una intervención quirúrgica de 10 horas después del trauma. El paciente es trasladado a la unidad de cuidados intensivos en condiciones no muy poco favorables para su pronóstico, presentó varios episodios convulsivos después de la cirugía, decaen sus signos vitales paulatinamente por lo cual falleció 8 horas después de la cirugía (16).

Además, en el año 2019 Briones y col dan a conocer un reporte de caso de un escolar de 5 años de edad sexo masculino llevado a urgencias por presentar cuadro clínico de mas o menos 1 hora de evolucion suscitado luego de accidente de transito en el cual sufrio el impacto de una retroexcavadora quedaron atrapado dentro de ella. Según los relatos de los familiares, el menor se encontraba consciente, manifestando dolor a nivel frontal el cual fue disminuyendo hasta llegar a un deterioro sin responder a estímulos en un lapso de 5 minutos. Paciente con un glasgow de 8 por lo que se diagnosticó con TEC severo. Se refirió a Neurocirugía donde se solicitó concentrado de glóbulos rojos por sangrado activo, se estabilizó hemodinámicamente al paciente, ingresado a quirófano y realizando craneotomía descompresiva de frontal izquierdo + aspiración de tejido cerebral macerado, hemostasia de vasos sangrantes y plastia de duramadre (17).

## DISCUSIÓN

Teniendo en cuenta que el TEC implica un daño primario, afectando directamente al parénquima cerebral y un daño secundario, en el que produce sintomatología extracerebral, es importante la determinación de parámetros que permitan definir la severidad de este, y su urgencia de ingreso a cuidados intensivos, tales como la valoración de la presión intracraneal (PIC), la presión de perfusión cerebral (PPC), la saturación venosa de oxígeno por catéter en el bulbo de la yugular (BY) y la calificación obtenida con la escala de coma de Glasgow (ECG), los cuales son necesarios conocer, puesto que la fisiopatología de este trauma consiste en isquemia, excitación, toxicidad, falla energética y muerte celular, que produce a su vez cambios químicos, moleculares y metabólicos que deterioran el estado del paciente. (18)

En 2009, Alted y colaboradores mencionan que la fisiopatología del TEC es progresiva, siendo en la lesión primaria el resultado de un impacto biomecánico, en el que se producen lesión celular, desgarro y retracción axonal y alteraciones vasculares, acompañada de lesiones secundarias, resultado de la activación de cascadas fisiopatológicas, como el incremento de la liberación de aminoácidos excitotóxicos, fundamentalmente glutamato, el cual a través de la activación de receptores MNDA/AMPA alteran la permeabilidad de membrana aumentando el agua intracelular, liberando potasio al exterior y produciendo la entrada masiva de calcio en la célula, lo cual estimula la producción de proteinasas, lipasas y endonucleasas, desembocando la muerte celular inmediata, por necrosis con respuesta inflamatoria, o diferida, sin inflamación, por apoptosis celular. Adicionalmente, mencionan una serie de factores predictores de malos resultados, tales como hipotermia al ingreso, hipotensión en las primeras 4 h hospitalarias, retraso en la monitorización de la presión intracraneal, mecanismo lesional de alta energía, edad, GCS de ingreso, tamaño y reactividad pupilar, patrón en la tomografía computarizada cerebral, anticoagulación previa y retraso en el ingreso en UCI (19)

A su vez, Matos y colaboradores, presentan un estudio descriptivo en pacientes ingresados en la Unidad de Cuidados Intensivos Pediátricos con trauma craneoencefálico severo, durante el periodo comprendido entre los años 2008-2010 en un hospital de Cuba, con el objetivo de analizar los factores de riesgo relacionados con la mortalidad por esa causa. El estudio se conformó con



un grupo de 70 pacientes pediátricos ingresados a unidad de cuidados intensivos con diagnóstico de trauma craneoencefálico severo. Se tuvo en cuenta las condiciones en las que entraron los pacientes a cuidados intensivos según la escala de Glasgow, la edad, el sexo, la glicemia, el estado al egreso y el uso de ventilación mecánica, por lo que se concluyó que a menor edad tenía el paciente con trauma craneoencefálico severo mayor fue su posibilidad de mortalidad, sin embargo, esta variable no guardó relación con el sexo, las fracturas inestables y la rotura de vísceras macizas fueron las manifestaciones clínicas más frecuentes al ingreso en la Unidad de Cuidados Intensivos e influyeron de manera decisiva en la mortalidad, el distrés respiratorio y la hiperglicemia fueron categóricamente determinantes dentro de las complicaciones médicas de los fallecidos por trauma craneoencefálico severo en ese servicio, la utilización de la Escala de Coma de Glasgow continúa siendo de gran utilidad para la valoración inicial y la predicción de la mortalidad en el trauma craneoencefálico severo y la ventilación mecánica fue independiente de la mortalidad. (20)

Los resultados planteados en el anterior estudio coinciden con los obtenidos por Nápoles y colaboradores, quienes en su investigación descriptiva, transversal y retrospectiva sobre 45 pacientes con edades desde un mes hasta los 14 años, 11 meses y 29 días, ingresados en la Unidad de Cuidados Intensivos del Hospital Infantil Sur Docente de Santiago de Cuba desde enero de 2005 hasta junio de 2009, con diagnóstico de traumatismo craneoencefálico quirúrgico, fundamentado en las manifestaciones clínicas encontradas en el examen físico de los pacientes y concretadas en la escala de Glasgow para el coma, evaluada 6 horas después de producidas las lesiones traumáticas y luego de haber descartado o solucionado aquellas situaciones que incrementan el deterioro de la conciencia, tales como el choque y la hipoxemia grave, concluyeron que en población pediátrica, predominan los niños de 5 a 10 años, y los principales mecanismos traumáticos son caídas de alturas. De todos los pacientes ingresados, el 65,1 % de los pacientes presentaban un traumatismo craneoencefálico leve, 27,9 % moderado y 7,0 % severo, de los cuales 33 egresaron vivos y 12 fallecieron. En cuanto a diagnósticos operatorios, se hallaron 17 pacientes con hematoma subdural agudo, 12 con hematoma epidural, 11 con fractura deprimida de cráneo y 5 con hematoma intracerebral, los cuales fueron sometidos a cirugía con el fin de

minimizar el riesgo de mortalidad. Finalmente, se presentaron 27 complicaciones postoperatorias, de las cuales 17 se encontraron en los pacientes fallecidos, de modo que se determinó que las causas de mortalidad secundaria a TEC grave en UCI en niños son desequilibrios ácido-básicos, respuesta inflamatoria sistémica y los trastornos electrolíticos. (21)

Por esto, es necesario implementar tratamientos eficaces en el abordaje de este tipo de traumas, con el fin de reducir la mortalidad y posibles secuelas, tal como lo mencionan Fuentes y colaboradores, quienes plantean que el manejo integral de este tipo de pacientes debe incluir un abordaje farmacológico y un neuromonitoreo intensivo, como medida para disminuir estos índices. (22) Tal hipótesis es afirmada a su vez por Okonkwo y colaboradores, quienes sugieren que el manejo del TCE grave con sensor de PIC (Presión intracraneal) y PtiO<sub>2</sub> (Presión tisular de oxígeno) reduce los episodios de hipoxia tisular con una tendencia a una menor mortalidad (23)

A diferencia de la población pediátrica, en la que la poca edad y el sexo masculino son predictores de mala evolución y pronóstico, en adultos la edad por encima de los 45 años y el sexo femenino indican un peor pronóstico en los pacientes con traumatismos craneoencefálicos graves (24), tal como lo mencionan Piña y colaboradores. Y Godoy y colaboradores manifiestan que el manejo de este tipo de pacientes en cuidados intensivos debe dirigirse principalmente a detectar y corregir agresivamente insultos secundarios mediante al logro de homeostasis o neuroprotección fisiológica, normalizando parámetros vitales clásicos de vigilancia sistémica, control de PIC, mantenimiento adecuado de flujo sanguíneo cerebral y PPC, conjuntamente con medidas que aseguren aporte adecuado de oxígeno al cerebro y eviten hipoxia tisular cerebral. (25)

Finalmente, diversos autores proponen el uso de ácido ascórbico en pacientes con TEC grave, sin embargo, al no existir la evidencia suficiente que sustentara su uso, Macias y colaboradores realizaron un ensayo clínico aleatorizado, abierto en UCI del Centro Médico Nacional del Bajío UMAE No. 1, en León, Guanajuato, México, de abril 2020 a julio 2020. En este ingresaron 24 pacientes (12 grupo experimental y 12 controles) mediante muestreo probabilístico con TCE severo en mayores de 18 años, a los cuales se les administró ácido ascórbico un gramo cada seis horas intravenoso y se correlacionaron la administración de ácido ascórbico con tiempo de

estancia hospitalaria en UCI y hospitalización, mortalidad y escalas neurológicas, sin embargo, sus resultados arrojaron que no se encontró diferencia en ambos grupos en cuanto a escalas pronósticas funcionales a su egreso, aunque el análisis de supervivencia mostró una menor mortalidad a los 28 días para el grupo experimental respecto a los controles, siendo estadísticamente significativo (26), lo que permite concluir que su uso no reduce significativamente la estancia en UCI.

## **CONCLUSIÓN**

Tanto en adultos como en niños, el TCE grave desencadena una serie de procesos fisiopatológicos que influyen en la evolución de la lesión y guían las decisiones médicas. En este, el impacto inicial puede causar daño mecánico directo al tejido cerebral, resultando en lesiones primarias. Esto puede incluir contusiones cerebrales, hematomas y laceraciones. La fuerza del impacto puede provocar la rotura de vasos sanguíneos, lo que puede llevar a la acumulación de sangre en el cerebro y contribuir a la elevación de la presión intracraneal.

La respuesta secundaria al TCE grave es una fase crítica en la fisiopatología, donde se desencadenan una serie de cambios que pueden agravar el daño cerebral. El cerebro puede experimentar edema, o hinchazón, que comprime el tejido circundante y aumenta la presión intracraneal. La disminución del flujo sanguíneo cerebral y la hipoxia (falta de oxígeno) pueden empeorar la lesión. La liberación de sustancias inflamatorias puede contribuir a la respuesta inflamatoria y al daño secundario.

En conclusión, la fisiopatología del TCE grave en adultos y niños en unidades de cuidados intensivos abarca desde el daño mecánico inicial hasta las respuestas secundarias que pueden agravar la lesión cerebral. Comprender estos procesos es fundamental para la toma de decisiones médicas informadas y la implementación de estrategias de tratamiento efectivas para optimizar la recuperación y minimizar el daño cerebral.

## REFERENCIAS BIBLIOGRÁFICAS

- Ortiz, A. Traumatismo encefalocraneano (TEC). Una puesta al día. Rev. Med. Clin. Condes - 2006; 17(3): 98 - 105
- Charry, J. D., Cáceres, J. F., Salazar, A. C., López, L. P., & Solano, J. P. (2019). Trauma craneoencefálico. Revisión de la literatura. Revista Chilena De Neurocirugía, 43(2), 177–182
- Wegner A Adriana, Wilhelm B Jan, Darras M Enrique. Traumatismo encefalocraneano: Conceptos fisiológicos y fisiopatológicos para un manejo racional. Rev. chil. pediatr. 2003 ; 74( 1 ): 16-30.
- McKinlay A, Hawley C. Incidence rates for TBI in children. International Brain Injury Association. Pediatr Anaesth. 2014; 24 (7): 703-710.
- Marik P, Varon J, Trask T: Management of Head Trauma. Chest 2002; 122: 699-711.
- Cabrera RA, Martínez OO, Ibarra GA, Morales SR, Laguna HG, Sánchez PM. Traumatismo craneoencefálico severo. Revista de la Asociación Mexicana de Medicina Crítica y Terapia Intensiva. 2009; 23 (2): 94-101
- Werner C, Engelhard K. Pathophysiology of traumatic brain injury. Br J Anaesth. 2007; 99 (1): 4-9.
- Bayir H, Kochanek PM, Clark RS. Traumatic brain injury in infants and children: mechanisms of secondary damage and treatment in the Intensive Care Unit. Crit Care Clin. 2003; 19 (3): 529-549
- Keefe KK. Management of increased intracranial pressure in the critically ill child with an acute neurological injury. AACN Clin Issues. 2005; 16 (2): 212-231.
- Kochanek PM, Carney N, Adelson PD, Shwall S, Bell MJ, Bratton S et al. Guidelines for the acute medical management of severe traumatic brain injury in infants, children and adolescent. Pediatr Crit Care Med. 2012; 13 (1): S1-S82
- Stocchetti N, Maas AIR. Traumatic intracranial hypertension. N Engl J Med. 2014; 370: 2121-2130.

- Bayir H, Kochanek PM, Clark RS. Traumatic brain injury in infants and children: mechanisms of secondary damage and treatment in the Intensive Care Unit. *Crit Care Clin.* 2003; 19 (3): 529-549.
- Zanier ER, Ortolano F, Ghisoni L, et al. Intracranial pressure monitoring in intensive care: clinical advantages of a computerized system over manual recording. *Crit Care.* 2007;11
- Regan F. Williams, MD, Louis J. Magnotti, MD, Martin A. Croce, MD, Brinson B. Hargraves, MD, Peter E. Fischer, MD: Impact of Decompressive Craniectomy on Functional Outcome After Severe Traumatic Brain Injury *The Journal of TRAUMA Injury, Infection, and Critical Care.* 2009; 66 (6).
- Flores, J, Asto, A. Intraoperative Intracranial pressure monitoring in decompressive craniectomy for severe TCE . *Rev Peru Neurocir.* 2010;5(2): 17-22.
- Pérez, C. TRAUMA CRANEOENCEFÁLICO (Reporte de un caso y revisión de su manejo en urgencias) . *Rev Med Cost Ric.* 2008 ; 52 (582) : 3-8.
- Briones, V, Prias, A, Alcivar, M. Trauma craneoencefálico severo yshock hipovolémico Reporte de un caso. *Rev Ciencias de la salud.* 2019 ; 3 (2) : 23-25.
- Sanchez, J. Carbajal, E. Chávez, M. De la Rosa, V. Indicadores en el pronóstico de niños con trauma craneoencefálico severo en una unidad de terapia intensiva. *Rev Mex Pediatr* 2008; 75(4); 151-154
- Altred, E. Bermejo, S. Chico, M. Actualizaciones en el manejo del traumatismo craneoencefálico grave. *Med Intensiva.*2009;33(1):16-30
- Matos, A. Vazquez, C. Romero, K. Factores de riesgo relacionados con la mortalidad por traumatismo Craneoencefálico Severo. *Ciencias Holguín.* Año XVII, Enero-marzo, 2011
- Napoles, R. Brossard, J. Rodriguez, E. Dearriba, M. Valoración neuroanestésica de pacientes con traumatismo craneoencefálico en una unidad de cuidados intensivos pediátricos. *MEDISAN* 2011; 15(9):1218
- Fuentes, D. Rodriguez, P. Castillo, B. Garza, M. Traumatismo craneoencefálico en una Unidad de Cuidados Intensivos Pediátricos. *Pediatría de México.* 2013. Vol. 15 Núm. 1.

- Okonkwo DO, Shutter LA, Moore C, Temkin NR, Puccio AM, Madden CJ, et al. Brain oxygen optimization in severe traumatic brain injury phase-ii: A phase iirandomized trial. Crit Care Med. 2017;45:1907–14
- Piña, A. Garces, R. Velazquez, E. Lemes, J. Factores pronósticos en el traumatismo craneoencefálico grave del adulto. Rev Cubana Neurol Neurocir. 2012;2(1):28–33
- Godoy, D. Pahnke, P. Piñero, G. Videtta, W. Aguilera, S. Cuidados intensivos en el trauma craneoencefálico grave. NEUROCIENCIAS EN COLOMBIA. 2017
- Macias, J. Hernandez, A. Bravo, E. Hernandez, M. Uso de ácido ascórbico en pacientes con traumatismo craneoencefálico severo y su impacto en el tiempo de estancia en la Unidad de Cuidados Intensivos adultos. Med Crit. 2021;35(3):136-143