



RECIMA21 - REVISTA CIENTÍFICA MULTIDISCIPLINAR
ISSN 2675-6218

TRATAMENTO ENDODÔNTICO CONVENCIONAL DE UM SEGUNDO MOLAR INFERIOR EM FORMA DE C, UTILIZANDO LIMAS PRO-DESIGN M, ALIADO AO FECHAMENTO DE PERFURAÇÃO COM CIMENTO BIOATIVO: RELATO DE CASO

CONVENTIONAL ENDODONTIC TREATMENT OF A C-SHAPED LOWER SECOND MOLAR, USING PRO-DESIGN M FILES, ALLIED TO PERFORATION CLOSURE WITH BIOACTIVE CEMENT: CASE REPORT

TRATAMIENTO ENDODONCIAL CONVENCIONAL DE SEGUNDO MOLAR INFERIOR EN C EN FORMA DE C, UTILIZANDO LIMA PRO-DESIGN M, ALIADO AL CIERRE DE PERFORACIÓN CON CEMENTO BIOATIVO: REPORTE DE CASO

Natália Silva Nascimento¹, Marcela Elisa Bueno², Amjad Abu Hasna³

e483945

<https://doi.org/10.47820/recima21.v4i8.3945>

PUBLICADO: 08/2023

RESUMO

O tecido pulpar, responsável pela vitalidade da polpa dentária, é encontrado no interior dos canais radiculares, e pode sofrer alterações que levam à necessidade de uma intervenção endodôntica. Estes canais podem ter variações anatômicas, as quais dificultam ainda mais o processo de limpeza, formatação e preenchimento tridimensional. Dentre as variações, há o denominado “Canal em C”, ligação entre dois ou mais canais, que gera uma grande dificuldade no processo de instrumentação com maior propensão à iatrogenias. O objetivo deste trabalho foi relatar o diagnóstico e tratamento de um molar inferior #37 com uma periodontite apical assintomática, que possuía canal em C. Paciente J.P.R, sexo feminino, 23 anos, compareceu à Clínica escola do Instituto Nacional de Ensino Superior e Pós-Graduação Padre Gervásio – Inapós, com queixa de sensibilidade na região esquerda mandibular. Ao exame clínico observou-se extensa restauração no dente 37. Ao exame radiográfico, pôde-se observar lesão periapical ao redor do ápice do elemento em questão. Realizou-se uma necropulpectomia no dente, utilizando limas pro-design M, durante a qual houve uma perfuração lateral, tratada através do cimento bioativo agregado trióxido mineral (MTA).

PALAVRAS-CHAVE: Canal em C. Endodontia. Necropulpectomia. Agregado trióxido mineral.

ABSTRACT

The pulp tissue is responsible for the vitality of the dental pulp, it is found inside the root canals system, and it can undergo changes, which may lead to the need for an endodontic intervention. These canals may have anatomical variations, which make the process of cleaning, formatting, and three-dimensional filling even more difficult. Among them, there is the so-called “C-shaped canal”, a connection between two or more canals, which creates great difficulty in the instrumentation process and provides a greater propensity for iatrogenic injuries. The aim of this study was to report the diagnosis and treatment of a lower molar #37 with asymptomatic apical periodontitis, which had a C-shaped root canal. Patient J.P.R, female, 23 years old, attended the Teaching Clinic of the Instituto Nacional de Ensino Superior e Pós-Graduação Padre Gervásio – Inapós, complaining of sensitivity in the left mandibular region. On clinical examination, extensive restoration was observed on tooth 37. On radiographic examination, a periapical lesion could be observed around the apex of the element in question. Necropulpectomy was performed on the same, using pro-design M files, during which there was a lateral perforation, treated with bioactive cement mineral trioxide aggregate (MTA).

KEYWORDS: C-shaped canal. Endodontics. Necropulpectomy. Mineral trioxide aggregate (MTA).

RESUMEN

El tejido pulpar es el responsable de la vitalidad de la pulpa dentaria, se encuentra dentro del sistema de conductos radiculares y puede sufrir cambios, lo que puede llevar a la necesidad de una

¹ Instituto Nacional de Ensino Superior e Pós-Graduação Padre Gervásio - Inapós.

² Instituto Nacional de Ensino Superior e Pós-Graduação Padre Gervásio - Inapós.

³ Instituto de Ciência e Tecnologia - Câmpus de São José dos Campos – Universidade Estadual Paulista.



RECIMA21 - REVISTA CIENTÍFICA MULTIDISCIPLINAR ISSN 2675-6218

TRATAMENTO ENDODÔNTICO CONVENCIONAL DE UM SEGUNDO MOLAR INFERIOR EM FORMA DE C, UTILIZANDO LIMAS PRO-DESIGN M, ALIADO AO FECHAMENTO DE PERFURAÇÃO COM CIMENTO BIOATIVO: RELATO DE CASO
Natália Silva Nascimento, Marcela Elisa Bueno, Amjad Abu Hasna

intervención endodóntica. Estos canales pueden tener variaciones anatómicas, lo que dificulta aún más el proceso de limpieza, formateo y obturación tridimensional. Entre ellos, se encuentra el denominado “canal en C”, conexión entre dos o más canales, lo que crea una gran dificultad en el proceso de instrumentación y proporciona una mayor propensión a lesiones iatrogénicas. El objetivo de este estudio fue informar el diagnóstico y tratamiento de un molar inferior #37 con periodontitis apical asintomática, que tenía un conducto radicular en forma de C. Paciente J.P.R, sexo femenino, 23 años, acudió a la Clínica Docente del Instituto Nacional de Ensino Superior e Pós-Graduação Padre Gervásio – Inapós, quejándose de sensibilidad en la región mandibular izquierda. En el examen clínico se observó una extensa restauración en el diente 37. En el examen radiográfico se pudo observar una lesión periapical alrededor del ápice del elemento en cuestión. En el mismo se realizó necropulpectomía, utilizando limas pro-design M, durante la cual se produjo una perforación lateral, tratada con agregado de trióxido mineral de cemento bioactivo (MTA).

PALABRAS CLAVE: Canal en C. Endodoncia. Necropulpectomía. Agregado trióxido mineral (MTA).

INTRODUÇÃO

O tecido pulpar ou polpa dentária é o tecido responsável pela vitalidade do dente. Qualquer alteração, seja ela química, física, mecânica ou bacteriana, pode levar a alterações da normalidade do tecido pulpar, podendo ser reversíveis ou irreversíveis (Leonardo R; Leonardo M, 2012). Para o tratamento das alterações irreversíveis, é necessária uma completa remoção do tecido pulpar, limpeza e modelagem dos canais radiculares, com posterior preenchimento tridimensional (Aricioğlu *et al.*, 2021)

O tecido pulpar se encontra localizado dentro de um sistema de canais radiculares complexo, o qual pode apresentar-se em formatos variados e com ramificações muitas vezes imperceptíveis (Aydın; Mobaraki, 2021). A dificuldade em limpar completamente a totalidade destas regiões, geralmente, é a causa do insucesso de um tratamento endodôntico (Fenelon; Parashos, 2022; Khawaja *et al.*, 2021).

Uma variação anatômica possível dentre os canais radiculares é o denominado “canal em C” (*C-shaped canal*), descrito por Cooke e Cox, no ano de 1979, pela primeira vez Cooke; Cox (1979). É caracterizada pela ligação entre dois canais, ou mais, trazendo dificuldades maiores ao endodontista para a execução satisfatória de seu tratamento, este tipo de canal, comumente, é encontrado em segundos molares inferiores, e tem uma maior incidência em populações orientais. Kato *et al.* (2014 e Khawaja *et al.* 2021).

Este tipo de canal apresenta uma maior propensão à iatrogenias, como perfurações, que se comunicam com o periodonto, visto a sua fina camada de dentina entre o sistema de canais e a porção externa da raiz (Khawaja *et al.*, 2021; Lynn, 2006). Visando evitar a perda dentária, após este tipo de acidente, preconiza-se atualmente a utilização de cimentos bioativos para preenchimento do local perfurado. O agregado de trióxido mineral (MTA) foi o primeiro material reparador com propriedades adequadas de indução à regeneração do tecido perirradicular [propriedades biológicas, antibacterianas e bioativas] a se introduzir e consolidar no mercado, e, até os dias atuais, embora outros cimentos tenham sido formulados, apresentando novas e melhores condições de manuseio e



RECIMA21 - REVISTA CIENTÍFICA MULTIDISCIPLINAR ISSN 2675-6218

TRATAMENTO ENDODÔNTICO CONVENCIONAL DE UM SEGUNDO MOLAR INFERIOR EM FORMA DE C, UTILIZANDO LIMAS PRO-DESIGN M, ALIADO AO FECHAMENTO DE PERFURAÇÃO COM CIMENTO BIOATIVO: RELATO DE CASO
Natália Silva Nascimento, Marcela Elisa Bueno, Amjad Abu Hasna

radiopacidade, ainda é amplamente usado no campo endodôntico (Lee *et al.* 1993; Torabinejad *et al.*, 1993).

Posto isso, o objetivo deste relato de caso foi descrever uma necropulpectomia, realizada em um segundo molar inferior esquerdo, que apresenta formato em C, procedimento realizado em 3 sessões com limas manuais *pro design* M, no qual houve uma intercorrência de perfuração lateral, a qual foi tratada através do cimento bioativo agregado de trióxido mineral (MTA).

MÉTODO

Este artigo se trata de um relato de caso clínico, que visa uma abordagem qualitativa e descritiva. Houve a autorização do paciente por meio do Termo de Consentimento Livre e Esclarecido (TCLE) desenvolvido pelo Instituto Nacional de Ensino Superior e Pós-graduação Padre Gervásio.

RELATO DE CASO

Paciente JPR, gênero feminino, 23 anos, leucoderma, compareceu à Clínica escola do Instituto Nacional de Ensino Superior e Pós-Graduação Padre Gervásio – Inapós, com queixa de sensibilidade na região esquerda mandibular. Ao exame extrabucal, nada se observou com relação às anormalidades volumétricas, de coloração ou presença de lesões.

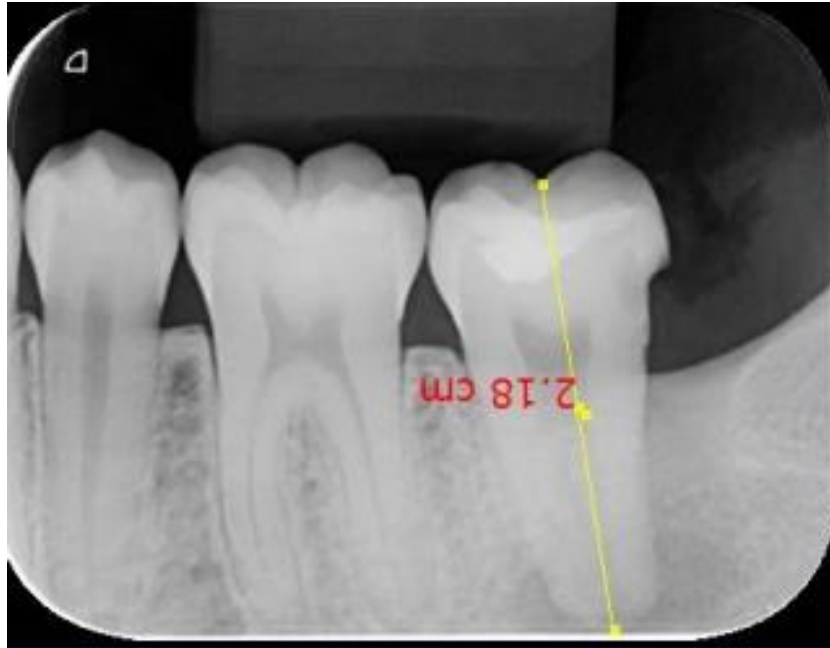Já no exame intrabucal, observou-se, no dente 37, restauração oclusal (classe I) com infiltração, além do desenvolvimento de lesão cariiosa na face distal do mesmo (classe II). Quando realizado teste de vitalidade no elemento em questão, houve resposta negativa ao frio; já nos dentes 36 e 35, a resposta era positiva com declínio rápido, sugestiva de normalidade. Não havia fístula ou qualquer alteração aparente no local e em seu entorno.

A paciente se encontrava com exame radiográfico panorâmico em mãos, no qual já se podia observar uma radiolúidez em torno do ápice radicular do dente 37. Foi realizada, então, uma tomada radiográfica periapical, para observar e constatar a presença da lesão periapical, estabelecendo-se assim o diagnóstico de periodontite apical assintomática.

Escolheu-se a necessidade, portanto, de um tratamento endodôntico. Na primeira sessão, fez-se o isolamento absoluto unitário do dente 37, e realizou-se a retirada da restauração deficiente através da ponta diamantada esférica nº 1012 (KG Sorensen, Barueri, Brasil), conectada à turbina de alta rotação (Kavo modelo 605c, Berlim, Alemanha). Depois de removido todo o material restaurador, para acesso à câmara pulpar, foi usada a broca Endo Z (Dentsply Maillefer, York, PA) também em alta rotação, removendo todo o teto da câmara e dando acesso aos canais.

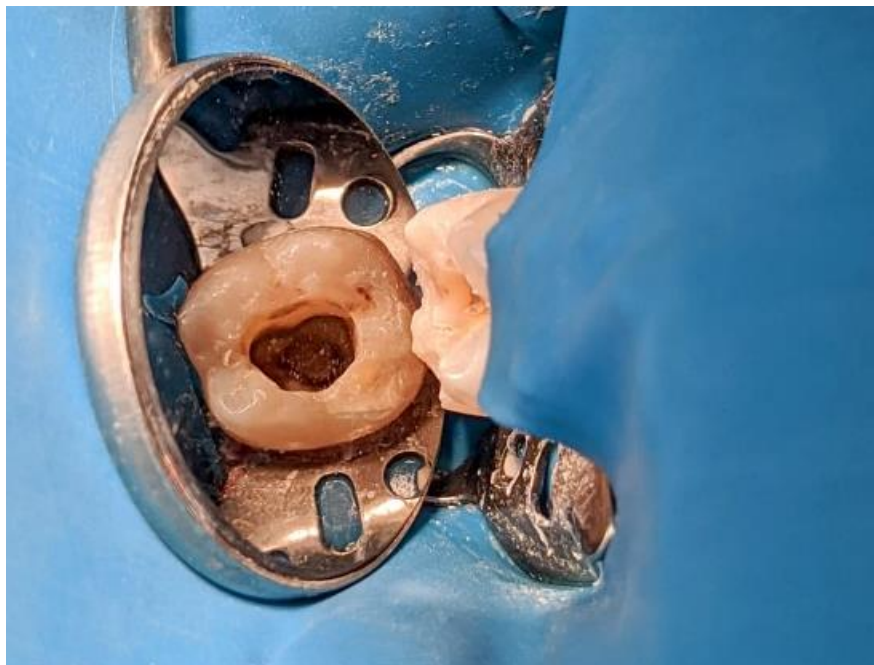A entrada dos canais foi observada através de uma sonda reta e estes foram adentrados por uma lima K 10 (Dentsply Maillefer, York, PA). Após isso, foi realizada uma tomada radiográfica periapical para odontometria, onde foi conferido o comprimento de trabalho na medida de 23mm.

Figura 1: radiografia periapical para medição do comprimento aparente do dente



Fonte: Elaborado pelos autores (2023)

Figura 2: acesso endodôntico evidenciando canal em C



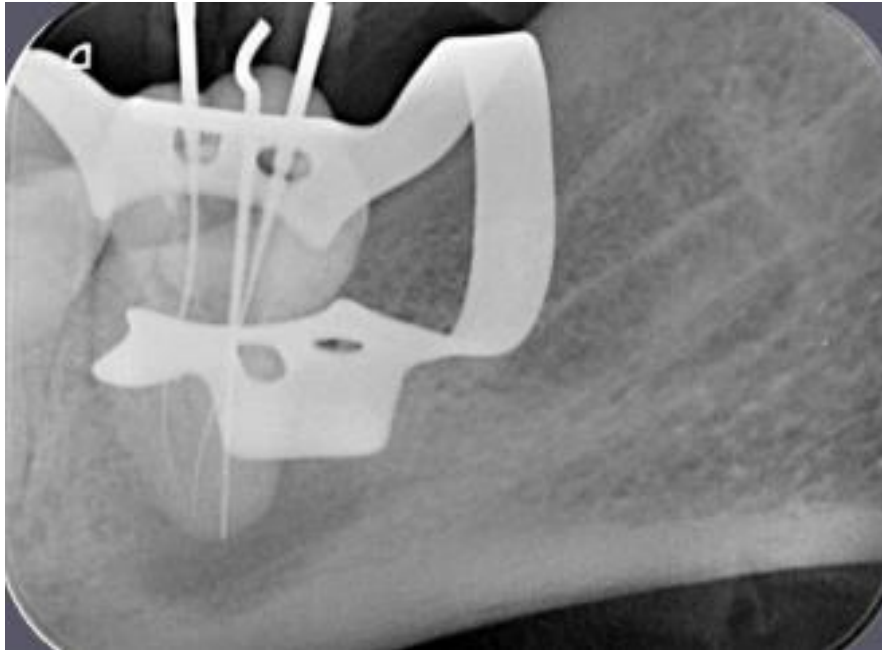
Fonte: Elaborado pelos autores (2023)



RECIMA21 - REVISTA CIENTÍFICA MULTIDISCIPLINAR ISSN 2675-6218

TRATAMENTO ENDODÔNTICO CONVENCIONAL DE UM SEGUNDO MOLAR INFERIOR EM FORMA DE C, UTILIZANDO LIMAS PRO-DESIGN M, ALIADO AO FECHAMENTO DE PERFURAÇÃO COM CIMENTO BIOATIVO: RELATO DE CASO
Natália Silva Nascimento, Marcela Elisa Bueno, Amjad Abu Hasna

Figura 3: radiografia periapical para realização da odontometria



Fonte: Elaborado pelos autores (2023)

O canal em C foi instrumentado em 3 posições, em uma sessão única, utilizando como solução irrigadora o hipoclorito de sódio 2,5% (Prolink, Guapiçu-SP, Brasil), visando a extinção completa de qualquer resto necrótico, microrganismos e endotoxinas bacterianas. Entre as sessões de instrumentação e obturação do canal, fez-se o uso de medicação intracanal feita com hidróxido de cálcio em pó (Biodinâmica Química e Farmacêutica LTDA, Ibiporã-PR, Brasil) e propilenoglicol inserida através de lima K 30 (Dentsply Maillefer, York, PA).

O canal em C foi instrumentado com a técnica coroa-ápice. Foram utilizadas, inicialmente, as limas K convencionais 10, 15 e 20, para alargamento primário do canal. Após isso, foram usadas as limas pro-design M nos tamanhos #25/01, #15/05, #25/06 (indicadas propriamente para posteriores), seguidas pelas #35/01, #35/05, #40/01 e, por fim, #40/05. Estas, por apresentarem tratamento térmico CM (controlled memory) se mostram mais eficazes e facilitadoras para instrumentação manual de molares e canais curvos.

Ao final da consulta para instrumentação, inseriu-se a MIC, e acima dela, inseriu-se coltosol (Coltene, Altstätten, Suíça) e selamento da cavidade com Ionomero de Vidro Modificado por Resina - Ionoseal (Voco GMBH – Alemanha).

Na consulta seguinte, com uma semana de intervalo entre elas, realizou-se a remoção do Ionoseal com broca diamantada 1012, e da MIC com irrigação de hipoclorito e soro fisiológico.

Optou-se pelo uso de cones de guta percha de preenchimento único (Mk Life Produtos Medical E Dental Ltda, Porto Alegre-RS, Brasil) aliado ao cimento obturador Sealer 26 (Dentsply Maillefer, York, PA), que foram deixados em hipoclorito 2,5% para desinfecção durante 10 minutos.



RECIMA21 - REVISTA CIENTÍFICA MULTIDISCIPLINAR ISSN 2675-6218

TRATAMENTO ENDODÔNTICO CONVENCIONAL DE UM SEGUNDO MOLAR INFERIOR EM FORMA DE C, UTILIZANDO LIMAS PRO-DESIGN M, ALIADO AO FECHAMENTO DE PERFURAÇÃO COM CIMENTO BIOATIVO: RELATO DE CASO
Natália Silva Nascimento, Marcela Elisa Bueno, Amjad Abu Hasna

Foi feita então a prova dos cones, de numeração 40. Avaliado através dos métodos visual, tátil e radiográfico, foi confirmado que estavam corretamente posicionados, e foram então inseridos juntamente ao cimento, com posterior remoção de seus excessos da câmara pulpar utilizando calcadores aquecidos por maçarico. Realizou-se então a radiografia final para avaliação do correto posicionamento dos cones, o que foi confirmado. Após isso, foi feita a restauração provisória sobre os condutos, para que em uma próxima sessão fosse realizada a restauração final.

Durante a consulta para realização da restauração final sobre os condutos obturados, fez-se a remoção do material restaurador provisório, que foi realizada inicialmente com broca diamantada 1012, removendo-se o Ionoseal, e, ao final, estava sendo realizada a remoção do coltosol com escavador de dentina nº 17. Devido à fragilidade deste tipo de conduto radicular, houve uma perfuração, notada através de sangramento vermelho vivo. A conduta para solucionar esta intercorrência foi o preenchimento desta perfuração com cimento bioativo agregado de trióxido mineral (MTA). Prosseguiu-se então com a limpeza completa do canal, removendo todos os restos de coltosol ainda presentes na câmara pulpar, com inserção do MTA no local da perfuração.

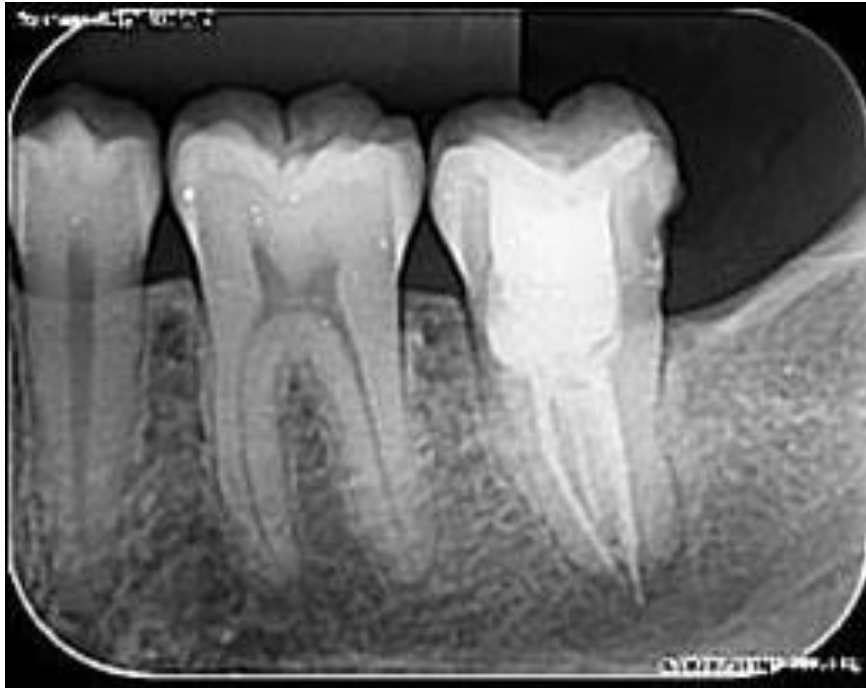Após isso, houve o selamento deste MTA com Ionoseal, e, sobre ele, a confecção da restauração permanente, iniciada com resina composta fotopolimerizável Opus Bulk Fill APS (Dentscare Ltda, Joinville-SC, Brasil) e finalizada com resina composta fotopolimerizável tradicional 3m Espe Filtek Z250 Xt (3M do Brasil Ltda, Sumaré-SP, Brasil).

Acompanhamentos e Resultados

Foram realizadas consultas posteriores com a paciente, com 14 e 28 dias após a finalização do procedimento, nas quais, houve o relato da paciente de o local se encontrar completamente indolor. Ao exame intraoral não foram observadas quaisquer anormalidades.

Realizou-se também sessões de acompanhamento do tratamento endodôntico, após 12 meses, na qual efetuou-se exame radiográfico periapical que demonstrou neoformação óssea e involução da lesão periapical.

Figura 4: radiografia periapical evidenciando involução da lesão e neoformação óssea



Fonte: Elaborado pelos autores (2023)

DISCUSSÃO

Variações anatômicas são recorrentes em todas as partes do corpo humano, e, nos canais radiculares, com certa frequência podemos encontrá-las. O canal em forma de “C” se apresenta com maior recorrência em segundos molares inferiores, como ocorreu neste caso descrito, e, nestes dentes, se manifestam em torno de 10% da população, como descrito nos estudos de Fenelon; Parashos (2022), os quais encontraram uma prevalência de 13%, Nejaim *et al.* (2020) – prevalência de 8,5%; e Mashyakhy *et al.* (2020) prevalência de 9,8%.

A prevalência dos canais em forma de “C” também pode variar de acordo com o sexo do indivíduo. De acordo com Nejaim *et al.* (2020), majoritariamente estavam presentes no sexo feminino, representando cerca de 85,6% dos participantes do estudo, convergindo com esta informação, também, o caso relatado neste artigo. Entretanto, outros estudos como o de Mashyakhy *et al.* (2020) não tenha encontrado significativas diferenças com relação à predominância desta variação, entre os sexos.

Kato *et al.* (2014) relembra em seu estudo que as morfologias em forma de “C” e taurodonte provêm de dobras para o lado de dentro da parede dos condutos radiculares, embora não tenham uma associação necessariamente. Entretanto, Aricioğlu *et al.* (2021) avaliaram uma possível associação entre dentes com taurodontismo e a presença de canais em “C” e descobriram uma alta correlação entre ambos. Aydın; Mobaraki (2021) fizeram uma comparação entre a anatomia radicular entre dentes normais e com taurodontia, e notaram que a porcentagem de canais em formato de “C”,



RECIMA21 - REVISTA CIENTÍFICA MULTIDISCIPLINAR ISSN 2675-6218

TRATAMENTO ENDODÔNTICO CONVENCIONAL DE UM SEGUNDO MOLAR INFERIOR EM FORMA DE C, UTILIZANDO LIMAS PRO-DESIGN M, ALIADO AO FECHAMENTO DE PERFURAÇÃO COM CIMENTO BIOATIVO: RELATO DE CASO
Natália Silva Nascimento, Marcela Elisa Bueno, Amjad Abu Hasna

em segundos molares inferiores, foi maior que o dobro em canais taurodontes, comparados aos cinodontes, o que converge com a anatomia do dente relatado neste caso clínico.

Neste relato de caso houve também uma perfuração de furca como intercorrência, a qual teve, como tratamento de eleição, o uso do MTA (Agregado de Trióxido Mineral). Possui boas propriedades biológicas, antibacterianas e bioativas e por isso segue sendo o material padrão “ouro” para o uso em reparos de perfurações de furca, como observado no estudo de Pinheiro *et al.* (2021), que o comparou com outros diferentes materiais. Entretanto, quando se olha o prognóstico à longo prazo, ainda há deficiências em sua efetividade, como relatado pelo estudo longitudinal realizado por Gorni *et al.* (2022). Outros cimentos bioceramicos também foram utilizados na literatura como se mostraram adequados (Abu Hasna; Pereira Santos *et al.*, 2020; Abu Hasna; Theodoro *et al.*, 2022; Abu Hasna; De Paula Ramos *et al.* 2022; Al-Nahlawi *et al.* 2021; Flores Orozco *et al.* 2019).

Neste estudo foi utilizado o hipoclorito de sódio como solução irrigadora devido ao seu poder antimicrobiano contra variedade de microrganismos, sua ação anti-endotoxinas, sua ação em dissolver tecidos orgânicos, e a sua ação sobre metaloproteínase matriz (Abu Hasna *et al.* 2021; Abu Hasna; Pereira Da Silva *et al.* 2020; Baldoni *et al.* 2023; Carvalho *et al.* 2020; Dos Santos Pereira *et al.* 2023; Oliveira *et al.* 2022).

CONSIDERAÇÕES

A partir da realização deste artigo, concluiu-se que a realização do tratamento endodôntico em canais com variações anatômicas como o formato em “C” pode ser desafiadora ao profissional, podendo propiciar, com maior facilidade, intercorrências durante o tratamento, que pode exigir o uso de materiais reparadores bioativos, à exemplo da perfuração de furca relatada. Além disso, pôde-se compreender melhor sobre este tipo de conduto radicular, entendendo sua maior complexidade, sua prevalência em segundos molares inferiores e no sexo feminino, e sua correlação com outro tipo de variação anatômica: a taurodontia.

REFERÊNCIAS

ABU HASNA, A.; DE PAULA RAMOS, L.; CAMPOS, T. M. B. *et al.* Biological and chemical properties of five mineral oxides and of mineral trioxide aggregate repair high plasticity: an in vitro study. **Scientific Reports**, v. 12, n. 1, p. 14123, 2022.

ABU HASNA, A.; MONTEIRO, J. B.; ABREU, R. T. *et al.* Effect of Passive Ultrasonic Irrigation over Organic Tissue of Simulated Internal Root Resorption. **International journal of dentistry**, v. 2021, p. 3130813, 2021.

ABU HASNA, A.; PEREIRA DA SILVA, L.; PELEGRINI, F. C. *et al.* Effect of sodium hypochlorite solution and gel with/without passive ultrasonic irrigation on *Enterococcus faecalis*, *Escherichia coli* and their endotoxins. **F1000Research**, v. 9, p. 642, 2020.



RECIMA21 - REVISTA CIENTÍFICA MULTIDISCIPLINAR ISSN 2675-6218

TRATAMENTO ENDODÔNTICO CONVENCIONAL DE UM SEGUNDO MOLAR INFERIOR EM FORMA DE C, UTILIZANDO LIMAS PRO-DESIGN M, ALIADO AO FECHAMENTO DE PERFURAÇÃO COM CIMENTO BIOATIVO: RELATO DE CASO
Natália Silva Nascimento, Marcela Elisa Bueno, Amjad Abu Hasna

ABU HASNA, A.; PEREIRA SANTOS, D.; GAVLIK DE OLIVEIRA, T. R. *et al.* Apicoectomy of perforated root canal using bioceramic cement and photodynamic therapy. **International journal of dentistry**, v. 2020, p. 1–8, 2020.

ABU HASNA, A.; THEODORO, A. L.; PEREIRA, L. M. *et al.* Antimicrobial Action, Genotoxicity, and Morphological Analysis of Three Calcium Silicate-Based Cements. **BioMed research international**, v. 2022, p. 2155226, 2022.

AL-NAHLAWI, T.; ALA RACHI, M.; ABU HASNA, A. Endodontic Perforation Closure by Five Mineral Oxides Silicate-Based Cement with/without Collagen Sponge Matrix. **International journal of dentistry**, v. 2021, p. 4683689, 2021.

ARICIOĞLU, B.; TOMRUKÇU, D. N.; KÖSE, T. E. Taurodontism and C-shaped anatomy: is there an association?. **Oral radiology**, v. 37, n. 3, p. 443–451, 2021.

AYDIN, H.; MOBARAKI, S. Comparison of root and canal anatomy of taurodont and normal molar teeth: A retrospective cone-beam computed tomography study. **Archives of Oral Biology**, v. 130, p. 105242, 2021.

BALDONI, G. DE A.; MECCATTI, V. M.; DE CARVALHO, L. S. *et al.* Antimicrobial action of psidium guajava l. extract against enterococcus faecalis and candida albicans strains: a pilot study. **Arquivos de Ciências da Saúde da UNIPAR**, v. 27, n. 7, p. 3484–3493, 2023.

CARVALHO, C. A. T.; HASNA, A. A.; CARVALHO, A. S. *et al.* Clinical Study of Sodium Hypochlorite, Polymyxin B And Limewater Effect on MMP-3,-8,-9 In Apical Periodontitis. **Brazilian dental journal**, v. 31, n. 2, p. 116–121, 2020.

COOKE, H. G.; COX, F. L. C-shaped canal configurations in mandibular molars. **Journal of the American Dental Association (1939)**, v. 99, n. 5, p. 836–839, 1979.

DOS SANTOS PEREIRA, S. R.; PEREIRA, T. C.; MECCATTI, V. M. *et al.* Avaliação do potencial hidrogênio (ph) do hipoclorito de sódio em três diferentes momentos antes do seu vencimento. **RECIMA21 - Revista Científica Multidisciplinar**, v. 4, n. 5, p. e453110, 2023.

FENELON, T.; PARASHOS, P. Prevalence and morphology of C-shaped and non-C-shaped root canal systems in mandibular second molars. **Australian dental journal**, v. 67 Suppl 1, p. S65–S75, 2022.

FLORES OROZCO, ESTEBAN ISAÍ; ABU HASNA, A.; TEOTONIO DE SANTOS JUNIOR, M. *et al.* Case Report: Interdisciplinary management of a complex odontoma with a periapical involvement of superior anterior teeth. [version 1; peer review: 2 approved]. **F1000Research**, v. 8, p. 1531, 2019.

GORNI, F. G.; IONESCU, A. C.; AMBROGI, F.; BRAMBILLA, E.; GAGLIANI, M. M. Prognostic Factors and Primary Healing on Root Perforation Repaired with MTA: A 14-year Longitudinal Study. **Journal of Endodontics**, v. 48, n. 9, p. 1092–1099, 2022.

KATO, A.; ZIEGLER, A.; HIGUCHI, N. *et al.* Aetiology, incidence and morphology of the C-shaped root canal system and its impact on clinical endodontics. **International endodontic journal**, v. 47, n. 11, p. 1012–1033, 2014.

KHAWAJA, S.; ALHARBI, N.; CHAUDHRY, J. *et al.* The C-shaped root canal systems in mandibular second molars in an Emirati population. **Scientific Reports**, v. 11, n. 1, p. 23863, 2021.

LEE, S. J.; MONSEF, M.; TORABINEJAD, M. Sealing ability of a mineral trioxide aggregate for repair of lateral root perforations. **Journal of Endodontics**, v. 19, n. 11, p. 541–544, 1993.



RECIMA21 - REVISTA CIENTÍFICA MULTIDISCIPLINAR ISSN 2675-6218

TRATAMENTO ENDODÔNTICO CONVENCIONAL DE UM SEGUNDO MOLAR INFERIOR EM FORMA DE C, UTILIZANDO LIMAS PRO-DESIGN M, ALIADO AO FECHAMENTO DE PERFURAÇÃO COM CIMENTO BIOATIVO: RELATO DE CASO
Natália Silva Nascimento, Marcela Elisa Bueno, Amjad Abu Hasna

LEONARDO, R. DE T.; LEONARDO, M. R. Aspectos atuais do tratamento da infecção endodôntica. **Revista da Associação Paulista de Cirurgiões Dentistas**, 2012.

LYNN, E. A. Conventional root canal therapy of C-shaped mandibular second molar. A case report. **The New York State Dental Journal**, v. 72, n. 6, p. 32–34, 2006.

MASHYAKHY, M. H.; CHOURASIA, H. R.; JABALI, A. H. *et al.* C-shaped canal configuration in mandibular premolars and molars: Prevalence, correlation, and differences: An In Vivo study using cone-beam computed tomography. **Nigerian journal of clinical practice**, v. 23, n. 2, p. 232–239, 2020.

NEJAIM, Y.; GOMES, A. F.; ROSADO, L. DE P. L. *et al.* C-shaped canals in mandibular molars of a Brazilian subpopulation: prevalence and root canal configuration using cone-beam computed tomography. **Clinical oral investigations**, v. 24, n. 9, p. 3299–3305, 2020.

OLIVEIRA, L. D. DE; OLIVEIRA, F. E. DE; HATJE, B. A.; *et al.* Detoxification of LTA by intracanal medication: analysis by macrophages proinflammatory cytokines production. **Brazilian dental journal**, v. 33, n. 6, p. 36–43, 2022.

PINHEIRO, L. S.; KOPPER, P. M. P.; QUINTANA, R. M.; SCARPARO, R. K.; GRECCA, F. S. Does MTA provide a more favourable histological response than other materials in the repair of furcal perforations? A systematic review. **International endodontic journal**, v. 54, n. 12, p. 2195–2218, 2021.

TORABINEJAD, M.; WATSON, T. F.; PITT FORD, T. R. Sealing ability of a mineral trioxide aggregate when used as a root end filling material. **Journal of Endodontics**, v. 19, n. 12, p. 591–595, 1993.