

## Peranan ACE-Inhibitor pada penyakit jantung bawaan

Yusra Pintaningrum<sup>1\*</sup>, Alit Utamayasa<sup>2</sup>, Mahrus A. Rahman<sup>2</sup>, Teddy Ontoseno<sup>2</sup>, Ketut Angga Aditya Putra Pramana<sup>3</sup>

<sup>1</sup>Interventional Cardiology Division, Cardiology and Vascular Department, Faculty of Medicine, Universitas Mataram, West Nusa Tenggara General Hospital, Mataram, Indonesia

<sup>2</sup>Cardiology and Vascular Department, Faculty of Medicine, Universitas Airlangga, dr Soetomo General Hospital, Surabaya, Indonesia

<sup>3</sup>General Practitioner Intern of Bhayangkara Mataram Hospital, Mataram, Indonesia

DOI: <https://doi.org/10.29303/sjp.v4i2.240>

### Article Info

Received : 2023-04-01

Revised : 2023-09-16

Accepted : 2023-09-20

**Abstract:** Angiotensin-converting enzyme inhibitors have been shown to have the broadest impact of any drug in cardiovascular medicine. Dual role of ACE inhibitors, both preventing and treating cardiovascular disease. ACE inhibitors have an indirect effect on primary prevention by lessening hypertension and decreasing left ventricular hypertrophy, especially in patients with cardiac failure. In children, the causes of cardiac failure are significantly different and many cases are due to congenital malformations, such as left-to-right shunts. In these patients, the function of both the right and the left ventricles will be affected and these children suffer from high-output cardiac failure. Therefore, in carefully selected patients with congenital heart disease, the response to systemic afterload reduction with ACE inhibitors appears favorable. Nevertheless, a more comprehensive controlled trial to assess the hemodynamic and functional effects of ACE inhibitors in such patients should be undertaken.

**Keywords:** ACE inhibitors, congenital heart disease.

**Citation:** Pintaningrum, Y., Utamayasa, A., Rahman, M. A., Ontoseno, T., & Pramana, K. A. A. P. (2023). Peranan ACE-Inhibitor pada penyakit jantung bawaan. *Sasambo Journal of Pharmacy*, 4(2), 69-76. doi: <https://doi.org/10.29303/sjp.v4i2.240>

### Pendahuluan

Penyakit jantung bawaan (PJB) terjadi pada 36 ribu bayi per tahun. Paling tidak terdapat 35 tipe defek yang teridentifikasi, yang terbanyak adalah *ventricular septal defect* (VSD) sekitar 20-25%, *atrial septal defect* (ASD) sekitar 8-13%, *patent ductus arteriosus* (PDA) 6-11% (tidak termasuk bayi prematur), dan koarktasio aorta sebanyak 5-7%. PJB memiliki berbagai macam komplikasi yang dapat terjadi, dari gagal jantung kongestif ringan sampai dengan hipoksemia berat dan syok (Varela-Chinchilla et al., 2022).

Obat golongan penghambat ACE (*angiotensin-converting enzyme*) atau ACE inhibitor memiliki peranan pada PJB tertentu. ACE inhibitor jenis captopril, diperkenalkan pertama kali pada tahun 1977 oleh Squibb Group yang dipimpin oleh Ondetti dan

Cushman. ACE inhibitor tidak hanya menjadi landasan terapi gagal jantung, tapi juga memiliki peranan sebagai terapi hipertensi dan proteksi kardiovaskular (Soares, 2018).

Pada beberapa PJB, ACE inhibitor memiliki peranan melalui efek penurunan afterload sistemik dan anti remodelling. Namun, masih dibutuhkan beberapa percobaan yang komprehensif sebagai acuan pemberian ACE inhibitor pada PJB (Wu et al., 2020). Untuk itu, pada makalah ini akan membahas tentang peranan ACE inhibitor, terutama pada PJB.

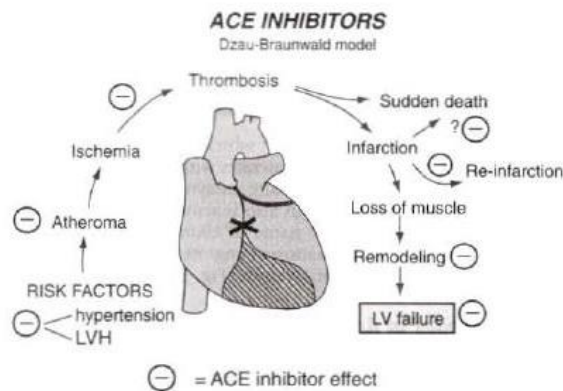
### Pembahasan

#### Mekanisme Kerja ACE inhibitor

ACE inhibitor bekerja dengan mempengaruhi efek angiotensin II (Gambar 1). Aktivitas ACE ditemukan

Email: [yusra@unram.ac.id](mailto:yusra@unram.ac.id) (\*Corresponding Author)

terutama pada endotel vaskular paru, dan dapat terjadi pada semua lapisan vaskular termasuk arteri koroner. Angiotensin-1 berasal dari liver, dari angiotensinogen dipengaruhi oleh enzim renin, suatu protease yang dibentuk di sel juxtaglomerular renal. Renin dilepas apabila terdapat gangguan aliran darah renal seperti iskemia atau hipotensi, deplesi garam atau sodium diuresis, dan stimulasi  $\beta$  adrenergic (Roche et al., 2016).



**Gambar 1.** Peranan ACE inhibitor dalam penyakit kardiovaskular

Obat golongan ACE inhibitor memiliki peranan ganda, baik dalam pencegahan maupun pengobatan penyakit kardiovaskular. ACE inhibitor memiliki efek tidak langsung dalam pencegahan primer untuk hipertensi dan mengurangi hipertrofi ventrikel kiri (*left ventricle hypertrophy/LVH*). ACE inhibitor juga melindungi pembuluh darah secara tidak langsung melalui efek antihipertensi dan secara tidak langsung menghambat atherogenesis karotis dan trombogenesis serta diberikan pada awal infark miokard, untuk memperbaiki mortalitas penderita dengan resiko tinggi. Selain itu, ACE inhibitor juga dapat mencegah kematian mendadak paska infark melalui efek antiaritmia. Dengan mengurangi tekanan dinding, ACE inhibitor berguna untuk remodelling paska infark dan mengurangi insiden kegagalan ventrikel kiri. Konsep perubahan sekuensial memicu rantai kejadian faktor resiko pada kegagalan ventrikel kiri berdasarkan Dzau dan Braunwald pada Gambar-1 (Roche et al., 2016; Soares, 2018).

## Farmakologi

### Angiotensin-converting Enzyme (ACE)

ACE bekerja dengan mengubah angiotensin I menjadi angiotensin II. Angiotensin II bekerja pada angiotensin II tipe I reseptor yang terletak pada sel otot polos, korteks adrenal, ginjal dan otak, yang merupakan kunci regulasi utama dari tekanan darah dan volume ekstraseluler. Angiotensin II menyebabkan vasokonstriksi arteriolar dan meningkatkan pelepasan

adrenalin dari medula adrenal dan meningkatkan reabsorpsi natrium pada tubular proksimal sehingga menyebabkan peningkatan tekanan darah. Efek lainnya adalah adanya stimulasi haus, penurunan sekresi renin, peningkatan sekresi antidiuretic hormone dari sistem saraf pusat dan mitogenesis dari kardiak dan sel otot vascular (Dolezal, n.d.; Roche et al., 2016; Utamayasa et al., 2020).

ACE inhibitor menghambat produksi Angiotensin II dan meningkatkan efek vasodilator dengan menghambat degradasi bradikinin. Sedangkan bradikinin menurunkan tekanan darah melalui vasodilatasi melalui *endothelial nitric oxide*, menurunkan tahanan vaskuler perifer, dan menyebabkan diuresis dan natriuresis, serta meningkatkan aliran darah pada pembuluh darah koroner dan juga mencegah hipertrofi ventrikel kiri (Dolezal, n.d.; Roche et al., 2016; Utamayasa et al., 2020). Bradikinin bertanggung jawab terhadap efek samping batuk, hipotensi, dan angioedema (Dolezal, n.d.).

Tidak semua angiotensin-II dihasilkan dari aktivitas ACE. Pada jalur non-ACE, angiotensin-II berkaitan dengan chymase-like serine proteases, yang dapat melakukan pekerjaan yang sama seperti ACE. Peranan terpenting pada jalur non ACE masih berupa kontroversi. Pada kondisi gagal jantung yang berat, lebih dari 75% angiotensin II dibentuk dari aktivitas chymase. Sedangkan hambatan dari chymase dapat mencegah fibrosis kardiak dan membatasi progresi dari gagal jantung. Bagaimanapun, jika jalur ini sungguh penting pada gagal jantung, yang masih dipertanyakan bahwa mengapa terapi dengan *angiotensin reseptor blocker (ARB)* yang dapat menghambat semua angiotensin II baik oleh chymase dan ACE tapi secara klinik tidak memberikan hasil yang lebih superior dibandingkan terapi ACE inhibitor (Roche et al., 2016).

### Sistem Renin Angiotensin Aldosteron (RAA)

Faktor utama yang merangsang pelepasan renin dari sel juxtaglomerular ginjal adalah: pertama, melalui peningkatan aktivitas  $\beta$ 1-simpatetik; kedua, bila terdapat tekanan darah arteri yang rendah; ketiga, bila terjadi penurunan reabsorpsi sodium pada tubulus distal; keempat, adanya penurunan volume darah. Renin merubah angiotensinogen menjadi angiotensin I yang inaktif. Dengan bantuan *Angiotensin Converting Enzyme (ACE)*, angiotensin I diubah menjadi angiotensin II yang mempunyai efek vasokonstriksi arteriolar eferen pada glomerulus ginjal. Keadaan ini menyebabkan tahanan vaskuler perifer meningkat (*afterload* meningkat). Jadi, pada kondisi hipotensi, peningkatan vasokonstriksi arteriolar eferen yang dihasilkan dari peningkatan angiotensin-II akan membantu perbaikan fungsi ginjal dengan menjaga tekanan intraglomerulus. Sementara itu sekresi aldosteron menyebabkan retensi

cairan dan natrium (preload meningkat) (Castaldi et al., 2023; Roche et al., 2016; Soares, 2018; Utamayasa et al., 2020).

Mekanisme balik dari penghambatan renin oleh angiotensin II menunjukkan bahwa pelepasan renin ditekan baik secara langsung oleh angiotensin II dan secara tidak langsung oleh retensi natrium yang berkaitan dengan peningkatan aldosteron. Stimulasi aldosteron oleh angiotensin II menunjukkan adanya stimulasi yang melepaskan *sodium-retaining aldosterone hormone* dari korteks adrenal. Jadi, hambatan pada ACE berkaitan dengan penurunan aldosteron dan memiliki efek tidak langsung terhadap natriuretik dan potasium. Jadi, pembentukan aldosteron akan terhambat selama pemberian ACE inhibitor (Roche et al., 2016).

### Farmakokinetik

Indikasi dari pemberian ACE inhibitor diantaranya gagal jantung, hipertensi, infark miokard akut, dan *follow up* post infark, proteksi ginjal, nefropati diabetik, hipertensi, dan proteksi kardiovaskular. Dari struktur kimia dan bentuk aktifnya, ACE inhibitor dibagi menjadi 3 kelas. Kelompok pertama, captopril adalah prototype dari sulfhydryl yang berisikan bentuk aktif ACE inhibitor (kelas I). Captopril merupakan ACE inhibitor pertama yang dapat diberikan secara oral. Ondetti, Cushman dan kawan-kawan memperkenalkan captopril pertama kali pada tahun 1977. Obat ini dibuat berdasarkan analogi antara karboksipeptidase A (yang diketahui dihambat oleh asam D-benzilsuksinat) dengan *angiotensin converting enzyme* yang merupakan karboksipeptidase. Mereka mendesain derivat-derivat asam suksinat dengan suatu asam amino sebagai penghambat *angiotensin converting enzyme*. Dan yang paling efektif diantaranya adalah captopril yang merupakan 3-merkaptio-2-D-metilpropanolil-L-prolin. Captopril dibedakan dari ACE inhibitor lain berdasarkan waktu paruhnya yang pendek (Roche et al., 2016; Soares, 2018; Utamayasa et al., 2020).

Kelompok kedua berisikan *pro-drug* yang baru aktif setelah dimetabolisme di hepar, yaitu enalapril (klas II) Kelompok ketiga, lisinopril, adalah obat yang larut dalam air, tidak dimetabolisme, tanpa penetrasi ke jaringan dan dieskresi melalui ginjal dalam bentuk yang tidak berubah (klas III). Selain captopril, menurut Douglas (1980) dan Givertz (2001), kebanyakan ACE inhibitor lainnya berisikan carboxyl (Roche et al., 2016; Soares, 2018; Utamayasa et al., 2020).

Kebanyakan ACE inhibitor tersedia dalam bentuk *pro-drug* yang inaktif sebelum dimetabolisme di hepar. Bentuk ini meningkatkan bioavailabilitas oral dibandingkan dengan bentuk aktifnya (Roche et al., 2016; Utamayasa et al., 2020).

Mekanisme kerja ACE inhibitor terletak pada endotel vaskular, baik yang larut lemak atau tidak.

Menurut studi HOPE dan EUROPA, ramipril dan perindopril merupakan agen yang berkaitan dengan proteksi mayor kardiovaskular yang larut lemak, sehingga dapat menembus sel miokard (Roche et al., 2016; Utamayasa et al., 2020).

Efek samping yang ditimbulkan dari penggunaan ACE inhibitor bervariasi, diantaranya hipotensi, gagal ginjal, hiperkalemia, batuk, angioedema, *rash*, proteinuria, sesak ringan terutama pada penderita asma, reaksi anafilaktik. Pada anak-anak, ACE inhibitor dapat mempengaruhi sistem hematopoetik sehingga mengubah morfologi dari granulosit (Roche et al., 2016; Utamayasa et al., 2020).

### Pengaruh Ace-Inhibitor Pada Penderita Penyakit Jantung Bawaan Penyakit Jantung Bawaan Asianotik

Anak-anak seringkali mengalami gagal jantung yang disebabkan oleh kelainan kongenital. Potensi gagal jantung umumnya terjadi pada pirau kiri ke kanan yang sedang sampai besar, sedangkan pada pirau yang kecil jarang terjadi. Sehingga kebutuhan ACE inhibitor pun hanya pada kasus pirau kiri ke kanan yang sedang sampai besar (Castaldi et al., 2023; Masarone et al., 2017; Okutan et al., 2008).

Sekitar 90 % dari semua kasus gagal jantung pada anak-anak terjadi sebelum akhir tahun pertama kehidupan. Pada minggu pertama, adanya obstruksi dan *duct-dependent lesion* dapat menimbulkan gagal jantung atau syok akut. Terjadinya gagal jantung akibat pirau kiri ke kanan biasanya menunggu saat turunnya resistensi vaskular pulmonal, yaitu pada 4-6 minggu. Namun, pada kondisi VSD yang besar, PDA, *atrio-ventriculo septal defect* (AVSD) dan *aorto-pulmonary window* yang dapat menyebabkan gagal jantung pada minggu kedua kehidupan. ASD sendiri hampir asimtomatik, bila terjadi gagal jantung berarti curiga adanya *Total Anomalous Pulmonary Venous Connection* (TAPVC) (Masarone et al., 2017).

Obat penghambat enzim ACE digunakan untuk menurunkan tahanan pembuluh darah sistemik sehingga dapat menurunkan pirau dari kiri ke kanan. Pada gagal jantung, ACE inhibitor dapat menurunkan tahanan vaskular sistemik (*systemic vascular resistance/SVR*) dan tekanan darah (*afterload*). Menurunkan preload dan tahanan vaskular pulmonal (*pulmonary vascular resistance/PVR*), meningkatkan curah jantung dan meningkatkan waktu toleransi latihan (Roche et al., 2016; Utamayasa et al., 2020).

### Ventricular Septal Defect (VSD) dan Atrio Ventricular Septal Defect (AVSD)

Pada VSD maupun AVSD terjadi volume overload pada ventrikel kiri, akibat adanya pirau kiri dan kanan yang besar, sehingga dapat menyebabkan

gagal jantung yang jarang terjadi pada dua minggu pertama kehidupan. Bila terjadi, kemungkinan terdapat penyebab tambahan seperti koarktasio aorta atau *Total Anomalous Pulmonary Vascular Connection* (TAPVC). VSD sendiri dapat menyebabkan gagal jantung sekitar minggu ke 6-8, karena pirau dari kiri ke kanan meningkat akibat penurunan tahanan pulmonal (Masarone et al., 2017; Towbin, 2010).

Terdapat beberapa studi mengenai penggunaan *ACE inhibitor* pada gagal jantung yang terjadi pada anak-anak. Dari studi yang dilaporkan Leversha dkk tahun 1994, dari 63 penderita dengan disfungsi LV, baik kongenital maupun didapat, yang mendapatkan enalapril rata-rata 0,3 mg/kg/hari, 58% penderita mengalami perbaikan, 30% tidak ada perubahan, dan 12% memiliki efek samping akibat pemberian *ACE inhibitor*, dan 3 penderita meninggal karena gagal jantung atau gagal ginjal (Castaldi et al., 2023).

Pada tahun 1988, Shaw dkk melaporkan bahwa pada 20 penderita dengan pirau kiri ke kanan dan gagal jantung, dengan pemberian captopril 0,9-2,5 mg/kg/hari menunjukkan perbaikan klinis pada hampir semua penderita, 4 diantaranya terjadi gagal ginjal atau hipotensi. Namun perbaikan dalam hal peningkatan berat badan dan pernafasan dilaporkan (Castaldi et al., 2023).

Kemudian pada tahun 1989, Frenneaux dkk melaporkan 6 penderita dengan VSD dan gagal jantung yang mendapat enalapril 0,12-0,43 mg/kg/hari, mengalami perbaikan pada semua penderita, dan perbaikan dalam hal berat badan dan makanan. Sedangkan Sluysmans dkk pada tahun 1992, melaporkan pada 8 penderita dengan VSD disertai gagal jantung, yang mendapatkan enalapril 0,16 mg/kg/hari, menunjukkan secara klinik efektif dan dapat ditoleransi pada semua penderita (Castaldi et al., 2023).

### **Patent Ductus Arteriosus (PDA)**

Pada PDA yang besar dapat terjadi pirau kiri ke kanan, sehingga terjadi *volume overload* di ventrikel kiri dan mengakibatkan gagal jantung (Masarone et al., 2017). Bayi premature dengan PDA biasanya memiliki kemampuan miokard yang buruk sehingga dapat terjadi gagal jantung pada minggu pertama kehidupan. *ACE inhibitor* memiliki peranan pada PDA dengan gagal jantung (Towbin, 2010).

### **Koarktasio aorta**

Koarktasio aorta merupakan penyempitan atau konstriksi pada aorta, biasanya pada distal dari arteri subklavia kiri dan proksimal dari duktus arteriosus, yang menyebabkan obstruksi *left ventricular outflow*. Komplikasi yang sering terjadi adalah penurunan perfusi perifer, meningkatkannya tekanan atrium kiri dan ventrikel kiri akibat tahanan aliran darah dari aorta

dan kongesti pulmonal yang berasal dari tekanan sisi kiri yang tinggi. Terjadinya gagal jantung pada kasus ini terjadi dalam 3 bulan pertama, dan paling banyak pada minggu pertama kehidupan, sehingga *ACE inhibitor* memiliki peranan (Raza et al., 2023; Roche et al., 2016).

*ACE inhibitor* berguna untuk menurunkan tahanan vaskular sistemik (*systemic vascular resistance/SVR*) sebagai upaya dalam menurunkan pirau kiri ke kanan. Dan juga berguna untuk mengatasi rebound hypertension pada koarktasio aorta. Dari golongan *ACE inhibitor*, yang paling banyak dipublikasikan adalah golongan captopril dan enalapril. Dosis awal captopril untuk bayi dan anak-anak umumnya 0,25 - 0,75 mg/kg/hari dibagi setiap 6-8 jam. Dosis dapat secara bertahap dinaikkan 0,5 mg/kg/hari sampai maksimum dosis 6 mg/kg/hari berdasar respon klinik. Bayi prematur mungkin lebih peka terhadap pemberian captopril. Karena beresiko tinggi terhadap gangguan aliran darah pada ginjal dan serebral, dosis awalnya dapat dikurangi, menjadi 0,01 sampai 0,05 mg/kg dan diberikan tiap 8-12 jam (Raza et al., 2023; Roche et al., 2016).

Chaturvedi dkk pada Symposium on Advances in Cardiology-II tahun 2009 menjelaskan, jika terjadi gagal jantung akut pada neonatus, dosis yang diberikan Captopril 0,1-1 mg/kg/hari, diberikan tiap 8 jam. Sedangkan pada gagal jantung kronik untuk neonatus diberikan 0,4-1,6 mg/kg/hari dibagi 3 dosis. Sedangkan untuk bayi dan anak-anak 0,5-4 mg/kg/hari dibagi 3 dosis. Untuk pemberian enalapril menggunakan dosis 0,1-0,5 mg/kg/hari, dibagi dua dosis, namun hindari pemberiannya pada neonates (Masarone et al., 2017).

Keuntungan enalapril dibanding captopril terletak pada durasi kerjanya yang lebih lama pada pemberian enalapril. Untuk enalapril, dapat diberikan sekali sehari pada bayi atau anak-anak dengan dosis 0,1 mg/kg, dapat dititrasi menjadi 0,5 mg/kg/hari. Hampir sama dengan captopril, enalapril dapat menyebabkan hipotensi yang berlebihan pada bayi prematur. Dosis awal sebaiknya lebih rendah, menjadi 0,01 mg/kg dengan titrasi sampai tekanan darah dapat dikontrol secara adekuat. Sebagai tambahan, bentuk aktif dari enalapril, enalaprilat, dapat diberikan secara intravena. Dosis intravena sekitar 0,01 mg/kg diberikan pada bayi dan anak-anak setiap 8 sampai 24 jam, sementara dosis 0,005 sampai 0,01 mg/kg diberikan pada bayi premature (Masarone et al., 2017; Raza et al., 2023; Towbin, 2010).

Suatu studi di Ohio, dari 24 penderita yang diikuti dalam penelitian, terdapat 11 bayi berumur 1-24 bulan dan 13 anak berumur 2-6 tahun dengan diagnosis PJB, yang diberikan quinapril dengan dosis 0,2 mg/kg dengan sirup, dilaporkan bahwa quinapril dapat ditoleransi dengan baik (Faisal et al., 2021; Masarone et al., 2017; Raza et al., 2023).

Ramipril dan lisinopril lebih banyak digunakan pada anak-anak dengan hipertensi, dan belum ada data yang dipublikasikan mengenai penggunaan obat tersebut pada gagal jantung dan belum ada studi mengenai perindopril pada anak-anak (Castaldi et al., 2023). Hipotensi, insufisiensi ginjal kronik, gagal ginjal akut, hiperkalemi, neutropenia, kemerahan, angioedema, dan batuk dilaporkan sebagai efek samping dari captopril dan enalapril. Untuk itu monitor tekanan darah, fungsi ginjal, serum kalium, dan sel darah putih penting sebagai evaluasi awal pada pemberian ACE inhibitor (Roche et al., 2016).

### Penyakit Jantung Bawaan Sianotik *Transposition of Great Arteries (TGA)*

Pada TGA terjadi perubahan posisi aorta dan arteri pulmonalis (*pulmonary artery/PA*). TGA dibagi menjadi dua, *Dextro-transposition TGA (D-TGA)*, yakni bila aorta keluar dari ventrikel kanan, dan terletak di sebelah anterior dan kanan dari PA, sedangkan PA keluar dari ventrikel kiri, terletak posterior terhadap aorta, dan *L-transposition TGA* bila aorta terletak disebelah kiri dari PA. Akibatnya, aorta menerima darah vena sistemik dari vena kava, atrium kanan, ventrikel kanan, dan darah diteruskan ke sirkulasi sistemik, sedang darah dari vena pulmonalis dan seterusnya ke paru. Dengan demikian maka kedua sirkulasi sistemik dan paru tersebut terpisah, dan kehidupan hanya dapat berlangsung apabila ada komunikasi antara dua sirkulasi ini, jadi apabila ada percampuran dari aliran balik paru dan distemik. Pada neonatus darah dari aorta via duktus arteriosus masuk ke PA dan dari atrium kiri, via foramen ovale ke atrium kanan. Apabila terdapat VSD yang besar, PDA besar, atau keduanya, dapat terjadi gagal jantung kongesti karena aliran darah ke paru akan bertambah, terutama pada kondisi penderita yang *unprotected*, yaitu penderita tanpa stenosis pulmonal sehingga ACE inhibitor memiliki peranan pada kasus ini (Castaldi et al., 2023; Masarone et al., 2017; Roche et al., 2016; Warnes, 2006).

### *Total anomalous pulmonary venous connection (TAPVC)*

Anomali total drainase vena pulmonalis (*total anomalous pulmonary venous connection/TAPVC*) merupakan penyakit jantung bawaan yang sangat jarang, dimana drainase keempat vena pulmonalis yang seharusnya ke atrium kiri, secara abnormal, langsung atau tidak langsung bermuara ke dalam atrium kanan. TAPVC dibagi menjadi dua tipe, yaitu supradiafragmatik (suprakardiak dan kardiak), dan infradiafragmatik. Pada kedua tipe, agar darah dapat masuk ke jantung kiri maka harus terdapat ASD atau *patent foramen ovale (PFO)*. Bayi dengan obstruksi vena

pulmonalis, pada hari-hari pertama menunjukkan sianosis dengan gejala kongesti paru yang dapat jatuh pada keadaan gagal jantung sehingga dapat diberikan ACE inhibitor (Roche et al., 2016; Seale et al., 2010).

### *Truncus Arteriosus (TA)*

Kelainan ini ditandai oleh keluarnya pembuluh tunggal dari jantung yang menampung aliran darah dari kedua ventrikel, yang memasok darah sistemik, paru, dan koroner. Kedua ventrikel memompakan darah ke truncus arteri pulmonalis yang keluar dari truncus biasanya tidak stenotik, sehingga aliran darah ke paru hanya ditentukan oleh resistensi vaskular paru. Dalam hari-hari pertama paska lahir tahanan vaskular paru masih tinggi, hingga aliran darah paru tidak bertambah, biasanya penderita asimtomatik. Bila resistensi vaskular paru menurun, terjadi aliran darah paru yang meningkat, sehingga penderita menunjukkan gejala gagal jantung (Castaldi et al., 2023; Masarone et al., 2017; Roche et al., 2016; Warnes, 2006).

Beberapa studi menunjukkan adanya manfaat ACE inhibitor dalam menurunkan *afterload* pada penderita dengan penyakit jantung yang didapat. Sedangkan untuk penderita dengan PJB sianotik, karena potensial untuk meningkatnya pirau dari kanan ke kiri dan lebih lanjut dapat menurunkan saturasi oksigen arterial, maka keamanan ACE inhibitor untuk menurunkan *afterload* sistemik dipertanyakan. Sehingga, dapat dikatakan hanya pada beberapa PJB sianotik yang mendapatkan manfaat dari pemberian ACE inhibitor, terutama pada PJB sianotik yang *ductal-independent mixing lesions* (Lee, 2010; Wu et al., 2020).

Penderita dengan *single ventricle* yang *protected* dengan PS secara hemodinamik jarang terjadi gagal jantung. Pada kondisi *single ventricle* yang *unprotected* dapat terjadi *volume overload* pada ventrikel sehingga terjadi regulasi dari sistem RAA yang menyebabkan vasokonstriksi perifer dan memicu apoptosis dan fibrosis seluler. Terapi ACE inhibitor berperan sebagai efek antihipertrofi pada kondisi *pressure overload* yang memicu hipertrofi. Namun, baru-baru ini percobaan yang dilakukan Pediatric Heart Network terhadap kasus *single ventricle* menunjukkan kegagalan peranan ACE inhibitor sebagai antihipertrofi karena ternyata banyak variasi dari gen sistem RAA sehingga peran ACE inhibitor masih memerlukan penelitian lebih lanjut. Namun untuk kondisi setelah prosedur Fontan pada *single ventricle*, ACE inhibitor dapat dipertimbangkan untuk dapat menurunkan *afterload* (Mital et al., 2012; Rao, 2021).

TOF secara hemodinamik tidak bisa terjadi gagal jantung, kecuali pada kondisi tertentu seperti anemia, endokarditis infeksiosa, *bicuspid aortic valve* dengan aorta regurgitasi, atau *overshunting* dari *aortopulmonary shunts*. Penderita dengan PJB terjadi penurunan

transpor oksigen sistemik. Hipoksemia arterial dapat menurunkan kandungan oksigen. Adanya peningkatan aliran darah pulmonal akibat *shunt* kiri ke kanan, disfungsi ventrikel, dan regurgitasi valvular dapat menurunkan aliran darah sistemik. Walaupun transpor oksigen sistemik tergantung pada kapasitas darah pembawa oksigen dan curah jantung sistemik, aliran tampak penting diperhatikan. Juga, pada penderita dengan sianosis, saturasi oksigen arteri tidak hanya tergantung pada kekuatan *shunt* dari kanan ke kiri, tapi juga saturasi pada aliran darah yang tercampur (*mixed venous blood*). Penurunan pada saturasi oksigen vena yang tercampur akibat penurunan curah jantung sistemik secara progresif akan menghasilkan desaturasi oksigen arterial secara progresif. Pemberian *ACE inhibitor* dapat meningkatkan pirau kanan ke kiri sehingga meningkatkan aliran darah sistemik, juga dapat meningkatkan saturasi oksigen vena yang tercampur (*mixed venous oxygen saturation*) (Castaldi et al., 2023; Masarone et al., 2017; Roche et al., 2016).

### **Pemberian *ACE inhibitor* pada Gagal Jantung Kanan dan Hipertensi Pulmonal**

Fungsi jantung kanan menentukan prognosis pada hipertensi pulmonal (*pulmonary arterial hypertension/PAH*). Sebenarnya belum ada terapi khusus yang secara langsung untuk ventrikel kanan. Sama seperti gagal jantung kiri (*left heart failure /LHF*), sistem saraf simpatetik dan sistem RAA teraktifasi pada kondisi PAH. Dari LHF dapat dipelajari bahwa melalui proses ini, baik dengan penghambatan *ACE* atau blokade  $\beta$ , bermanfaat untuk jangka panjang (Handoko et al., 2010; Hemnes et al., 2018).

Sistem RAA telah lama dikenal memiliki peranan penting dalam *pulmonary vascular remodelling* dan vasokonstriksi pulmonal. Oleh karena itu, ketika *captopril* sebagai *ACE inhibitor* pertama muncul, sudah pernah dicoba pada penderita dengan PAH, namun masih belum menunjukkan terapi yang efektif pada saat itu. Pada tahun 1980-an, terdapat 4 serial kasus kecil (26 total penderita) yang dilaporkan adanya efek hemodinamik pada penderita PAH yang mendapatkan *captopril*. Tiga dari studi tersebut positif dan ditemukan bahwa terdapat peningkatan signifikan pada curah jantung dan kapasitas latihan. Studi preklinik dengan menggunakan berbagai model PAH dan kegagalan jantung kanan, menunjukkan bahwa penggunaan *ACE inhibitor* atau angiotensin blockers secara signifikan mengurangi *remodelling* ventrikel kanan dan memperbaiki fungsi kardiak dan kelangsungan hidup (Handoko et al., 2010).

Suatu studi di Liaocheng, China, meneliti efek *captopril* pada tekanan arteri pulmonal (*pulmonary artery pressure/PAP*) dan sirkulasi endothelin-1 (ET-1) setelah operasi TOF. Dari 76 penderita dibagi menjadi

kelompok yang mendapat *captopril* dan kontrol. Kelompok *captopril* diterapi oral dengan dosis 0,2mg/kg/hari selama 12 bulan. Kemudian, PAP sistolik dan fungsi ventrikel dinilai dengan ekhokardiografi. Pada kelompok kontrol didapatkan peningkatan ET-1 dan PAP sistolik setelah operasi ( $p<0,05$ ). Dan pada kelompok *captopril*, tidak ada peningkatan yang signifikan pada PAP sistolik dan ET-1 selama 12 bulan *follow up*. Dengan demikian, PAP sistolik meningkat setelah koreksi total dari TOF. Peningkatan sirkulasi ET-1 mungkin berkaitan dengan peningkatan PAP. Terapi *captopril* dapat mencegah peningkatan PAP sistolik dan sirkulasi ET-1 paska operasi (Ma et al., 2009). Hal tersebut didukung percobaan dengan tikus yang dilakukan pada tahun 1998, dimana *ACE inhibitor* dapat menekan *remodelling* vaskular terutama pada hipertensi pulmonal primer (Hemnes et al., 2018).

### **Kesimpulan**

*ACE inhibitor* memiliki peranan yang luas sebagai obat kardiovaskular. Selain sebagai antihipertensi, *ACE inhibitor* juga memiliki peranan untuk mengurangi hipertrofi ventrikel kiri atau anti *remodelling*, terutama pada penderita gagal jantung. Pada anak-anak, penyebab dari gagal jantung kebanyakan disebabkan oleh kelainan kongenital, seperti kejadian pirau kiri ke kanan ke kiri. Sehingga menyebabkan fungsi dari ventrikel kanan dan kiri menurun, penderita juga jatuh pada keadaan gagal jantung high-output. Namun tidak semua penderita PJB dapat diberikan *ACE inhibitor*. Untuk penderita dengan PJB asianotik, *ACE inhibitor* dapat diberikan pada penderita VSD, AVSD, koarktasio aorta, dan PDA. Sedangkan untuk penderita PJB sianotik, diberikan pada penderita yang mengalami gagal jantung dan terjadi *ductal-independent mixing lesions* seperti TGA, TAPVC, dan truncus arteriosus. Obat penghambat enzim *ACE* digunakan untuk menurunkan tahanan pembuluh darah sistemik sehingga dapat menurunkan pirau dari kiri ke kanan. Pada gagal jantung, *ACE inhibitor* dapat menurunkan tahanan vaskular sistemik (*systemic vascular resistance/SVR*) dan tekanan darah (*afterload*). Menurunkan preload dan tahanan vaskular pulmonal (*pulmonary vascular resistance/PVR*), meningkatkan curah jantung dan meningkatkan waktu toleransi latihan. Beberapa studi preklinik dengan menggunakan berbagai model penderita dengan hipertensi arteri pulmonal (*pulmonary artery hypertension / PAH*) dan kegagalan jantung kanan, menunjukkan bahwa penggunaan *ACE inhibitor* atau *angiotensin blockers* secara signifikan mengurangi *remodelling* ventrikel kanan dan memperbaiki fungsi kardiak dan kelangsungan hidup. Namun, penggunaan obat *ACE*

*inhibitor* PAH masih memerlukan investigasi lebih lanjut. Chaturvedi dkk pada Symposium on Advances in Cardiology-II tahun 2009 menjelaskan, jika terjadi gagal jantung akut pada neonatus, dosis yang diberikan Captopril 0,1-1 mg/kg/hari, diberikan tiap 8 jam. Sedangkan pada gagal jantung kronik untuk neonatus diberikan 0,4-1,6 mg/kg/hari dibagi 3 dosis. Sedangkan untuk bayi dan anak-anak 0,5-4 mg/kg/hari dibagi 3 dosis. Untuk pemberian enalapril menggunakan dosis 0,1-0,5 mg/kg/hari, dibagi dua dosis, namun hindari pemberiannya pada neonatus.

## Daftar Pustaka

- Castaldi, B., Cuppini, E., Fumanelli, J., Di Candia, A., Sabatino, J., Sirico, D., Vida, V., Padalino, M., & Di Salvo, G. (2023). Chronic Heart Failure in Children: State of the Art and New Perspectives. *Journal of Clinical Medicine*, 12(7). <https://doi.org/10.3390/jcm12072611>
- Dolezal T. (2006). Imidapril in heart failure. *Journal of the renin-angiotensin-aldosterone system: JRAAS*, 7(3), 146-154. <https://doi.org/10.3317/jraas.2006.024>
- Faisal, M., Cawello, W., & Laeer, S. (2021). Clinical Pharmacokinetics of Enalapril and Enalaprilat in Pediatric Patients – A Systematic Review. *Frontiers in Pediatrics*, 9(February), 1-9. <https://doi.org/10.3389/fped.2021.611322>
- Handoko, M. L., De Man, F. S., Allaart, C. P., Paulus, W. J., Westerhof, N., & Vonk-Noordegraaf, A. (2010). Perspectives on novel therapeutic strategies for right heart failure in pulmonary arterial hypertension: Lessons from the left heart. *European Respiratory Review*, 19(115), 72-82. <https://doi.org/10.1183/09059180.00007109>
- Hemnes, A. R., Rathinasabapathy, A., Austin, E. A., Brittain, E. L., Carrier, E. J., Chen, X., Fessel, J. P., Fike, C. D., Fong, P., Fortune, N., Gerszten, R. E., Johnson, J. A., Kaplowitz, M., Newman, J. H., Piana, R., Pugh, M. E., Rice, T. W., Robbins, I. M., Wheeler, L., ... West, J. (2018). A potential therapeutic role for angiotensin-converting enzyme 2 in human pulmonary arterial hypertension. *European Respiratory Journal*, 51(6). <https://doi.org/10.1183/13993003.02638-2017>
- Lee, J. Y. (2010). Clinical presentations of critical cardiac defects in the newborn: Decision making and initial management. *Korean Journal of Pediatrics*, 53(6), 669-679. <https://doi.org/10.3345/kjp.2010.53.6.669>
- Ma, Z. S., Ma, S. J., Dong, M. F., Wang, J. T., & Wang, L. X. (2009). Effect of captopril on pulmonary artery pressure following corrective surgery for tetralogy of fallot. *Journal of Cardiac Surgery*, 24(5), 553-557. <https://doi.org/10.1111/j.1540-8191.2009.00873.x>
- Masarone, D., Valente, F., Rubino, M., Vastarella, R., Gravino, R., Rea, A., Russo, M. G., Pacileo, G., & Limongelli, G. (2017). Pediatric Heart Failure: A Practical Guide to Diagnosis and Management. *Pediatrics and Neonatology*, 58(4), 303-312. <https://doi.org/10.1016/j.pedneo.2017.01.001>
- Mital, S., Chung, W. K., Colan, S. D., Sleeper, L. A., Manlhiot, C., Arrington, C. B., Cnota, J. F., Graham, E. M., Mitchell, M. E., Goldmuntz, E., Li, J. S., Levine, J. C., Lee, T. M., Margossian, R., & Hsu, D. T. (2012). NIH Public Access. 123(21), 2353-2362. <https://doi.org/10.1161/CIRCULATIONAHA.110.004341.Renin-Angiotensin-Aldosterone>
- Okutan, V., Kürekçi, A. E., Sarici, S. Ü., Atay, A. A., Yozgat, Y., Azik, F., Lenk, M. K., & Özcan, O. (2008). Neutrophil hypersegmentation in children receiving angiotensin converting enzyme inhibitors. *Turkish Journal of Pediatrics*, 50(5), 438-442.
- Rao P. S. (2021). Single Ventricle-A Comprehensive Review. *Children (Basel, Switzerland)*, 8(6), 441. <https://doi.org/10.3390/children8060441>
- Raza, S., Aggarwal, S., Jenkins, P., Kharabish, A., Anwer, S., Cullington, D., Jones, J., Dua, J., Papaioannou, V., Ashrafi, R., & Moharem-Elgamal, S. (2023). Coarctation of the Aorta: Diagnosis and Management. *Diagnostics*, 13(13), 2189. <https://doi.org/10.3390/diagnostics13132189>
- Roche, S. L., Timberlake, K., Manlhiot, C., Balasingam, M., Wilson, J., George, K., Mccrindle, B. W., & Kantor, P. F. (2016). Angiotensin-Converting Enzyme Inhibitor Initiation and Dose Uptitration in Children With Cardiovascular Disease: A Retrospective Review of Standard Clinical Practice and a Prospective Randomized Clinical Trial. *Journal of the American Heart Association*, 5(5), 1-11. <https://doi.org/10.1161/JAHA.116.003230>
- Seale, A. N., Uemura, H., Webber, S. A., Partridge, J., Roughton, M., Ho, S. Y., McCarthy, K. P., Jones, S., Shaughnessy, L., Sunnegardh, J., Hanseus, K., Berggren, H., Johansson, S., Rigby, M. L., Keeton,

- B. R., & Daubeney, P. E. F. (2010). Total anomalous pulmonary venous connection: Morphology and outcome from an international population-based study. *Circulation*, 122(25), 2718–2726. <https://doi.org/10.1161/CIRCULATIONAHA.110.940825>
- Soares, A. M. (2018). Mortality for critical congenital heart diseases and associated risk factors in newborns. A cohort study. *Arquivos Brasileiros de Cardiologia*, 111(5), 674–675. <https://doi.org/10.5935/abc.20180203>
- Towbin, J. A. (2010). Preface: Heart Failure in Children. *Heart Failure Clinics*, 6(4). <https://doi.org/10.1016/j.hfc.2010.06.006>
- Utamayasa, A., Rahman, M. A., Ontoseno, T., & Budiono. (2020). Comparison of angiotensin-converting enzyme inhibitor (ACEI) and angiotensin receptor blocker (ARB) for heart failure treatment in congenital heart diseases with left-to-right shunt. *Indonesian Biomedical Journal*, 12(1), 62–68. <https://doi.org/10.18585/INABJ.V12I1.997>
- Varela-Chinchilla, C. D., Sánchez-Mejía, D. E., & Trinidad-Calderón, P. A. (2022). Congenital Heart Disease: The State-of-the-Art on its Pharmacological Therapeutics. *Journal of Cardiovascular Development and Disease*, 9(7). <https://doi.org/10.3390/jcdd9070201>
- Warnes, C. A. (2006). Transposition of the great arteries. *Circulation*, 114(24), 2699–2709. <https://doi.org/10.1161/CIRCULATIONAHA.105.592352>
- Wu, W., He, J., & Shao, X. (2020). Incidence and mortality trend of congenital heart disease at the global, regional, and national level, 1990-2017. *Medicine (United States)*, 99(23). <https://doi.org/10.1097/MD.00000000000020593>