



Levantamento do seio maxilar com a piezocirurgia.

Djalma Antonio de Lima Júnior¹, Ellen Angélica Ferreira Dias², Luciana Coelho Ferreira², Talyta Cristina Santos de Azevedo³.

REVISÃO DA LITERATURA

RESUMO

No âmbito da física, em 1881, o conceito do sistema piezolétrico começou a ser estudado. Esse sistema é utilizado amplamente em diversas cirurgias na odontologia, bem como na medicina. O aparato piezolétrico usa uma agitação ultrassônica específica, possibilitando o corte somente em tecido duro, preservando ao máximo os tecidos moles, o que é muito satisfatório, dependendo da situação clínica. Ele possibilita uma secção segura e específica, sendo muito útil em manobras delicadas; logo, ele pode apresentar diversas vantagens. Na implantodontia, a piezocirurgia foi usada primeiramente para levantamento do seio maxilar, alterando a maneira de acesso da parede lateral do seio maxilar. O artigo apresenta como objetivo executar uma revisão de literatura, envolvendo dados atuais, sobre a cirurgia piezoelétrica no levantamento do seio maxilar. Verifica-se que a piezocirurgia é uma alternativa positiva, mesmo tendo pontos negativos; mas pode ser empregada em manobras no seio maxilar. No entanto, mais análises devem ser feitas, para entender ainda mais esse sistema e resolver suas desvantagens.

Palavras-chave: Piezocirurgia, levantamento do assoalho do seio maxilar, osteotomia.

Maxillary sinus lift with piezosurgery.

ABSTRACT

In the field of physics, in 1881, the concept of the piezoelectric system began to be studied. This system is widely used in various surgeries in dentistry as well as medicine. The piezoelectric apparatus uses a specific ultrasonic agitation, making it possible to cut only hard tissue, preserving the soft tissues as much as possible, which is very satisfactory, depending on the clinical situation. It allows a safe and specific section, being very useful in delicate maneuvers; therefore, it can present several advantages. In implant dentistry, piezosurgery was first used to lift the maxillary sinus, changing the way of accessing the lateral wall of the maxillary sinus. The article aims to perform a literature review, involving current data, on piezoelectric surgery in maxillary sinus lift. It appears that piezosurgery is a positive alternative, even with negative points; but it can be used in maneuvers in the maxillary sinus. However, more analysis needs to be done, to further understand this system and address its disadvantages.

Keywords: Piezosurgery, maxillary sinus floor lifting, osteotomy.

Instituição afiliada: 1- Mestrando em odontologia na Universidade Federal do Maranhão (UFMA). 2- Graduada em odontologia pelo Centro Universitário do Maranhão (CEUMA). 3- Especialista em prótese dentária pelo Sindicato de Cirurgiões-dentistas do Maranhão (SINCIDEMA).

Dados da publicação: Artigo recebido em 11 de Agosto e publicado em 17 de Setembro de 2023.

DOI: <https://doi.org/10.36557/2674-8169.2023v5n4p2102-2119>

Autor correspondente: Djalma Antonio de Lima Júnior djalma.odontologia@gmail.com



This work is licensed under a [Creative Commons Attribution 4.0 International License](https://creativecommons.org/licenses/by/4.0/).

INTRODUÇÃO

O ultrassom tem sido utilizado em tratamentos odontológicos a partir do século XX. O físico Pierre Currie foi quem estudou e apresentou o sistema piezoelétrico pela primeira vez em 1881. Desde então, ele foi aperfeiçoado ao longo do tempo, sendo usado amplamente na medicina e odontologia, tendo uma amplitude de indicações (Atieh, et al., 2015). Entretanto, foi somente em cerca do ano 2000, que ele começou a ser usado em cirurgias orais e maxilofaciais, já apresentando um corte cirúrgico seguro aos tecidos duros, preservando os tecidos moles e favorecendo na reparação tecidual no local (Marini, et al., 2017).

A piezoeletricidade envolve uma agitação ultrassônica na seguinte frequência: 25 a 30 quilo-hertz (kHz), possibilitando uma secção somente em tecidos mineralizados. No entanto, a mesma poderia até cortar tecidos moles, mas numa frequência bem mais elevada, cerca de 50 kHz. Além disso, o sistema tem uma amplitude de 60 a 210 micrômetros, com uma potência de 50W, isto depende nível de densidade do osso que será cortado (Tekdal, et al., 2015).

No dispositivo tem-se uma vibração específica com o seu conjunto de pontas, que varia a partir da situação clínica. Ela permite uma cirurgia limpa, com pouco sangue, o que facilita a visualização do sítio, isto pode ser explicado devido o fato do efeito cavitacional produzido pelas pontas mais irrigação abundante com soro fisiológico (Nguyen, et al., 2016).

Em determinadas situações clínicas, a piezocirurgia pode ser utilizada no lugar de brocas rotatórias, especialmente em sítios próximos às estruturas nobres e locais de ruim acesso e baixa visibilidade. Entretanto, a piezocirurgia têm alguns pontos negativos, que precisam ser melhorados, tais como: exige um tempo clínico muito extenso, sua secção é lenta, dependendo do local (Esposito, et al., 2017). A ponta ultrassônica pode sofrer um rápido desgaste, mesmo geralmente sendo revestida de nitreto de titânio ou até mesmo diamante, o que gera uma velocidade pequena na secção, e possível aquecimento, podendo afetar negativamente os tecidos próximos (Carvalho-Reis, et al., 2017).

O seio maxilar é uma estrutura muito delicada, e procedimentos neste local requer muita destreza manual e o profissional deve contar com bons instrumentos. Ele

é uma cavidade pneumatizada, localizada na maxila, geralmente tem um formato piramidal, tendo um reforço por septos intra-sinusais. A sua extensão pode variar, em pessoas adultas geralmente é de cerca de 35 mm de base mais 25 mm de altura. Uma membrana delgada cobre o seio, sendo possível encontrar um epitélio pseudoestratificado ciliado, a membrana de Schneider, unida ao osso subjacente (Tieppo, et al., 2022)

O levantamento do seio maxilar é algo que pode ser visto frequentemente nos consultórios odontológicos, devido reabsorção severa do tecido ósseo após exodontias (estando ausente qualquer procedimento reabilitador no local), ocorrendo uma pneumatização do seio (Gawęcki, et al., 2022). Essa manobra cirúrgica oferece resultados eficazes, quando planejada de forma adequada; ao longo de décadas, diversas formas de cirurgias do seio maxilar já foram analisadas, apresentando duas principais: janela lateral e transalveolar ou por osteótomo (Geminiani, et al., 2015).

Na piezocirurgia em levantamento do seio maxilar, caso tenha um contato acidental com o tecido mole, ela preserva este tecido. Quanto ao tecido ósseo, o instrumento remove de forma delicada e pequena, dependendo também da habilidade manual do profissional (Kühl, et al., 2016; Igarashi, et al., 2017).

Nos últimos 10 anos, o uso da piezocirurgia tem aumentado consideravelmente, não somente na área da implantodontia, devido seus diversos pontos positivos. Em específico, o implantodontista deve apresentar profundo conhecimento sobre este dispositivo, uma vez que pode ser usado no levantamento do seio maxilar. O estudo objetiva realizar um levantamento na literatura vigente, fazendo uma revisão do tipo narrativa, sobre a piezocirurgia no levantamento do seio maxilar.

METODOLOGIA

O estudo é do tipo retrospectivo, descritivo e revisão de literatura do tipo narrativa. Buscando facilitar a execução do trabalho, levou-se em conta algumas etapas: 1) identificação do tema e seleção da hipótese; 2) estabelecimento de critérios para inclusão e exclusão de artigos 3) categorização dos estudos; 4) análise dos estudos incluídos; 5) estudo dos resultados obtidos; e 6) apresentação da revisão do conhecimento (Alecrim, et al., 2019).

Realizou-se um estudo do tipo revisão da literatura narrativa, de forma descritiva. Foram consultadas no DeCS (Descritores em Ciência da Saúde), três palavras-chaves: piezocirurgia; levantamento do assoalho do seio maxilar; osteotomia. Para realizar a estratégia de busca levou-se em conta as seguintes bases de dados eletrônicas: PubMed (utilizando os termos somente na língua inglesa), SciELO e LILACS. Para buscar os periódicos, foram usadas as equações: piezocirurgia AND levantamento do assoalho do seio maxilar; piezocirurgia AND osteotomia.

Os artigos incluídos no presente estudo são da língua inglesa e portuguesa, a partir do ano de 2015. Dois revisores (DALJ e EAFD) leram todos os títulos e resumos, tendo um árbitro (LCF) em caso de divergências entre os dois revisores. Os artigos tinham que apresentar afinidade com o tema proposto e com fotografias de boa qualidade.

Para análise e coleta dos dados, fez-se uso do software Endnote, versão X8.0.1 (Thomson Reuters, Toronto, Canadá), para sistematizar todos os periódicos encontrados nas bases de dados eletrônicas, buscando excluir os artigos duplicados. No começo da análise, obteve-se um total de 314 artigos, após a leitura do título e resumo foram excluídos 271 artigos, restando 43 periódicos que foram usados no estudo. A Tabela 1 apresenta uma relação das bases de dados eletrônicas com as equações das palavras-chave, expondo o número de artigos encontrados em cada base de dados. Essa metodologia de revisão da literatura do tipo narrativa, seguiu o estudo de Lima, et al. (2022). Em adição, após a seleção dos artigos científicos, executou-se a análise de conteúdo dos mesmos (Caregnato & Mutti, 2006), para extração dos dados.

Quadro 1 – Seleção dos artigos científicos.

Base de dados/Palavras-chave	PubMed	SciELO	LILACS
Piezocirurgia AND Levantamento do assoalho do seio maxilar.	09	01	02

Piezocirurgia AND osteotomia.	287	01	14
Artigos selecionados	43		

Fonte: Autores.

O Quadro 2 apresenta os principais artigos que foram usados na discussão, que compõem o corpus da pesquisa, envolvendo de forma específica o sistema piezoelétrico no levantamento do seio maxilar.

Quadro 2 – Piezocirurgia no levantamento do seio maxilar.

Autores/Ano	Título	Objetivo	Resultado
Geminiani, A., et al., 2015.	Um estudo comparativo da incidência de perfurações da membrana schneideriana durante o aumento do seio maxilar com uma peça de mão oscilante sônica versus uma peça de mão de turbina convencional.	Comparar a incidência de perfurações da membrana do seio maxilar, frente dois instrumentos: sistema piezoelétrico e brocas convencionais.	Durante a elevação da membrana, foram observadas perfurações em 43,1% dos seios do grupo com broca convencional e 25,3% dos seios do grupo experimental (piezocirurgia).
de Carvalho, et al., 2017.	Utilização do sistema piezoelétrico em cirurgias bucais: indicações,	Realizar uma revisão bibliográfica a respeito da utilização do	Existem indicações, vantagens e desvantagens para se usar o sistema piezoelétrico no

	vantagens e desvantagens.	sistema piezoelétrico em cirurgias orais, o que envolve levantamento do seio maxilar.	levantamento do seio maxilar.
Kühl, S., et al., 2016.	Aumento do seio maxilar transcrestal: técnica de Summers versus técnica piezoelétrica - um estudo experimental em cadáver.	Comparar o desempenho de instrumentos manuais convencionais usando marretas e osteótomos com o de dispositivos piezoelétrico-hidrodinâmicos para elevação do assoalho do seio maxilar.	Comparando as duas manobras, não há diferença estatisticamente significativa em relação ao trauma da membrana schneideriana ou aumento de volume.

Fonte: Autores.

REVISÃO DA LITERATURA

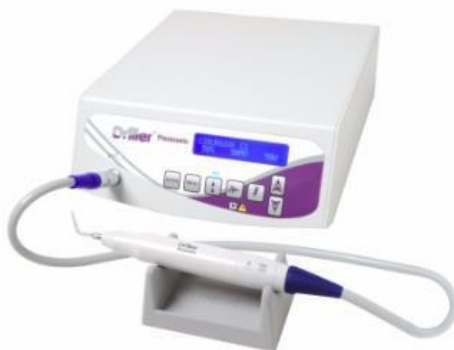Sistema piezoelétrico

O corte no osso com o sistema piezoelétrico foi apresentado em cerca de 30 anos atrás. No entanto, foi somente a partir do ano 2000, com a evolução ou refinamento do seu sistema, que o dispositivo foi capaz de não cortar mais tecidos moles e nem prejudicar o tecido nervoso. Uma grande evolução para procedimentos cirúrgicos (Conforte, et al., 2016).

Os componentes ou partes do dispositivo piezoelétrico (Figura 1) são: peça de mão (onde fica inserida a ponta para secção); interruptor de pé (ativa o sistema) que é conectado com a unidade principal, que é a fonte eletrônica central, onde tem-se o

painel, responsável por ajustar em qual frequência usar o dispositivo, bem como quantidade de irrigação (Alberto, et al., 2015). Sendo que, também é possível encontrar alças que podem irrigar, bomba peristáltica (atua na irrigação do líquido de resfriamento) (Carvalho-Reis, et al., 2017).

Figura 1 – Dispositivo piezoelétrico (Piezosonic – Driller).



Fonte: Alberto, et al. (2015).

A Figura 1 ilustra um equipamento piezoelétrico, o qual é fácil de ser utilizado, seus botões são bem explicativos, o profissional só deve se ajustar com o tamanho e peso da peça de mão.

Atualmente, o mercado lança mão de várias formas e tamanhos de pontas piezoelétricas, todas tendo sua superfície tratada (titânio ou diamante como já citado). Em adição, as extremidades das pontas são feitas com aço cirúrgico (Lamazza, et al., 2016).

Para se adquirir um corte satisfatório do tecido ósseo, é preciso ponderar a velocidade de translação do dispositivo, isto é, nível da velocidade da ponta em contato direto com o osso. Também é preciso escolher qual ponta seria mais apropriada: diamantada, afiada e com irregularidades (Basheer, et al., 2017).

O dispositivo emite ondas ultrassônicas que geralmente não podem ser ouvidas e não traz más consequências. A agitação ultrassônica possibilita uma desorganização e divisão de todas as interfaces entre corpos que possuem etiologias diferentes. Em outras palavras, as vibrações permitem uma clivagem de interfaces s lido-s lido (por diferencial de vibração) e de interfaces s lido-l líquido (através da cavitação) (Conforte, et al., 2016).

O dispositivo tem três tipos de intensidade: baixa (usada na limpeza em cirurgias endodônticas); nível mais elevado (utilizado na limpeza e alisamento da superfície

radicular); e o nível “boost”, utilizado em situações cirúrgicas, executando a osteotomia e/ou osteoplastia (Sendyk, et al., 2018).

Vantagens da cirurgia piezoelétrica

A piezocirurgia pode evitar um aquecimento no local, o que evita até gerar efeitos negativos. Sendo assim, encontram-se desfechos satisfatórios frente a cicatrização óssea, ou seja, propicia uma regeneração óssea positiva (Delgado- Ruiz, et al., 2015). Além disso, tem-se uma diminuição de infiltrado inflamatório no local da cirurgia, o que favorece na osteogênese (Hsu, et al., 2015; de Carvalho, et al., 2017).

O campo cirúrgico com a piezocirurgia normalmente é livre de sangue, tem-se pouco no local. Isto se dá pelo auxílio do forte fluído irrigador mais a vibração ultrassônica gerada. Isto é um fator positivo durante a cirurgia, pois favorece na visibilidade do campo operatório (Pereira, et al., 2015).

Na piezocirurgia tem-se pouco ruído do dispositivo e apenas microvibrações. Contar com um instrumento cirúrgico que não faça muito barulho favorece muito ao paciente, pois diminui seu possível medo e/ou ansiedade no momento da cirurgia (Magrin, et al., 2015). Muitos pacientes relatam ter medo e acabam atrapalhando um procedimento odontológico simples só em ouvir o barulho da caneta de alta rotação.

A piezocirurgia pode ser feita adjacente ao tecido nervoso, vasos sanguíneos, membranas delicadas, e entre outras estruturas nobres que podem estar envolvidas em uma cirurgia de levantamento do seio maxilar. É importante evitar agressões mecânicas e/ou térmicas nos tecidos (Pellegrino, et al., 2017). No entanto, o profissional deve tomar um certo cuidado com um contato direto do dispositivo piezoelétrico no tecido nervoso, não é capaz de cortá-lo, mas por se tratar de um tecido muito sensível, ele pode ficar com um dano em sua estrutura ou função (Mavriqi, et al., 2016).

Desvantagens da cirurgia piezoelétrica

A piezocirurgia necessita de extenso tempo no consultório, e uma boa curva de aprendizagem do operador; em seus primeiros usos, pode ser necessário um maior tempo. É imprescindível que o implantodontista possua conhecimento sobre como funciona seu dispositivo (Asfora, et al., 2022).

E sistema tem um preço alto, requer um investimento alto por parte do cirurgião-dentista. A piezocirurgia pode ser lenta em cortar o tecido ósseo cortical, aumentando ainda mais o tempo da cirurgia (Stübinger, et al., 2015).

Como as pontas ultrassônicas geram uma certa energia mecânica no local que são inseridas, pode levar a um aquecimento no sítio, deve-se tomar muito cuidado com estruturas anatômicas próximas à cirurgia. Por isto é essencial o uso constante da irrigação no local; onde o fluído de irrigação pode ser nivelado a partir do tipo de cirurgia (Tharani, et al., 2018).

A ponta ultrassônica pode fazer uma pressão no local, devido a força efetuada pelo próprio dentista. Se houver uma considerável força exercida, pode interferir negativamente na oscilação da ponta, diminuindo seu poder de corte, e podendo aumentar a temperatura no local (Albanese, et al., 2017).

É importante o cirurgião executar uma criteriosa anamnese, posto que a piezocirurgia não pode ser usada em pacientes que possuem pacemakers cardíacos; por conta da vibração da ponta ultrassônica. Ademais, as pontas podem sofrer um desgaste cedo de seu poder de corte, diminuindo seu tempo útil e sua velocidade de secção; sugere-se usar até 10 vezes cada ponta (Tosun, et al., 2017).

Levantamento do assoalho do seio maxilar

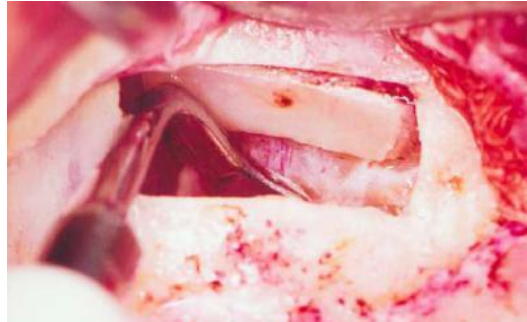
Reabilitando a região posterior do maxilar superior, podem surgir problemas anatômicos, especialmente associados com exodontias de dentes com problemas periodontais e/ou quando o local permanece muito tempo edêntulo, podendo ter uma reabsorção óssea no local, e afetar a extensão do seio maxilar (Sakkas, et al., 2016). Isto pode gerar um osso com qualidade insatisfatória bem como pneumatização do seio maxilar, podendo dificultar ou impossibilitar o uso de implantes (até mesmo os pequenos) na região (Stacchi, et al., 2017).

Para solucionar possíveis problemas na região do seio maxilar, quando se deseja realizar um implante, pode fazer uso da cirurgia de levantamento do seio maxilar. A indicação que pode ser facilmente vista em um exame de imagem é quando a distância da base do seio maxilar e o topo da crista óssea é inferior a 10 mm (Sakita, et al., 2015).

É essencial preservar a extensão da membrana de Schneider (Figura 2). Essa

membrana auxilia de várias formas, na área da implantodontia, ela ajuda na estabilidade e vascularização do enxerto de tecido duro inserido no local da cirurgia e na prevenção de uma ocorrência de infecção (Lye & Tan, 2019).

Figura 2 – Uma vez que a membrana é elevada em três lados, é possível separá-la do assoalho do seio, evitando o risco de perfurações.



Fonte: Lye e Tan (2019).

A Figura 2 ilustra que o dispositivo piezoelétrico é capaz de seccionar de forma precisa o tecido ósseo, preservando a membrana de Schneider, o que favorece no tratamento.

Técnicas de levantamento do seio maxilar

A quantidade e qualidade do osso alveolar estabelece qual técnica usar para fazer levantamento do seio maxilar, as duas principais são: técnica da abertura de janela lateral com enxerto de tecido duro; e manobra de elevação atraumática do seio maxilar com osteótomos de Summers (Pereira, et al., 2021; Arruda & Ferreira, 2022).

Quando o assoalho do seio maxilar é levantado por meio de um enxerto de tecido duro, a técnica também pode ser chamada de “sinus lift”. Ela é uma opção satisfatória para pacientes totalmente ou parcialmente desdentados, que possuem pouco tecido ósseo no local (podendo interferir na osseointegração de implantes) (Rocha, et al., 2021).

A manobra de abertura de janela lateral foi feita primeiramente na década de 70, pelo Dr. Hilt Tatum, buscando um aumento na altura do seio maxilar, colocando o enxerto no assoalho abaixo da membrana do seio. A técnica tem como indicação quando o tecido ósseo remanescente tem menos de cinco milímetros e mais de dois milímetros de altura óssea subsinusal. Realiza-se um retalho mucoperiosteal na crista alveolar para

exposição da parede óssea lateral da maxila (Melo, et al., 2022). Logo após, faz-se uma osteotomia em formato de círculo com pontas diamantadas de corte ou usando o sistema piezoelétrico, removendo cuidadosamente a janela óssea (Arruda & Ferreira, 2022). A membrana sinusal é deslocada com cuidado do assoalho do seio, onde o material de enxerto é colocado e o retalho suturado. O uso dessa cirurgia permite um ganho de tecido ósseo em altura vertical entre cinco e doze milímetros (Stacchi, et al., 2015).

Na década de 90, a técnica de Summers foi elaborada, usando osteótomos (instrumentais de forma cilíndrica, com a ponta em um formato côncavo), deslocando o osso alveolar para dentro da cavidade sinusal, permitindo elevar o assoalho, o periósteo e a membrana do seio maxilar; é uma manobra com pouco trauma cirúrgico. Evita uma perfuração da membrana sinusal, pois não se tem um contato direto entre a membrana e os osteótomos (Silva, et al., 2016). Essa manobra é utilizada em locais onde o tecido ósseo apresenta uma altura mínima entre cinco a seis milímetros, sendo possível por conta da baixa densidade óssea do local, permitindo um ganho ósseo de até quatro milímetros em altura. Essa técnica é conservadora, sendo menos invasiva para o levantamento do seio maxilar, posto que não se tem a retirada do osso, o que possibilita um bom local para serem inseridos implantes (Thomas, et al., 2017).

Cirurgia piezoelétrica no levantamento do seio maxilar

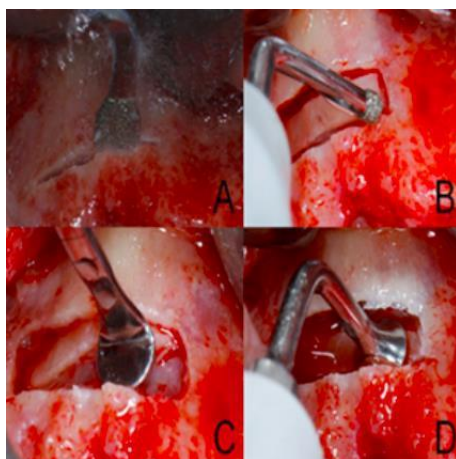
A piezocirurgia no levantamento do seio maxilar é muito usada, buscando facilitar a instalação de implantes. Essa cirurgia é muito útil quando tem-se pneumatização do seio. Ela consiste em uma cirurgia sensível, mas o sistema piezoelétrico pode ser usado com segurança, devido suas várias vantagens já citadas (Delgado-Ruiz, et al., 2015).

Esse dispositivo pode ser usado para a cirurgia em questão uma vez que é capaz de evitar uma perfuração acidental da membrana do seio maxilar. A piezocirurgia exerce uma alta taxa de sucesso na manipulação do seio maxilar, favorecendo no pós-operatório, além de diminuir complicações durante e após e o tratamento (Kühl, et al., 2016; Geminiani, et al., 2015).

O dispositivo pode ser usado de duas maneiras para o levantamento do seio

maxilar. A primeira forma envolve o uso da ponta para realizar uma secção do osso em forma de janela óssea (Figura 3), tendo uma preservação do tecido mole (Alayan, et al., 2016; de Sousa, et al., 2021). Uma outra forma seria que a ponta pode ser utilizada na elevação da membrana do seio, diminuindo consideravelmente o risco de ocorrer alguma perfuração. A separação do endóstio do osso é obtida através de agitações ultrassônicas do sistema, exercendo na área interna da parede do osso sinusal; e pela pressão hidropneumática de uma solução fisiológica. Essa fase pode ser complicada, principalmente na depressão molar-sinusal (Al-Dajani, 2016).

Figura 3 – Levantamento do seio maxilar com piezocirurgia, fazendo o preparo de janela lateral (A e B); e separação da membrana do seio (C e D).



Fonte: Alayan, et al. (2016).

A figura acima apresenta uma sequência clínica sobre o levantamento do seio maxilar pela técnica de janela lateral, fazendo uso do sistema piezoelétrico. Ela ilustra de forma sequencial e clara como a cirurgia pode ser executada.

Discussão

A partir de um achado histológico da piezocirurgia em osteotomias, usando pontas ultrassônicas; notou-se um pequeno aumento de temperatura no sítio. No entanto, este sistema continua sendo eficaz e pode ser amplamente usado no levantamento do seio maxilar (Sakita, et al., 2015).

Por outro lado, um estudo apontou que o sistema piezoelétrico pode gerar altas temperaturas em um corte do tecido ósseo; podendo chegar até 50 ou 60 °C. Logo, é imprescindível analisar algumas variáveis: qual ponta usada na cirurgia, seu nível de

vibração e frequência. Quanto maior for o tamanho da ponta, maior a chance de aumentar a temperatura do local (Delgado-Ruiz, et al., 2015).

Realizando uma comparação do uso de brocas convencionais e um dispositivo piezoelétrico, no que tange a cicatrização do tecido ósseo depois de uma secção. Nota-se que a piezocirurgia proporcionar desfechos mais positivos, favorecendo na cicatrização tecidual; além de só executar microvibrações (Lajolo, et al., 2017).

Quanto aos achados histológicos, comparando fresas convencionais com a piezocirurgia, em relação aos efeitos imediatos e a longo prazo. Notou-se que quanto a cicatrização tecidual, não houve diferenças estatísticas significantes frente os dois grupos analisados. No entanto, o estudo pode apontar de diferença que, a sistema piezoelétrico gerou um menor tecido necrótico e uma secção bastante precisa (Sagheb, et al., 2017).

O sistema piezoelétrico pode ser lento quando for cortar ossos com grande densidade, em comparação com fresas convencionais (elas são mais rápidas) (Conforte, et al., 2016). Deve-se levar em conta o perfil psicológico do paciente, se ele consegue ficar muito tempo numa cadeira odontológica, sem sentir medo e/ou ansiedade; às vezes, é melhor otimizar o tempo clínico.

Na cirurgia de levantamento do seio maxilar, é importante preservar a extensão da membrana de Schneider, o que pode ser um local para enxerto de tecido duro, auxiliando até na reparação (Igarashi, et al., 2017). No entanto, essa cirurgia pode sofrer uma complicação, como a perfuração da membrana de Schneider. A taxa de perfuração fica entre 14 a 56%, usando brocas rotatórias. Essa perfuração poderia ser diminuída consideravelmente usando o sistema piezoelétrico (Geminiani, et al., 2015).

CONSIDERAÇÕES FINAIS

A piezocirurgia é uma manobra muito eficaz no levantamento do seio maxilar, mesmo tendo alguns pontos negativos, os quais devem ser melhorados. O sistema piezoelétrico possibilita um corte específico, delicado, focando somente no tecido duro, preservando os tecidos moles adjacentes e demais estruturas nobres. Isto consiste em um grande ponto positivo deste sistema, uma vez que permite que manobras cirúrgicas possam ser realizadas de forma segura. Para seu adequado uso, é necessário muito

treino por parte do implantodontista.

Mais artigos devem ser feitos, com o intuito de solucionar as desvantagens desse sistema. Existem poucos estudos atuais sobre o sistema piezoelétrico e levantamento do seio maxilar. É necessário que se tenha um protocolo clínico com riqueza de fotos de como realizar a cirurgia em questão; e também em como poderiam ser melhorados os pontos negativos do sistema.

REFERÊNCIAS

Alayan, J., et al. Comparison of early osseointegration of SLA® and SLActive® implants in maxillary sinus augmentation: a pilot study (2016). *Clinical Oral Implants Research*, 28 (11), 1325-1333.

Albanese, M., et al. Alveolar splitting with piezosurgery, bone bank grafts and Nobelactive implants as an alternative to major bone grafting for maxillary reconstruction (2017). *Minerva Stomatology*, 4 (7), 173-179.

Alberto, B., et al. Computer-assisted piezoelectric surgery: a navigated approach toward performance of craniomaxillofacial osteotomies (2015). *Journal of Craniofacial Surgery*, 26 (3), 867-872.

Al-Dajani, M. Recent trends in sinus lift surgery and their clinical implications (2016). *Clinical Implant Dentistry and Related Research*, 12 (1), 204-212.

Arruda, B. S., & Ferreira, M. D. N. Levantamento de seio maxilar e instalação de implante no mesmo tempo cirúrgico (2022). *Research, Society and Development*, 11 (6), 2022.

Asfora, M. L. K., Araújo, N. G., Cardoso, A. M., Cruz, L. H. S. M., & Medeiros, M. D. J. Avaliação sobre a técnica da piezocirurgia na extração de terceiros molares (2022). *Research, Society and Development*, 11 (13), 2022.

Atieh, M. A., et al. Piezoelectric surgery vs rotary instruments for lateral maxillary sinus floor elevation: a systematic review and meta-analysis of intra- and postoperative complications (2015). *The International Journal of Oral & Maxillofacial Implants*, 30 (6), 1262-1271.

Basheer, S. A., et al. Comparative study of piezoelectric and rotary osteotomy technique for third molar impaction (2017). *The Journal of Contemporary Dental Practice*, 18 (1), 60-64.

Caregnato, R. C. A., & Mutti, R. (2006). Pesquisa qualitativa: an lise de discurso versus an lise de conteúdo. *Revista Texto Contexto em Enfermagem*, 15 (4), 679-684.

Carvalho-Reis, E. N. R., et al. Comparison between piezoelectric surgery and conventional saw in sagittal split osteotomies: a systematic review (2017). *International Journal of Oral and Maxillofacial Surgery*, 46 (8), 1000-1006.

Conforte, J. J., et al. Avaliação do dano tecidual e do reparo causado por osteotomias para implantes com fresas convencionais e de motor piezoelétrico (2016). *Archives of health investigation*, 5 (5), 34-39.

de Carvalho, M. A. L., et al. Utilização do sistema piezoelétrico em cirurgias bucais: indicações, vantagens e desvantagens (2017). *Revista Bahiana de Odontologia*, 8 (1), 13-18.

Delgado-Ruiz, R. A., et al. Temperature and time variations during osteotomies performed with different



piezosurgical devices: an in vitro study (2015). *Clinical Oral Implants Research*, 27 (9), 1137-1143.

de Lima, D. A. J., Dias, E. A. F., Fontenele, R. P., & Rodrigues, S. L. F. Aplicações clínicas dos mini-implantes ortodônticos: revisão da literatura (2022). *Research, Society and Development*, 11 (13).

de Sousa, F. C. T., Costa, M. D. M. A., & Dietrich, L. Levantamento do seio maxilar pela técnica da janela lateral uma revisão da literatura (2021). *Research, Society and Development*, 10 (11).

Esposito, M., et al. Conventional drills vs piezoelectric surgery preparation for placement of four immediately loaded zygomatic oncology implants in edentulous maxillae: results from 1-year split-mouth randomised controlled trial (2017). *European Journal of Oral Implantology*, 10 (2), 147-158.

Gawęcki, W., Gibasiewicz, R., Marszał, J., Blaszczyk, M., Gawłowska, M., & Wierzbicka, M. The evaluation of a surgery and the short-term benefits of a new active bone conduction hearing implant - the Osia® (2022). *Brazilian Journal of Otorhinolaryngol*, 88, 289-295.

Geminiani, A., et al. A Comparative study of the incidence of schneiderian membrane perforations during maxillary sinus augmentation with a sonic oscillating handpiece versus a conventional turbine handpiece (2015). *Clinical Implant Dentistry and Related Research*, 17 (2), 327-334.

Hsu, H. J. Piezoelectric osteotomy for vertical distraction osteogenesis of fibular bone flap in reconstructed mandible (2015). *International Journal of Oral and Maxillofacial Surgery*, 44 (1), 226-231.

Igarashi, M., et al. Clinical evaluation of a minimally invasive surgical technique for maxillary sinus floor augmentation (2017). *International Journal of Oral- Medical Sciences*, 16 (2), 17-24.

Kühl, S., et al. Transcrestal maxillary sinus augmentation: summers' versus a piezoelectric technique – an experimental cadaver study (2016). *Clinical Oral Implants Research*, 27 (1), 126-129.

Lajolo, C., et al. Bone heat generated using conventional implant drills versus piezosurgery unit during apical cortical plate perforation (2017). *Journal of Periodontology*, 89 (14), 661-668.

Lamazza, L., et al. Temperature values variability in piezoelectric implant site preparation: differences between cortical and corticocancellous bovine bone (2016). *BioMed Research International*, 12 (6), 1-7.

Lye, E. K. W., & Tan, W. K. S. Sinus augmentation (2019). *Clinical Oral Implants Research*, 2 (4), 61-89.

Magrin, G., et al. Piezosurgery in bone augmentation procedures previous to dental implant surgery: a review of the literature (2015). *The Open Dentistry Journal*, 9 (2), 426-430.

Marini, E., Marini, L., & Messina, A. M. Treatment of giant maxillary dentigerous cyst and ectopic third molar with piezoelectric surgery (2017). *Italian Journal of Dental Medicine*, 2 (4), 131-136.

Mavriqi, L., Mortellaro, C., & Scarano, A. Inferior alveolar nerve mobilization using ultrasonic surgery with crestal approach technique, followed by immediate implant insertion: evaluation of neurosensory disturbance (2016). *Journal of Craniofacial Surgery*, 27 (5), 1209-1211.

Melo, M. M. M., et al. Elevação da membrana sinusal visando aumento ósseo em altura na região posterior da maxila: técnica da janela lateral (2022). *Research, Society and Development*, 11 (6).

Nguyen, V. G., et al. Lateral alveolar ridge expansion in the anterior maxilla using piezoelectric surgery for immediate implant placement (2016). *International Journal of Oral and Maxillofacial Surgery*, 31 (3), 687-699.

Patel, V., et al. Flapless piezoelectric surgery in the management of jaw necrosis – a case series (2016). *Oral Surgery*, 10 (4), 228-234.

Pellegrino, G., et al. Three-dimensional implant positioning with a piezosurgery implant site preparation technique and an intraoral surgical navigation system: case report (2017). *The International Journal of Oral & Maxillofacial Implants*, 32 (3), 161-165.

Pereira, C. C. S., et al. Piezosurgery applied to implant dentistry: clinical and biological aspects (2015). *Journal of Oral Implantology*, 40 (1), 401-408.

Pereira, C. M., et al. Levantamento de seio maxilar seguido de instalação imediata de implante do tipo cone morse: relato de caso (2021). *Archives of Health Investigation*, 10 (5), 790–793.

Rocha, L. L. de A., Rodrigues, M. F. B., Barbosa, I. M. G., Acyoli, R. F., Carvalho, D. C., & Souza, D. D. Exodontia atraumática por meio da piezocirurgia em tratamento de erupção ectópica em seio maxilar: relato de caso (2021). *Archives of Health Investigation*, 10 (6), 851–854.

Sakita, G., et al. Comparison between a piezoelectric device and rotary instruments in implant site preparation: an in vivo morphological, histological analysis using pigs (2015). *Revista Gaucha de Odontologia*, 63 (1), 47-54.

Sakkas, A., et al. Effect of Schneiderian membrane perforation on sinus lift graft outcome using two different donor sites: a retrospective study of 105 maxillary sinus elevation procedures (2016). *GMS Interdisciplinary Plastic and Reconstructive Surgery DGPW*, 5 (3), 78-86.

Sendyk, D. I., et al. Conventional drilling versus piezosurgery for implant site preparation: a meta-analysis (2018). *Journal of Oral Implantology*, 44 (5), 400- 405.

Silva, L. F., et al. Maxillary sinus lift surgery - with or without graft material? A systematic review (2016). *International Journal of Oral and Maxillofacial Surgery*, 45 (12), 1570–1576.

Stacchi, C., et al. Intraoperative complications during sinus floor elevation using two different ultrasonic approaches: a two-center, randomized, controlled clinical trial (2015). *Clinical Implant Dentistry and Related Research*, 17 (1), 117-125.

Stacchi, C., et al. Bone scrapers versus piezoelectric surgery in the lateral antrostomy for sinus floor elevation (2017). *Journal of Craniofacial Surgery*, 28 (5), 1191-1196.

Stübinger, S., Stricker, A., & Berg, B. I. Piezosurgery in implant dentistry (2015). *Clinical, Cosmetic and Investigational Dentistry*, 7 (1), 115-124.

Tekdal, G., et al. The effect of piezoelectric surgery implant osteotomy on radiological and molecular parameters of peri-implant crestal bone loss: a randomized, controlled, split-mouth trial (2015). *Clinical Oral Implants Research*, 27 (5), 535-544.

Tharani, D. A., et al. Application of piezosurgery in periodontics and implant dentistry (2018). *International Journal of Recent Scientific Research*, 9 (4), 26291-26295.

Thomas, M., et al. Piezosurgery: a boon for modern periodontics (2017). *Journal of International Society of Preventive & Community Dentistry*, 7 (1), 1-7.

Tieppo, L. B., et al. Causes, classifications and management of Schneiderian membrane perforation during maxillary sinus lift procedure (2022). *Revista Sul Brasileira de Odontologia*, 19 (1): 153-159.

Tosun, E., et al. Effects of piezoelectric surgery on bone regeneration following distraction osteogenesis of mandible (2017). *Journal of Craniofacial Surgery*, 28 (1), 74-78.