

---

---

## IMPORTÂNCIA DOS EXAMES LABORATORIAIS NO DIAGNÓSTICO DA APENDICITE: UMA REVISÃO DA LITERATURA.

### IMPORTANCE OF LABORATORY TESTS IN THE DIAGNOSIS OF APPENDICITIS: A LITERATURE REVIEW.

**Daiane Gomes de Almeida<sup>1</sup>; Felicson Leonardo Oliveira Lima<sup>2\*</sup>**

**1 - Bacharelanda em Biomedicina. Faculdade da Região Sisaleira – FARESI.**

**2 - Biomédico. Mestre em Biotecnologia. Docente da Faculdade da Região Sisaleira – FARESI.**

#### **RESUMO:**

A apendicite aguda é caracterizada como a doença inflamatória que afeta a espessura da parede do apêndice cecal, podendo apresentar-se em duas fases (inicial e tardia), as quais se correlacionam com o seu grau de evolução. O presente estudo de revisão objetivou descrever aspectos relacionados a fisiopatologia da apendicite aguda, relatando a importância dos exames laboratoriais para um diagnóstico eficaz, além de citar as contribuições de outras formas de diagnóstico e tratamento, úteis para um prognóstico favorável ao paciente. Trata-se de uma revisão da literatura com caráter descritivo e abordagem qualitativa, mediada a partir do uso das bases de dados Pubmed e Scielo, em um recorte temporal pré-estabelecido (2017 a 2022), onde, após aplicação dos descritores, foram encontrados 286 artigos, destes, após execução dos critérios de inclusão e exclusão, totalizaram 27 artigos, os quais, configuram o presente estudo. Um dos principais exames laboratoriais que auxiliam no diagnóstico da apendicite é o hemograma, um exame simples e de fácil interpretação, que abriga importantes informações, úteis para um diagnóstico diferencial, principalmente quando associado aos dados obtidos na análise da Proteína C-reativa, exame de urina, exames de imagem e anamnese adequada do paciente.

**Palavras-chave:** Apendicite. Apendicectomia. Exames laboratoriais.

#### **ABSTRACT:**

Acute appendicitis is characterized as an inflammatory disease that affects the wall thickness of the cecal appendix, and may present in two phases (early and late), which correlate with its degree of evolution. The present review study aimed to describe aspects related to the physiopathology of acute appendicitis, reporting the importance of laboratory tests for an effective diagnosis, besides citing the contributions of other forms of diagnosis and treatment, useful for a favorable prognosis for the patient. This is a literature review with a descriptive and qualitative approach, mediated from the use of databases Pubmed and Scielo, in a pre-established time frame (2017 to 2022), where, after applying the descriptors, 286 articles were found, of these, after applying the inclusion and exclusion criteria, totaled 27 articles, which set up the present study. One of the main laboratory tests that help diagnose appendicitis is the blood count, a simple and easy-to-interpret test that contains important information useful for a differential diagnosis, especially when associated with data obtained from the analysis of C-reactive protein, urine tests, imaging tests and patient history.

**Keywords:** Appendicitis. Appendectomy. Laboratory exams.

## 1. INTRODUÇÃO

A apendicite aguda é caracterizada como a doença inflamatória que afeta a espessura da parede do apêndice cecal, podendo elucidar-se em duas fases (inicial e tardia), as quais se correlacionam como o seu grau de evolução. Várias são as posições em que o apêndice pode se apresentar, este fato pode implicar diretamente nos sintomas e sinais da apendicite, bem como no tratamento cirúrgico e suas possíveis complicações. A apendicite é uma doença desencadeada a partir da obstrução da mucosa ou proliferação bacteriana, onde, em seus estágios iniciais, poucos detalhes poderão ser denotados, como a presença de um exsudato neutrofílico na região acometida (CRUZ et al., 2021).

Apendicite aguda é a doença abdominal cirúrgica mais comum em pacientes que buscam as unidades de emergência. Trata-se de um quadro muito frequente, onde os dados estatísticos mostram um acometimento total de 8% da população mundial, a qual necessitou ser submetida a apendicectomia como forma de tratamento (GUTIERREZ, 2022; REIS, 2022).

O primeiro parâmetro para o diagnóstico da apendicite é o clínico, carecendo de uma boa anamnese. Os sinais e sintomas costumam ser de cólica periumbilical, anorexia, vômitos e náuseas, seguidos de febre moderada (38°C) e sinais de inflamação peritoneal no quadrante inferior do abdome. Muitos desses achados, também podem ocorrer em casos de outras patologias clínicas ou cirúrgicas, como hemorragias intraperitoneal e endometriose, sendo fundamental a realização de exames laboratoriais para a obtenção de um diagnóstico mais preciso (IAMARINO, 2017).

Dentre a grande variedade de exames laboratoriais, alguns se destacam para uma complementação diagnóstica da apendicite aguda, tendo como principais, a contagem dos leucócitos, o sumário de urina e a Proteína C-Reativa (PCR). Contudo, alguns estudos tem retratado alterações de outros biomarcadores. Para aumentar a precisão do diagnóstico, o médico pode recorrer a outras técnicas, como os exames de imagem, no entanto, a solicitação dos exames de imagem deve ser empregada de forma seletiva, evitando riscos de um diagnóstico falso-positivo ou falso-negativo (MELO, 2022).

Esse estudo se justifica ao perceber a ausência ou retardo na conclusão diagnóstica de pacientes acometidos pela apendicite, podendo culminar em riscos, pois sérias complicações podem ser apresentadas no decorrer da evolução da inflamação no apêndice cecal, o que contribui para o aumento da morbimortalidade do paciente. Diante do exposto, e conhecendo as implicações que a doença em questão pode causar no

---

---

acometido, quando tardiamente diagnosticada, o presente estudo de revisão obteve como objetivo geral descrever a importância dos exames laboratoriais para um diagnóstico eficaz da apendicite. Os objetivos específicos foram distribuídos em explicar sobre os aspectos relacionados a fisiopatologia da apendicite aguda, além de citar as contribuições de outras formas de diagnóstico e tratamento, úteis para um prognóstico favorável ao paciente.

## **2. METODOLOGIA**

O presente estudo configurou-se como uma revisão de literatura com caráter descritivo e abordagem qualitativa, a qual, retrata a importância dos exames laboratoriais no diagnóstico da apendicite. O mesmo foi realizado a partir do uso das bases de dados Pubmed e Scielo, em um recorte temporal pré-estabelecido de cinco anos (2017 a 2022). Para tanto, foram utilizados os descritores na língua portuguesa: “Apendicite”; “Apêndice”; “Apendicectomia” e “Exames laboratoriais”; e na língua inglesa: Appendicitis; Appendix; Appendectomy; Laboratory tests, sendo estes termos avaliados previamente no DeCS (Descritores em Ciência da Saúde). E as palavras-chave foram fundamentais para encontrar artigos com temas que atenderam melhor essa pesquisa, sendo elas: Apendicite. Apendicectomia. Exames laboratoriais.

Para a seleção dos artigos, critérios de inclusão e exclusão foram estabelecidos e aplicados. No que se referiu aos critérios de inclusão, foram selecionados materiais que abordassem especificamente sobre o tema proposto, publicados dentro do período definido e com caráter de originalidade. Os critérios de exclusão, por sua vez, se remeteram aos artigos duplicados, redigidos em idiomas diferentes dos relatados e publicados fora do recorte temporal.

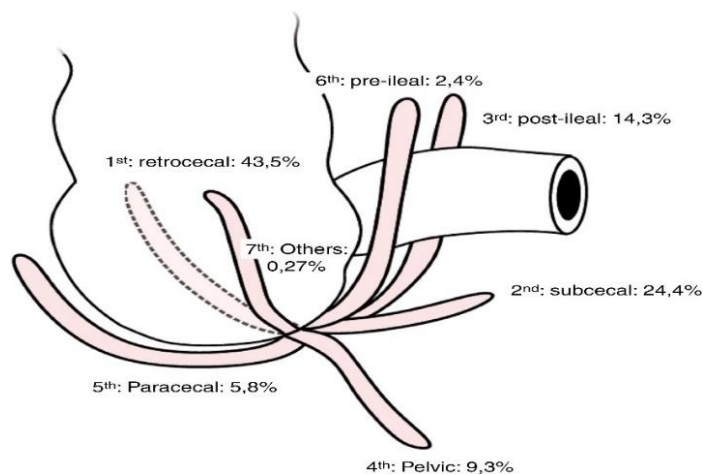
Em suma, para a seleção do conteúdo, alguns passos metodológicos foram estipulados: (I) Leitura exploratória; (II) Leitura seletiva; (III) Seleção de materiais em conformidade com os objetivos do estudo

## **3. RESULTADOS E DISCUSSÃO**

### **3.1 Anatomia e histologia**

Cruz et al., (2021) diz que o apêndice vermiforme corresponde a um órgão móvel, sem posição anatômica definida que nasce do ceco e localiza-se no quadrante inferior

direito do abdome e em região de fossa ilíaca direita. Possui um comprimento que varia de 3 a 13 cm e tem origem, geralmente, no ponto de encontro das três tênias do cólon. Monte (2019) complementa relatando que a extremidade distal, pode conter mais de uma posição, são elas: pré/pós ileal, subepática, retrocecal, retrocecal e retroperitoneal e pélvica. Tal variação de posições é o que leva a confundir os sinais e sintomas característicos da afecção com outras, na figura 1 demonstra a estrutura do apêndice.



Fonte: Monte (2019).

**Figura 1.** Estrutura do apêndice

Santos (2022) diz que o apêndice é constituído histologicamente pelas camadas mucosa, submucosa, muscular e serosa. A apendicite aguda é uma inflamação de quadrante inferior direito do abdome caracterizada por várias alterações morfo-histológicas nessas camadas. É nesse local que ocorre a resposta inflamatória aguda (RIA), além de edema, dor, calor e rubor, sinais clássicos da inflamação.

Sendo assim, Hallam et al., (2021) fala que os vasos subserosos são congestionados com infiltrado neutrofílico perivascular. A serosa torna-se vermelha, opaca e granular. Num estágio posterior, esse exudato gera reação fibrinopurulenta sobre a serosa. Se houver evolução, forma-se abscesso. O infiltrado neutrofílico da camada muscular (podem existir na dentro da mucosa) é o critério histológico para diagnóstico da apendicite aguda.

Reis (2022) corrobora falando que a parte externa do apêndice é rosa-cinza e esse órgão é constituído, histologicamente por células caliciformes que têm como função, produzir muco e células linfoides. Ele é formado por quatro túnicas: uma serosa que envolve toda a superfície e compõe o mesoapêndice; uma muscular que é composta por duas

camadas de fibrinas musculares e tem a parte longitudinal e circular; a mucosa e a submucosa que possuem células de defesa B e T que são responsáveis pelo sistema de defesa do intestino, possuem também, epitélio cilíndrico, estroma reticulado e glândulas tubulares.

### 3.1.1 Anatomia patológica

Silva (2020) relata que existe um exame padrão-ouro que confirma se houve apendicite e isso ocorre após a apendicectomia, onde é analisado a anatomopatologia do espécime obtido. Após a remoção do apêndice cecal, o mesmo é preparado, cortado, fixado em lâminas, corado com o corante hematoxilina-eosina e por fim, é feita a análise microscópica. A variação dos achados anatomopatológicos da apendicite, depende sobretudo, da fase evolutiva em que ela se encontra. As fases evolutivas da apendicite estão descritas a seguir, e resumidas no quadro 1.

**Quadro 1.** Fases evolutivas da apendicite.

Fase edematosa	Quando há hiperemia e edema; apendicite supurativa, apêndice com exsudato fibrinoso.
Fase supurativa	Quando começam a aparecer abscessos focais na parede do apêndice cecal.
Fase gangrenosa	Quando há aparecimento de úlceras hemorrágicas e necrose gangrenosa.
Fase perforativa	Fase em que ocorre perfuração do apêndice, com secreção purulenta e fecálito na cavidade abdominal.

**Fonte:** Silva (2020).

### 3.2 Etiologia e fisiopatologia

Gelain et al., (2021) explicam que a fisiopatologia da apendicite aguda é caracterizada pela obstrução do lúmen, que pode acontecer por fecálito, corpo estranho, calculo biliar, parasitas, linfonodos ou por processos neoplásicos. Na medida em que essa obstrução ocorre, secreções acumulam-se, fazendo com que ocorra o aumento da pressão dentro do lúmen. Tal elevação dificulta o retorno do sangue venoso, gerando congestão,

isquemia, proliferação de bactérias e inflamação com exsudato fibrinoso na parede do apêndice. Com isso, as complicações começam a aparecer, como úlceras, trombose arterial, gangrena e rompimento da parede, o que pode levar a uma infecção bacteriana suscetível a atingir o peritônio parietal e órgãos adjacentes.

Com isso, Santos (2022) diz que após a obstrução da artéria proximal, a mucosa adjacente destila mais muco. Com a redução do seu lúmen, acarreta na obstrução de sua artéria e conseqüentemente, há um rápido aumento da pressão arterial que pode chegar a 65 mmHg. O estiramento estimula as fibras nervosas, resultando em dor abdominal, na maioria das vezes, periumbilical, vômitos e náuseas. Com o aumento da pressão intraluminal, a pressão capilar e venosa tende a diminuir, resultando na hipoxia da mucosa, ou seja, há uma queda na oxigenação do tecido, levando à trombose das pequenas veias e se o fluxo arterial permanecer da mesma maneira, a parede passa a ser ainda mais edemaciada.

De acordo com Takesaki (2018), fatores genéticos podem estar relacionados a etiopatogenia da apendicite, pois o antecedente familiar da doença aumenta o risco do indivíduo em 3 vezes. Em contrapartida, uma dieta rica em fibras, associadas ao consumo reduzido de carboidratos, favorece na redução do trânsito intestinal, com menor índice de formação de fecálitos, o que contribui significativamente em um índice menor de risco da doença. Moura (2022) complementa explicando que a função do apêndice vermiforme em indivíduos jovens é de imunoproteção, embora outros autores descrevam esse órgão como resíduos do desenvolvimento embrionário e outros acreditam que ele sirva com local para organizar as colônias bacterianas benignas ou inócuas.

### **3.3 Manifestações clínicas**

Bastos et al., (2021) explicam que a dor abdominal é o sintoma mais característico e constante, a dor inicial é causada por contrações do apêndice com obstrução luminal. Essa dor é do tipo em cólica, difusa ou referida na região periumbilical. Com frequência, ocorrem concomitantemente a essa dor anorexia e náuseas. Ainda que possa haver queixa de diarreia, principalmente em crianças, alteração do hábito intestinal não faz parte do quadro clínico típico, mas deve ser inquirida para fazer diagnóstico diferencial com outras doenças, como a gastroenterite infecciosa. Com a evolução do processo patológico, o apêndice torna-se inflamado, e o comprometimento dos tecidos vizinhos, com inervação somática, é responsável pela localização de dor e rigidez muscular.

Para Freitas (2019) as manifestações clínicas normalmente surgem no início de forma moderada e são caracterizadas como tríade sintomática de Murphy. Estes sinais não são próprios da apendicite, pois também se manifestam em casos de úlcera perforadora e pancreatite. O quadro clínico é demonstrado por dor epigástrica ou periumbilical, na maioria das vezes de forma alarmante, seguida de náuseas ou vômitos e anorexia. A dor ocorre constantemente, mas de forma moderada. Normalmente, ocorre vômito, e após horas, a dor torna-se mais intensa e mantém-se localizada na fossa ilíaca direita, provocando desconforto e tosse em alguns casos. Nascimento et al. (2018) complementa explicando que na fase inicial, haverá a elucidação de um processo inflamatório com a presença de edema, hiperemia e úlceras na mucosa com exsudato fibrinoso, já na fase tardia observa-se necrose, perfuração e gangrena.

### **3.4 Diagnóstico clínico**

Francino et al., (2019) alertam que o diagnóstico inicial dessa patologia é imprescindivelmente clínico. No ato da anamnese, é importante identificar a localização da dor, início, irradiação, verificar se há ligação com alimentação e outros sintomas, relação com medicamentos e como também, história menstrual. A conduta do exame físico, refere-se em averiguar se há sinais vitais do abdome, observando o plastrão na fossa ilíaca direita, ausculta peristalse, percussão em todos os quadrantes do mesmo. No ano de 2021 esta patologia foi a principal causa de cirurgia abdominal de emergência, com incidência de 7% a 14%, onde os indivíduos do sexo masculino foram o grupo de maior risco.

Franchi (2020) diz que além dos exames laboratoriais, em vários casos não é possível chegar a um diagnóstico preciso, daí o plantonista solicita exames complementares, são esses de imagem, tanto a tomografia computadorizada, como a ressonância magnética que possuem alta sensibilidade e especificidade, embora apresentem um risco maior de radiação ionizante e sejam relativamente de alto custo.

O diagnóstico em obesos e mulheres é um pouco mais complicado porque fornece menos informações para o médico. Nas mulheres, a apendicite pode ter semelhança com infecções ou problemas tubários e ovarianos, mais conhecida como doença inflamatória pélvica. Por isso, faz-se necessário incluir exames adicionais para distinguir se as causas da dor abdominal se tratam de inflamação pélvica, gravidez, infecção urinária e outras patologias, além da suspeita da apendicite (ABDULMOMEN, et al., 2022).

### 3.5 Principais exames para o diagnóstico da apendicite

Gelain et al., (2021) falam que o primeiro exame que deve ser feito para o diagnóstico da apendicite é o exame físico, o profissional aborda o paciente com perguntas específicas sobre a dor que está se queixando, assim como sobre seus sintomas e histórico de saúde para descartar outros problemas, logo após, há o momento do contato tocando ou aplicando pressão em áreas específicas do abdome. Bastos et al., (2021) corrobora explicando que há exames específicos que ajudam para melhor ter a confirmação do diagnóstico de apendicite que está prescrito na tabela 1 abaixo.

**Tabela 1.** Principais exames para o diagnóstico da apendicite

Tipos de exame	Nome	Utilidade para o diagnóstico
Exames laboratoriais	Hemograma	No hemograma, a alteração mais comum é o nível de leucocitose moderado, até 18.000/mm <sup>3</sup> , com desvio à esquerda. Se a taxa de leucocitose estiver acima de 20.000/mm <sup>3</sup> , frequentemente associa-se esta à ruptura do apêndice.
	Proteína C-Reativa (PCR)	O leucograma e a proteína C reativa apresentam-se alterados de forma significativa nos casos de apendicite aguda, independentemente do sexo ou da faixa etária. O leucograma e, principalmente, a proteína C reativa devem ser exames considerados em indivíduos com tempo de evolução sintomática superior a 24 horas.
	Amiloide Sérico A	É um marcador não específico de inflamação e demonstrou ter seus níveis alterados em estágios iniciais de apendicite em crianças, com uma sensibilidade de 86% e especificidade de 83%, entretanto é descrito ser necessário maiores estudos.
	α-2-glicoproteína rica em Leucina (LRG) da urina	Tem sido descrita como marcador promissor de diagnóstico de apendicite aguda em criança. Tem sido hipotetizado que é liberada mais cedo na urina do que os neutrófilos locais, entretanto são necessários mais estudos para o desenvolvimento de uma técnica prática de laboratório padronizada para a mensuração da LRG no ambiente clínico.
	Urianálise (sumário de urina)	Os médicos usam o exame de urina para descartar uma infecção do trato urinário ou pedra nos rins.
Exames de imagem	Ultrassom abdominal	Usam o ultrassom como o primeiro teste de imagem para avaliar uma possível inflamação no apêndice, o profissional de saúde aplica um gel na barriga do paciente e move um aparelho sobre a pele, para criar imagens internas da região abdominal.
	Ressonância Magnética (RM)	As máquinas de ressonância magnética usam ondas eletromagnéticas para produzir imagens detalhadas dos órgãos internos e tecidos moles do corpo. Os pacientes não precisam de anestesia, embora crianças e pessoas com medo de espaços pequenos possam precisar de uma pequena sedação
	Tomografia computadorizada	As tomografias computadorizadas usam raios-x e tecnologia de computador para criar imagens de seus órgãos. Geralmente, para esse exame é feita uma injeção de contraste para obter imagens mais nítidas.

**Fonte:** Bastos *et al.*, (2021).



### 3.6 Exames laboratoriais

Rios (2018) fala que um dos principais exames laboratoriais que auxiliam no diagnóstico da apendicite é o hemograma que é realizado utilizando o sangue total do paciente, um exame simples e de fácil interpretação. A parte de maior interesse no hemograma é a que se refere ao leucograma, que envolve a contagem dos glóbulos brancos. Para casos de suspeita de apendicite, pode ocorrer leucocitose, variando de 10000 a 18000 leucócitos/mm<sup>3</sup>, com uma média de 15000 leucócitos/mm<sup>3</sup> com desvio para a esquerda, e na maioria dos casos, há predomínio de neutrofilia.

Toda via, Hallam et al., (2021) diz que o exame de Proteína C Reativa (PCR) não é específico para apendicite, ou seja, não consegue detectar o local da infecção, a sensibilidade do PCR está entre 93% e 96,6% para apendicite aguda, podendo destacar que um nível normal de PCR tem um valor preditivo negativo de 97-100% para apendicite nos pacientes com sintomas superiores a 24 horas, embora, investigadores também estudaram as combinações de contagem de leucócitos, PCR e contagem de neutrófilos para excluir com segurança o diagnóstico de apendicite aguda.

Freitas (2019) traz um estudo em que diz que valores de proporção de polimorfonucleares acima de 75% foram descritos como um bom discriminador de apendicite aguda, mas com valor clínico limitado e especificidade baixa (33 a 84%). Já o “desvio à esquerda” demonstrou ter uma sensibilidade de 28% e especificidade de 87%, em outro estudo foi encontrado valores de 59% e 90%, respectivamente. Com isso, podem ser consideradas fortes pistas diagnósticas, mas, não definitivas

Fernandes et al., (2020) relata que outro exame que pode estar interligado com a apendicite é a urianálise, já que o apêndice tem uma relação com o ureter direito e, em alguns casos, piúria pode não se referir apenas a infecções urinárias, sendo que em casos de apendicite pode ocorrer piúria, mas marcas de piúria graves são mais prováveis em infecções do trato urinário. Além disso, proteinúria e hematúria em urinálise geralmente sugere distúrbios geniturinários ou hematológicos. Gelain et al., (2021) complementam falando que exame comum de urina deve ser realizado para auxiliar no diagnóstico diferencial com litíase ureteral ou pielonefrite. Nos casos em que o apêndice inflamado está em contato com o ureter ou com a bexiga, pode ocorrer leucocitúria e hematúria microscópica.

Nascimento et al. (2018) diz que os níveis de bilirrubina total elevados, hiperbilirrubinemia, principalmente acima de 1,1 mg/dL, em pacientes com apendicite são

explicadas devido as infecções bacterianas causadas por gram-negativos afetarem a produção biliar por ação direta ou por ação secundária às endotoxinas. Entretanto tem sido descrita como imprecisa na avaliação da presença de perfuração, e na distinção entre complicada e não complicada.

### **3.7 Exames de imagem**

Silva et al., (2021) relatam que há 3 exames de imagem para o diagnóstico da apendicite, sendo eles: A Tomografia Computadorizada (TC), na Ressonância Magnética (RM) e na Ultrassonografia (US). O Raio-X não é a primeira escolha, por ter baixa sensibilidade e especificidade no diagnóstico da apendicite, mas útil para diagnósticos diferenciais do abdômen agudo.

#### **3.7.1 Tomografia computadorizada**

Barreto et al., (2020) diz que para um diagnóstico mais preciso em suspeita de apendicite, fez-se necessário incluir exames de imagem para essa conduta e dentre eles, está a tomografia computadorizada (TC) que diminui significativamente os riscos de falso negativos, sem aumentar a frequência de perfuração. Consiste em um exame de fácil realização e interpretação, sua avaliação é baseada em quatro principais critérios, sendo eles a presença de líquido extra luminal, o diâmetro do apêndice, inflamação periapendicular e apendicolito. Dentre eles, o diâmetro do apêndice possui maior acurácia por resultar alta sensibilidade e especificidade.

Rabha et al., (2022) fala que a TC tem uma alta taxa de sensibilidade e especificidade (98,5% e 98%, respectivamente) para apendicite aguda. Embora o uso de contraste intravenoso e oral possam aumentar a sensibilidade, podem prolongar a permanência, causar reações alérgicas e vômito. Portanto, em adultos, TC abdominal e pélvica pode ser realizada com ou sem contraste. Gelain et al., (2021) diz que é o exame padrão ouro para apendicite, uma vez que possui a maior acurácia diagnóstica, dentre os exames de imagem, para esta patologia, de acordo com uma revisão da Cochrane, o exame possui 95% de sensibilidade e 94% de especificidade, no quadro 2 está descrito o que pode ser demonstrado na TC.

**Quadro 2.** Pontos que a TC pode demonstrar

Aumento da espessura da parede apendicular > 2mm	Aumento da espessura da parede dupla do apêndice >
Apendicolito	Encordoamento de gordura periapendicular
Realce da parede apendicular	

**Fonte:** Gelain *et al.*, (2022).

### 3.7.2 Ultrassonografia

Pareja et al., (2021) trouxe um estudo no qual relata que em um apêndice saudável geralmente pode não ser visualizado por Ultrassonografia (USG), embora, ao tratar-se de apendicite aguda a USG tipicamente demonstra uma estrutura tubular não compressível de 7-9 mm de diâmetro no QID. No entanto, a USG não é tão precisa quanto a TC. USG é a primeira escolha, especialmente em pacientes pediátricos, mulheres grávidas e pacientes magros por não emitir radiação.

Complementando o que foi dito, Jesus et al., (2020) diz que uma patologia ginecológica é mais provável que apendicite aguda em mulheres, a USG pode ser o teste inicial para detectar patologias ginecológicas, como gravidez ectópica, cistos ovarianos ou outras patologias do sistema reprodutor feminino. E se o operador é um ultrassonografista experiente, pode ser o primeiro método de imagem. Também é importante enfatizar que USG é uma modalidade dependente do operador. Imagens de ultrassom mostram o aumento do tamanho da apendicite (abaixo). Mais de 6 mm é considerado anormal.

### 3.73 Ressonância magnética

Segundo Iamarino (2017) a ressonância magnética é uma opção de exame complementar para o diagnóstico de apendicite, indicado para crianças maiores e mulheres grávidas, por não emitir radiação ionizante. Além disso, é preconizado para investigação de apendicite em mulheres de idade fértil, em que outras patologias ginecológicas não foram descartadas para o quadro. Sua acurácia diagnóstica é de cerca de 95% de sensibilidade e 92% de especificidade. Contudo, é importante salientar que em cerca de 30% dos pacientes o apêndice normalmente não pode ser visualizado nesse exame.

Hallam et al., (2021) complementa explicando que a ressonância magnética deve ser considerada como o exame de imagem indicado para pacientes com menos de 50 anos, que chegaram ao departamento de emergência com suspeita de apendicite aguda. O uso da ressonância permite alta precisão do diagnóstico, sem o uso de contraste de radiação ionizante, sendo assim, pode ser usada para avaliar exaustivamente tecidos moles abdominais e pélvicas, sem radiação ionizante, e pode ser realizada sem a utilização de material de contraste intravenosa ou oral.

### **3.8 Tratamento**

Para Marcello et al. (2021) a apendicectomia é o tratamento unicamente prescrito para resolver o problema da apendicite nos pacientes. Ela pode ser realizada de duas formas, seja pela via laparoscópica ou pela via laparotômica (aberta ou convencional). Levando em consideração, as necessidades de materiais específicos e maior grau de experiência por parte do cirurgião, o Sistema Único de Saúde (SUS), opta pela apendicectomia aberta, embora a via laparoscópica chegou a apresentar um custo e um índice de mortalidade menores em relação à via aberta.

Trancoso (2019) explica que a laparoscópica foi testada pela primeira vez em 1983 e a partir daí, vem sofrendo inúmeras alterações para tornar-se um método cada vez mais eficaz. Existem diversos pontos positivos relacionados ao tratamento com a apendicectomia laparoscópica, entre eles, o declínio da intensidade da dor na ferida, recuperação global, menor tempo de hospitalização e menor taxa de complicação, além de ser mais eficiente, eficaz e menos invasiva. Contudo, esses pontos foram identificados nos casos em que a apendicite não ingressou para a fase complicada.

Complementando o que foi dito anteriormente, Moreira (2018) diz que embora a apendicectomia seja considerada como padrão ouro no tratamento da apendicite aguda, estudos recentes sugerem que a antibioticoterapia é eficaz em alguns casos de apendicite não complicadas. No entanto, esse é um caso ainda discutível e com controversas.

Bastos (2021) chama atenção falando que uma questão a ser avaliada na escolha da aplicação da apendicectomia laparoscópica em apendicite perfurada é a probabilidade de maior taxa de formação de abscesso intra-abdominal pós-operatório do que a apendicectomia aberta, gerando complicações posteriores como infecções no local ou a necessidade de uma nova cirurgia.

---

---

#### 4. CONSIDERAÇÕES FINAIS

Mediante análise dos artigos utilizados para a confecção do presente estudo, observou-se a relevância dos exames laboratoriais para o diagnóstico precoce da apendicite aguda, onde, os dados obtidos pelas análises clínicas, em associação a anamnese, propiciam em um diagnóstico precoce, impactando significativamente no prognóstico e sobrevida do enfermo.

Análises do sangue total a partir da averiguação do hemograma podem contribuir diretamente para o diagnóstico, uma vez que apresenta além de outras informações, detalhes quantitativos sobre as células especializadas nos vários tipos de processos infecciosos. Os dados obtidos pela Proteína C-reativa, também são de grande relevância para a conclusão diagnóstica, uma vez que podem elucidar o perfil dos quadros agudos, o que associados aos relatos de dor abdominal, bem como outros sinais e sintomas, propiciarão para um diagnóstico fidedigno, possibilitando um tratamento específico e diminuindo a mortalidade.

Vários outros biomarcadores tem sido objeto de estudo para a averiguação de vínculo com a apendicite, entretanto, existe na literatura uma certa carência no que se destina a essa temática, bem como a importância dos exames laboratoriais no diagnóstico da apendicite aguda, fazendo desde artigo, uma importante atualização dos informes.

#### 5. REFERÊNCIAS

ABDULMOMEN A, A, *et al.* Apendicite Perfurada Aguda Associada à Diverticulite Apendicular em um Homem Jovem: Relato de Caso com Revisão da Literatura. **Revista Am J Case Rep**, São Paulo, v. 12, n. 23, p. 112-123, abril/2022.

BARRETO, F, X *et al.* Avaliação morfológica de apêndices cecais em tomografias computadorizadas de abdômen. **Brazilian Journal of Health Review**, Osasco v. 3, n. 6, p. 16903-16916, fevereiro/2020.

BASTOS, I, D, R *et al.* Apendicite aguda e suas complicações cirúrgicas. **Brazilian Journal of Health Review**, v. 4, n. 1, p. 2142-2152, agosto/2021.

CRUZ, S, A *et al.* Variações anatômicas do apêndice vermiforme e suas implicações na

apendicectomia: um estudo em peças cadavéricas. **Brazilian Journal Of Health Review**, Osasco, v. 4, n. 1, p. 2542-2554, janeiro/2021.

FERNANDES, B, C *et al.* Critério de alvarado para diagnóstico de apendicite aguda infantil. **Revista Interdisciplinar Em Ciências Da Saúde E Biológicas**, Guarulhos, v. 4, n. 2, p. 75-87, março/2020.

FRANCINO, R, P *et al.* Complicações de um diagnóstico tardio de apendicite. **Revista da Faculdade de Medicina de Teresópolis**, Piauí, v. 3, n. 1, abril/2019.

FRANCHI, E, P, I. Perfil clínico-epidemiológico da apendicite aguda em um hospital do Tocantins, Brasil. **Revista de Patologia do Tocantins**, Tocantins, v. 7, n. 4, p. 13-18, dezembro/2020.

FREITAS, E, L *et al.* Perfil clínico-epidemiológico da apendicite aguda no Brasil: uma revisão sistemática. **Revista de Ciências e Saúde**, v. 12, n. 33, p. 345-354, março/ 2019.

GELAIN, A, P *et al.* Apendicite aguda com má-rotação intestinal: relato de caso. **Revista Brazilian Journal of Development**, Curitiba, v.7, n.5, p. 49722-49727, maio/2021.

GUTIERREZ, D *et al.* A APENDICITE AGUDA: REVISÃO DE LITERATURA. **Revista de Ensaio USF**, Fortaleza, v. 6, n. 1, p. 73- 88, maio/2022.

HALLAM, B *et al.* APENDICITE AGUDA: REVISÃO DE LITERATURA. **Revista ensaio da USF**, Fortaleza, v. 12, n. 32, p. 112-118, maio/2021.

IAMARINO, A, P. Fatores de risco associados às complicações de apendicite aguda. **Revista do Colégio Brasileiro de Cirurgiões**, Ceará, v. 44, p. 560-566, setemebro/2017.

JESUS, E, C *et al.* Diagnóstico de apendicite aguda: escore RIPASA. **Revista Cadernos UniFOA**, Volta Redonda, n. 43, p. 151-157, agosto/2020.

MARCELLO, L *et al.* Apendicectomia laparoscópica versus apendicectomia aberta: análise

---

das abordagens cirúrgicas terapêuticas em pacientes com apendicite aguda. **Revista Fluminense de Extensão Universitária**, Rio de Janeiro, v. 11, n. 1, p. 31-34, abril/2021.

MONTE, H, M. Apendicite aguda e laparoscopia com clipagem do coto apendicular e análise intervencionista. **Revista de ciência e educação**, Fortaleza, v. 62, n. 20, p. 234-241, julho/2019.

MOREIRA, L, F. Fatores preditores de complicações pós-operatórias em apendicectomias. **Revista do Colégio Brasileiro de Cirurgiãos**, Santa Catarina, v. 45, n. 10, p. 32-46, janeiro/2018.

MOURA P, L, M. Apendicite aguda: aspectos gerais acerca da abordagem diagnóstica e cirúrgica Acute appendicitis: general aspects about the diagnostic and surgical approach. **Brazilian Journal of Development**, Rio de Janeiro, v. 8, n. 3, p. 23-41, maio/2022.

NASCIMENTO, R, R *et al.* Associação entre o escore de Alvarado, achados cirúrgicos e aspecto histopatológico da apendicite aguda. **Revista do Colégio Brasileiro de Cirurgiãos**, Santa Catarina, v. 45, n. 12, p. 34-48, maio/2018.

PAREJA, H, N, J *et al.* Apendicite tratada com tiflectomia: relato de caso. **Revista Brazilian Journal of Development**, Curitiba, v.7, n.11, p. 105408-105410 nov/2021.

RABHA, M, D, B *et al.* Análise epidemiológica das internações por apendicite aguda em idosos no Brasil, de 2015 a 2019. **Revista Ibero- Americana de Humanidades, Ciências e Educação- REASE**, São Paulo, v. 8, n. 07, p. 23-39, Jul/2022.

REIS, P, S. APENDICITE AGUDA: REVISÃO DA LITERATURA. **Revista Saúde Brasil**, Recife, v. 12, n. 33, p. 112-118, maio/2022.

RIOS, D, M. Apendicite aguda em gestante de 32 semanas: Relato de caso. **Acta Biomedica Brasiliensia**, São Paulo, v. 9, n. 1, p. 178-183, agosto/2018

SANTOS, F, C. O método diagnóstico precoce de apendicite aguda na emergência: uma

revisão da literatura. **Revista Eletrônica Acervo Médico**, v. 19, n. 3, p. e11228-e11228, outubro/2022.

SILVA, C, L *et al.* O desafio do diagnóstico de apendicite na mulher: relato de caso e revisão da literatura. **Revista Brasília Med**, Distrito Federal, v. 58, n. 11, p. 87-93, abril/2021.

SILVA, C, P. Investigação de preditores clínicos, laboratoriais e de exames de imagem associados à apendicite complicada em pacientes de 0 a 15 anos. **Revista Saúde em foco**, Botucatu, v. 10, n. 4, p. 21-28, outubro/2020.

TAKESAKI, N, A. Apendicite aguda em pediatria: estudo clinico-epidemiológico e avaliação de marcadores laboratoriais de risco para a gravidade. **Revista Paulista**, Campinas, v. 56, n. 21, p. 98-111, agosto/2018.

TRONCOSO, L, T. Pós-operatório: apendicectomia laparoscópica x cirurgia aberta. **Revista de Medicina de Família e Saúde Mental**, São Paulo v. 1, n. 2, novembro/2019.

**\*Autor para correspondência:**

**Felicson Leonardo Oliveira Lima**

**E-mail: felicsonleonardo@hotmail.com**

**Universidade Estadual de Feira de Santana, Feira de Santana, Bahia.**

**RECEBIDO: 26/05/2023 ACEITO: 15/06/2023**