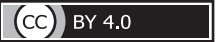

<https://doi.org/10.24060/2076-3093-2023-13-3-215-220>

# Роль перфузионной компьютерной томографии в диагностике дивертикулярной болезни ободочной кишки и ее осложнений

М.В. Тимербулатов<sup>1</sup>, А.Ф. Иткулов<sup>2\*</sup>, Д.Э. Байков<sup>1,2</sup>, А.А. Ибатуллин<sup>1,2</sup>, М.М. Хафизов<sup>2</sup>

<sup>1</sup> Башкирский государственный медицинский университет, Россия, Республика Башкортостан, Уфа

<sup>2</sup> Клиника Башкирского государственного медицинского университета, Россия, Республика Башкортостан, Уфа

\* **Контакты:** Иткулов Артур Фиргатович, e-mail: itkulov708@gmail.com

**Тимербулатов Махмуд Вилевич** — д.м.н., профессор, кафедра факультетской хирургии, [orcid.org/0000-0002-6664-1308](https://orcid.org/0000-0002-6664-1308)

**Иткулов Артур Фиргатович** — лаборатория радионуклидной диагностики, [orcid.org/0009-0004-8621-3687](https://orcid.org/0009-0004-8621-3687)

**Байков Денис Энверович** — д.м.н., профессор, кафедра общей хирургии с курсами трансплантологии и лучевой диагностики ИДПО, [orcid.org/0000-0002-3210-6593](https://orcid.org/0000-0002-3210-6593)

**Ибатуллин Артур Альберович** — д.м.н., профессор, кафедра хирургических болезней и новых технологий с курсом ИДПО, [orcid.org/0000-0002-8381-2850](https://orcid.org/0000-0002-8381-2850)

**Хафизов Мунавис Мунависович** — аспирант, кафедры общей хирургии с курсами трансплантологии и лучевой диагностики ИДПО, [orcid.org/0000-0002-1287-814X](https://orcid.org/0000-0002-1287-814X)

## Аннотация

**Введение.** Дивертикулярная болезнь ободочной кишки (ДБОК) является значимой медико-социальной проблемой современного общества, характеризующейся стойким снижением качества жизни пациентов и неуклонным ростом заболеваемости в популяции в целом с тенденцией к увеличению осложнений основного заболевания в виде воспалительных деструктивных изменений со стороны стенки кишки. **Материалы и методы.** В исследовании приняли участие 63 пациента с ДБОК обоего пола в возрасте от 34 до 79 лет включительно. Все обследуемые были разделены на 3 группы в зависимости от поражения стенки ободочной кишки. В первую группу вошли 11 пациентов с неизменной стенкой кишки, во вторую группу — 43 пациента с дивертикулитом, третью группу составили 9 пациентов с аденокарциномой ободочной кишки. **Результаты и обсуждение.** При проведении перфузионной компьютерной томографии (ПКТ) стенки ободочной кишки было установлено, что показатели ВФ при остром дивертикулите по сравнению с неизменной стенкой кишки увеличились в среднем в 1,7 раза, тогда как при злокачественных образованиях — уже в 5,3 раза. Данные ВV при остром дивертикулите по сравнению с неизменной стенкой кишки увеличились в 9,2 раза, при злокачественных образованиях — в 13,6 раза. Показатели МРТ при остром дивертикулите по сравнению с неизменной стенкой кишки увеличились в 2,5 раза, при злокачественных образованиях — в 3,9 раза. Показатели PS при остром дивертикулите по сравнению с неизменной стенкой кишки увеличились в 1,7 раза, при злокачественных образованиях — в 3,8 раза. **Заключение.** Перфузионная компьютерная томография способна выявить разницу показателей микроциркуляции при воспалительных и злокачественных процессах и может применяться в общем диагностическом алгоритме для определения дальнейшей тактики лечения.

**Ключевые слова:** дивертикулярная болезнь, дивертикулит, дивертикулез ободочной кишки, перфузионная компьютерная томография, ирригография, колоноскопия, магнитно-резонансная томография

**Для цитирования:** Тимербулатов М.В., Иткулов А.Ф., Байков Д.Э., Ибатуллин А.А., Хафизов М.М. Роль перфузионной компьютерной томографии в диагностике дивертикулярной болезни ободочной кишки и ее осложнений. Креативная хирургия и онкология. 2023;13(3):215–220. <https://doi.org/10.24060/2076-3093-2023-3-215-220>

## Perfusion Computed Tomography in the Diagnosis of Colonic Diverticular Disease and its Complications

**Mahmud V. Timerbulatov** —  
Dr. Sci. (Med.), Prof.,  
Department of Faculty Surgery,  
orcid.org/0000-0002-6664-1308

**Artur F. Itkulov** —  
Radionuclide Diagnostics  
Laboratory, orcid.org/0009-  
0004-8621-3687

**Denis E. Baikov** — Dr. Sci.  
(Med.), Prof., Department  
of General Surgery with  
Transplantology and X-ray  
Diagnostics Courses for  
Advanced Professional  
Education, orcid.org/0000-  
0002-3210-6593

**Artur A. Ibatullin** — Dr. Sci.  
(Med.), Prof., Department of  
Surgical Diseases and New  
Technologies with a Course  
of Advanced Professional  
Education, orcid.org/0000-  
0002-8381-2850

**Munavis M. Khafizov** —  
Postgraduate Student,  
Department of General Surgery  
with Transplantology and  
X-ray Diagnostics Courses  
for Advanced Professional  
Education, orcid.org/0000-  
0002-1287-814X

*Makhmud V. Timerbulatov<sup>1</sup>, Artur F. Itkulov<sup>2\*</sup>, Denis E. Baikov<sup>1,2</sup>, Artur A. Ibatullin<sup>1,2</sup>, Munavis M. Khafizov<sup>2</sup>*

<sup>1</sup> Bashkir State Medical University, Ufa, Russian Federation

<sup>2</sup> Clinic of Bashkir State Medical University, Ufa, Russian Federation

\* **Correspondence to:** Artur F. Itkulov, e-mail: itkulov708@gmail.com

### Abstract

**Introduction.** Colonic diverticular disease (colonic diverticulitis) is considered to be a serious medical and social problem of modern society, marked by a persistent decrease in the quality of life of patients and a steady growth in morbidity with a tendency to increase complications of the underlying disease in the form of inflammatory destructive changes in the intestinal wall. **Materials and methods.** The study involved 63 patients with colonic diverticulitis, males and females, aged 34 through 79 years. All participants were divided into 3 groups, depending on the damage to the intestinal wall. The first group included 11 patients with intact intestinal wall, the second group included 43 patients with diverticulitis, and the third group — 9 patients with adenocarcinoma of the large intestine. **Results and discussion.** When performing perfusion computed tomography (PCT) of the intestinal wall, it was found that BF values in acute diverticulitis, compared to the intact intestinal wall, increased on average by 1.7 times, while in malignancies — by 5.3 times. BV values in acute diverticulitis, as compared to the intact intestinal wall, increased by 9.2, and in malignancies — 13.6 times. MRI values in acute diverticulitis, as compared to the intact intestinal wall, increased by 2.5 times, and in malignancies — 3.9 times. PS values in acute diverticulitis, as compared to the intact intestinal wall, increased by 1.7 times, and in malignancies — 3.8 times. **Conclusion.** Since PCT is able to detect the difference of microcirculation parameters in inflammatory and malignant processes, it can be used in the diagnostic algorithm to determine further treatment strategy.

**Keywords:** diverticular disease, diverticulitis, colonic diverticulosis, perfusion computed tomography, irrigography, colonoscopy, magnetic resonance imaging

**For citation:** Timerbulatov M.V., Itkulov A.F., Baikov D.E., Ibatullin A.A., Khafizov M.M. Perfusion computed tomography in the diagnosis of colonic diverticular disease and its complications. *Creative surgery and oncology*. 2023;13(3):215–220. <https://doi.org/10.24060/2076-3093-2023-3-215-220>

## ВВЕДЕНИЕ

Дивертикулярная болезнь ободочной кишки (ДБОК) является стабильно прогрессирующим заболеванием, частота которого у взрослого населения в настоящее время в развитых странах Европы и Северной Америки составляет более чем две трети в популяции [1]. Местная же регионарная распространенность заболевания напрямую коррелирует с такими показателями, как возраст, географическое положение, различный образ жизни, индивидуальный характер питания и физической активности, который в дальнейшем влияет на объем поражения и особенности течения дивертикулеза [2].

Наряду с увеличением дивертикулеза как самостоятельного заболевания повышается и частота его осложнений в виде дивертикулита. В частности, исследования К. Shahedi и соавт. (2013) показали, что в среднем период формирования острого дивертикулита от момента начала заболевания составляет чуть более семи лет, а риск воспалительных осложнений со стороны измененной стенки кишки повышается пропорционально снижению возраста конкретного пациента на момент установления диагноза [3, 4].

Возвращаясь к проблеме постановки диагноза и определении стадии ДБОК, следует указать на тот факт, что постановка диагноза на основании лабораторных показателей и клинических проявлений весьма затруднительна, а выбор тактики проводимых лечебных процедур напрямую зависит от результатов инструментальной диагностики [5, 6]. С этой целью в клинической практике используется целый ряд визуализационных диагностических методов, таких как рентгеновская ирригография, колоноскопия, ультразвуковое исследование, компьютерная и магнитно-резонансная томография [7].

При классическом подходе рентгеновская ирригография с раствором сульфата бария по настоящее время остается основным методом лучевой визуализации при ДБОК и ее осложнениях. Метод позволяет определить деформацию внутреннего просвета кишки, уточнить состояние ее рельефа, наличие участков затека и дефекты наполнения контрастного вещества, экстравазации контрастного вещества при перфоративных процессах [8]. Вместе с тем, по результатам проведенных научных исследований, чувствительность и специфичность метода при воспалительных осложнениях ДБОК не превышает 80–83 и 80–81 % соответственно. К основным недостаткам следует отнести невозможность качественной оценки наружных контуров пораженной кишки и состояние паракишечной клетчатки на этом уровне [9].

Следующей методикой в диагностическом арсенале следует указать ультразвуковое исследование (УЗИ). УЗИ является наиболее доступным, неинвазивным и в последнее время широко применяемым методом лучевой диагностики у пациентов с клиническими проявлениями «острого живота». Специфичность и чувствительность метода, по наблюдениям тех же авторов, уже достигает 90 % [9].

Вместе с тем следует напомнить, что УЗИ — это операторозависимый метод визуализации, где полученное изображение не соответствует привычному пространственному геометрическому положению исследуемых структур и, в отличие от других цифровых методик, обладает не таким хорошим пространственным разрешением лоцируемых объектов. Вследствие этого УЗИ не всегда позволяет провести точную навигацию и поэтому менее предпочтительно, нежели компьютерная томография (КТ), на этапе планируемого оперативного вмешательства [10].

Магнитно-резонансная томография (МРТ) также находит свое применение в диагностике различной патологии желудочно-кишечного тракта и, в частности, при ДБОК. Согласно наблюдениям ряда авторов, чувствительность МРТ колеблется в диапазоне 86–94 %, а специфичность составляет в среднем 88–92 % [11, 12]. Эти показатели достаточно высоки, но следует отметить, что продолжительное время сканирования зачастую не позволяет избежать двигательных артефактов, обусловленных перистальтикой стенки кишки, а небольшие размеры самих дивертикулов не исключают тот факт, что локальные изменения просто не попали в «зону интереса». Кроме того, наличие металлических имплантов, искусственных водителей ритма, неконтролируемая клаустрофобия также существенно ограничивают массовое применение метода как основного звена инструментальной диагностики [13].

Следующим и весьма перспективным методом лучевой визуализации при ДБОК в настоящее время выступает КТ. Большинство авторов рассматривают КТ уже в качестве «золотого стандарта» при дивертикулезе и его осложнениях. Метод позволяет детально оценить состояние стенки кишки, выявить все имеющиеся в ней дефекты, определить их количество и протяженность, оценить состояние паракишечной клетчатки, наличие или отсутствие дополнительных образований в межпетельных пространствах. Также метод позволяет соотнести выявленные изменения с состоянием других органов брюшной полости, тем самым выявить иные причины болевого синдрома, имитирующие ДБОК [14]. В связи с этим на практике можно столкнуться с рядом проблем. В частности, как при раке ободочной кишки, так и при дивертикулярной болезни имеет место локальное утолщение стенки кишки, деформация внутреннего рельефа, инфильтрация паракишечной клетчатки, увеличение регионарных лимфатических узлов, наличие толстостенных полостных образований и свободного газа в брюшной полости. Все это создает определенные трудности в дифференциальной диагностике, тем более что факт сочетания осложненных и неосложненных дивертикулов с наличием неопластического процесса в стенке кишки является нередким состоянием и требует самого пристального внимания. Основным диагностическим приемом применительно к обозначенной проблеме является наблюдение КТ с внутривенным болюсным усилением в динамике, когда повторное исследование проводится после проведенного курса противовоспалительной терапии.

На полученных изображениях оценивают прогрессивный или регрессивный типы выявленных изменений по отношению к первичному исследованию. Тактика во многом представляется оправданной после консервативной терапии и, как правило, характеризуется регрессом ранее выявленных инфильтративных изменений в зоне дивертикулита при осложненном течении ДБОК [15]. Но при формирующемся неопластическом процессе регистрируемая КТ картина при контрольном исследовании может быть охарактеризована как отрицательная с прогрессивным увеличением опухолевой массы и признаками поражения как прилежащих, так и отдаленных структур.

Возникает потребность в более детальной дифференциальной диагностике воспалительных и невоспалительных, неопластических изменений стенки ободочной кишки. Такой методикой потенциально способна выступать динамическая перфузионная компьютерная томография (ПКТ), оценивающая состояние всех фаз регионарного кровотока в зоне интереса.

В связи с этим, учитывая небольшое количество проведенных исследований и относительно невысокие показатели достоверности, проблема дифференциальной диагностики рака ободочной кишки и острых воспалительных осложнений при дивертикулярной болезни путем проведения КТ не может считаться решенной и требует проведения дальнейших исследований.

Целью настоящего исследования было разработать методику ПКТ у пациентов с различными заболеваниями ободочной кишки с определением показателей микроциркуляции при ДБОК без воспалительных изменений, остром дивертикулите, при злокачественных образованиях.

## МАТЕРИАЛЫ И МЕТОДЫ

В исследовательскую группу вошли 63 пациента с диагнозом ДБОК, госпитализированных в ГКБ № 21 и Клинику БГМУ в период 2017 по 2019 год. Исследуемую группу составили лица мужского пола — 27 пациентов (42,9%), женского — 36 (57,1%). Средний возраст — 64 года (от 34 до 79 лет). Проводили оценку следующих характеристик: возраст, пол, количество дней лечения, длительность течения заболевания, частота осложнений, а также результаты лабораторных и инструментальных обследований. Анализировали результаты консервативной терапии и оперативных вмешательств.

ПКТ проводились на 128-срезовом компьютерном томографе GE (Optima CT 660) толщиной выделяемого среза 0,625 мм, 300 мА, с применением специальной программы CT Perfusion 4D.

На первом этапе выполняли сканирование в нативном режиме. Анализировали толщину, протяженность, структуру стенки кишки, расположение и взаимоотношение с прилежащими органами, степень стеноза просвета кишки, наличие регионарных лимфатических узлов и состояние окружающей параколической клетчатки. После уточнения зоны поражения выполняли второй этап — ПКТ. Для проведения исследования

был разработан собственный алгоритм исследования ободочной кишки. Через внутривенный периферический кубитальный катетер 18G пациенту внутривенно вводили неионный контрастный препарат с концентрацией 350–370 миллиграммов на миллилитр. Расчет контраста производился как 0,3 г/1 кг массы пациента, скорость введения 4 мл в секунду. Исследование начиналось через 5 секунд после начала внутривенного введения, продолжалось в течение 60 секунд.

Полученные изображения анализировались на специализированных рабочих станциях Advantage Workstation по реконструируемым параметрическим картам с определением значений объема и скорости регионального кровотока (Blood Volume — BV and Blood Flow — BF), среднего времени прохождения (Mean Transit Time — МТТ), значений проницаемости стенки капиллярных сосудов (PS — permeability solution).

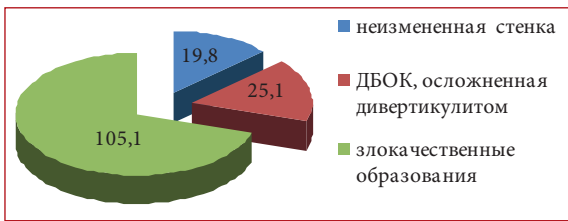
## РЕЗУЛЬТАТЫ

После проведенного исследования ПКТ, данных гистологических исследований биопсийного или операционного материала пациенты были разделены на три группы.

В первую группу вошли 11 (17,5%) пациентов без выраженных клинико-рентгенологических проявлений ДБОК. На бесконтрастных нативных изображениях стенка кишки была без явных признаков воспалительного процесса, толщиной не превышала 2–3 мм. Значения плотности в ней были представлены в среднем в диапазоне 17–39 НУ. Параколическая клетчатка имела не измененное, однородное строение, плотностью от –73 до –108 НУ. Признаки регионарной лимфаденопатии не наблюдались. На параметрических картах показатели регионарного кровотока в среднем характеризовались следующими значениями: BF — 19,8 ± 1,3 (18,5–21,1) мл/100 г/мин; BV — 5,4 ± 0,2 (5,2–5,6) мл/100 г; МТТ — 2,6 ± 0,7 (1,9–3,3) с; PS — 12,4 ± 2,6 (9,8–15,0) мл/100 г/мин.

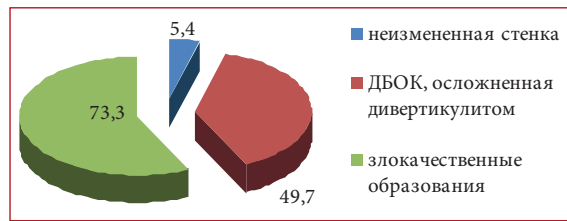
Вторую группу составили 43 (68,2%) пациента с ДБОК, осложненной дивертикулитом. По данным исследования стенка кишки была толщиной от 5 до 28 мм, плотность составляла от 32 до 51 НУ. Определялись дивертикулы, размеры которых варьировались от 4×5×8 до 9×15×18 мм. Наружные контуры воспаленных дивертикулов были нечеткие, неровные, толщина стенки достигала 4 мм. Околокишечная клетчатка инфильтративно изменена, включала в себя участки вторичной тяжистой перестройки. Плотность ее была представлена в диапазоне от –17 до –73 НУ. Регионарные лимфатические узлы были как одиночные, так и количественно увеличенные, размерами достигали 5×7×8 мм. Показатели перфузионного кровотока в этой группе составили: BF — 25,1 ± 2,3 (22,8–27,4) мл/100 г/мин; BV — 49,7 ± 8,2 (41,5–57,9) мл/100 г; МТТ — 6,4 ± 1,9 (4,5–8,3); PS — 21,1 ± 4,3 (16,8–25,4) мл/100 г/мин.

В третью группу вошли 9 (14,3%) пациентов с диагнозом «злокачественные образования ободочной кишки». По КТ-картине визуализировались утолщения кишечной стенки до 12–39 мм (муфтообразные



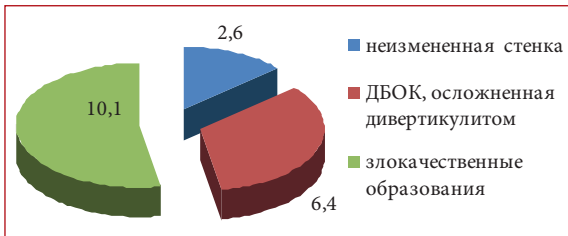
**Рисунок 1.** Среднее значение скорости регионарного кровотока (BF — мл/100 г/мин)

**Figure 1.** Mean regional blood flow velocity (BF—mL/100g/min)



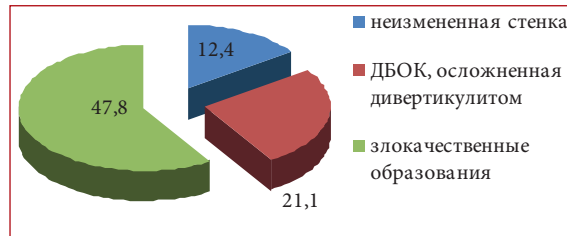
**Рисунок 2.** Среднее значение объема регионарного кровотока (BV — мл/100 г)

**Figure 2.** Mean regional blood volume (BV—mL/100g)



**Рисунок 3.** Среднее значение времени прохождения кровотока (MTT — с)

**Figure 3.** Mean transit time (MTT—s)



**Рисунок 4.** Среднее значение проницаемости стенок капилляров в интерстициальную фазу (PS — мл/100 г/мин)

**Figure 4.** Mean value of capillary permeability surface area in the interstitial phase (PS—mL/100g/min)

утолщения с сужением просвета до 4 мм) плотностью от 36 до 64 HU. Параколическая клетчатка определялась с инфильтрованными изменениями, тяжистой перестройкой, плотностью от –12 до –76 HU. Размеры регионарных лимфатических узлов достигали 12×22×18 мм. Показатели перфузионного кровотока составили: BF — 105,1 ± 14,4 (90,7–119,5) мл/100 г/мин; BV — 73,3 ± 5,9 (67,4–79,2) мл/100 г; MTT — 10,1 ± 1,4 (8,7–11,5) с; PS — 47,8 ± 8,3 (39,5–56,1) мл/100 г/мин.

## ОБСУЖДЕНИЕ

Можно выделить ряд различий в показателях перфузии на КТ: показатели скорости регионарного кровотока (BF) при остром дивертикулите по сравнению с неизменной стенкой кишки увеличились в среднем в 1,7 раза, тогда как при злокачественных образованиях уже в 5,3 раза (рис. 1). Данные по объему регионарного кровотока (BV) при остром дивертикулите по сравнению с неизменной стенкой кишки увеличились в 9,2 раза, при злокачественных образованиях — в 13,6 раза (рис. 2). Цифровые значения среднего времени прохождения кровотока (MTT) при остром дивертикулите по сравнению с неизменной стенкой кишки увеличились в 2,5 раза, при злокачественных образованиях — в 3,9 раза (рис. 3). Показатели проницаемости стенок капилляров в интерстициальную фазу (PS) при остром дивертикулите по сравнению с неизменной стенкой кишки увеличились в 1,7 раза, при злокачественных образованиях — в 3,8 раза (рис. 4).

## ЗАКЛЮЧЕНИЕ

Таким образом, анализируя полученные результаты, можно прийти к заключению, что при воспалительном процессе объемные и скоростные показатели регионарного кровотока в стенке кишки возрастают умеренно, тогда как при неопластическом процессе повышение

аналогичных показателей отмечается в несколько раз. Наиболее интересными здесь представляются значения скорости регионарного кровотока (BF) и показатели проницаемости сосудистой стенки (PS), которые опосредованно характеризуют полноценность сосудистого звена и способность депонирования контрастного вещества в межклеточном пространстве.

ПКТ способна анализировать разницу показателей микроциркуляции при воспалительных и злокачественных процессах и может применяться в общем диагностическом алгоритме для определения дальнейшей тактики лечения.

**Информация о конфликте интересов.** Конфликт интересов отсутствует.

**Conflict of interest.** The authors declare no conflict of interest.

**Информация о спонсорстве.** Данная работа не финансировалась.

**Sponsorship data.** This work is not funded.

## СПИСОК ЛИТЕРАТУРЫ

- 1 Драпкина О.М., Лазебник Л.Б., Бакулин И.Г., Сказываева Е.В., Бакулина Н.В., Ситкин С.И. и др. Дивертикулярная болезнь толстой кишки: клиническая картина, диагностика, лечение и профилактика. Экспериментальная и клиническая гастроэнтерология. 2023;2:33–69. DOI: 10.31146/1682-8658-ecg-210-2-33-69
- 2 Мишушкин О.Н., Кручинина М.А., Алтухова Е.И., Тугова Ю.Е. Дивертикулярная болезнь толстой кишки: диагностика, лечение, профилактика осложнений. Медицинский Совет. 2022;6:109–15. DOI: 10.21518/2079-701X-2022-16-6-109-115
- 3 Shahedi K., Fuller G., Bolus R., Cohen E., Vu M., Shah R., et al. Long-term risk of acute diverticulitis among patients with incidental diverticulosis found during colonoscopy. Clin Gastroenterol Hepatol. 2013;11(12):1609–13. DOI: 10.1016/j.cgh.2013.06.020
- 4 Altomare A., Gori M., Cocca S., Carotti S., Francesconi M., Ribolsi M., et al. Impaired colonic contractility and intestinal permeability in symptomatic uncomplicated diverticular disease. J Neurogastroenterol Motil. 2021;27(2):292–301. DOI: 10.5056/jnm20110

- 5 Белов Д.М., Зароднюк И.В., Москалев А.И., Майновская О.А. КТ признаки деструкции дивертикула при воспалительных осложнениях дивертикулярной болезни ободочной кишки. *Колопроктология*. 2022;21(1):71–82. DOI: 10.33878/2073-7556-2022-21-1-71-82
- 6 Карпухин О.Ю., Юсупова А.Ф., Панкратова Ю.С., Черкашина М.И., Ахмадуллина А.А. Компьютерная томография в диагностике и лечении воспалительных осложнений дивертикулярной болезни ободочной кишки. *Колопроктология*. 2021;20(4):34–41. DOI: 10.33878/2073-7556-2021-20-4-34-41
- 7 Kruis W, Germer C.T., Böhm S., Dumoulin F.L., Frieling T., Hampe J., et al. German guideline diverticular disease/diverticulitis: Part I: Methods, pathogenesis, epidemiology, clinical characteristics (definitions), natural course, diagnosis and classification. *United Eur Gastroenterol J*. 2022;10(9):923–939. DOI: 10.1002/ueg2.12309
- 8 Tandilava I., Urushadze O., Tsetskhladze D., Kashibadze K., Phutkaradze S., Meskhi N., et al. Retrospective analysis of CT colonoscopy of 7 years experience in a clinical practice. *Radiobiol Radiat Safety*. 2023;3(4):67–78.
- 9 Andeweg C.S., Wegdam J.A., Groenewoud J., van der Wilt G.J., van Goor H., Bleichrodt R.P. Toward an evidence-based step-up approach in diagnosing diverticulitis. *Scand J Gastroenterol*. 2014;49(7):775–84. DOI: 10.3109/00365521.2014.908475
- 10 Ripollés T., Sebastián-Tomás J.C., Martínez-Pérez M.J., Manrique A., Gómez-Abril S.A., Torres-Sanchez T. Ultrasound can differentiate complicated and noncomplicated acute colonic diverticulitis: a prospective comparative study with computed tomography. *Abdom Radiol (NY)*. 2021;46(8):3826–34. DOI: 10.1007/s00261-021-03060-5
- 11 Jerjen F., Zaidi T., Chan S., Sharma A., Mudliar R., Soomro K., et al. Magnetic Resonance Imaging for the diagnosis and management of acute colonic diverticulitis: a review of current and future use. *J Med Radiat Sci*. 2021;68(3):310–9. DOI: 10.1002/jmrs.458
- 12 Ajaj W., Debatin J.F., Lauenstein T. Colonography by magnetic resonance imaging. *Eur J Gastroenterol Hepatol*. 2005;17(8):815–20. DOI: 10.1097/00042737-200508000-00006
- 13 Storz C., Rothenbacher T., Rospleszcz S., Linseisen J., Messmann H., De Cecco C.N., et al. Characteristics and associated risk factors of diverticular disease assessed by magnetic resonance imaging in subjects from a Western general population. *Eur Radiol*. 2019;29(3):1094–103. DOI: 10.1007/s00330-018-5687-5
- 14 Ардатская М.Д., Ачкасов С.И., Веселов В.В., Зароднюк И.В., Ивашкин В.Т., Карпухин О.Ю. и др. Дивертикулярная болезнь. Клинические рекомендации Колопроктология. 2021;20(3):10–27. DOI: 10.33878/2073-7556-2021-20-3-10-27
- 15 Хаджи Исмаил И.А., Воробей А.В., Лагодич Н.А., Дыбов О.Г., Старостин А.М., Батурич И.К. Дивертикулярная болезнь ободочной кишки: патогенез, классификация и осложнения. *Медицинские новости*. 2020;6:25–9.
- 2 Minushkin O.N., Kruchinina M.A., Altukhova E.I., Tugova Yu.E. Diverticular disease of the colon: diagnosis, treatment, and prevention of complications. *Meditsinskiy sovet = Medical Council*. 2022;6:109–15 (In Russ.). DOI: 10.21518/2079-701X-2022-16-6-109-115
- 3 Shahedi K., Fuller G., Bolus R., Cohen E., Vu M., Shah R., et al. Long-term risk of acute diverticulitis among patients with incidental diverticulosis found during colonoscopy. *Clin Gastroenterol Hepatol*. 2013;11(12):1609–13. DOI: 10.1016/j.cgh.2013.06.020
- 4 Altomare A., Gori M., Cocca S., Carotti S., Francesconi M., Ribolsi M., et al. Impaired colonic contractility and intestinal permeability in symptomatic uncomplicated diverticular disease. *J Neurogastroenterol Motil*. 2021;27(2):292–301. DOI: 10.5056/jnm20110
- 5 Belov D.M., Zароднюк I.V., Moskalev A.I., Maynovskaya O.A. CT signs of diverticulum destruction in inflammatory complications of diverticular disease. *Koloproktologia*. 2022;21(1):71–82 (In Russ.). DOI: 10.33878/2073-7556-2022-21-1-71-82
- 6 Karpukhin O.Yu., Yusupova A.F., Pankratova Yu.S., Cherkashina M.I., Akhmadullina A.A. Computer tomography in diagnostics and treatment of inflammatory complications of diverticular disease of the colon. *Koloproktologia*. 2021;20(4):34–41 (In Russ.). DOI: 10.33878/2073-7556-2021-20-4-34-41
- 7 Kruis W, Germer C.T., Böhm S., Dumoulin F.L., Frieling T., Hampe J., et al. German guideline diverticular disease/diverticulitis: Part I: Methods, pathogenesis, epidemiology, clinical characteristics (definitions), natural course, diagnosis and classification. *United Eur Gastroenterol J*. 2022;10(9):923–39. DOI: 10.1002/ueg2.12309
- 8 Tandilava I., Urushadze O., Tsetskhladze D., Kashibadze K., Phutkaradze S., Meskhi N., et al. Retrospective analysis of CT colonoscopy of 7 years experience in a clinical practice. *Radiobiology and Radiation Safety*. 2023;3(4):67–78.
- 9 Andeweg C.S., Wegdam J.A., Groenewoud J., van der Wilt G.J., van Goor H., Bleichrodt R.P. Toward an evidence-based step-up approach in diagnosing diverticulitis. *Scand J Gastroenterol*. 2014;49(7):775–84. DOI: 10.3109/00365521.2014.908475
- 10 Ripollés T., Sebastián-Tomás J.C., Martínez-Pérez M.J., Manrique A., Gómez-Abril S.A., Torres-Sanchez T. Ultrasound can differentiate complicated and noncomplicated acute colonic diverticulitis: a prospective comparative study with computed tomography. *Abdom Radiol (NY)*. 2021;46(8):3826–34. DOI: 10.1007/s00261-021-03060-5
- 11 Jerjen F., Zaidi T., Chan S., Sharma A., Mudliar R., Soomro K., et al. Magnetic Resonance Imaging for the diagnosis and management of acute colonic diverticulitis: a review of current and future use. *J Med Radiat Sci*. 2021;68(3):310–9. DOI: 10.1002/jmrs.458
- 12 Ajaj W., Debatin J.F., Lauenstein T. Colonography by magnetic resonance imaging. *Eur J Gastroenterol Hepatol*. 2005;17(8):815–20. DOI: 10.1097/00042737-200508000-00006
- 13 Storz C., Rothenbacher T., Rospleszcz S., Linseisen J., Messmann H., De Cecco C.N., et al. Characteristics and associated risk factors of diverticular disease assessed by magnetic resonance imaging in subjects from a Western general population. *Eur Radiol*. 2019;29(3):1094–103. DOI: 10.1007/s00330-018-5687-5
- 14 Ardatkaya M.D., Achkasov S.I., Veselov V.V., Zароднюк I.V., Ivashkin V.T., Karpukhin O.Yu., et al. Clinical guidelines. Diverticular disease. *Koloproktologia*. 2021;20(3):10–27 (In Russ.). DOI: 10.33878/2073-7556-2021-20-3-10-27
- 15 Hadji Ismail I.A., Varabei A.V., Lahodzich N.A., Dybau A.H., Starastin A.M., Baturin I.K. Diverticular disease of the colon: pathogenesis, classification and complications. *Meditsinskie novosti*. 2020;6:25–9 (In Russ.).

## REFERENCES

- 1 Drapkina O.M., Lazebnik L.B., Bakulin I.G., Skazyvaeva E.V., Bakulina N.V., Sitkin S.I., et al. Colonic diverticular disease: clinical presentation, diagnosis, treatment, and prevention Clinical guidelines of the Russian Scientific Medical Society of Internal Medicine, the Gastroenterological Scientific Society of Russia, and the North-West Society of Gastroenterologists and Hepatologists. *Experimental and Clinical Gastroenterology*. 2023;2:33–69 (In Russ.). DOI: 10.31146/1682-8658-ecg-210-2-33-69