

ЭКСПЕРИМЕНТАЛЬНЫЕ ИССЛЕДОВАНИЯ EXPERIMENTAL RESEARCHES

ВЛИЯНИЕ СОРБЕНТНОЙ КОМПОЗИЦИИ ИЗ ОКСИДА АЛЮМИНИЯ И ПОЛИДИМЕТИЛСИЛОКСАНА НА ПОЛОВУЮ СИСТЕМУ САМОК *db/db* МЫШЕЙ С ГЕНЕТИЧЕСКИ ДЕТЕРМИНИРОВАННЫМ РАЗВИТИЕМ ОЖИРЕНИЯ И САХАРНОГО ДИАБЕТА 2-ГО ТИПА

Дергачева Т.И.,
Мичурина С.В.,
Ищенко И.Ю.,
Старкова Е.В.

Научно-исследовательский институт
клинической и экспериментальной
лимфологии – филиал ФГБНУ
«Федеральный исследовательский центр
Институт цитологии и генетики СО РАН»
(630060, г. Новосибирск, ул. Тимакова, 2,
Россия)

Автор, ответственный за переписку:
Дергачева Татьяна Ивановна,
e-mail: dr-tanja@yandex.ru

РЕЗЮМЕ

Метаболический синдром, ожирение, сахарный диабет 2-го типа характеризуются накоплением токсических продуктов метаболизма во внутренней среде организма. Актуальна разработка инновационных лекарственных препаратов на основе сорбентной матрицы, модифицированной биологически активными молекулами. Перспективной является сорбентная композиция из оксида алюминия и полидиметилсилоксана.

Цель исследования. Изучение влияния данной сорбентной матрицы на матку и яичники *db/db* мышей с ожирением и сахарным диабетом 2-го типа.

Материалы и методы. Сорбентную композицию (0,665 г/кг в 200 мкл дистиллированной воды) вводили 14-недельным животным через внутрижелудочный зонд 1 раз в день в течение 7 суток. Группами сравнения служили самки, которым вводили плацебо (ежедневно внутрижелудочно 200 мкл воды в течение 7 суток), и интактные животные. Цифровые изображения светооптических препаратов, окрашенных гематоксилином и эозином, обрабатывали в программе Image-Pro Plus 4.1. В яичниках определяли численную плотность примордиальных, первичных, вторичных фолликулов и жёлтых тел. Измеряли ширину слоёв матки, диаметры кровеносных и лимфатических сосудов, ширину интерстициальных щелей в обоих органах. Статистическую значимость различий определяли с помощью критерия Манна – Уитни.

Результаты. В миометрии и эндометрии матки *db/db* мышей отмечались дилатация артерий, вен, лимфатических сосудов и отёк за счёт скопления тканевой жидкости в интерстиции слоёв. В яичниках отсутствовали третичные фолликулы. Введение сорбентной композиции способствовало уменьшению диаметров артерий, вен, лимфатических сосудов матки, снижению отёка в обоих органах за счёт сужения прелимфатических щелей, стимулировало увеличение численной плотности вторичных фолликулов. **Заключение.** Выявлен корригирующий эффект сорбентной композиции из оксида алюминия и полидиметилсилоксана на прелимфатики, кровеносные и лимфатические сосуды в матке и яичниках у *db/db* мышей с ожирением и сахарным диабетом 2-го типа.

Ключевые слова: *db/db* мыши, ожирение, сахарный диабет 2-го типа, матка, яичники, кровеносные и лимфатические сосуды, прелимфатики

Для цитирования: Дергачева Т.И., Мичурина С.В., Ищенко И.Ю., Старкова Е.В. Влияние сорбентной композиции из оксида алюминия и полидиметилсилоксана на половую систему самок *db/db* мышей с генетически детерминированным развитием ожирения и сахарного диабета 2-го типа. *Acta biomedica scientifica*. 2023; 8(4): 248-257. doi: 10.29413/ABS.2023-8.4.26

Статья поступила: 15.11.2022

Статья принята: 12.07.2023

Статья опубликована: 28.09.2023

EFFECT OF A SORBENT COMPOSITION BASED ON ALUMINUM OXIDE AND POLYDIMETHYLSILOXANE ON THE REPRODUCTIVE SYSTEM OF *DB/DB* FEMALE MICE WITH GENETICALLY DETERMINED OBESITY AND TYPE 2 DIABETES MELLITUS

Dergacheva T.I.,
Michurina S.V.,
Ishchenko I.Yu.,
Starkova E.V.

Research Institute of Clinical
and Experimental Lymphology – Branch
of the Federal Research Center Institute
of Cytology and Genetics, Siberian
Branch of Russian Academy of Sciences
(Timakova str. 2, Novosibirsk 630060,
Russian Federation)

Corresponding author:
Tatiana I. Dergacheva,
e-mail: dr-tanja@yandex.ru

ABSTRACT

Metabolic syndrome, obesity, type 2 diabetes mellitus are characterized by the accumulation of toxic metabolic products in the internal environment of the organism. The development of innovative medicines based on a sorbent matrix modified with biologically active molecules remains relevant. The sorbent composition from aluminum oxide and polydimethylsiloxane is considered promising.

The aim of the study. *To investigate the effect of the sorbent composition from aluminum oxide and polydimethylsiloxane on the uterus and ovaries of db/db mice with obesity and type 2 diabetes mellitus.*

Materials and methods. *The sorbent composition (0.665 g/kg in 200 µl of distilled water) was administered to 14-week-old animals through an intragastric tube once a day for 7 days. The comparison groups were female rats injected with placebo (daily intragastrical administration of 200 µl of water for 7 days) and intact animals. Digital images of light-optical preparations stained with hematoxylin and eosin were processed using Image-Pro Plus 4.1 software. In the ovaries, the numerical density of primordial, primary, secondary follicles and corpus luteum was determined. The width of the uterus layers, the diameters of the blood and lymphatic vessels, the width of the interstitial fissures in both organs were measured. The statistical significance of differences was determined using the Mann – Whitney test.*

Results. *In the myometrium and endometrium of the uterus of db/db mice, dilatation of arteries, veins, lymphatic vessels and edema were noted due to the accumulation of tissue fluid in the interstitium layers. There were no tertiary follicles in the ovaries. The introduction of the sorbent composition contributed to a decrease in the diameters of arteries, veins, lymphatic vessels of the uterus, a decrease in edema in both organs due to the narrowing of the prelymphatic slits, and stimulated an increase in the numerical density of secondary follicles.*

Conclusion. *A corrective effect of the sorbent composition of aluminum oxide and polydimethylsiloxane on prelymphatic slits, blood and lymphatic vessels in the uterus and ovaries in db/db mice with obesity and type 2 diabetes mellitus was revealed.*

Key words: *db/db mice, obesity, type 2 diabetes mellitus, uterus, ovaries, blood and lymphatic vessels, prelymphatic slits*

Received: 15.11.2022
Accepted: 12.07.2023
Published: 28.09.2023

For citation: Dergacheva T.I., Michurina S.V., Ishchenko I.Yu., Starkova E.V. Effect of a sorbent composition based on aluminum oxide and polydimethylsiloxane on the reproductive system of *db/db* female mice with genetically determined obesity and type 2 diabetes mellitus. *Acta biomedica scientifica*. 2023; 8(4): 248-257. doi: 10.29413/ABS.2023-8.4.26

ВВЕДЕНИЕ

Метаболический синдром, ожирение и сахарный диабет 2-го типа – это актуальная медико-социальная проблема для общества, связанная со снижением качества и продолжительности жизни. Метаболический синдром, главным признаком которого является ожирение, включает в себя группу аномалий (накопление абдоминального жира, гипергликемию, гиперинсулинемию, дислипидемию, гипертензию), приводящих к диабету и сердечно-сосудистым заболеваниям. Распространённость метаболического синдрома высока и, как было установлено, затрагивает от 17 % до 46 % населения в целом в развитых странах [1]. В России, по оценкам Росстата, за 2020 г диагноз «сахарный диабет» получили 5,1 млн человек, а «ожирение» – 1,9 млн [2]. Наблюдается существенное увеличение распространённости ожирения среди молодёжи: за последнее двадцатилетие доля страдающих этим недугом 12–19-летних подростков возросла с 5 до 14 % [3].

Увеличение распространённости ожирения среди женщин детородного возраста приводит к росту бесплодия. У женщин с нарушением репродуктивной функции метаболический синдром встречается в 30–33 % случаев [4], среди пациенток с рецидивирующими гиперпластическими процессами эндометрия частота этой патологии достигает 70 % [5]. Среди женщин с синдромом поликистозных яичников (СПКЯ) 30–70 % страдают избыточным весом и ожирением. При этом СПКЯ является наиболее частой причиной (70 %) ановуляторного бесплодия [6].

Многофакторный патогенез метаболического синдрома, связанный с вовлечением многих систем организма, обуславливает сложность и эффективность терапии, несмотря на чёткие представления о механизмах развития патологии репродуктивной системы [4–6]. При метаболическом синдроме и сахарном диабете 2-го типа наблюдаются нарушения углеводного, жирового, белкового, минерального и водно-солевого обменов. Накопление в интерстиции продуктов нарушенного метаболизма и отёчной жидкости приводит к увеличению нагрузки на регионарный лимфатический аппарат. Сорбционная терапия направлена на выведение токсических продуктов из интерстиция путём гемо-, плазмо-, лимфосорбции. Многолетние исследования в Научно-исследовательский институт клинической и экспериментальной лимфологии – филиал ФГБНУ «Федеральный исследовательский центр Институт цитологии и генетики СО РАН» (НИИКЭЛ – филиал ИЦиГ СО РАН) показали, что коррекция сорбентами положительно воздействует на лимфатическую систему, улучшает её дренажно-детоксикационные функции [7–9]. В НИИКЭЛ – филиале ИЦиГ СО РАН развивается направление по разработке инновационных лекарственных средств, основанных на встраивании биологически активных молекул в структуру пористых носителей, в которых поры сорбентов выполняют роль

контейнеров для активных фармацевтических ингредиентов. В настоящее время в качестве носителя биологически активных молекул мелатонина, лития и др. активно используется сорбентная матрица, созданная на основе оксида алюминия и полидиметилсилоксана. Однако исследований влияния метаболического синдрома, ожирения и сахарного диабета 2-го типа на кровеносные и лимфатические сосуды органов малого таза в доступной литературе нами не найдено. Для исследования влияния комплексов «сорбент + лекарственное вещество» необходимо исследовать влияние самого сорбента на репродуктивные органы при этих состояниях. Исследование фолликулярного состава яичников, кровеносных и лимфатических сосудов, прелимфатиков яичников и матки, а также влияния сорбционной терапии на эти структуры у женщин с метаболическим синдромом невозможно за счёт этических и методологических проблем. Поэтому нами выбрана модель генетически запрограммированного ожирения и сахарного диабета 2-го типа у гомозиготных мышей линии BKS.Cg-Dock7^m+/+Lepr^{db}/J (*db/db* мыши).

К настоящему моменту известно, что *db/db* мыши имеют точечную мутацию в гене рецептора лептина, демонстрируют патологическое ожирение и характеризуются хронической гипергликемией, атрофией бета-клеток поджелудочной железы, гипоинсулинемией и дислипидемией. Гиперлипидемическое метаболическое микроокружение, вызванное такой мутацией, приводит к накоплению липидов в тека-клетках и интерстиции яичников, прогрессирующей липоапоптотической цитоатрофии компартментов фолликулярных гранулёзных клеток яичников и эпителиальных клеток эндометрия матки, что в конечном итоге способствует развитию бесплодия и преждевременной инволюции органов у этих мышей [10, 11]. Таким образом, мы рассматриваем *db/db* мышей с ожирением и сахарным диабетом 2-го типа в качестве подходящей модели для исследования дренажной функции вышеупомянутой сорбентной композиции на репродуктивную систему самок.

ЦЕЛЬ ИССЛЕДОВАНИЯ

Выявить влияние сорбентной композиции из оксида алюминия и полидиметилсилоксана на ширину миометрия и эндометрия матки, фолликулярный аппарат и жёлтые тела яичников, состояние кровеносных, лимфатических сосудов, прелимфатиков матки и яичников *db/db* мышей с генетически детерминированным развитием ожирения и сахарного диабета 2-го типа.

МАТЕРИАЛ И МЕТОДЫ

Дизайн эксперимента

Самок гомозиготных мышей линии BKS.Cg-Dock7^m+/+Lepr^{db}/J (*db/db* мыши) в возрасте 14 недель содержали в контролируемых барьерных помещениях ЦКП «Центр генетических ресурсов лабораторных

животных» ИЦиГ СО РАН (RFMEFI62119X0023). Животные имели свободный доступ к еде (сбалансированный гранулированный корм SSNIFF, Германия) и воде. Эксперименты проводили в соответствии с Директивой 2010/63/EU Европейского парламента и Совета Европейского союза о защите животных, используемых в научных целях, и правилами надлежащей лабораторной практики. Исследование одобрено локальным этическим комитетом (протокол № 128 от 15.03.2017).

В работе использовали порошкообразный сорбентный комплекс из оксида алюминия и полидиметилсилоксана с размером частиц до 0,1 мм, насыпной плотностью, близкой к единице, средним объёмом пор порядка до 0,26 см³/г, величиной удельной поверхности до 160 м²/г. Выпускаемая в России сорбентная матрица, созданная на основе оксида алюминия и полиметилсилоксана, представляет собой гидрофильно-гидрофобный матрикс, совместимый с биологическими тканями [12].

Были сформированы следующие группы:

1. Интактные животные ($n = 6$).
2. «Плацебо» ($n = 7$) – мыши, ежедневно получавшие внутрижелудочно 200 мкл дистиллированной воды в течение 7 суток.
3. «Сорбент» ($n = 5$) – мыши, которым вводили сорбентную композицию (0,665 г на 1 кг веса тела, разведённую в 200 мкл дистиллированной воды) через внутрижелудочный зонд 1 раз в день в течение 7 суток.

Методики

После выведения животных из эксперимента методом краниоцервикальной дислокации забирали матку и яичники для гистологического исследования. Органы фиксировали в 10%-м нейтральном формалине, обезжизивали в серии спиртов возрастающей концентрации и помещали в гистомикс. Срезы толщиной 5 мкм, полученные с помощью микротомы Leica RM2155 (Leica Biosystems, США), окрашивали гематоксилином и эозином. Препараты исследовали под световым микроскопом AxioPlan (Carl Zeiss, Германия), соединённым с цифровой камерой при увеличениях окуляра $\times 10$, объектива $\times 5$. Цифровые изображения препаратов обрабатывали с помощью программы Image-Pro Plus 4.1. Ширину миометрия, эндометрия, диаметр кровеносных и лимфатических сосудов, ширину интерстициальных щелей (прелимфатиков) матки и яичников измеряли в микронах. Для оценки фолликулярного состава яичников мышей определяли численную плотность примордиальных, первичных, вторичных фолликулов и жёлтых тел в срезах яичника, который проходил через ворота яичника. Идентификацию фолликулов проводили согласно классификации, описанной в работе А.Е. Кательниковой и соавт. (2020) [13]. Каждый класс фолликулов характеризуется фиксированным числом эпителиальных клеток: примордиальные, состоящие из ооцита и окружённые одним слоем уплощённых фолликулярных клеток, между которыми имеются щели, а по мере формирования фолликула эпителиальные клетки соединяются; первичные (однослойные, преантральные) и вторичные

(многослойные, антральные) фолликулы, образованные ооцитом и кубическими клетками гранулёзы; третичные (предовуляторные) фолликулы, которые в дальнейшем становятся зрелыми и готовы к овуляции.

Статистическая обработка

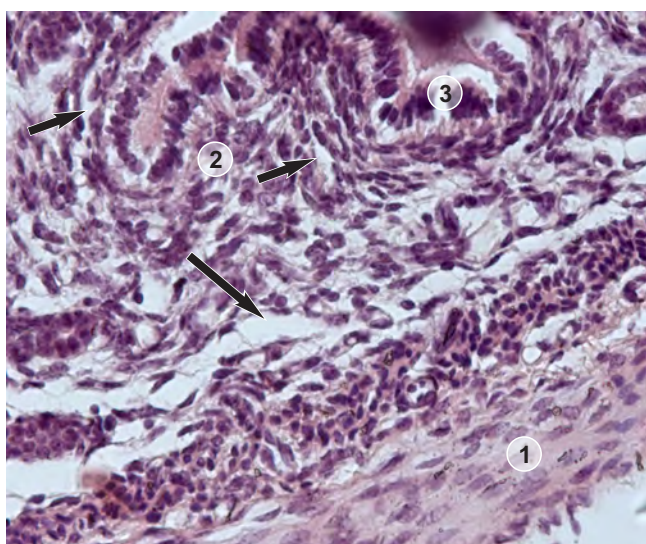
Статистическую обработку проводили с помощью пакета программ Statistica 12 (StatSoft Inc., США). Определяли значения медианы, первого и третьего квартилей, значение среднего арифметического. Статистическую значимость различий сравниваемых величин устанавливали с помощью непараметрического критерия Манна – Уитни. Различия считали статистически значимыми при $p < 0,05$.

РЕЗУЛЬТАТЫ

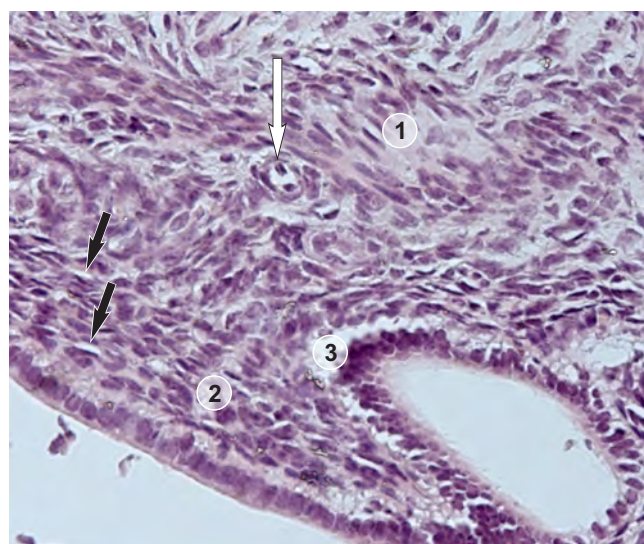
У самок *db/db* мышей, в отличие от обычных лабораторных мышей, в миометрии матки не было обнаружено чётко выраженных внутреннего кольцевого и наружного продольного слоёв. Между слоями миометрия также отсутствовала выраженность сосудистого слоя, в котором в норме проходят кровеносные и лимфатические сосуды матки. У *db/db* мышей выявлялись лишь отдельные сосуды, которые находились между отёчными мышечными волокнами и одиночными миоцитами. Средние диаметры сосудов миометрия у *db/db* мышей составляли: для артерий – 11,93 (11,43; 17,46) мкм, для вен – 20,81 (20,07; 28,39) мкм, для лимфатических сосудов – 30,79 (25,54; 36,86) мкм. Средние диаметры сосудов эндометрия: для артерий – 11,82 (11,79; 14,18) мкм, для вен – 24,57 (18,74; 26,35) мкм, для лимфатических сосудов – 23,21 (21,67; 31,50) мкм. При этом мышечный слой у самок выглядел отёчным за счёт дилатации прелимфатических щелей и скопления тканевой жидкости в интерстиции. Средняя ширина прелимфатических щелей в миометрии составляла 28,86 (26,66; 32,16) мкм, а средняя толщина миометрия достигала 138,61 (125,75; 152,27) мкм. Такая же картина отёка наблюдалась и в эндометрии (рис. 1а). Средняя ширина прелимфатических щелей в эндометрии составляла 14,13 (13,78; 14,50) мкм, а средняя толщина самого эндометрия достигала 347,48 (301,82; 358,44) мкм. В группе «плацебо» картина отёка сохранялась и толщина слоёв не изменялась.

После введения сорбентной композиции из оксида алюминия и полидиметилсилоксана *db/db* мышам толщина слоёв матки уменьшалась по сравнению с плацебо ($p < 0,0122$) (рис. 2). Лечение сорбентом способствовало сужению диаметров как приносящих сосудов – артерий ($p < 0,0216$), так и сосудов, отводящих жидкость из органа, – вен ($p < 0,0122$), лимфатических сосудов ($p < 0,0122$) (рис. 1б; рис. 3).

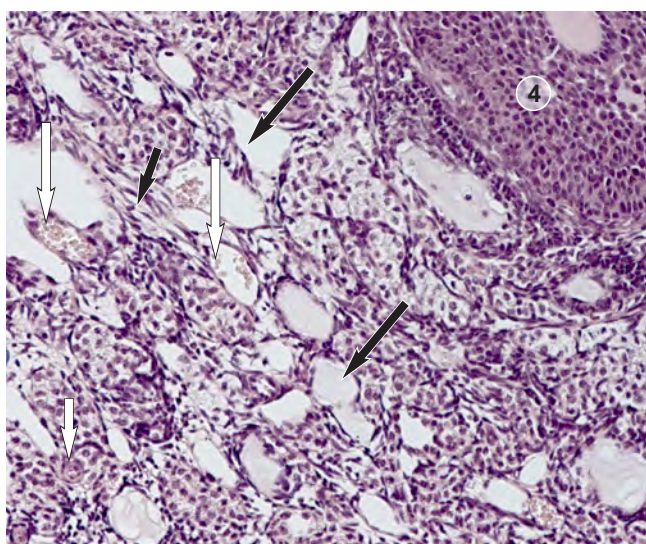
Уменьшалась ширина прелимфатических щелей ($p < 0,0122$; рис. 4а, б), снижался отёк интерстиция, за счёт этого эндометрий и мышечный слой выглядели более «плотными». Уменьшение диаметра всех типов сосудов и ширины прелимфатических щелей, снижение от-



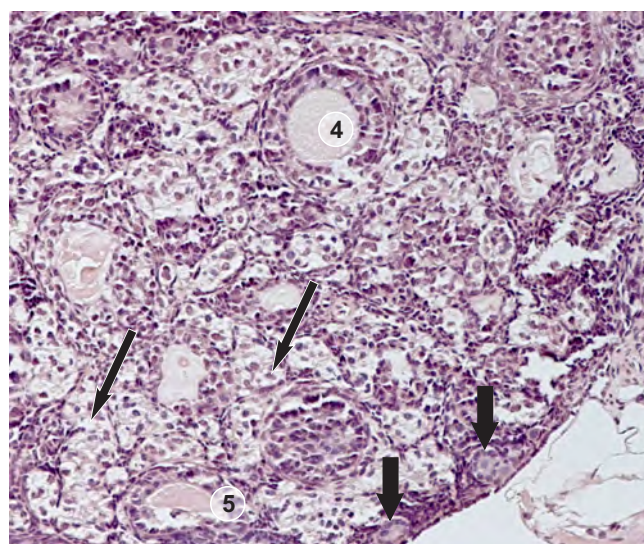
a



б



в



г

РИС. 1.

Матка (а, б) и яичники (в, г) у db/db мышей до (а, в) и после (б, г) введения сорбентного комплекса: 1 – миометрий; 2 – эндометрий; 3 – маточные железы; 4 – вторичные фолликулы; чёрные толстые стрелки – примордиальные фолликулы; чёрные длинные стрелки – лимфатические сосуды; чёрные короткие стрелки – прелимфатические щели; белые длинные стрелки – вены; белая короткая стрелка – артерия. Увеличение × 400 (а, б), × 200 (в, г)

FIG. 1.

Uterus (а, б) and ovaries (в, г) in db/db mice before (а, в) and after (б, г) administration of the sorbent complex: 1 – myometrium; 2 – endometrium; 3 – uterine glands; 4 – secondary follicles; thick black arrows – primordial follicles; long black arrows – lymphatic vessels; short black arrows – prelymphatic slits; long white arrows – veins; short white arrow – artery. Magnification × 400 (а, б), × 200 (в, г)

ёка в обоих слоях матки db/db мышей после введения оксида алюминия и полидиметилсилоксана может свидетельствовать о выраженном дренирующем действии данной сорбентной композиции на интерстиций разных слоёв матки.

Введение оксида алюминия и полидиметилсилоксана не оказывало влияния на размеры диаметров кровеносных и лимфатических сосудов в яичниках, но вызывало выраженную тенденцию к уменьшению ширины прелимфатических щелей в них ($p < 0,0513$) (рис. 4в). В фолликулярном аппарате яичников самок db/db мы-

шей третичные фолликулы отсутствовали, а численные плотности других структур составляли: примордиальных фолликулов – 15,0 (11,75; 17,5) ед., первичных фолликулов – 5,0 (3,5; 5,0) ед., вторичных – 3,0 (3,0; 3,75) ед., жёлтых тел – 3,0 (2,25; 3,0) ед. Количественный состав фолликулярного аппарата яичников у животных группы плацебо статистически значимо не отличался.

Введение сорбентной матрицы не оказывало влияния на количество примордиальных, первичных фолликулов и жёлтых тел, но способствовало увеличению численной плотности вторичных фолли-

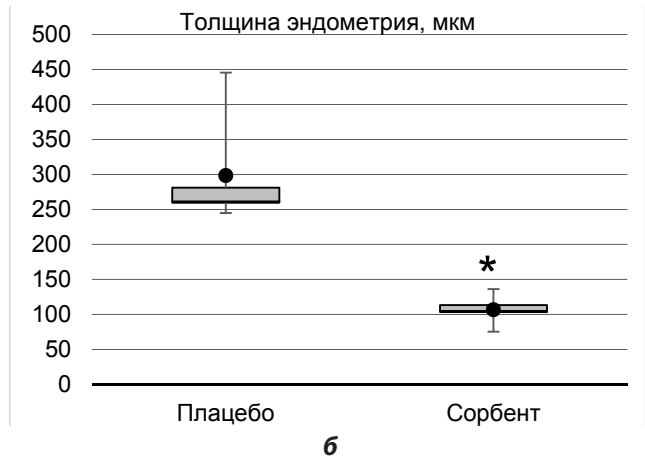
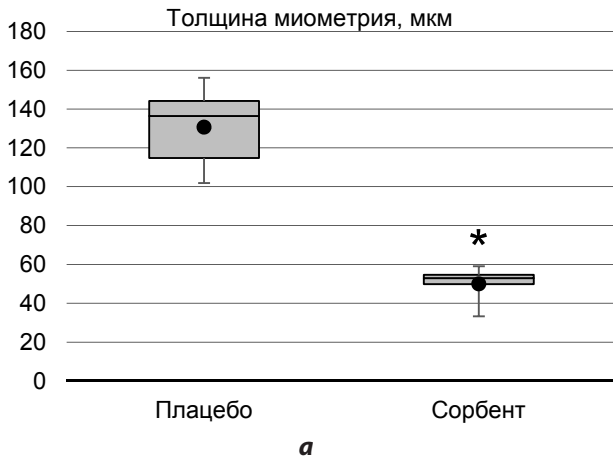


РИС. 2.

Количественная оценка толщины миометрия (а) и эндометрия (б) в матке db/db мышей до и после введения оксида алюминия и полидиметилсилоксана: — – медиана; □ – 25%–75% перцентили; ● – среднее арифметическое; * – $p < 0,05$

FIG. 2.

Quantitative assessment of the thickness of the myometrium (a) and endometrium (б) in the uterus of db/db mice before and after administration of aluminum oxide and polydimethylsiloxane: — – median; □ – 25%–75% percentiles; ● – arithmetic mean; * – $p < 0.05$

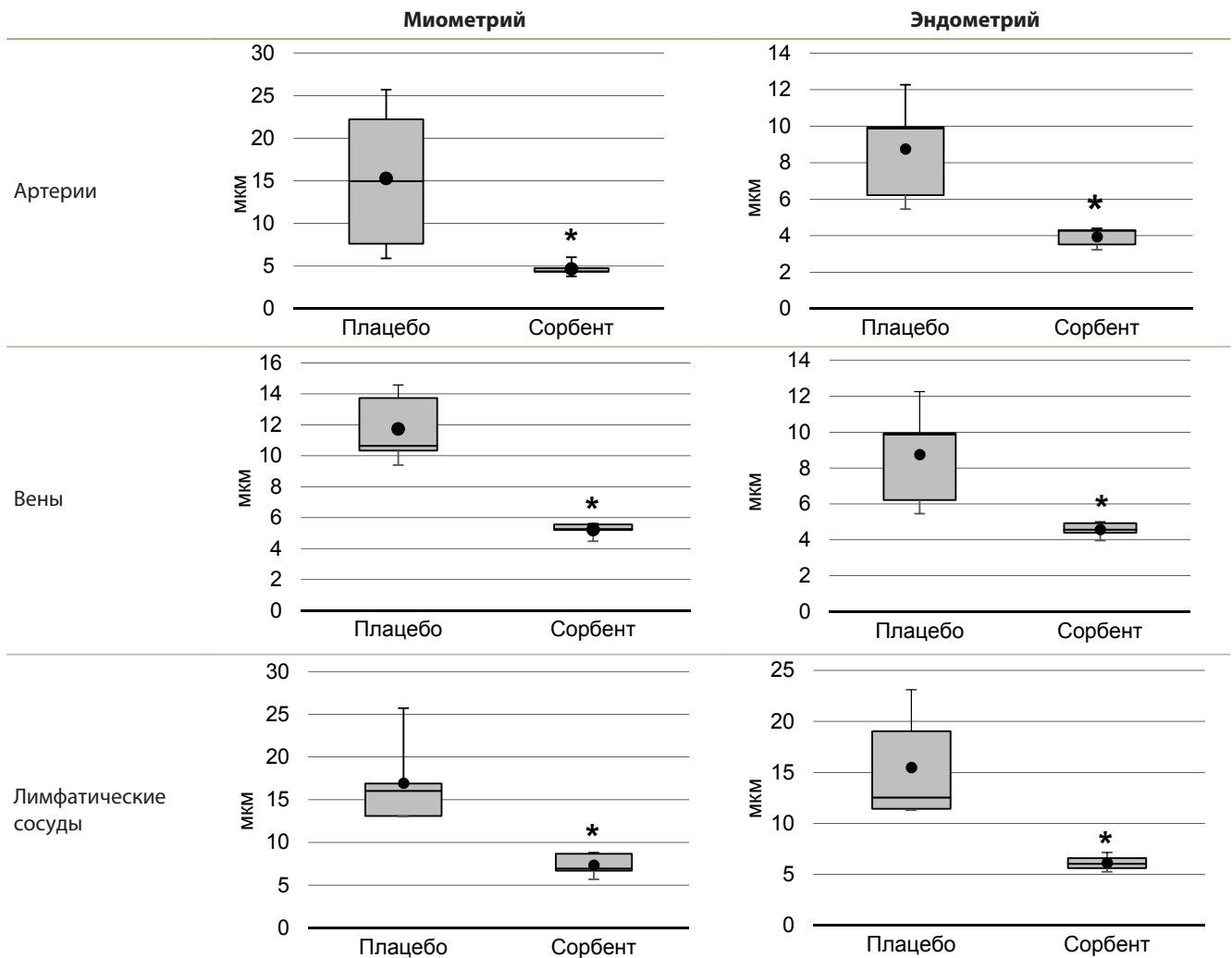


РИС. 3.

Количественная оценка диаметров артерий, вен и лимфатических сосудов в миометрии и эндометрии матки у db/db мышей до и после введения оксида алюминия и полидиметилсилоксана: — – медиана; □ – 25%–75 перцентили; ● – среднее арифметическое; * – $p < 0,05$

FIG. 3.

Quantitative assessment of the diameters of arteries, veins and lymphatic vessels in the myometrium and endometrium in the uterus of db/db mice before and after administration of aluminum oxide and polydimethylsiloxane: — – median; □ – 25%–75% percentiles; ● – arithmetic mean; * – $p < 0.05$

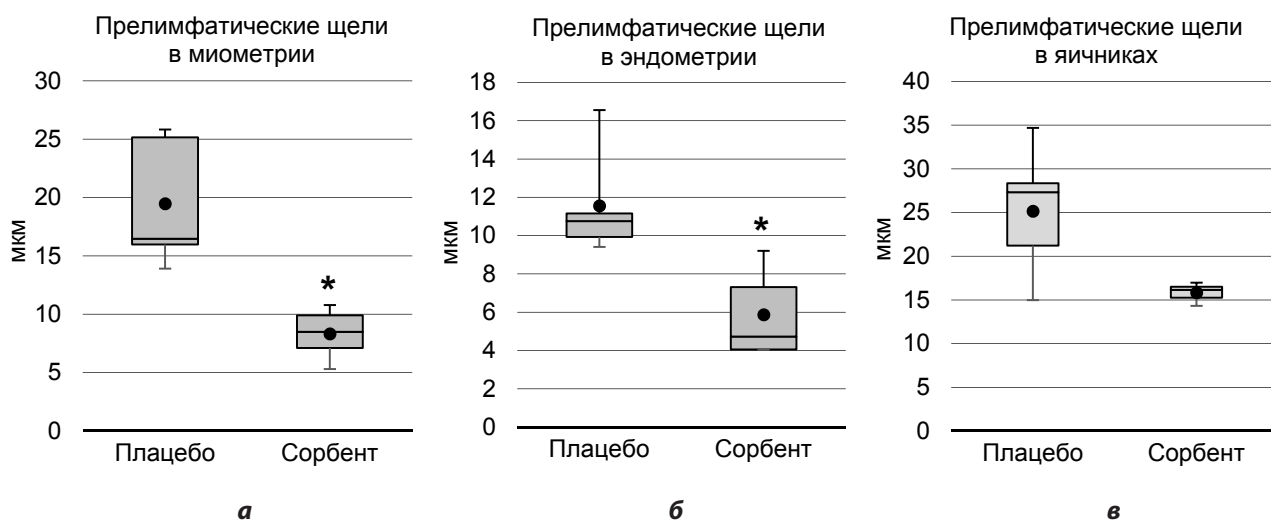


РИС. 4.

Количественная оценка ширины интерстициальных щелей (прелимфатиков) в миометрии (а) и эндометрии (б) матки и в яичниках (в) *db/db* мышей до и после введения оксида алюминия и полидиметилсилоксана: — – медиана; □ – 25%–75% перцентили; ● – среднее арифметическое; * – $p < 0,05$

FIG. 4.

Quantitative assessment of the width of interstitial slits (prelimphatics) in the myometrium (a) and endometrium (б) of the uterus and in the ovaries (в) of *db/db* mice before and after administration of aluminum oxide and polydimethylsiloxane: — – median; □ – 25%–75th percentiles; ● – arithmetic mean; * – $p < 0.05$

кулов – до 5,0 (4,0; 6,0) ед. по сравнению с плацебо (2,5 (2,0; 3,0) ед.; $p < 0,0176$). Возможно, именно улучшение дренирования интерстиция яичников и удаление токсических продуктов метаболизма способствовало созреванию вторичных фолликулов.

ОБСУЖДЕНИЕ

Известно, что у женщин с ожирением наличие высокого уровня липидных капель в кумулюсных и гранулёзных клетках яичников ассоциируется с неблагоприятными результатами гестации и вынашивания беременности [14]. При этом изменения концентраций глюкозы и липидов (свободных жирных кислот/триглицеридов) в межклеточном пространстве влияют на интерстициальную и цитоплазматическую микрохимическую среду, которая заметно изменяет клеточную диффузию питательных веществ и скорость активного трансмембранного потока. Например, показано, что прогрессирующее усиление поглощения интерстициальных и цитоплазматических липидов связано с фрагментацией ДНК эпителиальных клеток эндометрия и фолликулярных гранулёзных клеток яичников *db/db* мышей путём липоинфильтрации в хроматиновый матрикс, что приводит к развитию ядерного апоптоза [15]. При этом в интерстиции создаются условия для повышения уровня свободных радикалов, активных форм кислорода/азота, что в свою очередь способствует накоплению низкомолекулярного гиалуронана межклеточного матрикса. Гиалуроновая кислота, фрагментированная до низкомолекулярных полимеров (от 1 до 500 кДа), может не только нарушать проницаемость стенки кровеносных сосудов, но и, связываясь

с рецептором LYVE-1, разрушать целостность эндотелиального барьера лимфатических сосудов [16, 17]. В итоге мы наблюдаем дилатацию артерий, вен, лимфатических сосудов, интерстициальных прелимфатических щелей миометрия и эндометрия матки, расширение прелимфатиков в яичниках и отёк за счёт скопления тканевой жидкости в интерстиции этих органов. Так, у *db/db* мышей с ожирением с сахарным диабетом 2-го типа нами уже были отмечены расширение синусоидных капилляров и низкий уровень экспрессии LYVE-1 в печени [18].

У пациентов с метаболическим синдромом обычно приводятся данные ангиографии – при оценке характера поражения венечных артерий чаще описываются многососудистые и полисегментарные поражения [19, 20]. Анализа размеров диаметра вен, лимфатических сосудов в органах женской половой системы в доступной литературе мы не нашли. В нашем исследовании показано, что введение сорбентной композиции, созданной на основе оксида алюминия и полидиметилсилоксана, оказывает положительное влияние на водный гомеостаз органов репродуктивной системы, о чём свидетельствует уменьшение диаметров артерий, вен и лимфатических сосудов миометрия и эндометрия матки, сужение ширины прелимфатических щелей и уменьшение отёчности тканей яичников и матки *db/db* мышей. Эти результаты свидетельствуют о дренирующем и детоксикационном эффекте оксида алюминия и полидиметилсилоксана.

Ожирение влияет на гипоталамо-гипофизарную ось на протяжении всей жизни женщины. Оно оказывает влияние на процессы полового созревания и связано с повышенным риском гиперандрогении и дисфункции яичников. Ассоциация гиперинсулинемии и гиперандрогении при нарушении работы последних, в том чис-

ле при СПКЯ, хорошо известна [5]. Заслуживает внимания исследование количества фолликулов в яичниках *db/db* мышей. Так, М.В. Денисенко и соавт. [21] при изучении яичников лабораторных аутбредных самок мышей насчитывали в 1 поле зрения до 6 примордиальных фолликулов. Известно, что численная плотность фолликулов в яичниках зависит от возраста. Прослежена закономерность между количеством примордиальных фолликулов в 1 поле зрения и возрастом женщины: в возрасте 18–35 лет число примордиальных фолликулов составило $7,5 \pm 2,5$, в возрасте 36–55 лет – 1 ± 1 ($\times 240$) [21, 22]. У мышей с возрастом каждые 4 недели значительно уменьшается количество всех видов фолликулов [11]. В нашем исследовании на *db/db* мышах выявлено, что в яичниках количество примордиальных фолликулов значительно больше, чем у обычных лабораторных мышей. Это согласуется с результатами и выводами исследователей, наблюдавшими поликистозные яичники у женщин с метаболическим синдромом и сахарным диабетом 2-го типа [23–25]. Большинство симптомов поликистозных яичников возникают в начале полового созревания. Стойкий гормональный дисбаланс приводит к образованию множественных мелких антральных фолликулов и нерегулярному ановуляторному менструальному циклу, что в конечном итоге вызывает бесплодие у женщин. Инсулинорезистентность, сердечно-сосудистые заболевания, абдоминальное ожирение, психологические расстройства, бесплодие и рак также связаны с синдромом поликистозных яичников. Гиперандрогения вызывает резистентность к инсулину и гипергликемию, что приводит к окислительному стрессу и абдоминальному ожирению. Как следствие, также увеличиваются воспаление, продукция активных форм кислорода, резистентность к инсулину и гиперандрогения [26, 27].

Гиперандрогения влияет на экспрессию генов в эндокринных тека-клетках, способствует несбалансированному изменению подтипов гранулёзных клеток [28] и даже приводит к апоптозу последних, тогда как периферическая конверсия андрогенов в эстрогены подавляет секрецию гонадотропинов. Q.L. Zhang и соавт. [29] объясняют нарушение развития фолликулов (уменьшение количества преантральных и антральных фолликулов) повышением инсулинозависимого фосфорилирования АКТ и уровней каспазы-3 в яичниках у мышей с гиперинсулинемией. Большинство изменений, касающихся физиологии яичников при ожирении, являются следствием транскрипционных нарушений, вызванных изменённой передачей сигналов лептина. Повышенный уровень лептина стимулирует более высокую экспрессию *CART*, который кодирует эндогенный нейрпептид, играющий ключевую роль в регуляции атрезии фолликулов в гранулёзных клетках животных и человека с избыточным весом и ожирением [30]. Ожирение может приводить к активации воспалительных путей и созданию как несбалансированной микросреды вокруг клеток, так и к более высокой экспрессии молекулярных медиаторов воспаления в самих фолликулах, способствуя необратимому повреждению последних [30]. У женщин, страдающих ожирением, имеет место по-

вышение уровня С-реактивного белка в фолликулярной жидкости, что указывает на наличие прямого эффекта метаболизма женщины в отношении микросреды овариальных фолликулов и является маркером воспаления и оксидативного стресса. Всё это вносит свой вклад в задержку созревания фолликулов и развитие ановуляции [5, 23, 30]. В нашем исследовании установлено, что лечение *db/db* мышей сорбентной композицией на основе оксида алюминия и полидиметилсилоксана приводит к возрастанию численной плотности вторичных фолликулов, относительно группы плацебо. Возможно, именно улучшение дренирования интерстиция яичников и удаление токсических продуктов метаболизма способствовало созреванию вторичных фолликулов.

ЗАКЛЮЧЕНИЕ

Таким образом, у самок *db/db* мышей с генетически детерминированным развитием ожирения и сахарного диабета 2-го типа наблюдаются дилатация кровеносных и лимфатических сосудов миометрия и эндометрия матки, расширение интерстициальных щелей (прелимфатиков) и отёк в яичниках и обоих слоях матки, большое количество примордиальных и отсутствие третичных фолликулов в яичниках. Введение сорбентной композиции, созданной на основе оксида алюминия и полидиметилсилоксана, приводит к уменьшению диаметров кровеносных и лимфатических сосудов матки, сужению ширины прелимфатиков, что способствует снижению отёка тканей органов репродуктивной системы, структурованию тканей слоёв матки и улучшению функциональной активности яичников, о чём свидетельствует увеличение количества вторичных фолликулов.

Финансирование

Данное исследование было поддержано бюджетным проектом Научно-исследовательского института клинической и экспериментальной лимфологии – филиала ФГБНУ «Федеральный исследовательский центр Институт цитологии и генетики СО РАН» (FWR-2022-0009).

Конфликт интересов

Авторы данной статьи заявляют об отсутствии конфликта интересов.

ЛИТЕРАТУРА / REFERENCES

1. Tørris C, Bjørnnes AK. Duration of lactation and maternal risk of metabolic syndrome: A systematic review and meta-analysis. *Nutrients*. 2020; 12(9): 2718. doi: 10.3390/nu12092718
2. Росстат. *Здравоохранение в России 2021: Статистический сборник*. М.; 2021. [Russian Federal State Statistics Service. *Health care in Russia 2021: Statistical compendium*. Moscow; 2021. (In Russ.)].
3. Лескова И.В., Ершова Е.В., Никитина Е.А., Красниковский В.Я., Ершова Ю.А., Адамская Л.В. Ожирение в России: современный взгляд под углом социальных проблем. *Ожирение и ме-*

таболизм. 2019; 16(1): 20-26. [Leskova IV, Ershova EV, Nikitina EA, Krasnikovskiy VY, Ershova YuA, Adamskaya LV. Obesity in Russia: Modern view in the light of a social problems. *Obesity and Metabolism*. 2019; 16(1): 20-26. (In Russ.)]. doi: 10.14341/omet9988

4. Серов В.Н., Шестакова И.Г., Мгерян А.Н. Метаболический синдром (нейро-эндокринный синдром). В кн.: Серов В.Н., Сухих Г.Т., Прилепская В.Н., Радзинский В.Е. (ред.). *Руководство по амбулаторно-поликлинической помощи в акушерстве и гинекологии; 3-е изд., перераб. и дополненное*. М.: ГЭОТАР-Медиа; 2018: 951-956. [Serov VN, Shestakova IG, Mgeryan AN. Metabolic syndrome (neuro-endocrine syndrome). In: Serov VN, Sukhikh GT, Prilepskaya VN, Radzinsky VE (eds). *Guidelines for outpatient care in obstetrics and gynecology; 3rd ed., revised and supplemented*. Moscow: GEOTAR-Media; 2018: 951-956. (In Russ.)].

5. Дьяконов С.А. Метаболический синдром и репродуктивная система. *Проблемы репродукции*. 2016; 2: 37-43. [Dyakonov SA. Metabolic syndrome and female reproductive system (review). *Russian Journal of Human Reproduction*. 2016; 2: 37-43. (In Russ.)]. doi: 10.17116/repro201622237-43

6. Abdulkhalikova D, Sustarsic A, Bokal EV, Jancar N, Jensterle M, Papler TB. The lifestyle modifications and endometrial proteome changes of women with polycystic ovary syndrome and obesity. *Front Endocrinol (Lausanne)*. 2022; 13: 888460. doi: 10.3389/fendo.2022.888460

7. Бородин Ю.И., Дергачева Т.И., Шурлыгина А.В., Попова В.В., Иванов А.П., Кречетова Е.В., и др. Экспериментальное применение лимфотропно-сорбционного метода лечения острого воспаления. *Эфферентная терапия*. 2006; 12(1): 23-27. [Borodin Yul, Dergacheva TI, Shurlygina AV, Popova VV, Ivanov AP, Kretchetova EV, et al. Experimental application of the lymphotropic-sorption method for the treatment of acute inflammation. *Efferentnaya terapiya*. 2006; 12(1): 23-27. (In Russ.)].

8. Бородин Ю.И., Коненков В.И., Парман В.Н., Любарский М.С., Рачковская Л.Н., Бгатов Н.П., и др. Биологические свойства сорбентов и перспективы их применения. *Успехи современной биологии*. 2014; 134(3): 236-248. [Borodin Yul, Konenkov VI, Parman VN, Lyubarsky MS, Rachkovskaya LN, Bgatova NP, et al. Biological properties of sorbents and prospects for their application. *Uspekhi sovremennoy biologii*. 2014; 134(3): 236-248. (In Russ.)].

9. Рачковская Л.Н., Рачковский Э.Э., Мичурина С.В., Ищенко И.Ю., Попова Т.В., Котлярова А.А., и др. О разработке фармацевтической субстанции на основе мелатонина и пористого носителя. В кн.: *Гепато-иммуно-эпифизарная ось межсистемных взаимодействий мелатонин и структурно-функциональные изменения печени и иммунной системы при ожирении и сахарном диабете 2 типа*. Новосибирск: Манускрипт; 2019: 118-136. [Rachkovskaya LN, Rachkovsky EE, Michurina SV, Ishchenko IYu, Popova TV, Kotlyarova AA, et al. On the development of a pharmaceutical substance based on melatonin and porous carrier. In: *Hepato-immuno-epiphyseal axis of intersystem interactions melatonin and structural and functional changes in the liver and immune system in obesity and type 2 diabetes mellitus*. Novosibirsk: Manuscript; 2019: 118-136. (In Russ.)].

10. Garris DR. Diabetes (*db/db*) mutation-induced endometrial epithelial lipoapoptosis: Ultrastructural and cytochemical analysis of reproductive tract atrophy. *Reprod Biol Endocrinol*. 2005; 3: 15. doi: 10.1186/1477-7827-3-15

11. Garris DR. Ovarian follicular lipoapoptosis: Structural, cytochemical and metabolic basis of reproductive tract atrophy following expression of the hypogonadal diabetes (*db/db*) syndrome. *Reprod Toxicol*. 2005; 20(1): 31-38. doi: 10.1016/j.reprotox.2004.12.009

12. Мичурина С.В., Рачковская Л.Н., Ищенко И.Ю., Рачковский Э.Э., Климонтов В.В., Коненков В.И. *Пористый сорбент с хронотропными свойствами на основе оксида алюминия*: Патент № 2577580 Рос. Федерация; МПК В01J 20/08 (2006.01), В01J 20/22 (2006.01); заявитель и патентообладатель ФГБНУ «Научно-исследовательский институт клинической и экспериментальной лимфологии». № 2015100920/05; заявл. 12.01.2015; опублик. 20.03.2016. 2016; (8). [Michurina SV, Rachkovskaya LN, Ishchenko IYu, Rachkovsky EE, Klimontov VV, Konenkov VI. *Porous sorbent with chronotropic properties based on aluminum oxide*: Patent No. № 2577580 of the Russian Federation. 2016; (8). (In Russ.)].

13. Кательникова А.Е., Трофимец Е.И., Матичин А.А., Фаустова Н.М., Гуцин Я.А., Макарова М.Н. Динамика изменений с возрастом концентрации соматотропина в плазме крови и морфометрических параметров яичников у лабораторных самок мышей. *Лабораторные животные для научных исследований*. 2020; 3: 49-56. [Katelnikova AE, Trofimets EI, Matchin AA, Faustova NM, Gushchin YaA, Makarova MN. Dynamics of age changes of somatotropin concentration in blood plasma and morphometric parameters of laboratory female mice ovaries. *Laboratory Animals for Science*. 2020; 3: 49-56. (In Russ.)]. doi: 10.29296/2618723X-2020-03-07

14. Raviv S, Hantisteanu S, Sharon SM, Atzmon Y, Michaeli M, Shalom-Paz E. Lipid droplets in granulosa cells are correlated with reduced pregnancy rates. *J Ovarian Res*. 2020; 13(1): 4. doi: 10.1186/s13048-019-0606-1

15. Garris DR. Hypercytolipidemia-induced cellular lipoapoptosis: Cytostructural and endometabolic basis of progressive organo-involution following expression of diabetes (*db/db*) and obese (*ob/ob*) mutation syndromes. *Prog Histochem Cytochem*. 2006; 40(4): 181-231. doi: 10.1016/j.proghi.2006.02.002

16. Du Y, Cao M, Liu Y, He Y, Yang C, Wu M, et al. Low-molecular-weight hyaluronan (LMW-HA) accelerates lymph node metastasis of melanoma cells by inducing disruption of lymphatic intercellular adhesion. *Oncoimmunology*. 2016; 5(11): e1232235. doi: 10.1080/2162402X.2016.1232235

17. Ishchenko IYu, Michurina SV, Arkhipov SA. Effect of melatonin on the expression of LYVE-1 receptor in liver sinusoidal endothelial cells of mice with the light-induced functional pinealectomy model. *Bull Exp Biol Med*. 2022; 173(2): 182-187. doi: 10.1007/s10517-022-05515-1

18. Michurina SV, Ishchenko IYu, Arkhipov SA, Klimontov VV, Rachkovskaya LN, Konenkov VI, et al. Effects of melatonin, aluminum oxide, and polymethylsiloxane complex on the expression of LYVE-1 in the liver of mice with obesity and type 2 diabetes mellitus. *Bull Exp Biol Med*. 2016; 162(2): 269-272. doi: 10.1007/s10517-016-3592-y

19. Шишкин А.Н., Дроганова А.С. Влияние метаболического синдрома на течение ишемической болезни сердца. *Вестник Санкт-Петербургского университета. Медицина*. 2014; 11(4): 19-25. [Shishkin AN, Drognova AS. Effect of metabolic syndrome on coronary heart disease. *Vestnik of Saint Petersburg University. Medicine*. 2014; 11(4): 19-25. (In Russ.)].

20. Lee MG, Jeong VH, Ahn Y, Chae SC, Hur SH, Hong TJ, et al. Impact of the metabolic syndrome on the clinical outcome of pa-

tient with acute ST-elevation myocardial infarction. *Korean Med Sci.* 2010; 25(10): 1456-1461. doi: 10.3346/jkms.2010.25.10.1456

21. Денисенко М.В., Курцер М.А., Курило Л.Ф. Динамика формирования фолликулярного резерва яичников. *Андрология и генитальная хирургия.* 2016; 2: 20-28. [Denisenko MV, Kurtser MA, Kurilo LF. Trends in the formation of the ovarian follicular reserve. *Andrology and Genital Surgery.* 2016; 2: 20-28. (In Russ.)]. doi: 10.17650/2070-9781-2016-17-2-20-28

22. Курило Л.Ф. *Закономерности овоариогенеза и оогенеза млекопитающих.* Германия: LAP LAMBERT Academic Publishing; 2012. [Kurilo LF. *Patterns of ovariogenesis and oogenesis in mammals.* Germany: LAP LAMBERT Academic Publishing; 2012. (In Russ.)].

23. Гавраилова Д. Диабет 2-го типа и синдром поликистозных яичников (СПКЯ). *Вестник по педагогике и психологии Южной Сибири.* 2014; (3): 60-73. [Gavrailova D. Type 2 diabetes and polycystic ovary syndrome (PCOS). *Bulletin on Pedagogics and Psychology of Southern Siberia.* 2014; (3): 60-73. (In Russ.)]

24. Мацнева И.А., Бахтияров К.Р., Богачева Н.А., Голубенко Е.О., Переверзина Н.О. Системное воспаление и инсулинорезистентность в синдроме поликистозных

яичников. *Health and Education Millennium.* 2018; 20(3): 77-83. [Matsneva IA, Bakhtiyarov KR, Bogacheva NA, Golubenko EO, Pereverzina NO. System inflammation and insulin resistance in the polycystic ovarian syndrome. *Health and Education Millennium.* 2018; 20(3): 77-83. (In Russ.)]. doi: 10.26787/nydha-2226-7425-2018-20-3-77-83

25. Long C, Feng H, Duan W, Chen X, Zhao Y, Lan Y, et al. Prevalence of polycystic ovary syndrome in patients with type 2 diabetes: A systematic review and meta-analysis. *Front Endocrinol (Lausanne).* 2022; 13: 980405. doi: 10.3389/fendo.2022.980405

26. Siddiqui S, Mateen S, Ahmad R, Moin S. A brief insight into the etiology, genetics, and immunology of polycystic ovarian syndrome (PCOS). *J Assist Reprod Genet.* 2022; 39(11): 2439-2473. doi: 10.1007/s10815-022-02625-7

27. Ye R, Yan C, Zhou H, Zhang C, Huang Y, Dong M, et al. Brown adipose tissue activation with ginsenoside compound K ameliorates polycystic ovary syndrome. *Br J Pharmacol.* 2022; 179(18): 4563-4574. doi: 10.1111/bph.15909

28. Long X, Yang Q, Qian J, Yao H, Yan R, Cheng X, et al. Obesity modulates cell-cell interactions during ovarian folliculogenesis. *iScience.* 2021; 25(1): 103627. doi: 10.1016/j.isci.2021.103627

29. Zhang QL, Wang Y, Liu JS, Du YZ. Effects of hypercaloric diet-induced hyperinsulinemia and hyperlipidemia on the ovarian follicular development in mice. *J Reprod Dev.* 2022; 68(3): 173-180. doi: 10.1262/jrd.2021-132

30. Gonnella F, Konstantinidou F, Berardino CD, Capacchietti G, Peserico A, Russo V, et al. A systematic review of the effects of high-fat diet exposure on oocyte and follicular quality: A molecular point of view. *Int J Mol Sci.* 2022; 23(16): 8890. doi: 10.3390/ijms23168890

Сведения об авторах

Дергачева Татьяна Ивановна – доктор медицинских наук, профессор, ведущий научный сотрудник лаборатории функциональной морфологии лимфатической системы, Научно-исследовательский институт клинической и экспериментальной лимфологии – филиал ФГБНУ «Федеральный исследовательский центр Институт цитологии и генетики СО РАН», e-mail: dr-tanja@yandex.ru, <https://orcid.org/0000-0003-3693-6970>

Мичурина Светлана Викторовна – доктор медицинских наук, профессор, главный научный сотрудник, руководитель группы экспериментальной фармакологии, Научно-исследовательский институт клинической и экспериментальной лимфологии – филиал ФГБНУ «Федеральный исследовательский центр Институт цитологии и генетики СО РАН», e-mail: michurinasv3000@gmail.com, <https://orcid.org/0000-0002-3630-4669>

Ищенко Ирина Юрьевна – кандидат биологических наук, ведущий научный сотрудник группы экспериментальной фармакологии, Научно-исследовательский институт клинической и экспериментальной лимфологии – филиал ФГБНУ «Федеральный исследовательский центр Институт цитологии и генетики СО РАН», e-mail: irenisch@mail.ru, <https://orcid.org/0000-0001-6281-0402>

Старкова Елена Владимировна – кандидат медицинских наук, ведущий научный сотрудник лаборатории функциональной морфологии лимфатической системы, Научно-исследовательский институт клинической и экспериментальной лимфологии – филиал ФГБНУ «Федеральный исследовательский центр Институт цитологии и генетики СО РАН», e-mail: Starlena2000@mail.ru, <https://orcid.org/0000-0001-7320-1733>

Information about the authors

Tatiana I. Dergacheva – Dr. Sc. (Med.), Professor, Leading Research Officer at the Laboratory of Functional Morphology of the Lymphatic System, Research Institute of Clinical and Experimental Lymphology – Branch of the Federal Research Center Institute of Cytology and Genetics, Siberian Branch of Russian Academy of Sciences, e-mail: dr-tanja@yandex.ru, <https://orcid.org/0000-0003-3693-6970>

Svetlana V. Michurina – Dr. Sc. (Med.), Professor, Chief Research Officer, Head of the Group of Experimental Pharmacology, Research Institute of Clinical and Experimental Lymphology – Branch of the Federal Research Center Institute of Cytology and Genetics, Siberian Branch of Russian Academy of Sciences, e-mail: michurinasv3000@gmail.com, <https://orcid.org/0000-0002-3630-4669>

Irina Yu. Ishchenko – Cand. Sc. (Biol.), Leading Research Officer at the Group of Experimental Pharmacology, Research Institute of Clinical and Experimental Lymphology – Branch of the Federal Research Center Institute of Cytology and Genetics, Siberian Branch of Russian Academy of Sciences, e-mail: irenisch@mail.ru, <https://orcid.org/0000-0001-6281-0402>

Elena V. Starkova – Cand. Sc. (Med.), Leading Research Officer at the Laboratory of Functional Morphology of the Lymphatic System, Research Institute of Clinical and Experimental Lymphology – Branch of the Federal Research Center Institute of Cytology and Genetics, Siberian Branch of Russian Academy of Sciences, e-mail: Starlena2000@mail.ru, <https://orcid.org/0000-0001-7320-1733>