

Okluzalna trauma

Barbara Delija, dr. med. dent.¹
Doc. dr. sc. Walter Dukić²

[1] Privalna ordinacija dentalne medicine, Zagreb

[2] Zavod za dječju i preventivnu stomatologiju, Stomatološki fakultet Sveučilišta u Zagrebu

Okluzalna ili okluzijska trauma definira se kao niz patoloških i adaptivnih promjena što se razvijaju u parodontu kao rezultat nepovoljne sile proizvedene od mastikatornih mišića. Osim što uzrokuje oštećenja parodontnih tkiva, prejaka okluzalna sila može dovesti i do ozljede temporomandibularnih zglobova, mastikatornih mišića te pulpnog tkiva.

Traumatske sile mogu djelovati na pojedinačne zube, kao i na grupu zubi u preuranom kontaktu, a mogu se javljati zajedno s parafunkcijskim kretanjama, poput bruksizma ili u vezi s gubitkom ili migracijom premolara ili molara (1).

Podjela okluzalne traume

Okluzalna trauma može se podijeliti na primarnu i sekundarnu (2).

Primarna okluzalna trauma uključuje reakciju, tj. oštećenje tkiva parodonta koja se razvija oko zuba s normalnom, zdravom visinom parodonta (2) (Slika 1).

Usljed primarne okluzalne traume, zdrav parodont postaje nefiziološki opterećen te dolazi do histoloških promjena u samom parodontu. Javljaju se zone pritiska (tlaka) koje za posljedicu imaju resorpciju kosti. Adaptacija zdravog parodonta na okluzalnu traumu jest proširenje parodontne pukotine u obliku pješčanog sata te posljedično, hiperobilnost zuba. Zub reagira promjenom unutar parodonta te se adaptira na novonastalu situaciju proširenjem parodontne pukotine i stabilizacijom (2).

Sekundarna okluzalna trauma odnosi se na djelovanje patoloških okluzalnih sila na parodont reducirane visine (Slika 2) te oštećenje

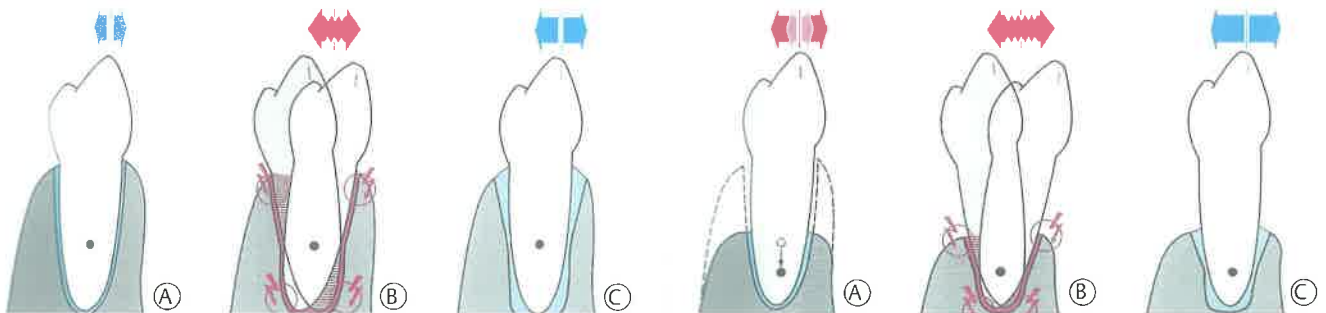
tkiva koje pritom nastaje.

Obzirom da je parodont reducirane visine, već postoji povećana pokretljivost zuba pa će dodatno opterećenje prejakim okluzalnim silama rezultirati još jačim oštećenjem parodonta, a slijedom toga i većom hiperobilnosti zuba. Dokazano je da se čak i u ovim slučajevima zub uspijeva adaptirati i stabilizirati (1).

Glickmanova koncepcija

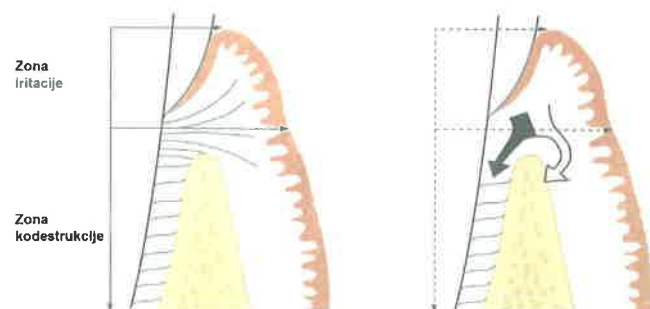
1. Obzirom na zone unutar parodontnih tkiva u kojima se odvijaju različite promjene uzrokovane okluzalnom traumom, prema autoru brojnih znanstvenih istraživanja na ovu temu, Glickmanu, parodontne strukture mogu se podijeliti na: zonu iritacije i zonu koderstrukcije (3, 4). (Slika 3)

Zona iritacije obuhvaća marginalnu i inter-

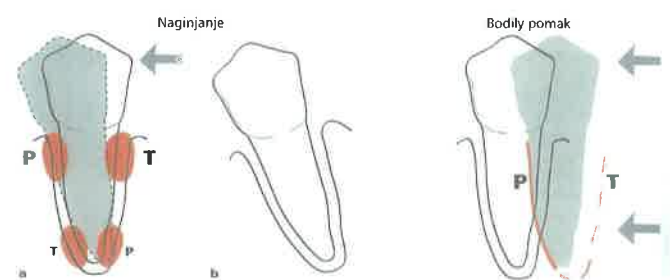


Slika 1. Primarna okluzalna trauma. A- zdrav parodont; B- zub nefiziološki opterećen (npr. parafunkcije), histološke promjene javljaju se u parodontu i parodontna pukotina postaje šira na mjestima pritiska (crvene strelice); C- parodontna tkiva se mogu adaptirati na preopterećenja- parodontna pukotina postaje šira, poput pješčanog sata i to dozvoljava povećanu pokretljivost. Preuzeto iz (2).

Slika 2. Sekundarna okluzalna trauma. A- povećana mobilnost zbog parodontitisa; B- i najmanje parafunkcijsko preopterećenje dovest će do dodatne mobilnosti zuba koja vodi u progresiju mobilnosti; C- adaptacija zuba s povećanom mobilnosti je moguća. Preuzeto iz (2).



Slika 3. Schematski prikaz zona prema Glickmanu. Inflamatorna lezija može, u zuba koji nisu u traumi, napredovati u alveolarnu kost (bijela strelica), dok se u zuba u okluzijskoj traumi upalni infiltrat širi direktno u parodontalni ligament (crna strelica). Preuzeto iz (1).



Slika 4. Ortodontski tip traume. Preuzeto iz (1).

dentalnu gingivu. Budući da meka tkiva ove zone graniče s tvrdim zubnim tkivom samo s jedne strane i nisu zahvaćena okluzijom, gingivalna upala ne može biti uzrokovana okluzalnom traumom, već je rezultat prisutnosti i djelovanja dentalnog plaka (3, 4).

Zona kodestrukcije obuhvaća parodontni ligament, alveolarnu kost te cement korijena. Tkiva ove zone mogu postati sjedište lezije okluzalne traume, odnosno upalna se lezija može lakše širiti u tkiva ove zone ukoliko postoji okluzalna trauma (3, 4).

2. Obzirom na smjer djelovanja okluzalne sile, okluzalna trauma još se može podijeliti na ortodontski i njišući tip traume (5).

Ortodontski tip traume je onaj u kojem je smjer djelovanja sile unilateralan. Ako je zub izložen unilateranim silama jačine, frekvencije i trajanja koje parodontna tkiva nisu u stanju podnijeti i raspodijeliti uz istodobno održavanje stabilnosti zuba, doći će do reakcija u parodontnom ligamentu čiji će rezultat biti adaptacija na promijenjenu funkciju (Slika 4).

Ako takve sile djeluju na krunu zuba, zub će se naginjati u smjeru djelovanja sile te će za posljedicu stvoriti zone tenzije i pritiska na marginalnom dijelu parodonta. U zoni pritiska, tj. tlaka, doći će do resorpcije kosti, dok će u zonama tenzije, odnosno vlaka, doći do apozicije, stvaranja kosti. Ukoliko zub izmakne okluzalnoj traumi, doći će do kompletne regeneracije parodontnih tkiva. U samoj ortodontskoj terapiji zub je izložen silama koje proizvode tzv. "bodily" pomak u kojem se zone pritiska i tenzije razmještaju po cijeloj površini zuba te kao takve ne uzrokuju upalu (6).

Njišući tip traume je onaj u kojem traumatske sile djeluju naizmjenično iz bukalnog i lingvalnog ili mezijalnog i distalnog smjera (5) (Slika 5).

Obzirom da se ne mogu odrediti jasno definirane zone pritiska i tenzije, postoji njihova kombinacija s obje strane zuba koji se njiše. Te su zone karakterizirane znakovima akutne upale, kao što su resorpcija kosti, cementa, kolagena te kao rezultat ove resorpcije dolazi do proširivanja prostora parodontnog ligamenta. Nakon što širenje prostora kompenzira djelovanje sile,

nestaju znakovi upale i dolazi do učvršćivanja zuba (5).

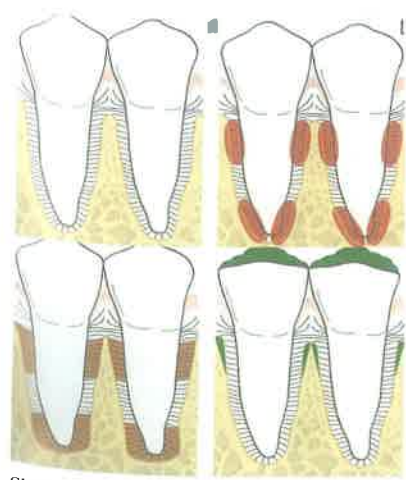
Lindhe i Ericsson (5) dokazali su na histološkom uzorku starije parodonta zuba koji je 300 dana bio izložen okluzalnoj traumatičnijem tipa uz prisustvo parodontitisa te kontrolnog zuba kod kojeg je također prisutan parodontitis, ali nije bio izložen okluzalnoj traumati (Slika 6). Vidljiva je razlika u razini koštane destrukcije i gubitka vezivno- tkivnog pričvrsta između oba zuba, što dokazuje da prisutnost parodontitisa uz djelovanje okluzalne traume uzrokuje znatne negativne posljedice.

Međutim, analizom brojnih istraživanja o utjecaju okluzalne traume na razvoj ili pogoršanje parodontne bolesti, dobiveni su sasvim različiti rezultati, a klinička ispitivanja o povećanju pokretljivosti zuba kao važnog pokazatelja okluzijske traume, dovode do kontradikcija.

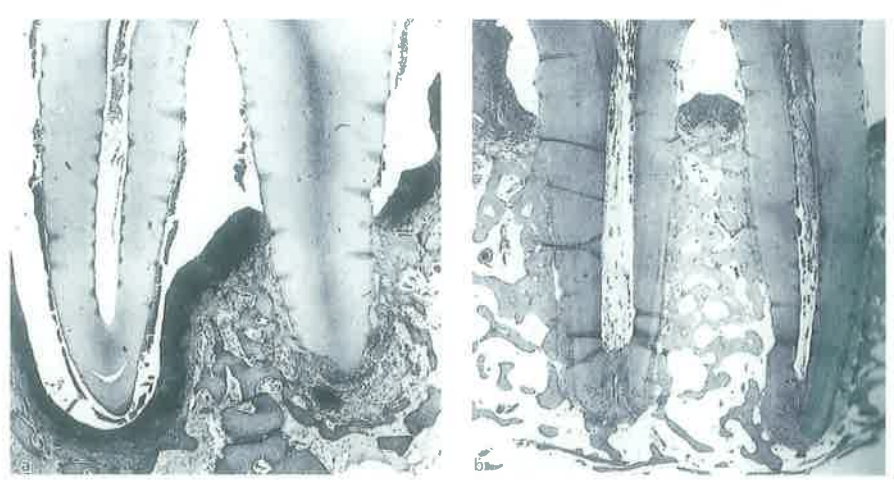
Lindhe (5) smatra da sama okluzalna trauma ne može dovesti do razaranja parodontnog tkiva, no može imati za posljedicu resorpciju kosti koja će uzrokovati pojačanju zubnu pokretljivost

Tablica 1. Pregled nekih znanstvenih istraživanja koja ispituju pojavu povećane zubne pokretljivosti zbog prisustva okluzalne traume te poboljšanje stanja nakon okluzalne terapije tj. usklađivanja okluzijskih odnosa.

POVEĆANJE POKRETLJIVOSTI ZUBA KAO ZNAK OKLUZALNE TRAUME				
	Rosling i sur. (1976.)	Felszar i sur. (1980.)	Pihlstrom i sur. (1986.)	Burgett i sur. (1996.)
REZULTATI Iстраživanja	Interkoštani džepovi smješteni uz hiperobilne zube pokazali su jednak stupanj cijeljenja kao i oni uz čvrste zube (7)	Džepovi klinički pomičnih zuba ne reagiraju na parodontno liječenje kao oni čvrstih zuba (bez abnormalnih okluzijskih kontakata) s jednakim opsegom bolesti (8)	Zubi s pojačanom pokretljivošću i proširenom parodontnom pukotinom imaju dublje džepove, veći gubitak pričvrstka i manje koštane supstance od zuba bez tih simptoma (9)	Pacijenti liječeni i parodontom i okluzalnom terapijom imali su u prosjeku 0,5 mm više pričvrstka od pacijenata koji nisu okluzijski usklađeni (10)
POBOLJŠANJE UZ TERAPIJU OKLUZALNIH ODNOSA	NEMA	IMA	IMA	IMA



Slika 5. Njišući tip traume. Preuzeto iz (1).




Slika 6. A- zub izložen okluzijskoj traumati i zahvaćen parodontitisom; B- kontrolni zub (zahvaćen parodontitisom- nije izložen traumati). Vidi se razlika između A i B u razini koštane destrukcije i gubitka vezivno- tkivnog pričvrstka. Na A se može vidjeti i subgingivni plak u blizini vrha korijena. Preuzeto iz (1).

(prolaznu ili trajnu), a ta se resorpcija smatra fiziološkom prilagodbom parodontnog ligamenta i okolne kosti na traumatske sile. Također je dokazano da je rutinska primjena okluzalne terapije u smislu usklađivanja okluzalnih odnosa u tijeku same inicijalne parodontne terapije upitna. Liječenje koje samo riješava traumu (udlage ili okluzijsko usklađivanje) može rezultirati novom apozicijom kosti, no neće zaustaviti proces destrukcije potpornih tkiva koji je uzrokovan plakom.

Zaključak

Kod zuba s progresivnom parodontnom bolesti uzrokovanom plakom okluzalna trauma može pojačati opseg i jačinu bolesti te može djelovati kao kofaktor u procesu destrukcije parodontnih struktura. Imperativ je pristupanje uklanjanju plaka i liječenju parodontne bolesti koja je njime uzrokovana i takvo će liječenje zaustaviti daljnju progresiju bolesti, tj. destrukciju parodontnih struktura, čak i ako postoji okluzalna trauma.

Prema pregledu literature i sažetku rezultata znanstvenih istraživanja, najbolji pristup liječenju

zubi zahvaćenim parodontitisom primjenom okluzalne terapije jest onaj u kojem se nakon obavezne inicijalne parodontne terapije obavezno prati tijek bolesti. Ako se uoči perzistiranje povećane pokretljivosti zuba, može se pristupiti terapiji okluzalnog usklađivanja, tj. okluzalne terapije u cilju uklanjanja okluzalne traume. 

Tablica 2. Povezanost okluzije i parodontitisa

	YUDELIS AND MANN (1965.)	SHEFTER AND MCFALL (1984.)	NUNN AND HARREL (2001.)	PIHLSTROM (1986.)	BURGETT (1992.)	HARREL AND NUNN (2001.)
BROJ ISPITANIKA S PARODONTNOM BOLESTI	54	66	89	300	50	89
REZULTATI ISTRAŽIVANJA NAKON OKLUZIJSKE TERAPIJE	53% pacijenata su imali veće džepove i veći gubitak kosti iako NISU imali suprakontakte (11)	56% nisu imali suprakontakte –ne nalaze povezanost između okluzalne neusklađenosti i progresije parodontne bolesti (12)	62,9% pacijenata koji su imali suprakontakte imalo je i veće parodontne džepove (13)	4,2% pacijenata imalo je širi parodontalni ligament i povećanu mobilnost povezanu s okluzalnom traumom (9)	55% pacijenata koji su bili i na parodontnoj i na okluzijskoj terapiji imali su 0,4 mm veći pričvrstak od onih koji su bili samo pod parod. Th. (10)	33% bolji rezultati sa obje terapije i dobitak pričvrstka je 0.122mm veći (14)
	-	-	+	-	+	+

LITERATURA

- Lindhe J, Nyman S, Ericsson I. Okluzijska trauma. In: Lindhe J, Karring T, Lang NP-Editors. Klinička parodontologija i dentalna implantologija. Zagreb, Nakladni zavod Globus; 2004.p. 352-65.
- Rateitschak KH, Wolf HF. Occlusal periodontal trauma. In: Rateitschak KH, Wolf HF-Editors. Color atlas of dental medicine Periodontology. 3rd ed.Thieme, Stuttgart. p. 461.
- Glickman I. Clinical significance of trauma from occlusion. J Am Dent Assoc. 1965;70:607-18.
- Glickman I. Occlusion and the periodontium, J Dent Res, 1967;46(1):53-9.
- Lindhe J, Ericsson I. The effect of elimination of jiggling forces on periodontally exposed teeth in the dog. J Periodontol. 1982;53(9):562-7.
- Reitan K. The initial tissue reaction incident to orthodontic tooth movement as related to the influence of function: an experimental histologic study on animal and human material. Acta Odontol Scand Suppl. 1951;6:1-240.
- Rosling B, Nyman S, Lindhe J. The effect of systematic plaque control on bone regeneration in infrabony pockets. J Clin Periodontol. 1976;3(1):38-53.
- Fleszar TJ, Knowles JW, Morrison EC, Burgett FG, Nissle RR, Ramfjord SP. Tooth mobility and periodontal therapy. J Clin Periodontol. 1980;7(6):495-505.
- Pihlstrom BL, Anderson KA, Aepli D, Schaffer EM. Association between signs of trauma from occlusion and periodontitis. J Periodontol. 1986;57(1):1-6.
- Burgett FG, Ramfjord SP, Nissle RR, Morrison EC, Charbeneau TD, Caffesse RG. A randomized trial of occlusal adjustment in the treatment of periodontitis patients. J Clin Periodontol. 1992;19(6):381-7.
- Yuodelis RA, Mann WV Jr. The prevalence and possible role of nonworking contacts in periodontal disease. Periodontics. 1965;3(5):219-23.
- Shefter GJ, McFall WT Jr. Occlusal relations and periodontal status in human adults. J Periodontol. 1984;55(6):368-74.
- Nunn ME, Harrel SK. The effect of occlusal discrepancies on periodontitis. I. Relationship of initial occlusal discrepancies to initial clinical parameters. J Periodontol. 2001;72(4):485-94.
- Harrel SK, Nunn ME. The effect of occlusal discrepancies on periodontitis. II. Relationship of occlusal treatment to the progression of periodontal disease. J Periodontol. 2001;72(4):495-505.