

Inlay mostovi

Lana Bergman, dr. med. dent.¹

Slađana Milardović Ortolan, dr. med. dent.¹

Joško Viskiđ, dr. med. dent.¹

Prof. dr. sc. Ketij Mehulić¹

[1] Zavod za fiksnu protetiku, Stomatološki fakultet Sveučilišta u Zagrebu

Fiksnoprotetska terapija uključuje nadoknadu prirodnih zubi nadomjescima i postizanje optimalne funkcije i estetike. Suvremenim gradivnim materijalima i novim materijalima za pričvršćenje fiksnih nadomjestaka doprinijelo se svezi uporišnog zuba s nadomjestkom uz minimalnu preparaciju zdravog tkiva zuba.

Inlay most, koji je po definiciji most s inlay-om kao sidrom na jednom ili na svim zubima nosačima, ima biološku prednost nad klasičnim mostom jer se čuva velika količina zdrave zubne supstance, uspostavlja prekinuti prijenos opterećenja i ne zadiru u parodont.

Indikacije za izradbu inlay mosta

Inlay most je konstrukcija kojom se može nadoknaditi nedostatak jednog zuba ili uključiti neparalelne zube nosače nagнутe za više od 24° (po Tylmanu) u mosnu konstrukciju bez devitalizacije.

Kontraindikacije za izradbu inlay mosta

Opsežni ispuni u kruni zuba nosača. Pretanke i podminirane preostale stijenke zuba koje ne bi izdržale okluzijsko opterećenje.

Endodontski liječeni zubi zbog oslabljenih stijenki, cervikalni defekti tvrdih zubnih tkiva, niske kliničke krune zuba i rotirani zubi.

Preparacija zuba za keramički inlay

Minimalnom preparacijom bataljaka zapravo se potpuno oslanjamo na tehnologiju adhezivnog cementiranja s minimalnom mehaničkom potporom. Prednosti ovog pristupa su očuvanje strukture zuba, a time i izbjegavanje štetnih posljedica na pulpu i parodontne strukture.

Na trajnost kompleksa zub/inlay utječu slijedeći čimbenici: dubina kaviteta, širina kaviteta/istmusa, oblik preparacije i zaglađenost prijelaza stranica.

Pravila preparacije kaviteta za keramički inlay na stražnjim zubima baziraju se na Blackovim načelima preparacije za lijevane metalne inlay-e i amalgamske ispune koja se temelje na opsežnom uklanjanju zubne

strukture pri čemu su nasuprotni zidovi kaviteta paralelni, a unutarnji kutevi oštri.

Načela preparacije za keramičke nadomjeske općenito, a i posebno za inlay-e mora se prilagoditi specifičnim svojstvima keramike. Niska savojna čvrstoća je ograničavajuće svojstvo krhkih materijala kao što je keramika, jer ona slabo podnosi vlačne sile za razliku od kompresijskih na koje je izrazito otporna (2-7).

Kao rezultat brojnih analiza preparacije kaviteta za keramički inlay dobivene su optimalne dimenzije kaviteta (8-16).

Da bi se postigao balans između očuvanja strukture i čvrstoće zuba te trajnosti nadomjeska, optimalna dubina kaviteta iznosi 1,5-2,0 mm, širina kaviteta istmusa 1/3 razmaka među kvržicama, potpuna okluzalna konvergencija (kut između nasuprotnih zidova preparacije) 20°, a svi unutarnji bridovi trebali bi biti zaobljeni. Međutim, često postojanje prijašnjih ispuna i karijesnih lezija diktira dimenzije kaviteta koje su u pravilu veće od idealnih (17).

Potrebno je postaviti koferdam radi bolje vidljivosti i suhog radnog polja. Prije postavljanja koferdama, potrebno je označiti okluzijske kontakte pomoću artikulacijskog papira. Potrebno je ukloniti sav karijes s dijelova zuba koji nisu uključeni u kavitet preparacije. Za preparaciju rubova keramičkog inlay-a koristi se svrdlo za pravokutnu stepenicu. Zaobljena stepenica je kontraindicirana jer je potrebna veća debljina materijala da bi se prevenirao lom keramike. Rubovi preparacije se pri tome definiraju najmanje 1,5 mm u svim smjerovima dalje od centričnog kontakta (18).

Zbog adhezivnog cementiranja podminirani dijelovi na aksijalnim zidovima mogu se nadomjestiti glasionomernim cementom koji čuva preostalu caklinu neophodnu za adheziju. Preparacija centralne fisure (oko 1,8 mm) prati anatomiju zuba, tako se osigurava dodatni prostor za keramički materijal. Ormarić se širi najmanje 0,6 mm aproksimalno da bi se omogućilo otiskivanje. Rub treba završiti supragingivno kako bi se osiguralo suho radno polje pri adhezivnom cementiranju.

Širina gingivne plohe ormarića treba iznositi barem 1 mm. Preparacija se završava poliranjem svih rubova sa svrdlima za finiranje i ručnim instrumentima.

Otisni postupak

Nakon preparacije slijedi postupak otiskivanja isprepariranog kaviteta i okolnog tkiva. Materijali za otiskivanje moraju biti elastični, kako se pri vađenju iz usta ne bi deformirali, dimenzijski stabilni i vrlo precizni da bi prikazali i najsitnije detalje. Za to služe različiti elastomeri, poput adicijskih silikona, polietera i reverzibilnih hidrokoloida tehnikama dvovremenog dvostrukog ili jednostrukog otiska materijalom srednje konzistencije u individualnoj žlici.

Osim otiskivanja čeljusti u kojoj se izrađuje nadomjestak potrebno je uzeti i otisak suprotne čeljusti u konfekcijskoj žlici te registrirati međučeljusne odnose. Pacijentu se izrađuje privremeni nadomjestak koji se pričvrsti na uporišne zube do završetka izradbe konačnog fiksnoprotetskog rada.

Materijali za izradbu inlay mosta su:

- Dentalne slitine s odgovarajućim obloženim estetskim materijalom
- Potpuna keramika
- Vlaknima ojačani kompoziti (19)

Cementiranje

U definitivnom pričvršćivanju nadomjeska posebno je bitan izbor cementa, jer pogrešan izbor može rezultirati lošim rubnim dosjedom, neadekvatnom okluzijom te posljedičnim gubitkom nadomjeska i potrebom izradbe novog. Materijali za pričvršćenje nadomjeska mogu biti pasivni (koji samo ispunjavaju prostor između zuba i nadomjeska) ili aktivni koji stvaraju mehaničku i kemijsku vezu između zuba i nadomjeska. Izbor će prije svega ovisiti o materijalu od kojeg je izrađen rad, odnosno radi li se o konvencionalnom kovinskom ili nekovinskom adhezivskom mostu.

Inlay most od slitine cementira se klasičnim postupkom cink-oksidi fosfatnim, polikarboksilatnim, staklenoiono-

mernim (20) ili adhezijski kompozitnim cementima (21).

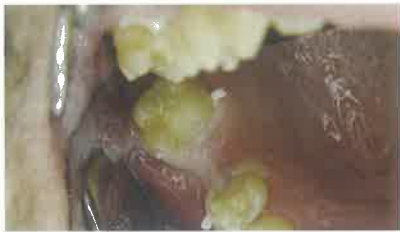Uvjeti za pričvršćivanje potpunokeramičkih inlay mostova je adhezijsko cementiranje uz suho radno polje. Za stvaranje kvalitetne veze svi rubovi nadomjeska trebaju biti okruženi caklinom. Nužnost u ovom postupku je pjeskarenje te time povećanje vezne površine keramičkog nadomjeska, koja se također postiže djelomičnim otapanjem staklene matrice 5%-tnom fluorovodičnom kiseli-

nom. Osim tom mikroretencijom, kemijska veza postiže se silanizacijom. Kako bi se povećala vlažnost površine keramičkog nadomjeska nanosi se tanki sloj veznog sredstva, koji se ne osvjetljava posebno, nego u sklopu konačne polimerizacije.

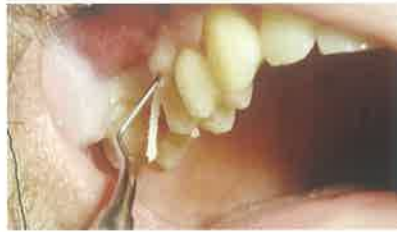Kad se pripremi površina nadomjeska, pristupa se pripremi površine zuba: kavitet se jetka 37% ortofosfornom kiselinom, total etch tehnikom (caklina 20-25 sekundi, dentin 15 sekundi), ispire i suši te premazuje adhezivom, koji se ostavljaju

u nepolimeriziranom stanju sve do unosa cementa i nadomjeska u kavitet.

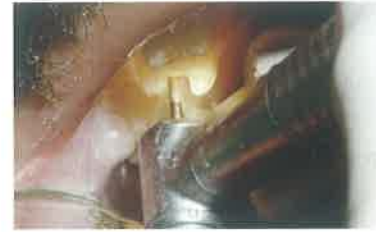Završna faza je nanošenje kompozitnog cementa na retencijske površine nadomjeska i stijenke kaviteta te polimerizacija svake plohe, od početnih aproksimalnih do završnih okluzalnih.



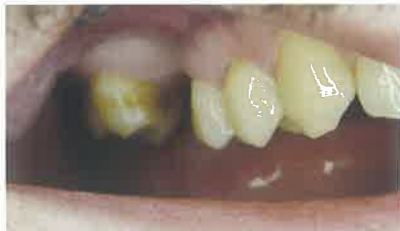Slika 1. Početna situacija u ustima pacijenta



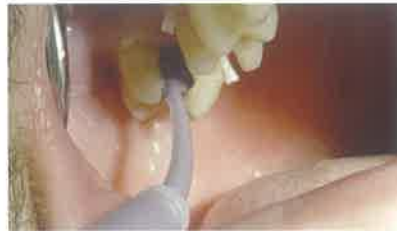Slika 2. Postavljanje retrakcijskog končića prije brušenja



Slika 3. Brušenje uporišnih zuba



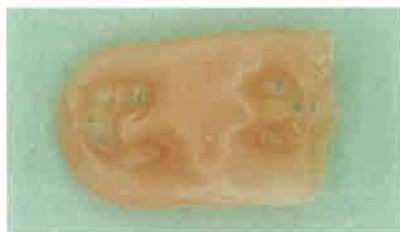Slika 4. Kontrola preparacije



Slika 5. Otisak



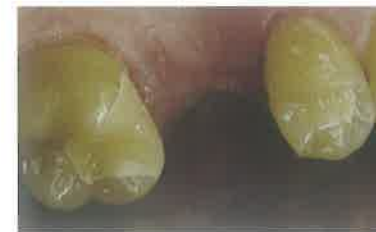Slika 6. Otisak u žlici



Slika 7. Međučeljusni voštani registar



Slika 8. Otisak iz kondenzacijskog silikona (Optosil) za izradbu privremenog nadomjeska i unošenje materijala za privremeni nadomjestak



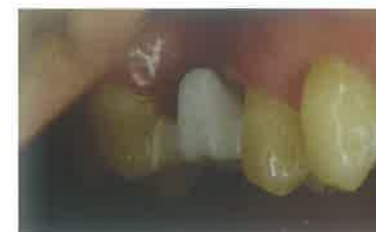Slika 9. Privremeni nadomjesci za uporišne zube



Slika 10. Cirkonijoksid na modelu



Slika 11. Skelet mosta na modelu




Slika 12. Proba tijela mosta

Prikaz slučaja

Pacijent se javlja zbog gubitka prvog trajnog molara u gornjoj čeljusti.

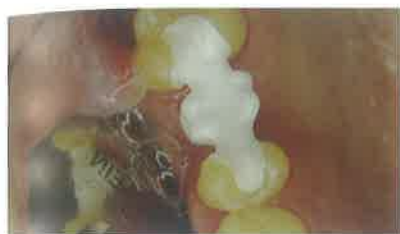U razgovoru o mogućim rješenjima koja mu se nude odbija ekstenzivnu preparaciju zuba i izradu konvencionalnog metal-keramičkog mosta ili ugradnju implantata. Stoga se razmatraju druge mogućnosti i pronalazi rješenje, a to je izradba inlay mosta od cirkonijoksidne keramike. Prikaz tijeka preparacije uporišnih zuba, izrade i pričvršćenje nadomjestka prikazano je slikama 1- 16.

Zaključak

Most s inlay-em kao sidrom na jednom ili na svim zubima nosačima mosta naziva se inlay most. Primjena ove konstrukcije šteti tvrdo zubno tkivo i parodont. Izrađuje se iz slitine i odgovarajućeg estetskog obložnog materijala, potpune keramike i vlaknima ojačanih kompozita. Ovisno o vrsti gradivnog materijala, nadomjestak se cementira klasično ili adhezijski. 

Ovaj rad pripremljen je u sklopu znanstvenog projekta MZOŠ „Istraživanje keramičkih materijala i alergija u stomatološkoj protetici“ (broj 065-0650446-0435).

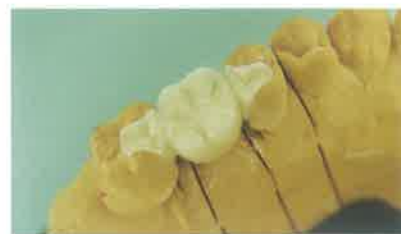* Slike 1-16 iz arhiva Zavoda za protektiku Stomatološkog fakulteta Sveučilišta u Zagreba



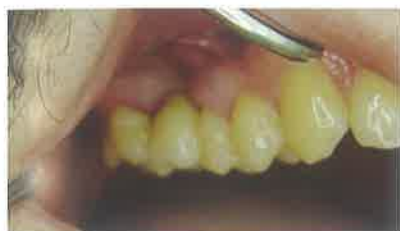Slika 13. Dosjed na zub



Slika 14. Gotovi most na radnom modelu



Slika 15. Most na radnom modelu



Slika 16. Gotovi most u ustima

LITERATURA

- Rosenstiel SF, Land MF, Fujimoto J. Contemporary fixed prosthodontics. St. Louis: Mosby Inc; 2001.
- Christensen G. A void in US restorative dentistry. J Am Dent Assoc. 1995; 125:244-64.
- Christensen G. Has tooth structure been replaced? J Am Dent Assoc. 2002;133:103-4.
- Christensen G. What has happened to conservative tooth restorations? J Am Dent Assoc. 2005; 136:1435-7.
- Van Dijken J, Hasselrot L, Olofsson AL. Restorations with extensive dentin/enamel-bonded ceramic coverage. A five year follow up. Eur J Oral Sci. 2001;109:222-9.
- Edelhoff D, Spikermann H, Yildirim M. Metal free inlay-retained fixed partial dentures. Quintessence Int. 2001;32:269-81
- Ritter A, Swift E. Current restorative concepts of pulp protection. Endod Topics. 2003;5:41-7.
- Blaser PK, Lund MR, Cochran MA, Potter RH. Effect of designs of Class II preparation on resistance of teeth to fracture. Oper Dent. 1983;8:6-10.
- Donly KJ, Wild TW, Jensen ME. Posterior composite Class II restorations; in vitro comparison of preparation designs and restoration techniques. Dent Mater. 1990;6:88-93.
- Goel VK, Khera SC, Gurusami S, Chen RC. Effect of cavity depth on stresses in a restored tooth. J Prosthet Dent. 1992;67:174-83.
- Homewood CI. Cracked tooth syndrome incidence, clinical findings and treatment. Aust Dent J. 1998;43:217-22.
- Khera SC, Goel VK, Chen RC, Gurusami SA. Parameters of MOD cavity preparations: a 3-D FEM study. Part II. Oper Dent. 1991;16:42-54.
- Lin CL, Chang CH, Wang CH, Ko CC, Lee HE. Numerical investigation of the factors affecting interfacial stresses in an MOD restored tooth by auto meshed finite element method. J Oral Rehabil. 2001;28:517-25.
- Malament KA, Grossman DG. The cast glass-ceramic restoration. J Prosthet Dent. 1987;57:674-83.
- Nadal F. Amalgam restoration: cavity preparation, condensing and finishing. J Amer Dent Assoc. 1962;65:66-77.
- Watts DC, Wilson NH, Burke FJ. Indirect composite preparation width and depth and tooth fracture resistance. Am J Dent. 1995;8:15-9.
- Edelhoff D, Sorensen JA. Tooth structure removal associated with various preparation designs for anterior teeth. J Prosthet Dent. 2002;87:503-9.
- Šutalo J i sur. Patologija i terapija tvrdih zubnih tkiva. Zagreb: Naklada Zadro; 1994.
- Mehulić K. Keramički materijali u stomatološkoj protetici. Zagreb: Školska knjiga; 2010.
- Jerolimov V. Osnove stomatoloških materijala [monograph on the Internet]. Zagreb:Sveučilište u Zagrebu, Stomatološki fakultet; 2005 [cited 2012 February 2]. Dostupno na: <http://www.sfzg.hr/>.
- Blatz MB, Sadan A, Kern M. Resin-ceramic bonding: a review of the literature. J Prosthet Dent. 2003;89:268-74.