

## Etiologija i terapija hiperplazije gingive

Ana Lucija Perković, dr. med. dent.<sup>1</sup>  
doc. dr. sc. Domagoj Vražić<sup>2</sup>

[1] diplomirala u akademskoj godini 2020./2021.

[2] Zavod za parodontologiju, Stomatološki fakultet Sveučilišta u Zagrebu

Povećanje gingive, odnosno hiperplazija ili hipertrofija, jest povećanje ili broja ili volumena stanica koje može dovesti do narušavanja funkcije i estetike usne šupljine (1). Prema raširenosti hiperplazija gingive može biti lokalizirana i generalizirana, prema lokalizaciji promjena može biti na marginalnoj ili interdentalnoj gingivi (Slika 1.), a prema zahvaćenosti gingive lezije mogu biti difuzne (Slika 2. i 3.) ili diskretne (2). Prema etiologiji i patohistologiji uzrok povećanja gingive može biti upalnog karaktera, zbog uzimanja lijekova koji izazivaju hiperplaziju gingive, zbog sustavne bolesti ili stanja, genetski, zbog razvoja neoplastične tvorbe ili pak lažnog povećanja gingive. S obzirom na to da je etiologija široka, kliničar mora biti spretna i uložiti truda kako bi otkrio pravi uzrok povećanja gingive (3). Da bi se postavila konačna dijagnoza, potrebno je ispitati pacijenta, utvrditi opću medicinsku, stomatološku i parodontološku anamnezu te provjeriti oralnu higijenu. Već se anamnezom neke dijagnoze mogu isključiti i usmjeriti prema konačnoj dijagnozi (4).

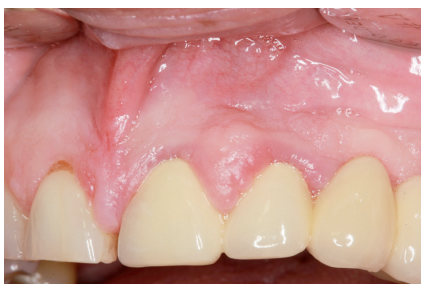### Etiologija

Etiologija povećanja gingive je multifaktorijalna i ponekad se kliničkim pregledom ne može dijagnosticirati uzrok pa je potrebno učiniti dodatne dijagnostičke testove. Uzroci hiperplazije gingive mogu biti upalna stanja, lijekovi, genetika, razna sistemska stanja i bolesti te idiopatski (3).

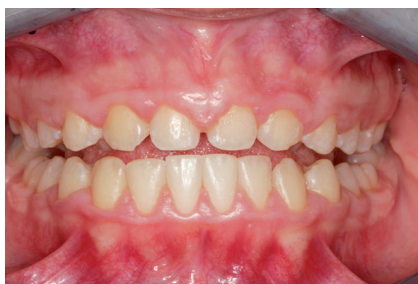**Povećanje gingive uzrokovano lijekovima** nastaje kod pacijenata koji uzimaju imunosupresive, antiepileptike i blokatore kalcijevih kanala, primjerice nifedipin (1). Ciklosporin, imunosupresiv kojeg najčešće konzumiraju pacijenti s transplantiranim organom ili koštanom srži, najskloniji je razvoju hiperplazije gingive, a djeluje tako da povećava upalni odgovor gingive na plak. Od antiepileptika najčešći je uzročnik fenitoin i djeluje tako da povećava količinu fibroblasta, a reducira količinu kolagenaze, što posljedično dovodi do nakupljanja kolagena i povećanja tkiva gingive. Nifedipin je najučestaliji uzročnik iz skupine blokatora kalcijevih kanala, a djeluje tako da sprječava ulazak kalcija u stanicu i time smanjuje aktivnost kolagenaze. Tako se

prekomjerno nakuplja kolagen što dovodi do hiperplazije tkiva gingive. Hiperplazija gingive inducirana lijekovima javlja se generalizirano, ali izraženije u frontalnoj regiji gornje i donje čeljusti te se nikad ne javlja u bezubim prostorima (2).

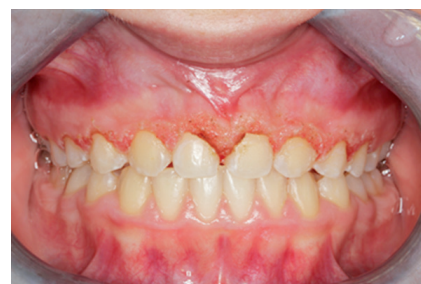**Upalna povećanja** mogu biti akutna i kronična koja su češća. Kronična su većinom generalizirana stanja uzrokovana povećanom količinom plaka, neadekvatnim ispunom ili neprilagođenom protezom, ortodontskom terapijom (Slika 4.), disanjem na usta ili svim onim što može biti uzrok upalne reakcije. Kronične upalne promjene nastaju kao lagano uzdignuće interdentalne papile ili marginalne gingive koje uglavnom sporo progrediraju. Započinju kao minimalno povećanje koje se s vremenom može povećati u tolikoj mjeri da prekrije cijelu krunu zuba. Povećanje može biti lokalizirano ili generalizirano, a uglavnom je bezbolno, osim ako se ne razvije akutna infekcija ili trauma. Također kronično upalno povećanje može se javiti kao diskretno povećanje koje nalikuje na tumorsku masu (2,5). Akutna upalna sta-



**Slika 1.** Prikaz hiperplazije gingive koja je lokalizirana interdentalno s vidljivim znakovima upale poput promjene boje, konzistencije tkiva, prisutnog krvarenja i povećanja volumena gingive



**Slika 2.** Prikaz difuzno proširene hiperplazije gingive izražene na vestibularnim i bukalnim ploham maksilarne gingive



**Slika 3.** Prikaz stanja nakon izvršene gingivektomije diodnim laserom

nja češće su izolirana povećanja gingive, a to mogu biti gingivni, parodontni (lateralni), periapikalni i perikoronarni apscesi (2).

Neka **sistemska stanja i bolesti** mogu razviti oralne manifestacije, pri čemu prevladava povećanje gingive. U nekim sustavnim stanjima nastaju jer je organizam osjetljiv na plak, primjerice u hormonskom disbalansu (trudnoća, pubertet ili menstrualni ciklus), nutritivnom manjku (nedostatak vitamina C) ili alergijskim reakcijama (plazmastanični gingivitis) (2). Uz to postoje i sistemske bolesti koje se mogu manifestirati kao hiperplazija gingive poput leukemije, multiplog mijeloma, dijabetesa, te neke granulomatozne bolesti poput sarkoidoze, tuberkuloze, Wegenerove granulomatoze ili Chronove bolesti (6).

U pubertetu pak dolazi do **hormonskog disbalansa** koji uz lošiju oralnu higijenu može rezultirati nastankom povećanja gingive, stoga je najbitnije da adolescenti nauče adekvatno održavati oralnu higijenu (7). Tijekom **trudnoće** dolazi do porasta spolnih hormona progesterona i estrogena, što dovodi do povećane propusnosti kapilara, tkivo postaje edematozno i razvija se upalna reakcija predvođena upalnim stanicama. Gingiva postaje osjetljivija na biofilm pa posljedično mogu nastati hiperplazija gingive ili tumor gravidarum (2). Istraživanje Jain i suradnika navodi da se kod 44.2% trudnica javljaju neke promjene na sluznici kao što su tumor gravidarum, hiperplazija gingive, oralna kandidijaza, migracijski glositis, gingivitis, afte ili teleangiiektazije (8). Većina promjena spontano prolazi nakon trudnoće, ali ako je tijekom trudnoće nužan neki kirurški zahvat onda je najsigurnije u drugom tromjesečju, iako se preporučuje izbjegavanje svih invazivnih zahvata dok trudnoća ne završi. Iznimno je bitno naglasiti važnost održavanja oralne higijene kako bi se prevenirao nastanak bilo kakve promjene u

usnoj šupljini tijekom trudnoće (2, 9).

Genetska predispozicija također je jedan od etioloških faktora, a stanje koje se javlja naziva se **nasljedna fibromatoza gingive**. Pretpostavlja se da je razlog pretjerano stvaranje TGF-beta 1 koji povećava koncentraciju fibroblasta i samim time potiče pretjerano stvaranje fibroznog tkiva (4), a najčešće se javlja u ranoj životnoj dobi (10).

**Idiopatska hiperplazija gingive** jest stanje nepoznatog uzroka koje se javlja i na slobodnoj i na pričvrstnoj gingivi, za razliku od hiperplazije uzrokovane lijekovima. Nepoznat je i način nasljeđivanja, a aktivacija povećanja stanica gingive usko se povezuje s plakom jer se pojavljuje kada kreće mliječna ili trajna denticija, te ekstrakcijom zuba promjena nestaje (2, 10).

Ako je lezija izolirana, nazivamo ju **epulis** i ona podsjeća na tumorsku tvorbu, a neke od mogućih dijagnoza mogu biti i prave neoplazme. U benigne tvorbe spadaju fibromi, gingivalna cista, papilom, tumor gravidarum, centralni i periferni gigantocelularni granulom, kongenitalni epulis, epulis fissuratum, piogeni granulom te rjeđe dijagnoze kao što su mioblastom, neurilemiom, neurofibrom, hemangiom, leukoplakija, nevus, mukokela ili ameloblastom (2, 11). Od malignih izoliranih povećanja gingive mogu se pojaviti planocelularni karcinom, melanom, fibrosarkom, limfosarkom, sarkom retikularnih stanica gingive i Kaposijev sarkom (12). Svi međusobno nalikuju jedan na drugog i u obzir dolaze diferencijalno dijagnostički, a prava se dijagnoza potvrđuje patohistološkom analizom. Povećanje kosti ili zubne strukture može izazvati **lažno povećanje gingive**, čije se stanje može dodatno otežati ako ga zahvati upala. (2)

#### Klinička slika i dijagnostika

Da bi se postavila dijagnoza povećanja gingive i pronašao uzrok samog povećanja, potrebna je detaljna anamneza, klinički

pregled te dodatni dijagnostički testovi, ako je potrebno. Povećanje gingive ima raznoliku etiologiju pa je iscrpna anamneza nužna, posebice opća medicinska jer se neke sistemske bolesti manifestiraju u usnoj šupljini kao hiperplazija gingive. U anamnezi je važno utvrditi ima li pacijent alergije, koje lijekove pije, je li pušač te ima li dijabetes. Zatim je potrebno napraviti ekstraoralni i intraoralni pregled. Ekstraoralnim pregledom obraća se pozornost na simetriju, tj. asimetriju lica lijeve i desne strane, postojanje otekline i crvenilo te se palpiraju limfni čvorovi i temporomandibularni zglob (TMZ). Intraoralni pregled odnosi se na inspekciju i palpaciju usnice i sluznice, tj. cjelokupne usne šupljine. Važno je procijeniti oralnu higijenu i fetor koji može imati intra ili ekstra oralni izvor mirisa. Pri pregledu parodonta i gingive svakako valja provjeriti postojanje plaka, teksturu i boju sluznice, gingivni rub, izgled interdentalne papile, krvarenje gingive te dubinu džepa. Potrebno je izmjeriti plak indeks (PI, engl. *plaque index*), indeks krvareće papile (PBI, engl. *papilla bleeding index*) ili krvarenje pri sondiranju (BOP, engl. *bleeding on probing*), indeks gingivnog povećanja (GOI, engl. *gingival overgrowth index*) te dubinu sondiranja (PD, engl. *probing depth*) i recesiju gingive (GR, engl. *gingival recession*) (4, 13). Kod indeksa povećanja gingive (GOI), postoje 4 stupnja razvijenosti povećanja gingive koje su uveli Angelopolus i Goaz 1972. godine (6). Stadij 0 označava normalnu gingivu bez prisutnosti povećanja, stadij 1 pokazuje blago zadebljanje marginalnog ruba gingive koje prekriva jednu trećinu krune zuba, stadij 2 ukazuje na umjerenu hiperplaziju gingive pri čemu je prekrivena jedna polovina krune tkivom, dok je stadij 3 najteži oblik hiperplazije gingive. Pritom su prekrivene dvije trećine krune zube ili čak cijela kruna (1). Hiperplazija gingive može biti bolna, otežavati žvakanje i govor te narušavati estetiku (6). Kao dodatna dijagnostička



sredstva koriste se biopsija, rendgenska analiza, alergološki testovi te laboratorijske pretrage (3).

### Terapija

S obzirom na dijagnozu nameću se dvije terapijske opcije, konzervativna i kirurška terapija.

**Konzervativna (nekirurška)** terapija podrazumijeva primarno sprovesti inicijalnu parodontološku terapiju, odnosno ukloniti supragingivne i subgingivne naslage koliko je to moguće, uzevši u obzir zadebljanje tkiva. Biofilm je pokretač upalnog procesa, stoga je oralnu higijenu potrebno podići na najviši nivo, bez obzira na etiologiju. Na reevaluaciji, koja se provodi 6 do 8 tjedana nakon inicijalne parodontološke terapije procjenjuje se hoće li biti potrebna kirurška sanacija. Ako je povećanje gingive nastalo zbog primjene lijekova, u dogovoru s nadležnim liječnikom valja raspraviti je li potrebna zamjena lijeka, iako i nakon toga postoji mogućnost recidiva. Sve sistemske bolesti koje se mogu manifestirati kao hiperplazija gingive potrebno je kontrolirati te reducirati količinu biofilma kako bi se smanjile lezije (1, 14). Prema nekim istraživanjima navodi se da je antibiotska potporna terapija dovela do poboljšanja. Pojavnost recidiva ovisi o nekoliko faktora, primjerice, dobi pacijenta, stupnju upale gingive, lijekovima koje pacijent konzumira ili održavanju oralne higijene (1). Jedan od načina ublažavanja po-

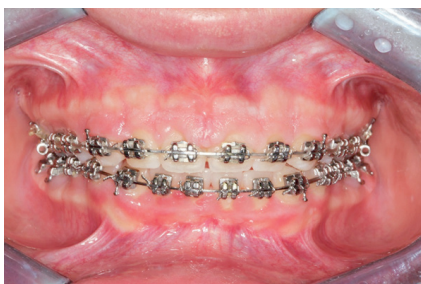većanja gingive jest primjena azitromicina jer, prema nekim istraživanjima, pozitivno utječe na smanjenje hiperplazije gingive kod pacijenata na terapiji ciklosporinom ili nifedipinom (13).

**Kirurška terapija** može predstavljati opciju u slučaju da inicijalna parodontološka terapija nije dovela do dovoljnog smanjenja povećanja ili je primarno povećanje vrlo izraženo, kao kod nasljedne gingivalne fibromatoze. Terapijske su opcije najčešće gingivektomija i gingivoplastika, a rjeđe može biti potrebna i operacija režnja (1). Ako je tkivo fibrozno i čvrsto te volumno jako povećano, ili je prisutan manjak pričvrzne gingive, preporučuje se **operacija režnja**. Danas se najčešće koristi modificirana operacija režnja (Kirklandov režanj) pri čemu nema vertikalnih rastretnih incizija, već se samo intrasulkularna incizija produlji mezijalno i distalno, ili modificirani Widmanov režanj ukoliko je planirana i ekscizija povećanog dijela gingive. Nakon što se odigne režanj, provodi se detaljno struganje i poliranje korjenova, uklanja granulacijsko tkivo i, ako postoje, koštane izbočine. Režanj se zatim vrati u originalni položaj i fiksira interdentalnim šavovima, te se želi postići primarno cijeljenje (4, 5).

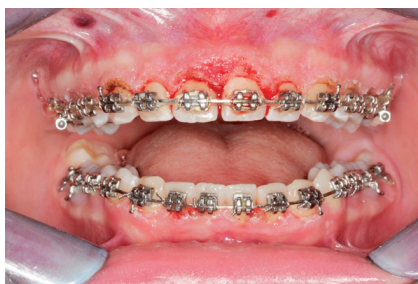**Gingivoplastika** je proces preoblikovanja gingive kako bi se formirao što prirodniji oblik gingive. Izvodi se uz pomoć skalpela, elektrotoma ili lasera tako da se

oblikuje valoviti rub gingive. Cilj je preoblikovati i stanjiti pričvrсну gingivu te formirati fiziološki izgled interdentalnih papila (2). Ekscizija mora biti precizna, tako da se ukloni samo nepotrebno gingivno tkivo, i ne smije se ogoliti kost. Cijeljenje je granulacijskim tkivom, odnosno sekundarno (13).

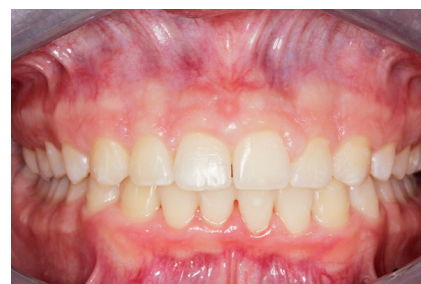**Gingivektomija** je kirurški postupak kojeg je prvi opisao Robiscek 1884. godine. Cilj je zahvata uklanjanje gingivalnog džepa, što pripada resektivnoj kirurgiji, ali i postupak kojim se može produžiti klinička kruna i prikazati rub krunice ili kavite-ta, što su značajke mukogingivne kirurgije. Postupak se može obavljati skalpelom, laserom ili elektrokauterom, a danas je najčešći kirurški način zbrinjavanja hiperplazije gingive (5, 13). Gingivektomija se izvodi kada je tkivo mekano i teško za manipulaciju, ali samo u slučaju da je prisutno dovoljno pričvrzne gingive te se ne smije narušiti biološka širina (2, 5). Gingivektomija laserom (Slika 4., 5. i 6.) ili elektrokauterom je ugodnija pacijentu jer uzrokuje manju bolnost, ubrzava postupak, te se postiže trenutna hemostaza. Od lasera za gingivektomiju najčešće se koristi diodni laser, no i drugi laseri koji se koriste u dentalnoj medicini imaju isti terapijski slijed. Upotreba lasera ima nekoliko prednosti pri korištenju u mekom tkivu. Uzrokuje manja krvarenja, proizvodi najmanju bol, ima najmanju sklonost za razvoj infekcija ili stvaranje ožiljaka (14). Pri radu s elek-



**Slika 4.** Predoperativno stanje hiperplazije gingive kod pacijenta s ortodontskim aparatom koja je izražena u području fronte



**Slika 5.** Prikaz postoperativnog stanja istog pacijenta odmah nakon provedene gingivektomije diodnim laserom




**Slika 6.** Prikaz postoperativnog stanja istog pacijenta nakon 6 mjeseci od provedene gingivektomije diodnim laserom, prije drugog korektivnog zahvata

trokauterom treba izbjegavati kontakt s kosti i cementom jer uzrokuje trajnu štetu (5). Elektrokautele valja oprezno koristiti kod pacijenata s ugrađenim pacemakerom ili defibrilatorom jer mogu stvoriti elektromagnetske smetnje te se ne mogu koristiti kod pacijenata koji imaju nezaštićene uređaje (15). Ako se radi s elektrokauterom, potrebno je radnu jedinicu udaljiti barem 15 cm od ugrađenog uređaja, stojeći iza pacijenta i provjeravajući svojstva uređaja i elektrokautele (16).

### Zaključak

Da bi ishod liječenja hiperplazije gingive bio učinkovit i uspješan, potrebno

je poznavanje etiologije i patohistologije određenih kliničkih stanja i bolesti kako bi se povećanje gingive u konačnici držalo pod kontrolom. Povećanje tkiva gingive jedan je od prvih znakova nekih sistemskih bolesti, a neka od njih mogu biti maligna. Prepoznavanjem simptoma i daljnjim upućivanjem pacijenta na obradu maligno se stanje može otkriti u samom početku razvoja i time pacijentu omogućiti veću šansu za preživljenje. Terapijska rješenja moraju biti što jednostavnija, ali učinkovita. Inicijalna parodontološka terapija uglavnom je prvi korak liječenja, a vrijeme i imunološki odgovor pacijenta pokazat će je li nužna kirurška sanacija. Važno je da

na kraju terapije pacijent ima zadovoljenu mastikatornu funkciju i estetiku koja je pojavom povećanja gingive bila narušena. Zbog mogućnosti javljanja recidiva, pacijenta je potrebno redovito naručivati na kontrole. 

Slike 1-6: Ljubaznošću doc. dr. sc. Domagoja Vražića

## LITERATURA

- Mawardi H, Alsubhi A, Salem N, Alhadlaq E, Dakhil S, Zahran M, Elbadawi L. Management of medication-induced gingival hyperplasia: a systematic review. *Oral Surg Oral Med Oral Pathol Oral Radiol.* 2021;131(1):62-72.
- Newman MG, Takei H, Klokkevold PR, Carranza FA. Carranza's clinical periodontology. Elsevier Health Sciences, 9th edition: 2002.
- Agrawal AA. Gingival enlargements: Differential diagnosis and review of literature. *World J Clin Cases.* 2015;3(9):779-88.
- Lindhe J, Lang NP, Karring T. Klinička parodontologija i dentalna implantologija. 4. izd. editor. Zagreb: Nakladni zavod Globus; 2004. P. 5-27, 269-97, 520-31.
- Bhatnagar S. Treatment of Gingival Enlargement. In: Eddin Omar Al Ostwani A, editor. *Gingival Disease - A Professional Approach for Treatment and Prevention* [Internet]. IntechOpen; 2019 [cited 2021 Aug 12]. Available from: [\[chopen.com/chapters/65145\]\(https://www.intechopen.com/chapters/65145\)

  - Levarda-Hudolin K, Hudolin T, Bašić-Jukić N, Kaštelan Ž. Oral Lesions in Kidney Transplant Recipients. \*Acta Clin Croat.\* 2016;55\(3\):459-63.
  - Cekić-Arambašin A. \*Oralna medicina\*. Zagreb: Školska knjiga; 2005. 98-136 p.
  - Jain K, Kaur H. Prevalence of oral lesions and measurement of salivary pH in the different trimesters of pregnancy. \*Singapore Med J.\* 2015;56\(1\):53-7.
  - Bett JVS, Batistella EÂ, Melo G, Munhoz E de A, Silva CAB, Guerra EN da S, et al. Prevalence of oral mucosal disorders during pregnancy: A systematic review and meta-analysis. \*J Oral Pathol Med.\* 2019;48\(4\):270-7.
  - Boutiou E, Ziogas IA, Giannis D, Doufexi A-E. Hereditary gingival fibromatosis in children: a systematic review of the literature. \*Clin Oral Invest.\* 2021;25\(6\):3599-607.
  - Bozzo L, Machado MA, de Almeida OP, Lopes MA, Coletta RD. Hereditary gingival fibromatosis: report of three cases. \*J Clin\*](https://www.inte-</a></li>
</ol>
</div>
<div data-bbox=)

- Pediatr Dent.* 2000;25(1):41-6.
- Eroglu CN, Tunç SK, Elasan S. Removal of epulis fissuratum by Er,Cr:YSGG laser in comparison with the conventional method. *Photomed Laser Surg.* 2015;33(11):533-9.
  - Wolf H.F, Rateitschak-Plüss, Rateitschak K.H. *Parodontologija: Stomatološki atlas*. 3. izd. Plančak D. Zagreb: Naklada Slap; 2009. P 8-9, 165-73.
  - Musaa FE, Awazli LG, Alhamdani F. Gingival Enlargement Management using Diode Laser 940 nm and Conventional Scalpel Technique (A Comparative Study). *Iraqi Journal of Laser,* 16(B), pp. 1-9.
  - F. J. Hughes, K. G. Seymour, W. Turner, S. Shahdad, F. Nohl. *Clinical Problem Solving in Periodontology & Implantology*: Edinburgh, London, New York, Oxford, Philadelphia, St Louis, Sydney, Toronto; British Library, 2013. P. 77-9.
  - Tom J. Management of Patients With Cardiovascular Implantable Electronic Devices in Dental, Oral, and Maxillofacial Surgery. *Anesth Prog.* 2016;63(2):95-104.