

# Usporedba preživljavanja implantata pod pokrovnom protezom s obzirom na njihov broj i dimenzije

Ana-Marija Drašković, dr. med. dent.<sup>1</sup>  
dr. sc. Ines Kovačić<sup>2</sup>  
izv. prof. dr. sc. Nikola Petričević<sup>2</sup>

[1] diplomirala u akademskoj godini 2019./2020.

[2] Zavod za mobilnu protetiku, Stomatološki fakultet Sveučilišta u Zagrebu

Bezubost gornje čeljusti se konvencionalno nadoknađuje izradom mobilnih potpunih proteza koje se retiniraju ventilnim učinkom i adhezijom između baze proteze te nepca i alveolarnoga grebena. S obzirom na to da kod donje čeljusti ventilni učinak rijetko možemo postići, potrebno je na drugi način osigurati dovoljnu retenciju i stabilizaciju potpune proteze koja je potrebna da bi se očuvala zadovoljavajuća žvačna funkcija. Čak i u slučaju zadovoljavajuće potpune proteze, pacijentima je i dalje otežana funkcija govora te imaju potrebu skrivati svoj osmijeh, što u konačnici nepovoljno utječe na njihovu socijalnu interakciju i samopouzdanje. Osim toga, resorpcija rezidualnih grebena ubrzana kod pacijenata s potpunim protezama i dodatno ističe eventualne znakove starenja u starijih pacijenata.

Zahvaljujući razvoju implantologije, danas imamo nove mogućnosti terapije potpune bezubosti, a jedna od njih je pokrovna proteza sidrena na implantatima. Pokrovna proteza poduprta implantatima mobilni je nadomjestak koji se pomoću retencijskih elemenata sidri na implantatima koristi za postizanje bolje retencije i stabilizacije proteze. Danas je dostupan niz retencijskih elemenata, kao što su pričvršni sustavi u obliku kugličnih spojki i

lokatora, prečke ili teleskopskih sustava.

## Donja pokrovna proteza retinirana implantatima

Pregledom brojnih studija (Tablica 1.) stopa preživljenja implantata za retenciju i stabilizaciju donje pokrovne proteze pokazala se visokom bez obzira na njihov broj. Između skupina nije utvrđena značajna razlika u pacijentovu zadovoljstvu protetskim radom, bez obzira na broj i razmještaj implantata. Razlika se pokazala u učestalosti protetskih i kirurških intervencija. Pokrovna proteza retinirana jednim implantatom s kuglom, u usporedbi s druge dvije skupine s dva i četiri implantata, pokazala je veću potrebu za protetskim intervencijama (kao što su frakture proteze), dok su u skupini prečke na četiri implantata bile češće komplikacije s mekim tkivima (hiperplazija gingive).

Iako se postotak preživljenja implantata pokazao višim u skupini pokrovnih proteza retiniranih s četiri implantata (Slika 1.), autori većine istraživanja su zaključili da je zlata sre-

dina ipak pokrovna proteza na dva implantata koja pokazuje optimalan omjer efikasnosti i cijene.

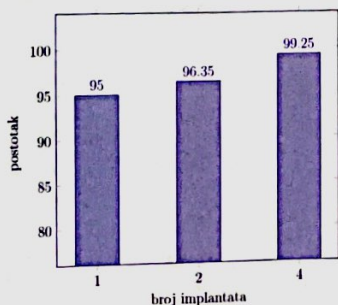
S obzirom na veliko nezadovoljstvo pacijenata konvencionalnim potpunim protezama i na brojnost dotadašnjih dokaza o uspješnosti pokrovnih proteza, na protetskom kongresu održanom 2002. godine u Montrealu i 2009. godine u Yorku donesen je McGillov, odnosno Yorkov konsenzus (8, 9), koji mandibularnu pokrovnu protezu retiniranu na dva implantata navodi kao zlatni standard u terapiji potpune bezubosti donje čeljusti, uzimajući pritom u obzir nižu platnu moć starijih pacijenata, njihovu dob i zdravstveno stanje.

Zbog toga, dva implantata za retenciju pokrovne proteze u mandibuli smatra se adekvatnom terapijom izbora zbog optimalnog omjera cijene tretmana, krajnjeg zadovoljstva pacijenta i uspješnosti terapije koja je visoka u većini slučajeva.

## Gornja pokrovna proteza

Za razliku od terapije potpune bezubo-

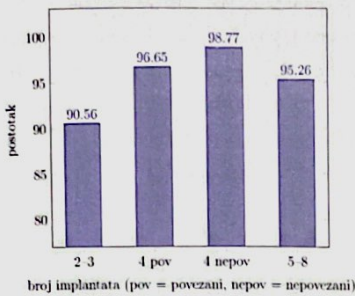
Slika 1. Postotak preživljenja implantata ovisno o broju implantata koji retiniraju gornju pokrovnju protezu



Tablica 1. Postotak preživljenja implantata za retenciju i stabilizaciju donje pokrovne proteze obzirom na njihov broj i vrstu retencijske veze

Istraživanje	Godina	Broj implantata	Vrsta retencijske veze	Stopa preživljenja implantata (%)
Batenburg i sur. <sup>(1)</sup>	1998	2 i 4	prečka	99,4
Wismeijer i sur. <sup>(2)</sup>	1999	2	kugla	97,9
Wismeijer i sur. <sup>(2)</sup>	1999	2	prečka	97,9
Wismeijer i sur. <sup>(2)</sup>	1999	4	prečka	97,9
Visser i sur. <sup>(3)</sup>	2005	4	prečka	100
Visser i sur. <sup>(3)</sup>	2005	2	prečka	98,3
Walton i sur. <sup>(4)</sup>	2009	1 i 2	/	96,1
Meijer i sur. <sup>(5)</sup>	2009	2	prečka	95
Meijer i sur. <sup>(5)</sup>	2009	4	prečka	100
Kronstrom i sur. <sup>(6)</sup>	2010	1 i 2	kugla	81,8
Bryant i sur. <sup>(7)</sup>	2015	1	kugla	100
Bryant i sur. <sup>(7)</sup>	2015	2	kugla	94,3

**Slika 2.** Srednja stopa preživljenja implantata za retenciju i stabilizaciju pokrovne proteze proizvodno podijeljeno na one retinirane s manje od četiri implantata, s četiri implantata i one s više od četiri implantata



sti mandibule za koju imamo već dva jasna konsenzusa, McGillov i Yorkov, koja navode točan broj implantata potrebnih za optimalne rezultate terapije, za terapiju maksilarne potpune bezubosti još uvijek nemamo jasan konsenzus.

Pregledom brojnih studija (Tablica 2. i Slika 2.) stopa preživljenja implantata pokazala se višom u grupi pokrovnih proteza s četiri ili više implantata za retenciju pokrovne proteze. Zadovoljstvo pacijenta terapijom, kao što je to bio slučaj i s donjom pokrovnom protezom, nije pokazalo povezanost s brojem implantata za retenciju proteze.

### Kratki implantati

ITI konsenzusom 2018. godine implantati dužine 6 mm ili kraći svrstani su u kategoriju kratkih implantata (24). Kratki implantati pojavili su se na tržištu kao alternativna opcija kojom bi se smanjila ili eliminirala potreba za vertikalnim augmentacijskim procedurama ili podizanjem dna maksilarnog sinusa, koje su često povezane s dodatnim troškom, dužim vremenom terapije i većim rizikom za razvoj komplikacija.

Duži su se implantati oduvijek smatrali pouzdanijima od kratkih zbog boljeg omjera krunice i implantata te zbog veće površine dostupne za osteointegraciju koja bolje raspodjeljuje okluzijske sile. Posljednje desetljeće napravljen je značajan napredak u razvoju dizajna implantata i mikrostrukture površine čime je značajno povećana aktivna površina te omogućena bolja raspodjela štetnih oklu-

**Tablica 2.** Postotak preživljenja implantata za retenciju i stabilizaciju gornje pokrovne proteze obzirom na njihov broj i vrstu retencijske veze

Istraživanje	Godina	Broj implantata	Vrsta retencijske veze	Stopa preživljenja implantata (%)
Sanna i sur. <sup>(10)</sup>	2008	2	kugla	73,5
Sanna i sur. <sup>(10)</sup>	2008	2	prečka	83
Mo i sur. <sup>(11)</sup>	2016	3	lokator	100
Ma i sur. <sup>(12)</sup>	2016	3	prečka/kugla	86,3
Widbom i sur. <sup>(13)</sup>	2005	4	prečka	77
Sanna i sur. <sup>(10)</sup>	2008	4	prečka	99,2
Krenmair i sur. <sup>(14)</sup>	2008	4	prečka	98,4
Katsoulis i sur. <sup>(15)</sup>	2011	4	prečka	98,9
Bernhart i sur. <sup>(16)</sup>	2012	4	teleskop	97,6
Zou i sur. <sup>(17)</sup>	2013	4	teleskop/lokator	100
Zou i sur. <sup>(17)</sup>	2014	4	prečka	100
Mangano i sur. <sup>(18)</sup>	2014	4	prečka	97,4
Slot i sur. <sup>(19)</sup>	2016	4	prečka	100
Sanna i sur. <sup>(10)</sup>	2008	6	prečka	99,2
Visser i sur. <sup>(20)</sup>	2009	6	prečka	86,1
Van Assche i sur. <sup>(21)</sup>	2012	6	prečka	98,6
Slot i sur. <sup>(19)</sup>	2016	6	prečka	99,2
Katsoulis i sur. <sup>(15)</sup>	2011	5 i 6	prečka	100
Zitzmann i Marinello <sup>(22)</sup>	2000	6 i 8	prečka	94,4
Krenmair i sur. <sup>(14)</sup>	2008	6 i 8	prečka	97,4

zijskih sila (25). Biomehanička pozadina za upotrebu kratkih implantata leži u istraživanjima koja su dokazala da je za prijenos sila najodgovorniji krestalni dio implantata dok se jako malo sila prenosi u apikalni dio, dok samo povećanje duljine implantata osigurava bolju primarnu stabilnost. Povećanje širine implantata također poboljšava primarnu stabilnost, ali i funkcionalnu površinu za prijenos sila na okolnu kost. Stoga, kratki implantati šireg promjera mogu podnositi okluzalne sile poput dugih.

Kombinacija male gustoće kosti, stražnji sektor čeljusti (osobito u maksili) te povećani omjer krunica-implantat predstavljaju važne čimbenike rizika za upotrebi kratkih implantata i mogu ugroziti njihovu uspješnost i preživljene.

Kada sve podatke uzmemo u obzir, srednja prosječna stopa preživljenja kratkih implantata je 96% (od 86.7% do 100%) dok je za dulje implantate prosječna stopa uspješnosti 98% (od 95 do 100%).

ITI konsenzusom zaključeno je da kratki implantati mogu biti dobra opcija u situacijama smanjene koštane visine kad želimo izbjeći augmentacijski postupak, kad želimo smanjiti terapijsko vrijeme te u slučajevima kad se želi smanjiti mogućnost oštećenja susjednih struktura kao što su maksilarni sinus, krvne žile i živci, zubne strukture i već prisutni implantati.

### Implantati uskog promjera

Implantati promjera 3.5 mm ili manjeg nazivaju se implantatima uskog promjera, odnosno narrow-diameter implants.

ITI konsenzusom održanom 2018. godine u Amsterdamu uski implantati su s obzirom na promjer podijeljeni u tri kategorije:

**Kategorija 1:** implantati jako uskog promjera, s promjerom manjim od 2.5 mm, nazvani "mini dentalni implantati";

**Kategorija 2:** implantati promjera od 2.5 do 3.3 mm;

**Kategorija 3:** implantati promjera od 3.3 do 3.5 mm.

Uski implantati su se razvili iz potrebe za imedijatnim opterećenjem i imedijatnom protetskom rehabilitacijom te su se ugrađivali paralelno s implantatima standardnih dimenzija (SDI) te služili za retenciju privremene proteze dok SDI-jevi ne oseointegriraju. Prvi uski implantati bili su 1.8 mm široki jednokomadni implantati, tj. po današnjoj nomenklaturi mini dentalni implantati, za transmukoznu ugradnju samonavijajućom tehnikom i imedijatno opterećenje. Kasnije su se razvili i dvodijelni uski implantati koje danas svrstavamo u kategoriju 2 i 3.

Istraživanje Schiegnitza i Al-Nawasa utvrdilo je srednju stopu preživljenja uskih implantata od  $94.7 \pm 5\%$  za mini dentalne implantate (kategorija 1),  $97.7 \pm 5\%$  za kategoriju 2 i  $97.7 \pm 2.3\%$  za kategoriju 3 (26).


Implantati kategorije 1 pokazali su značajno lošije rezultate u usporedbi s implantatima standardnog promjera (> 3.5 mm) i bili su korišteni uglavnom u izrazito resorbiranoj gornjoj ili donjoj čeljusti. Implantati kategorije 2 većinom su bili korišteni za rehabilitaciju ograničenih interdentalnih prostora za restauraciju jednog zuba u prednjoj regiji dok je uspješnost implantata kategorije 3 opisana su u svim regijama.

ITI konsenzusom je utvrđeno da uski implantati svih kategorija mogu predstavljati opciju za retenciju i stabilizaciju mandibularnih pokrovnih proteza, a uski implantati kategori-

je 3 za retenciju i stabilizaciju svih pokrovnih proteza (mandibularnih i maksilarnih).

Najnovija istraživanja ukazuju na mogućnost upotrebe uskih, a ujedno i kratkih implantata za retenciju donje potpune proteze u situacijama izrazito resorbiranog alveolarnog grebena. Rezultati su pokazali veliki postotak preživljenja i uspješnosti (92.6%) te niske razine marginalnog gubitka kosti ( $0.26 \pm 0.35$  mm) koje su usporedive s podacima za standardne implantate (27).

Uski implantati, a osobito jako uski implantati, imaju prednost u situacijama smanjenog meziodistalnog prostora i reducirane

vestibulo-oralne širine alveolarnog grebena. Još jedna njihova prednost je mogućnost njihove uporabe u situacijama kada želimo izbjeći augmentacijske postupke, postoperativnu bol i oticanje, skratiti vrijeme terapije ili postići imedijatno opterećenje pokrovne proteze. Zbog svega navedenog, implantati uskog promjera predstavljaju adekvatno terapijsko rješenje za pacijente starije životne dobi čija medicinska i financijska situacija zahtijevaju manje invazivan, i vremenski kraći, kirurško-protetski postupak. 

## LITERATURA

- Batenburg R, Raghoobar G, Van Oort R, Heijdenrijk K, Boering G. Mandibular overdentures supported by two or four endosteal implants. A prospective, comparative study. *Int J Oral Maxillofac Surg.* 1998;27:435-439.
- Wismeijer D, van Waas M, Mulder J, Vermeeren J, Kalk W. Clinical and radiological results of patients treated with three treatment modalities for overdentures on implants of the ITI Dental Implant System. A randomized controlled clinical trial. *Clin Oral Implants Res.* 1999;10(4):297-306.
- Visser A, Raghoobar G, Meijer H, Vissink A. Implant-retained maxillary overdentures on milled bar superstructures: a 10-year follow up of surgical and prosthetic care and aftercare. *Int J Prosthodont.* 2009;22(2):181-192.
- Walton J, Glick N, Macentee M. A randomized clinical trial comparing patient satisfaction and prosthetic outcomes with mandibular overdentures retained by one or two implants. *Int J Prosthodont.* 2009;22(4):331-339.
- Meijer H, Raghoobar G, Batenburg R, Visser A, A V. Mandibular overdentures supported by two or four endosseous implants: a 10-year clinical trial. *Clin Oral Implants Res.* 2009;20(7):722-728.
- Kronstrom M, Davis B, Loney R, Gerrow J, Hollender L. A prospective randomized study on the immediate loading of mandibular overdentures supported by one or two implants: a 12-month follow-up report. *Int J Oral Maxillofac Implants.* 2010;25(1):181-188.
- Bryant S, Walton J, MacEntee M. A 5-Year Randomized Trial to Compare 1 or 2 Implants for Implant Overdentures. *J Dent Res.* 2015;94(1):36-43.
- Feine J, Carlsson G, Awad M, Chehade A, Duncan W, Gizani S, et al. The McGill consensus statement on overdentures. Mandibular two-implant overdentures as first choice standard of care for edentulous patients. Montreal, Quebec, May 24-25, 2002. *Int J Oral Maxillofac Implants.* 2002;17(4):601-602.
- Thomason J, Feine J, Exley C, Moynihan P, Muller F, Naert I, et al. Mandibular two implant-supported overdentures as the first choice standard of care for edentulous patients-the York Consensus Statement. *Br Dent J.* 2009;207(4):185-186.
- Sanna A, Nuytens P, Naert I, Quirynen M. Successful outcome of splinted implants supporting a 'planned' maxillary overdenture: a retrospective evaluation and comparison with fixed full dental prostheses. *Clin Oral Implants Res.* 2009;20(4):406-413.
- Mo A, Hjortsjo C, Olsen-Bergem H, Jokstad A. Maxillary 3-implant removable prostheses without palatal coverage on Locator abutments — a case series. *Clin Oral Implants Res.* 2016;27:1193-9.
- Ma S, Tawse-Smith A, De Silva R, Atieh M, Alsabeeha N, AG P. Maxillary three-implant overdentures opposing mandibular two-implant overdentures: 10-year surgical outcomes of a randomized controlled trial. *Clin Implant Dent Relat Res.* 2016;18:527-544.
- Widbom C, Soderfeldt B, Kronstrom M. A retrospective evaluation of treatments with implant-supported maxillary overdentures. *Clin Implant Dent Relat Res.* 2005;7(3):166-172.
- Krennmaier G, Krainhofner M, Piehslinger E. Implant-supported maxillary overdentures retained with milled bars: maxillary anterior versus maxillary posterior concept—a retrospective study. *Int J Oral Maxillofac Implants.* 2008;23(2):343-352.
- Katsoulis J, Brunner A, Mericske-Stern R. Maintenance of implant-supported maxillary prostheses: a 2-year controlled clinical trial. *Int J Oral Maxillofac Implants.* 2011;26(3):648-656.
- Bernhart G, Koob A, Schmitter M, Gabbert O, Stober T, Rammelsberg P. Clinical success of implant-supported and tooth-implant-supported double crown-retained dentures. *Clin Oral Investig.* 2012;16(4):1031-1037.
- Zou D, Wu Y, Huang W, Wang F, Wang S, Zhang Z. A 3-year prospective clinical study of telescopic crown, bar, and locator attachments for removable four implant-supported maxillary overdentures. *Int J Prosthodont.* 2013;26(6):566-573.
- Mangano F, Luongo F, Shibli J, Anil S, Mangano C. Maxillary overdentures supported by four splinted direct metal laser sintering implants: a 3-year prospective clinical study. *Int J Dent.* 2014;p. 252343.
- Slot W, Raghoobar G, Cune M, Vissink A, Meijer H. Maxillary overdentures supported by four or six implants in the anterior region: 5-year results from a randomized controlled trial. *J Clin Periodontol.* 2016;43(12):1180-1187.
- Visser A, Raghoobar G, Meijer H, Vissink A. Implant-retained maxillary overdentures on milled bar superstructures: a 10-year follow up of surgical and prosthetic care and aftercare. *Int J Prosthodont.* 2009;22(2):181-192.
- Van Assche N, Michels S, Quirynen M, Naert I. Extra short dental implants supporting an overdenture in the edentulous maxilla: a proof of concept. *Clin Oral Implants Res.* 2012;23(5):567-576.
- Zitzmann N, Marinello C, Zitzmann NU, Marinello CP. Treatment outcomes of fixed or removable implant-supported prostheses in the edentulous maxilla. Part II: clinical findings. *J Prosthet Dent.* 2000;83(4):434-442.
- Drašković, A-M (2020) Usporedba preživljavanja implantata ispod pokrovne proteze s obzirom na njihov broj i dimenzije. Diplomski rad. Zagreb: Sveučilište u Zagrebu, Stomatološki fakultet.
- Jung R, Al-Nawas B, Araujo M, Avila-Ortiz G, Barter S, Brodala N, et al. Group 1 ITI Consensus Report: The influence of implant length and design and medications on clinical and patient-reported outcomes. *Clin Oral Implants Res.* 2018 10;29:69-77.
- Goené R, Bianchesi C, Hürzeler M, Del Lupo R, Testori T, Davarpanah M, Jalbout Z. Performance of short implants in partial restorations: 3-year follow-up of Osseotite implants. *Implant Dent.* 2005 Sep;14(3):274-80
- Schlegnitz E, Al-Nawas B. Narrow-diameter implants: A systematic review and metaanalysis. *Clin Oral Implants Res.* 2018 10;29:21-40.
- Kovačić I, Peršić S, Kranjčić J, Čelebić A. A cohort study on short mini-implants for mandibular overdentures compared to those of standard length. *Clin Oral Implants Res.* 2020 Feb;31(2):121-132. doi: 10.1111/clr.13542. Epub 2019 Oct 8.