

## LIJEČENJE CISTE BUBREGA S ALKOHOLOM

### RENAL CYST: TREATMENT WITH ALCOHOL

Šurlan M., Pavčnik D., Šušteršič J., Obrez I.

**Abstract** — A technique for therapeutic management of renal cysts by absolute ethanol is described. In 50 patients indications and clinical results are discussed. Following the treatment, 66 % of patients were asymptomatic, 20 % improved significantly and 14 % remained unchanged. There was a positive effect in 52 % of treated hypertensive patients. Judging by the results of isotopic function tests, the retention index and the relative clearance remained unchanged, the intrarenal hyppuran transit and elimination improved following the procedure. No adverse effects of treatment were noted on the kidney. Percutaneous alcohol ablation of symptomatic renal cyst is a simple, safe and effective method of treatment.

**UDC:** 616.61-006.2-085

**Key words:** kidney cystic alcohol ethyl-therapeutic use

**Orig. sci. paper**

**Radiol. jugosl.** 21 (4) 361—364, 1987

**Uvod** — Etiologija običajne ciste bubrega nije poznata. Javlja se češće u odraslih osoba, naročito poslije pedesete godine. Diagnostika se vrši rentgenom, ultrazvukom i kompjutoriziranim tomografijom. Cista bubrega nije uvijek bez štetnog utjecaja, kao lokalno tako i sistemski (slika 1). Simptomatske ciste u našoj ustanovi liječimo perkutanom drenažom i lokalnom aplikacijom 95 % alkohola za sprječavanje recidiva.

Pretpostavljamo, da alkohol trajno inhibira sekrecijsku sposobnost endotela ciste, a njena fibrozna kapsula sprječava njegovo štetno djelovanje na okolni parenhim. Da bi se u ovo uvjerenili vršimo kontrolne preglede ultrazvukom, a kod skupine bolesnika smo ocjenjivali klinički uspjeh i funkciju bubrega izotopskom metodom.

**Materijal i metoda** — U razdoblju od tri godine liječili smo 119 cista kod 103 bolesnika perkutanom drenažom i lokalnim davanjem 95 % alkohola. Metoda je slična onoj kod perkutane nefrostomije, a izvodimo je pomoću ultrazvuka (slika 1). U cistu uvedemo tanak katetar tipa pig tail po Seldinger-ovoj tehnici ili još jednostavnije kada su udruženi igla i katetar. Izpražnjenu cistu iznutra anestetiziramo s 4—6 ml 1 % Xylocaina. prije davanja alkohola, da spriječimo eventualni bol. Nakon odstranivanja Xylocaina u cistu apli-

ciramo 95 % alkohol u količini približno 1/10 aspiriranog sadržaja ciste. Alkohol odstranimo nakon 10—15 minuta. Kontrolne preglede vršimo ultrazvukom nakon 6 mjeseci i godinu dana.

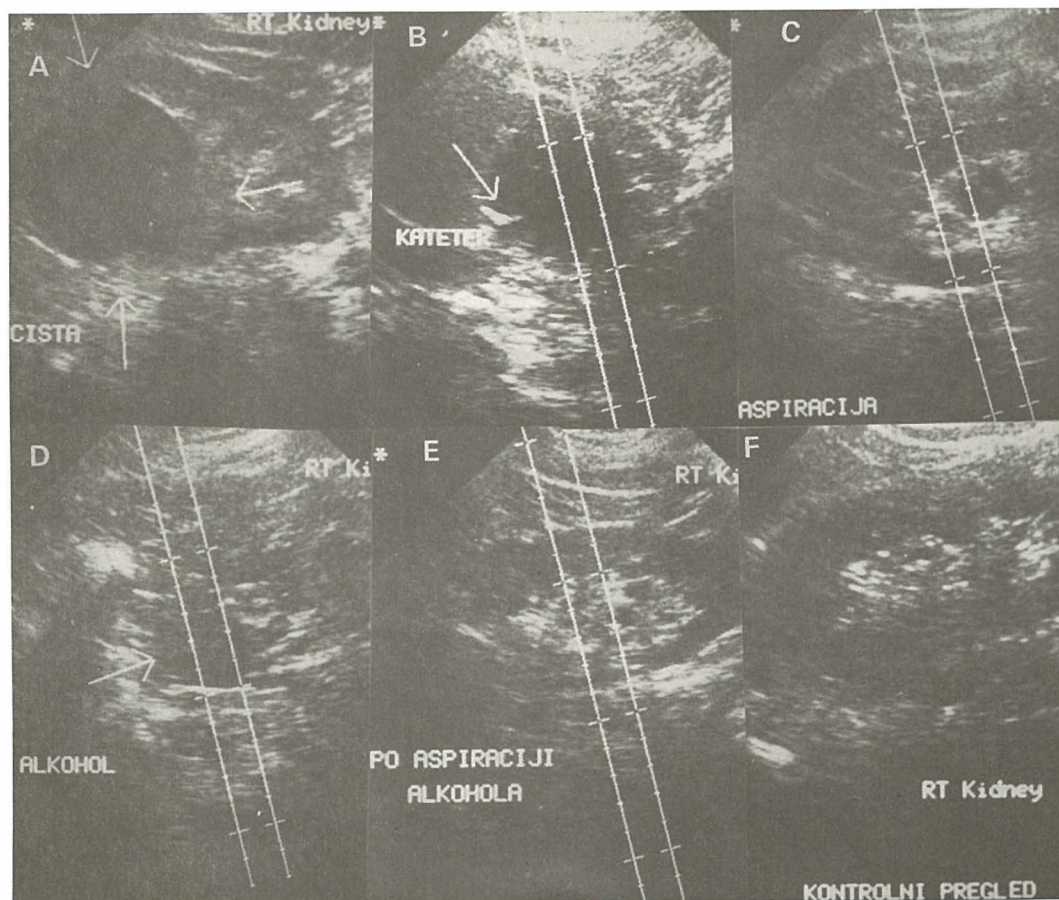
Skupini od 50 bolesnika smo anketom i pregledom zdravstvene dokumentacije ocjenjivali klinički uspjeh, a kod 23 bolesnika smo gama kamerom i računarom poslije aplikacije standardne doze 131 — J hipurata napravili scintigrafiju i određivali separadni klirens pojedinog bubrega prije i najmanje 6 mjeseci poslije zahvata. Globalnu funkciju bubrega smo ocjenjivali retencijskim indeksom hipurata, rad svakog bubrega posebno s klirenskim učešćem, intrarenalnim tranzitom i eliminacijskim indeksom. Rezultate smo statistički vrednovali Wilcoxonovim testom.

**Indikacije i kontraindikacije** — Kliničke indikacije se vide iz tabele 1. Bol u leđima ili pod desnim rebranim lukom je imalo 45 (90 %) bolesnika. Dizuričke teškoće je imalo 11 (22 %) bolesnika. Kronično patološku mokraću je imalo 17 (34 %) bolesnika. Urinarnu infekciju 7 (14 %) bolesnika. Hipertenziju su imala 22 bolesnika iako sama za sebe nije bila indikacija za liječenje ciste bubrega. Za ovaj način liječenja povoljne su simptomatske solitarne i multiple obične

Indikacije za liječenje  
Indications for treatment

Bol u leđima i u pasu	45 bol.
Flank pain	45 pts.
Dizurija	11 bol.
Dysuria	11 pts.
Patološki urin	17 bol.
Positive urin analysis	17 pts.
Urinarna infekcija	7 bol.
Urinary infection	7 pts.
Arterijska hipertenzija	21 bol.
Arterial hypertension	21 pts.

Tabela 1 — Kliničke indikacije za liječenje ciste bubrega s alkoholom kod 50 bolesnika.  
Table 1 — Clinical indications for treatment of renal cyst by alcohol in 50 patients.

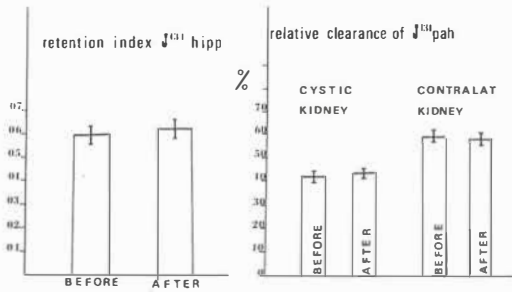


b — Katetar uveden u cistu  
c — Aspiracija sadržaja  
d — Aplikacija alkohola  
e — Aspiracija alkohola  
f — bubreg bez ciste nakon 6 mjeseci

b — Catheter in renal cyst  
c — Aspiration of fluid  
d — Injection of the alcohol  
e — Aspiration of the alcohol  
f — At six month follow — up: No cyst in kidney

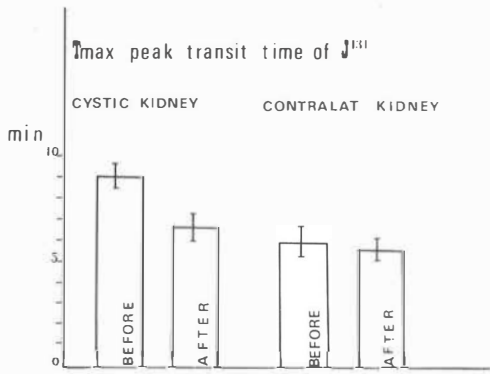
Slika 1a — Ultrazvučni prikaz ciste bubrega

Fig. 1a — Treatment of renal cyst by guidance of ultrasound



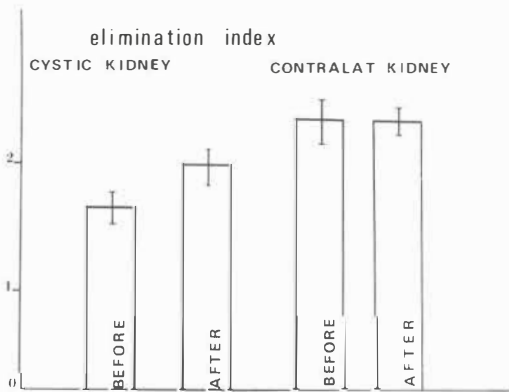
Slika 2 — Indeks retencije in relativni klirens  $^{131}$ J-hipurana ( $\bar{x} \pm se$ ) se nisu signifikantno promijenili poslije liječenja

Fig. 2 — The retention index and the relative clearance of  $^{131}$ J-hippuran ( $\bar{x} \pm se$ ) remain unchanged following treatment



Slika 3 — Vrijeme maksimalne koncentracije  $^{131}$ J-hipurana ( $\bar{x} \pm se$ ) je postalo kraće poslije liječenja

Fig. 3 — The time for maximum concentration of  $^{131}$ J-hippuran improved following treatment



Slika 4 — Indeks eliminacije  $^{131}$ J-hipurana ( $\bar{x} \pm se$ ). Eliminacija hipurana je postala brža u liječenom bubregu

Fig. 4 — The elimination index of  $^{131}$ J-hippuran ( $\bar{x} \pm se$ ) improved in kidney following treatment

ciste, najčešće veće od 3 cm, i velike simptomatske ciste kod policističnog bubrega. Multilokularne ciste s debelim septumima nisu prikladne za taj način liječenja. Težu koagulopatiju treba prije zahvata korigirati.

**Rezultati i komplikacije** — Recidiva ciste i signifikantnih komplikacija nije bilo. U 8% slučajeva nađene su manje cističke formacije, za koje nismo uvijek sigurni, da li predstavljaju ostatak ciste, novu cistu ili ranije nedijagnosticiranu cistu. Položaj »ostatka« ciste odgovarao je položaju liječene ciste u 2% bolesnika. Klinički rezultati kod 50 pregledanih bolesnika su vidni u tabeli 2. Bez teškoća su bila 33 (66%) bolesnika. Manje teškoće je imalo 10 (20%) bolesnika. Bez subjektivnih i objektivnih promjena je bilo 7 (14%) bolesnika. Pozitivan efekt na hipertenziju je bio kod 11 (52%) bolesnika s hipertenzijom.

Uspoređivanje rezultata prije i poslije liječenja ukazuje na to, da se retencijski indeks hipurata nije promijenio ( $\bar{x} \pm SE_x$  = pred zahvatom  $0,59 \pm 0,02$  i poslije zahvata  $0,61 \pm 0,01$ ). (slika 2). Klirensko učešće bubrega s cistom je bilo manje od učešća kontralateralnog bubrega prije liječenja ( $42 \pm 2\%$ ), a poslije njega se nije značajnije promijenilo ( $42,8 \pm 2\%$ ) (slika 2). Intrarenalni tranzit hipurata kod bubrega s cistom bio je prije liječenja duži ( $8,96 \pm 1,08$  minute) nego kod drugog bubrega ( $6,14 \pm 0,57$  minute;  $p < 0,01$ ). Poslije liječenja je intrarenalni tranzit hipurata bubrega s cistom postao kraći ( $6,67 \pm 0,92$  minute;  $p < 0,05$ ) i nije se više značajnije razlikovao od intrarenalnog tranzita hipurata u bubregu suprotne strane (slika 3). Indeks eliminacije hipurata je prije liječenja pokazivao sporije izlučivanje u bubregu s cistom ( $1,7 \pm 0,18$ ), nego u suprotno ležećem bubregu ( $2,25 \pm 0,23$ ;  $p < 0,01$ ). Na kontrolnom pregledu je bilo izlučivanje liječenog bubrega brže ( $1,99 \pm 0,17$ ;  $p < 0,05$ ). (slika 4).

**Diskusija** — Perkutani terapijski pristup cisti bubrega je u nešto starijoj literaturi u sjeni dijagnostičke punkcije. Smatralo se, da je dovoljno, da se poslije oduzimanja materijala za citološki pregled, cista izprazni i u nju aplicira malo vodotopnog kontrastnog sredstva. O učestalosti recidiva poslije ovakovog načina liječenja izvještavanju Walquist — Grumsted 1966 (7), i Raskin i sur. 1975 (5). Raskin smatra, da se cista ne ponovi jedino ako se za vrijeme punkcije stijena ciste toliko povrijedi, da se spontano prazni u okolici. Već 1939 je Fish (3) u dvije ciste dao 50% dekstrozu, da bi spriječio recidiv po aspiraciji. Vestby 1967 (6) i Raskin 1975 (5) nakon dijagnostičke aspiracije u cistu daju Pantopaque i

registriraju 50 % smanjenje volumena ciste nakon 4 godine. Zachrisson 1982 (8) u cistu daje Bismut fosfat ( $\text{BiPO}_4$ ), koji postepeno smanjuje sekrecijsku sposobnost endotela ciste. Pantopaque i Bismut u cisti ostaju trajno, izazivaju u njoj upalni proces i stvaraju granulome. Bean (1) je 1981 g. opisao način liječenja ciste s perkutanom drenažom uz upotrebu 95 % alkohola. Alkohol ostaje u cisti samo 10—15 minuta, bez upalnog procesa i neprijatnog febrilnog stanja.

Preuzeli smo ovaj način liječenja s tim, da smo količinu apliciranog alkohola prilagodili veličini ciste. Na ovaj način smo izbjegli recidive kod velikih cista, koje je imao Bean.

Kod postavljanja indikacija smo se oslanjali na kliničku sliku i morfološki nalaz. Kada je u kliničkom nalazu postojao samo bol u leđima i pod rebranim lukom, zahvat smo izvršili samo ako je cista bila veća od 5 cm i ako su bili izključeni drugi mogući uzroci bola. Kada je klinički postojala obstruktivna uropatija, uroinfekcija i dizurija, a morfološki nalaz govorio je, da je najvjerojatnije tome uzrok cista, njena veličina nije imala presudno značenje za zahvat.

Ultrazvuk i kompjutorizirana tomografija su sigurne metode u dijagnostici bubrežne ciste (4). Kod atipičnih cista upotrebljavamo arteriografiju, dijagnostičku punkciju i u posebnim primjerima kiruršku eksploraciju. Morfološki uspjeh liječenja je bio praktično potpun, dok su klinički simptomi ostali nepromijenjeni kod 14 % bolesnika. Kod ovih bolesnika usklađivanje klinike i morfologije nije bilo uspješno, cista nije bila uzrok tegobama. Među pregledanim bolesnicima je bilo 42 % hipertoničara, što je dosta viši postotak u uporedbi s ostalom populacijom. Sanacija ciste je imala povoljan efekt na arterijsku hipertenziju kod 52 % hipertoničara. Ovdje nije bila dokazivna reninska aktivnost.

Nepromijenjena globalna funkcija i nepromijenjen klirensni odnos među bubrežima prije i poslije sanacije cista govore, da se kroničnom kompresijom i hipoksijom alterirani nefroni ne poprave poslije dokompresije. Do sličnog rezultata na policističnim bubrežima odraslih je došao Bricker i suradnici 1975 g. (2).

Očuvana globalna funkcija i očuvani klirensni odnos među bubrežima nam potvrđuje, da je bila pravilna pretpostavka, o zaštitnoj ulozi fibrozne kapsule ciste, pred štetnim utjecajem alkohola na parenhim bubrega.

Skraćivanje vremena intrarenalnog tranzita hipurata i njegova brža eliminacija poslije sanacije ciste pokazuje, da je prestao pritisak na funkcionalne strukture bubrega, što ima povoljan terapijski, a naročito profilaktični efekt.

Ovaj dio funkcionalne ocjene potvrđuje pravilnost naših kliničkih indikacija.

**Zaključak** — Perkutana drenaža simptomatske ciste bubrega s lokalnom aplikacijom 95 % alkohola je sigurna, jednostavna i efektivna metoda liječenja. Ekonomski je opravdana, jer se može izvoditi ambulantno, a hospitalizacija ako je potrebna nikada nije duža od 24 sata. Ne zahtijeva dužu odsutnost s radnog mjesta.

### Sadržaj

Opisana je tehnika liječenja ciste bubrega s alkoholom. Analizirali smo indikacije i kliničke rezultate kod 50 bolesnika. Bez teškoća poslije liječenja je bilo 66 % bolesnika. Manje teškoće je imalo 20 %, a bez efekta je bilo liječenje kod 14 % bolesnika. Iz skupine s arterijskom hipertenzijom efekt je bio kod 52 % liječenih.

Izotopske pretrage su pokazale, da se globalna funkcija bubrega i separadni klirensni odnos nije mjenjao s liječenjem. Liječeni bubreg je imao poslije liječenja brže vrijeme maksimalne koncentracije i eliminacije. Zaključili smo, da bolesnik od liječenja ima korist lokalno i sistemski, a da alkohol ne djeluje štetno na parenhim bubrega.

### Literatura

1. Bean W. J.: Renal cysts. Treatment with alcohol. *Radiology* 138 : 329 1981.
2. Bricker N. S., and Patton J. F.: Renal function studies in polycystic disease of the kidneys: with observations of the effects of surgical decompression. *N. Engl. J. Med.* 25; 6212, 1957.
3. Fish G. W.: Large solitary serous cyst of the kidney. *J. Amer. med. Ass.* 112 : 514, 1939.
4. McLennan B. L. et al.: CT of the renal cyst. Is cyst aspiration necessary? *Amer. J. Roentgenol.* 133 : 671, 1979.
5. Raskin M. M. et al.: Effect of intracystic Pantopaque on renal cysts. *J. Urol.* 114 : 678, 1975.
6. Vestby G. W.: Percutaneous needle-puncture of renal cysts. New method in therapeutic management. *Invest. Radiol.* 2 : 449, 1967.
7. Wahlquist L. and Grumsted B.: Therapeutic effect of percutaneous puncture of simple renal cyst. *Acta chir. scand.* 132 : 340, 1966.
8. Zachrisson L.: Simple renal cysts treated with bismuth phosphate at the diagnostic puncture. *Acta Radiol. Diagnosis* 23 : 209, 1982.

Adresa: Miloš Šurlan, Institut za rentgenologiju, UMC Ljubljana 61000, Zaloška 7