

INTERVENCIJSKA (TERAPEUTSKA) RADIOLOGIJA¹

Obrez I., P. Soklič, E. Baretić — Kolar, E. Brenčič

Sadržaj: Autori iznose opći pregled i prikazuju neke metode intervencijske radiologije — novoga područja, koje udružuje dijagnostičke i terapijske postupke i bitno mijenja ulogu radiologa pri obradi bolesnika: iz čistoga dijagnostičara postaje aktivni sudionik u procesu liječenja.

UDK 616-073.75+615.849.1

Deskriptori: radiologija — metode, radiografija

Radiol. jugosl., 14; 151-160, 1980

Uvod — U zadnjem desetljeću bili smo svjedoci munjevitom razvoju novih radioloških tehnologija, kao što su kompjuterizirana tomografija i dijagnostika sa ultrazvukom, koje već spadaju među uobičajne dijagnostičke postupke. Elektronski pojačivači slike sa velikom mogućnošću razlučivanja i značajna dostignuća u angiografskoj tehnici omogućuju širi izbor i veću preciznost dijagnostičkih pretraga. Taj razvoj je u vezi sa kateterskom tehnologijom otvorio nove mogućnosti, da se dijagnostički postupak poveže sa terapijskim: nastalo je novo područje — intervencijska (ili terapijska) radiologija.

Opće ciljeve intervencijske radiologije opredjelimo kao: utvrđivanje citološke ili histološke dijagnoze u većini organa ljudskoga tijela, poboljšanje rezultata liječenja sa lijekovima, odgođa kirurškog zahvata (privremen rezultat) ili čak kirurški zahvat učiniti nepotrebnim (trajni rezultat). Za postizanje tih ciljeva su brojni autori razvili metode kao što su perkutana aspiracijska biopsija, intravaskularna upotreba lijekova, zatvaranje i dilatacije žila, uspostavljanje i prekidanje žilnih anastomoza, perkutana drenaža

organa i sistema te postavljanje i odstranjivanje stranih tijela iz srčano — žilnog i drugih sistema.

Svrha ovoga članka je pregled nekih današnjih mogućnosti kliničke upotrebe intervencijske radiologije, koje bitno mijenjaju ulogu radiologa pri obradi bolesnika: iz čistoga dijagnostičara postaje aktivni sudionik pri procesu liječenja.

Perkutana aspiracijska biopsija (PAB) —

Sa modernom tehnologijom su ovoj pretrazi dostupni skoro svi organi ljudskoga tijela. O tehnici pretrage su u našoj literaturi već izvjestili Us-Krašovec i sur. (1979). Uvađanje aspiracijske igle i njen položaj u oboljelom organu pratimo bilo s rentgenskom dijaskopijom, ultrazvukom ili kompjuteriziranom tomografijom; preporučljiva je također kombinacija tih metoda (npr.: rentgenske dijaskopije i ultrazvuka).

PAB pluća. Pri bolničkom radu najviše upotrebljavamo metodu aspiracijske biopsije pluća s tankom iglom (Dahlgren, Nordenström 1966). Dijagnostička ispravnost metode je 70%—85% kod tumora i 60%—75% kod upalnih procesa. Smrtnost je manja od 0,1%. Transbrohijalna biopsija kroz fiberoptički bronhoskop (Ander-

¹ Rad je bio iznesen na sastanku radiologa Alpe-Adria u Grazu 7. oktobra 0978.

son, Fontana 1965) dolazi u obzir prije svega kod difuznih bolesti pluća.

PAB medijastinuma. U našoj ustanovi je učinjeno 50 pretraga kod bolesnika u starosti od 5 tjedana do 71. godine. Citološka dijagnoza je bila postavljena u 72 % primjera, manje komplikacije (hemoptiza, pneumotoraks) nastupile su kod 8 bolesnika (Jereb i sur. 1977).

Slične rezultate navode i drugi autori, n.pr. Rosenberger i sur. (1978).

PAB bubrega i jetre su standardne, u kliničkoj praksi široko upotrebljavane metode s poznatom dijagnostičkom tačnošću.

PAB pankreasa. S perkutanom transabdominalnom biopsijom pankreasa uz ultrazvučnu kontrolu uvađanja aspiracijske igle za sad još nema većih kliničkih iskustva. Manje serije navode 70 %—80 % dijagnostičku točnost, prije svega pak autori naglašuju srazmjernu bezopasnost i jednostavnost metode, s kojom izbjegnemo zamršene, skupe i više puta bezuspješne dijagnostičke i terapijske postupke (Smith i sur. 1975).

Retroperitonealni prostor i limfne žljezde su isto tako dostupni PAB, koju upotrebljavamo prije svega kod sumnje na maligni proces.

PAB kosti preporučuju kod koštanih novotvorevina i pseudocista, prije svega u slučajevima solitarnih primarnih lezija (Legge i sur. 1978) ili metastaza (Adler i sur. 1979).

Primjena lijekova unutar žila — Farma-koangiografiju s epinefrinom uveo je u kliničku praksu Abrams (1964) u dijagnostici bubrežnih novotvorevina. Pokazao je, da su reakcije normalnih i novonastalih žila na vazokonstriktorne tvari različite: prve se suze, druge pak ne. Posljedična preraspodjela kontrastne tvari u bubrežnom žilju sa boljim prikazom tumorske vaskularizacije je ponekada odlučujuća za dijagnozu, prije svega kod slabo prokrvljenih tumora (Abrams, Obrez 1971).

Pri selektivnim angiografijama upotrebljavamo u dijagnostičke svrhe i druge vazoaktivne tvari kao što su norepinefrin, angiotenzin, vazopresin, acetilholin, bradikinin, glukagon i prostaglandin.

Prvi su upotrebili selektivnu angiografiju za utvrđivanje mjesta krvarenja u želučano-crijevni trakt Nusbaum i Baum (1963) i kasnije pokazali, da je moguće sa selektivnom arterijskom infuzi-

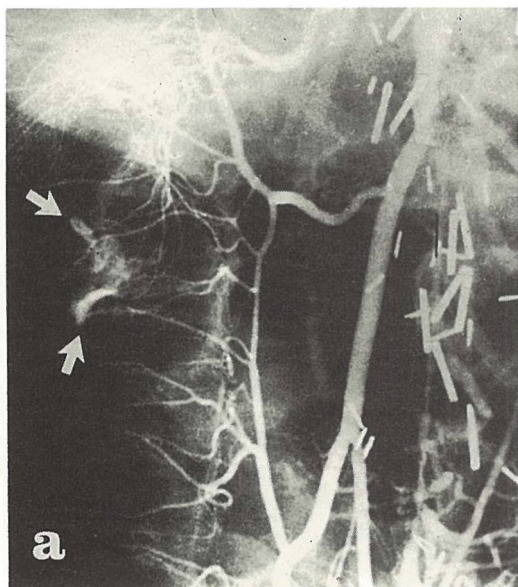
jom vazopresina krvarenja i zaustaviti (Nusbaum i sur. 1976). Metoda predstavlja alternativu kirurškom liječenju krvarenja i upotrebljavamo je kod odabranih bolesnika sa krvarećim čirrom na želucu, dvanaestniku, na anastomozi; kod bolesnika s hemoragičnim gastritisom i krvarećom Mallory-Weiss-ovom pukotinom te kod krvarenja u debelo crijevo (kod krvarećih divertikla, tumora). Kod krvarećih gastičnih i ezofagealnih varica dolazi u obzir infuzija vazopresina u gornju mezenterijalnu arteriju (Athanasoulis i sur. 1976).

Iskustva su pokazala, da su uspjesi liječenja takve vrste različiti: kod krvarenja u želudac, npr., je infuzija vazopresina u ljevu gastičnu arteriju uspješna u 80 % primjera, premda 16 % tih bolesnika ponovno zakrvari. Infuzija vazopresina u gastro-duodenalnu arteriju kod ulkusa na duodenumu i na anastomozi uspješna samo u 50 %—60 % primjera, međutim je infuzija u mezenterijalne arterije kod krvarenja iz čira i divertikla u debelo crijevo uspješna čak u 90 % primjera (slika 1).

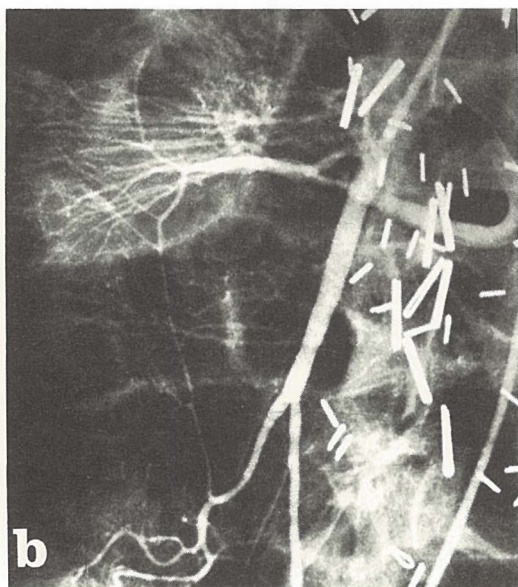
Neuspjesi pri liječenju krvarenja s vazopresinom su češći u onim djelovima probavnog trakta, koje prekrvljuju arterijske arkade, to jest dve arterije, koje su međusobno povezane sa širokimanastozama, npr. želudac, dvanaestnik, aboralni deo transverzalnog kolona i rektum. Neuspjehu pridonose također artefakti kod angiografija, koji nastaju zbog injekcije kontrastne tvari pod pritiskom, spazama i konstrikcije arterija ili proksimalne okluzije jednog kraka arkade (Ring i sur. 1977). U tim primjerima je uspješnija simultana infuzija vazopresina u oba kraka arterijske arkade, npr. u gornju i donju mezenterijalnu arteriju kod krvarenja u aboralni dio transverzalnoga kolona (Kubicka i sur. 1979).

Selektivna infuzija vazodilatatora (npr. papaverina, prostaglandina) u crijevne arterije je uspješna kod liječenja neokluzivne mezenterijalne ishemije, kod stanja »niskog protoka« (Athanasoulis i sur. 1976).

Začepljenje žila — Kao dopuna ili kao alternativa kirurškom zahvatu se brzo razvija transkateterska metoda začepljenja žila. Privremeno ili trajno zatvaranje krvne žile postižemo aplikacijom različitih embolizacijskih tvari kroz kateter na željeno mjesto unutar žile ili pak zatvorimo lumen žile balonskim kateterom.



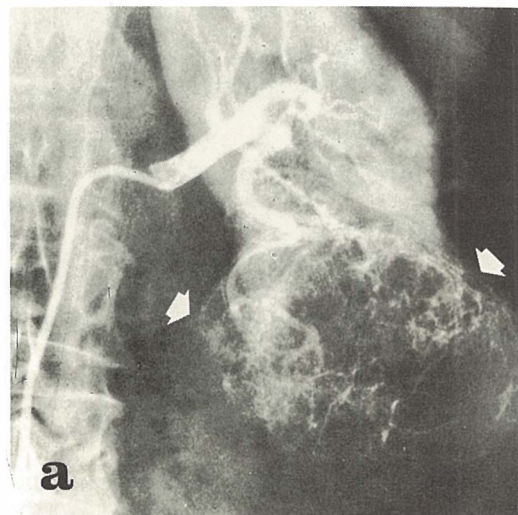
Slika 1 — a) Selektivna angiografija art mezent. sup. (AMS): ekstravazacija kontrastnog sredstva — krvarenje u ascendentni kolon (strelice).



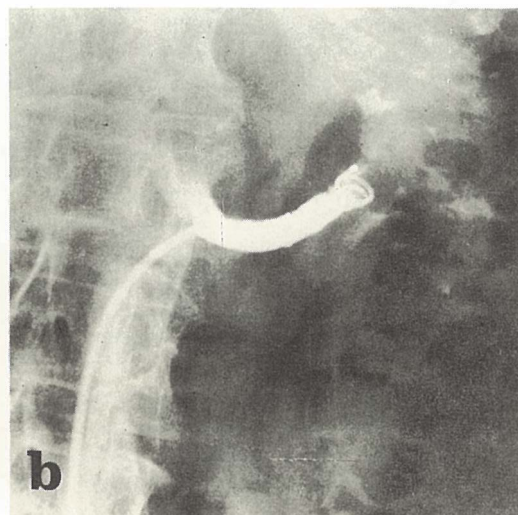
Slika 1 — b) Kontrola posle selektivne infuzije 0,4 l. J. vazopresina u AMS (20 min.): konstrikcija perifernih grana, krvarenje zaustavljeno. Definitivan terapijski rezultat.

Metodu su upotrebili za zaustavljanje arterijskih ili venskih krvarenja u probavni trakt, pri krvarenjima zbog povreda, arteriovenskim fistulama, aneurizmama, za medicinsku ektomiju

organa te kod malignih tumora, bilo predoperativno (slika 2) ili kao paliativni zahvat kod inoperabilnih stanja (Müller i sur. 1978). Kod malignih tumora ne radi se samo o zaustavljanju ili



Slika 2 — a) Selektivna renalna angiografija: hipernefroidni karcinom u donjem polu levog bubrega (strelice).



Slika 2 — b) Preoperativna embolizacija bubrežne arterije sa metalnom spiralom (Gianturco).

sprečavanju krvarenja kod operacije, već su vidjeli i određen imunobiološki odgovor cijeloga organizma. Mehanizam ovog odgovora još nije razjašnjen.

Indikacijsko područje za embolizacije se usporodno sa sve većim izborom tvari za embolizaciju, poboljšanjima tehnologije zahvata širi i zahvaća obolenja centralnoga živčanog sistema, facijalnoga žilja, probavnog i uropoetskog sistema te ginekološka oboljenja (Pond, Ovtit 1979).

Za zatvaranje žila postoji više tehnoloških mogućnosti kao npr.: upotreba poedinih ili multiplih embolusa, metalnih opruga sa posebnim priborom, okluzijskih balonskih katetera te vulkanizacija lumena žila (Berenstein, Kricheff 1979).

Materijale za embolizaciju lučimo na one, koji se resorbiraju i one, koji se ne resorbiraju. Među prve spadaju autologni materijali: trombosi (resorbiraju se nakon 48 ili više sati), djelići masnoga tkiva odnosno mišića. Među heterologne polutrajne materijale spadaju: želatine, silikonske pjene (sa dobom resorbicije 7 ili više dana). Među neresorbirajuće materijale ubrajamo: polivinil alkoholnu pjenu (ivalon) (Tadavarthy i sur. 1975), silikonske smjese, silikonske kuglice, izobutil cianoakrilat (IBCA), koji polimerizira sa iónskim otopinama, znači također u doticaju sa krvlju (Carmignani i sur. 1978) te metalne opruge (Wallace i sur. 1976).

Rizik metode predstavlja prije svega neželjeno odplavlivanje embolusa u toku ili po aplikaciji u arterije van područja, kojeg želimo embolizirati. Posljedica odplavlivanja u završne arterijske grane su infarkti. Veliku spretnost zahtjeva također aplikacija polimerizirajućih tvari, jer postoji mogućnost zaljepljivanja vrška katetera sa polimerizatom (Marx i sur. 1978).

Pri nas je u rutinskoj upotrebi predoperativna embolizacija renalnih arterija kod malignih tumora bubrega. Također je uspješno bila izvedena perkutana transhepatalna embolizacija krvarećih varica i jednjaka i forniksa želuca.

Dilatacija žila — Pri suženjima ili začepljenjima žila sa perkutanom transluminalnom angioplastikom (PTA) — dilatacijom ili rekanalizacijom — ponovo uspostavimo protok krvi kroz oboljelo žilje.

Metodu su uveli Dotter i Judkins (1964) na žilama donjih okončina. Po Seldingerovoj metodi su punktirali površnu natkoljencičnu arteriju,

sa žicom vodiljom prošli su kroz stenozirano mjesto odnosno okluziju i nakon toga s preoblivenim angiografskim kateterom razširili lumen žile tako, da su ateromatozne mase stisnuli uz stjenu žile. Kasnije je metoda prodrla također u liječenje suženja ili začepljenja ilijakalnih, bubrežnih i koronarnih arterija.

Za PTA upotrebljavamo posebno priređene angiografske katetere, najčešće koaksijalni Dotterov i balonski katetar (Grüntzig 1974).

Za liječenje sa PTA dolaze u obzir prije svega bolesnici s ateromatozom žilja, kod suženja bubrežnih arterija i također oni, kod kojih je uzrok suženja fibromuskularna displazija. Kod indikacija je potrebno uzeti u obzir mjesto, dužinu i broj suženja, stupanj ishemije, prateće bolesti i starost bolesnika. Kratka, solitarna suženja i začepljenja su najprimjernija za zahvat i uspjeh je odmah očljiv. Po navedbama raznih autora PTA tehnično uspijeva u cca 90%.

Dilatacija femoralne arterije je uspješna u 67%—84% (Zeitler 1976), dilatacija ilijakalne arterije u 78%—81%. Dosadašnja iskustva sa dilatacijom bubrežne arterije su mala, iako su rezultati ohrabrujući.

Uspjeh rekanalizacije natkoljencične arterije je ovisan od dužine okludiranoga segmenta. Tegtmeyer (1979) je kod 270 bolesnika sa uspjehom izveo zahvat u 78% primjera i samo kod 6% je došlo do restenoze nakon 1 godine. Grüntzig (1974) navodi uspjeh kod 90% svojih bolesnika, pri kojih je bila izvršena PTA u femoropoplitalnoj arteriji.

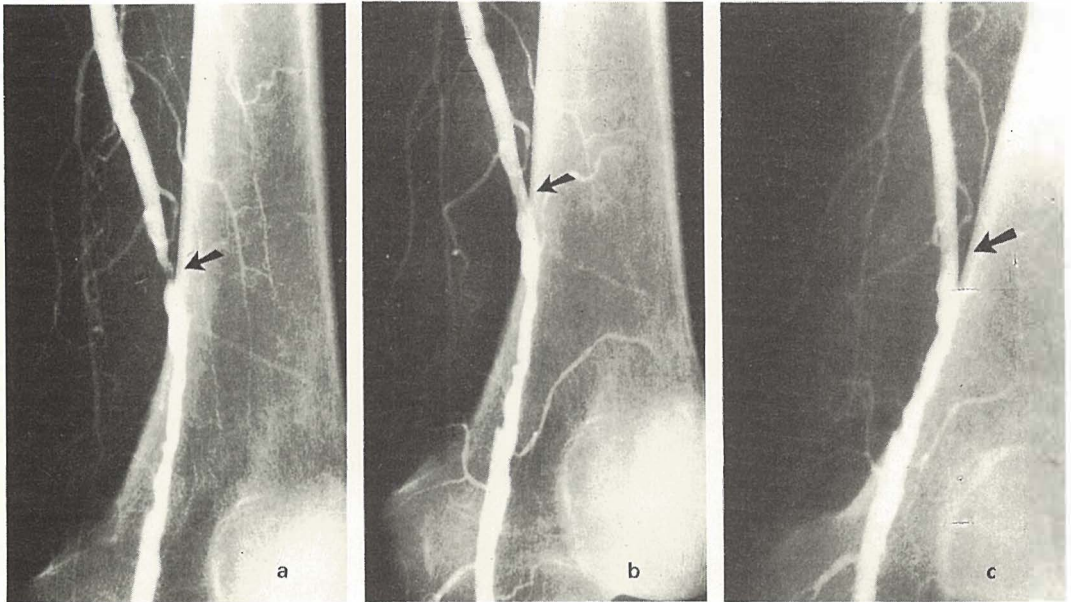
Metoda se pokazala veoma uspješnom također kod suženja arterija presađenih bubrega (Diamond 1979).

Za dilataciju koronarnih arterija indikacije su uže, zahvat se izvede samo tada, ako je zahvaćena samo jedna arterija i ako je funkcija srčanog mišića zadovoljavajuća (Grüntzig 1979).

Moguće komplikacije kod PTA su hematoma na mjestu punkcije, disekcija arterijske stjene iznad suženja ili na mjestu suženja i embolizacija ateromatoznih masa u distalne grane žila.

U našoj ustanovi smo u 1979. godini uveli metodu dilatacije i rekanalizacije femoralne arterije (slika 3.) i dilatacije bubrežne arterije (slika 4).

Intervencijska radiologija biliarnoga sistema — Perkutana holangiografija i drenaža biliarnoga sistema. Perkutanu transhepatalnu holangiografiju prvi su izveli Huard i Do-Xuan-Hop 1937 god. Od tada je bilo



Slika 3 — a) Femoralna arteriografija: arteriosklerotičke uzure i 90% stenozu art. femor. superfic. (strelica).

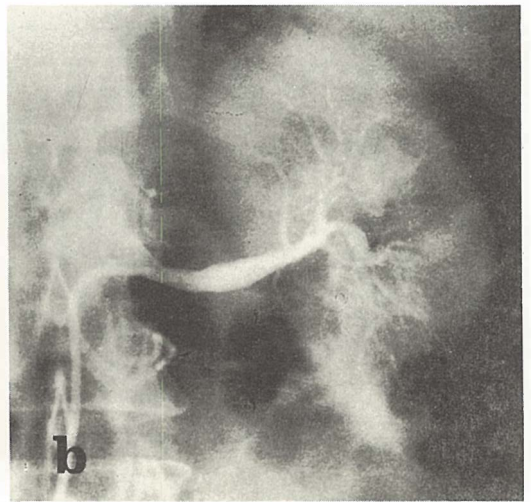
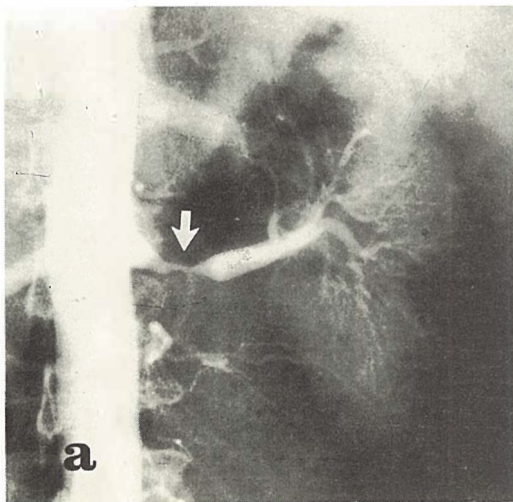
Slika 3 — b) Kontrolna arteriografija posle PTA: parcijalna dilatacija stenozu, mala disekcija na mjestu dilatacije (strelica).

Slika 3 — c) Kontrolna arteriografija 10 dana poslije PTA: dobar angiografski (strelica) i klinički rezultat.

opisano više modifikacija te metode, među kojima je upotreba duge, tanke (Chiba) igle, koju su opisali Ohto i Tsuehiya (1969) najbolja. Perkutana holangiografija omogućuje razlikovanje ikterusa zbog parenhimskog oboljenja ili

mehaničke opstrukcije žučnih vodova (slika 5).

Lokalizacija opstrukcije je odlučujuća za kasniju terapiju — bilo kiruršku, bilo perkutanu vanjsku ili unutarnju drenažu (Okuda i sur. 1974; Aryama i sur. 1978). Rezultat uspješne drenaže



Slika 4 — a) Renalna aortografija: hemodinamski značajna stenozu lijeve renalne arterije (strelica) sa posledičnom hipertenzijom.

Slika 4 — b) Kontrolna selektivna renalna angiografija posle PTA lijeve bubrežne arterije: angiografski dobar rezultat, normalizacija krvnog pritiska.

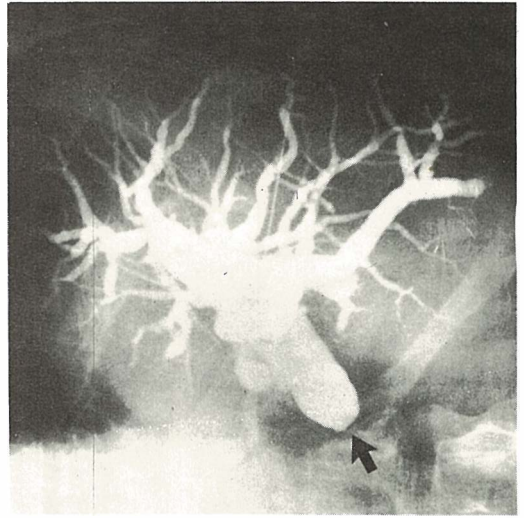
biliarnoga sistema je smanjenje žutice (slika 6).

Moguća je privremena drenaža do operacije kod benignih procesa te trajna drenaža kod neoperabilnih primjera, koja između ostalog omogućuje takođe citološku pretragu te kemoterapiju (Rinđ i sur. 1978).

Učestalost komplikacija je manja od 1%. Među mogućim komplikacijama su: biliarni peritonitis, krvarenja te holangitisi.

Odstranjivanje zaostalih žučnih kamenaca. Sa odstranjenjem zaostalih konkremenata iz žučnoga sistema izbjegnemo ponovnu operaciju. Obično upotrebimo Dormia košaricu, koju uvedemo kroz T — dren, druga mogućnost je perkutano transhepatično odstranjenje konkremenata sa vanjskom i unutrašnjom drenažom žučnog sistema. Zaostali konkrement odstranimo u cjelini, ako to ne uspije, zdrobimo ga. Kod odstranjivanja konkremenata pomoću drenažnoga katetera, najprije uvodimo antibiotik a kasnije spazmolitik, koji opusti sfinkter. Konkrement se izluči spontano ili ga pak odstranimo s košaricom (Bean i sur. 1974; Dotter i sur. 1979).

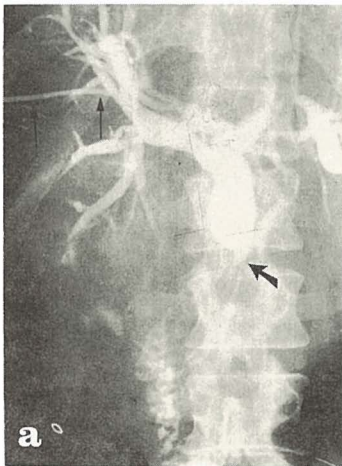
Nadomještanje ispalog T-drena. Kod operacija žučnog mjehura i revizija žučnih vodova postavlja se u duktus hepatoholedohus dren u obliku slova T. Ako dren ispadne, moguće ga je u toku od 24 sata ponovno uvesti u



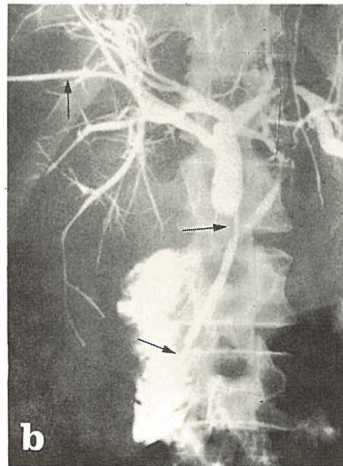
Slika 5 — Perkutana transhepatalna holangiografija sa tankom iglom (Chiba): Stanje posle holecistektomije. Operativno podvezan duktus choledochus (strelica).

biliarni trakt pod dijaskopskom kontrolom (Bean i sur. 1974).

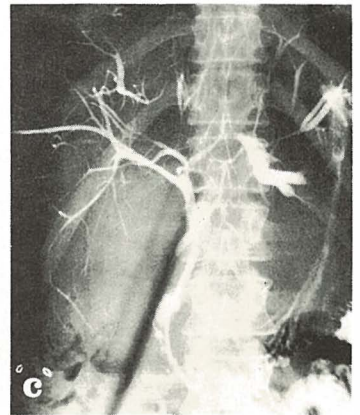
Uklanjanje zapreka u začepljenom T drenu. Začepljenje jednog kraka T drena može prouzrokovati žuticu. Mogući uzrok je sediment žuči, koji daje pri kontrastnoj pretrazi sliku defekta punjenja, koga takođe može izazvati



Slika 6 — a) Stenozirajući karcinom duktus choledochusa (strelica). Eksterna perkutana transhepatalna drenaža žučnog sistema sa kateterom (male strelice).



Slika 6 — b) Pet dana kasnije, kateter je uveden kroz stenozirajući segment u duodenum (strelice). Uspostavljena je interna drenaža.



Slika 6 — c) Kontrola posle 10 dana: dekompresija žučnog sistema. Ikterus u regresiji.

konkrement ili maligni proces. Smetnju odstranimo sa savitljivim kateterom i žicom vodiljom, koje uvedemo kroz T dren ili retrogradno kroz duodenum i papilu (Jelaso, Hirschfield 1976).

Dilatacija striktura žučnih puteva. Transhepatična drenaža žučnoga sistema sa dilatacijom striktura, koje nastaju poslje operacija, omogućava nekirurško razrješenje opstrukcije. Za zahvat upotrebljavamo teflonski balonski kateter, prije toga izvedemo vanjsku i unutarnju drenažu (Molnar, Stockum 1978). Kod malignih procesa ovaj zahvat ima paliativan učinak, kod benignih procesa pak konačno riješi uzrok žutice.

Postoperativna biopsija ekstrahepatalnih žučnih vodova. Pri tom zahvatu pomoću biopsijskog forcepsa kroz T dren napravimo dijagnostičku biopsiju, na osnovi koje se odlučimo za daljnu terapiju (Palayem 1978).

Intervencijska radiologija urotrakta — Pored zatvaranja i širenja bubrežnih arterija, punkcije i evakuacije bubrežnih cista te embolizacije arterijskih grana, koje prekrvljavaju mokraćni mjehur, uključuje intervencijska radiologija urotrakta još: Perkutanu nefrostomiju. Perkutana kateterska nefrostomija je indicirana kao alternativa operativnom zahvatu ili kao predoperativni postupak pri supravazikalnim urinarnim opstrukcijama ili kod urinarnih fistula. Metoda je naročito korisna kod teških bolesnika s infektom i istovremenom zaotemijom, jer omogućava korekciju azotemije i liječenje infekta, nakon čega bolesnik postane operabilan. Po navođenju nekih autora perkutana nefrostomija je bila upotrebljena u više od 60% kao definitivni zahvat (kod inoperabilnih malignih procesa u maloj zdjelici).

Tehnika još nije jednoobrazna. Bitna je punkcija šupljeg sistema bubrega s tankom iglom (po mogućnosti pod vodstvom ultrazvuka), nakon čega se uvede šira igla. Kroz širu iglu uvodi se žica vodilja, a preko nje katetar za drenažu. Obavezna je fluoroskopska kontrola. Kroz uvedeni kateter moguće je davanje lijekova, n.pr. za rastapljanje konkremenata ili lokalnu kemoterapiju. Moguće je takođe odstranjivanje konkremenata. Zahvat je uspješan u preko 90% primjera, klinički rezultati su dobri (Stables i sur. 1978).

Rekanalizacija uretera. Transkateterska rekanalizacija striktura uretera je još u eksper-

mentalnoj fazi. Metoda je razvijena na pokusima na psima. Prvi stupanj uključuje perkutanu katetersku nefrostomiju. Kateter seže sa kranijalne strane do mjesta suženja uretera, sa rigidnom žicom vodiljom prođe se mjesto stenozе i nakon toga se uvede privremena kateterska proteza, koja seže do mokraćnog mjehura. Proteza se odstrani kroz 2—3 tjedna. Rezultati su veoma ohrabrujući (Barbarić i sur. 1979).

Perkutano začepljenje uretera. Metoda je indicirana kao paliativni zahvat kod neoperabilnih vezikovaginalnih ili vezikosakralnih fistula zbog malignoma.

Uretere okludiraju sa cianoakrilatima posle uvođenja balonskoga katetera kroz kanal za perkutanu nefrostomiju. Unilateralna perkutana nefrostomija je nužna kao definitivni zahvat za supravazikalno odvođenje urina.

Drugi bubreg devitaliziraju pomoću embolizacije renalne arterije (Günther i sru. 1979).

Ostranjivanje stranih tijela iz žila — Sve veća upotreba intravenskih katetera te dijagnostičkih i terapeutskih angiografskih tehnika je dovela takođe do novih jatrogenih komplikacija. Značajne komplikacije moderne medicine i radiologije su ekstra i intraluminalni prijelomi katetera, žica vodilja i ostalih instrumentalnih dijelova, koji tako postanu strana tijela u arterijama, venama, paravazalno ili intrakardijalno.

Posljedice su arterijska i venska tromboza, okluzija žile, lokalna upala, septikemija, apsces, endokarditis, aritmije, insuficijencija srčanih ventila, miokardna nekroza i perforacija miokarda. Po klasičnoj medicinskoj doktrini su strana tijela odstranjivali s većim ili manjim odgovarajućim kirurškim zahvatom.

God. 1964. je Thomas objavio prvo uspješno nekirurško odstranjivanje dijela žice vodilje iz desnog atrija i donje vene kave sa perkutanom pristupom kroz venu femoralis. Preduvjet za uspješan zahvat je točna lokalizacija stranog tijela, pri radiopacnim ša rentgenskom, a rijetkih neradiopacnih pak sa xeroradiografskom snimkom ili sa ultrazvučnim zapisom (Woo i sur. 1979).

Obzirom na lokalizaciju i veličinu stranog tijela odlučimo se za perkutanu punkciju odgovarajuće periferne vene ili za venesekciju. Najčešća mjesta, gdje se strana tijela zaustave su: desni atrij, donja vena kava, plućna arterija i njena desna grana, jugularne vene, jetrene

vene, vena subklavija i abdominalna aorta na bifurkaciji.

Instrumenti, koji su na raspolaganju za odstranjivanje stranih tijela iz žila, mogu biti preoblikovani angiografski kateteri, čvrste zakrivljene žice vodilje, tzv. »J« žice, helične košarice (npr. Dormia), bronhoskopski forceps, miokardni biopsijski kateter te Fogarty-jev kateter. Pri pojedinom zahvatu potrebno je često puta kombinirati više instrumenata.

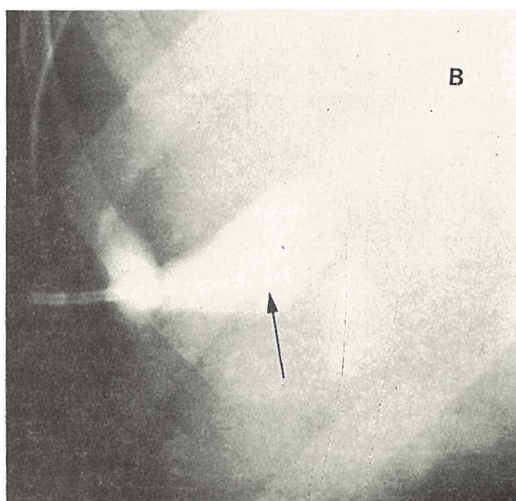
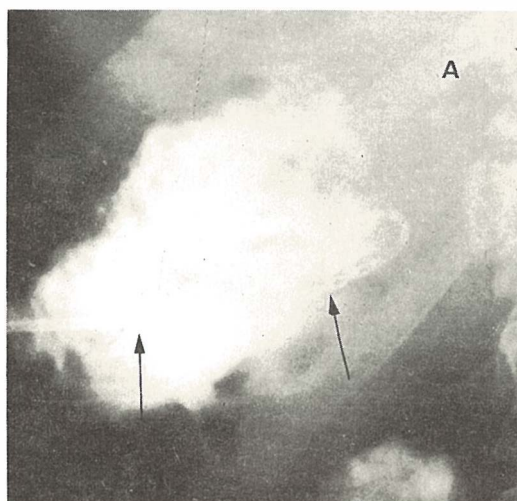
Više od dvije trećine zahvata je uspješnih, do neuspjeha pak dođe zbog teškog dostupnog mjesta na kojem leži strano tijelo, vazospazma u toku zahvata ili zbog dodatnog prijeloma žice. Fischer i Ferreyro (1977) navađaju, da je kod zaostalih stranih tijela u srčano-žilnom sistemu došlo u 71 % do ozbiljnih komplikacija, odn. do smrti.

Kateterska ektomija organa — Embolizacija dovodne arterije za potpunu ektomiju organa uobičajno nije dovoljna. Ubrzo po zahvatu započne se razvijati kolateralni krvotok, koji može uzdržavati dijelnu vijabilnost tkiva, iako sa oštećenom ili odsutnom funkcijom. Za potpuno uništenje tkiva upotrebimo zato više metoda, npr. perfuziju okludiranog arterijskog sistema sa visoko koncentriranim kontrastnim sredstvom ili drugim tvarima i embolizaciju arterije (Adams, Obrez 1978).

Doppman i sur. (1979) su uspješno liječili paratireoidne adenome s angiografskom ablacijom kod 6 bolesnika. Dovodnu arteriju su selektivno okludirali sa angiografskim katetorom i injicirali koncentrirano kontrastno sredstvo u okludirani arterijski sistem. U vremenu od 2 do 18 mjeseci po ablaciji su ostale vrijednosti kalcija u krvi normalne. Sličnu tehnologiju su drugi autori upotrebili za ablaciju nadbubrežnih žljezda. Kateterska nefrektomija je alternativna kirurškom zahvatu, prije svega kod bolesnika, koji za nju nisu primjerni. Dolazi u obzir pri liječenju hipertenzije zbog jednostranog kroničnog pijelonefritisa, pri teških oblicima nefropatija sa gubitkom proteina te kod obostranih kroničnih nefropatija u završnoj fazi kao uvod u liječenje sa dijalizom.

Potpuna kateterska ektomija slezene može prouzročiti teške komplikacije, kao što su apsces, ruptura slezene, sepsikemija itd., zato preporučuju Spigos i sur. (1979) postupnu splenektomiju u nekoliko navrata. Dolazi u obzir pri liječenju hipersplenizma i kod ozljeda slezene.

Perkutana drenaža jetrenog apscesa — Perkutana drenaža jetrenog apscesa je efektivna alternativna kirurškom liječenju, prije svega kod bolesnika, kod kojih bi kirurški zahvat zbog slabog općeg stanja bio previše rizičan (Gerzof i sur. 1979).



Slika 7 — a) Perkutana drenaža apscesa jetre sa angiografskim kateterom (strelice).

Slika 7 — b) Kontrola posle tri nedelje: smanjenje apscesa. Posle 8 nedelja drenaže definitivni terapijski rezultat.

Za lokalizaciju apscesa u jetri i usmjeravanje igle u apscesnu šupljinu, upotrebimo rentgensku diaskopiju, kompjuteriziranu tomografiju i ultrazvuk (Halber i sur. 1979).

Po uspješnoj punkciji s tankom iglom uvedemo u apscesu šupljinu kateter sa mandrenom, kojega nakon toga po Seldingerovoj metodi zamjenimo sa odgovarajućim kateterom za drenažu (slika 7).

Drugi intervencijski postupci — Pored već opisanih metoda upotrebljavamo u intervencijskoj radiologiji još sljedeće postupke: punkciju bubrežne ciste s evakuacijom tekućine, atrioseptomiju sa balonskim kateterom (po Rushkindu), zatvaranje otvorenog Botallijevog dukta (po Portsmannu), perikardiocentezu i drenažu sa kateterom, plućnu embolektomiju kroz kateter, transkatetersku elektrokoagulaciju (žila, tumora), okluziju intrakranijalnih aneurizmi sa balonskim kateterom i uzimanje uzoraka venske krvi za biokemijske pretrage.

Zaključak — Sa općim prikazom nekih metoda intervencijske radiologije — novoga i uzbuđujućeg područja, koji obećaje skupa sa novim tehnologijama temeljnu promjenu profila i dometa naše struke — željeli smo prije svega informirati našu medicinsku javnost. Prikaz nije potpun; to nije ni njegova namjena. Pažljivog čitaoca stručnih časopisa će iznenaditi bogatstvo novih misli i mogućnosti, koje se pojavljuju iz mjeseca v mjesec. Skoro sigurno je, da će u skoroj budućnosti biti ostvareni postupci, koji danas još izgledaju utopijski. Upravo tako će se sa programiranim (algoritmičkim) pristupom k rješavanju specifičnih dijagnostičkih problema bitno promijeniti poredak upotrebe dijagnostičkih metoda: dijagnostički postupak će biti skraćeni i većinom lakši za bolesnika. Uzimanje u obzir načela koristnosti metode: cijena će biti ekonomski prihvatljivija.

Radiologija je pred novom erom; za nju se moramo temeljito pripremiti. Ekspanzija struke će zahtijevati više novih suradnika, koje će imati opsežnije kliničko znanje i posebno će se osposobiti za uzka radna područja. Nagrada za dodatni trud u toku studija i rada će biti pak najdragocjenija, koju može dobiti **lječnik**: zahvalnost bolesnika, kojemu je bilo vraćeno zdravlje ili olakšano trpljenje.

Summary

INTERVENTIONAL (THERAPEUTIC) RADIOLOGY

Obrez I., P. Soklič, E. Baretić-Kolar, E. Brenčić

A general review and some methods of interventional radiology are presented. This rapidly evolving field combines diagnostic as well as therapeutic procedures and basically alters the role of radiologist from that of being strictly a diagnostician to one of active involvement in patient treatment.

Literatura

1. Abrams H. L.: The response of neoplastic renal vessels to epinephrine in man. *Radiology* 82; (1964) 217-225.
2. Abrams H. L., I. Obrez: Epinephrine in the study of renal tumors. V: H. L. Abrams (edit.): *Angiography*. Little, Brown & Co, Boston, 1971, 831-854.
3. Adams, D. F., I. Obrez, neobjavljeni podatki, 1978.
4. Adler O., A. Rosenberger: Fine needle aspiration biopsy of osteolytic *AJR* 133: (1979) 15-18.
5. Andersen H. A., R. S. Fontana: Transbronchoscopic lung biopsy in diffuse pulmonary disease. *Chest* 48: 187-192. 1965.
6. Ariyama J. et al.: Experience with Percutaneous Transhepatic Cholangiography Using the Japanese Needle *Gastrointest. Radiol.* 2: (1978) 359-365.
7. Athanasoulis C. A. et al.: Intestinal ischemia: The role of angiography in diagnosis and treatment. V: H. R. Clearfield, V. P. Dinoso (eds.): *Gastrointestinal emergencies*. Grune & Stratton, New York, 1976, 119-131.
8. Athanasoulis C. A. et al.: Intraarterial infusions of vasopressin for the control of upper Intraarterial infusions of vasopressin for the control of upper gastrointestinal hemorrhage. V: H. R. Clearfield, V. P. Dinoso (eds.): *Gastrointestinal emergencies*. Grune & Stratton, New York, 1976, 119-131.
9. Barbarić L. Z., J. H. Göthlin, R. S. Davies: Transluminal dilatation and stent placement in obstructed ureters in dogs through the use of percutaneous nephropylotomy. *Invest. Radiol.* 12: (1977) 534-536.
10. Bean W. J., S. L. Smith, A. Calonse: Percutaneous removal of residual biliary tract stones. *Radiology* 113: (1974) 1-9.
11. Berenstein A., I. I. Kricheff: Catheter and material selection for transarterial embolization: technical considerations. *Radiology* 132: (1979) 619-630.
12. Carmignani G. et al.: Clots, oxycel, gelfoam, barium and cyanoacrylates in transcatheter embolization of rat kidney. *Invest. urol.* 16: (1978) 9-12.
13. Dahlgren S., B. Nordenström: Transthoracic needle biopsy. *Year Book Medical Publishers*, Chicago, 1966.
14. Diamond J. N. et al.: Dilatation of critical transplant renal artery stenosis by PTA. *AJR* 133: (1979) 1167-1169.
15. Doppman J. L. et al.: Angiographic ablation of parathyroid adenomas. *Radiology* 130: (1979) 577-582.

16. Dotter C. T., J. Rösch, M. K. Bilbao: Transluminal extractor of catheter and guide wire fragments from the heart and great vessels: 29 collected cases. *AJR* 111: (1971) 467—472.
17. Dotter C. T., M. K. Bilbao, R. M. Katon: Percutaneous transhepatic gallstone removal by needle tract. *Radiology* 133: (1979) 242—243.
18. Dotter C. T., M. P. Judkins: Transluminal treatment of arteriosclerotic obstruction. Description of a new technique and preliminary report of its application. *Circulation* 30: (1964) 654—662.
19. Fischer R. G., R. Ferreyro: Evaluation of current Technique for nonsurgical removal of intravascular iatrogenic foreign bodies. *AJR* 130: (1978) 541—548.
20. Gerzof S. G. et al: Percutaneous catheter drainage of abdominal abscesses guided by ultrasound and computed tomography. *AJR* 133: (1979) 1—8.
21. Günther R., M. Marberger, K. Klose: Transrenal ureteral embolization. *Radiology* 132: (1979) 317—319.
22. Grüntzig A., A. Sennig, W. E. Siegenthaler: Nonoperative dilatation of coronary artery stenosis. *NEJM* 301: (1979) 61—68.
23. Grüntzig A., H. Hopff: Perkutane Rekanalisation chronischer Arteriellen Verschlüsse mit einem neuen Dilatationskatheter. *Dtsch. Med. Wschr.* 99: (1974) 2502—2504.
24. Halber M. D. et al: Intraabdominal abscesses: current concepts in radiologic evaluation. *AJR* 133: (1979) 9—13.
25. Jelaso V. D., J. S. Hirschfield: Jaundice from impacted sediment in a T tube: recognition and treatment. *AJR* 127: (1976) 413—415.
26. Jereb M., M. Us-Krašovec: Transthoracic needle biopsy of mediastinal and hilar lesions. *Cancer*: (1977) 1354—1357.
27. Kubicka R. A., I. Obrez, D. C. Levin: Simultaneous infusion of vasopressin into two arteries to control an unusual cause of massive colonic hemorrhage. *JAMA* 241: (1979), 725—726.
28. Legge D., J. T. Ennis, J. Dempsey: Percutaneous needle biopsy in the management of solitary bone lesions. *Clin. Radiol.* 29: (1978) 497—500.
29. Marx F. J., F. Eisenberger, A. Bassermann: Komplikationen nach transfemorale Nierentumorenembolisation. Übersicht und eigene Erfahrungen. *Urologe AUSG. A*, 17: (1978) 79—84.
30. Max J., W. Palayen, L. Stein: Postoperative biopsy of the common bile duct via the T-tube-tract. *AJR* 130: (1978) 287—289.
31. Molnar W., A. E. Stockum: Transhepatic dilatation of choledochointerostomy strictures. *Radiology* 129: (1978) 59—64.
32. Mueller J. H. A., D. Engel, J. Waigand: Spätergebnisse nach palliativer Gefäßembolisation bei inoperablen Nierentumoren (vorläufige Mitteilung). *Z. Urol. Nephrol.* 71: (1978) 481—490.
33. Nusbaum M., S. Baum: Radiographic demonstration of unknown sites of gastrointestinal bleeding. *Surg. Forum.* 14: (1963) 374—375.
34. Nusbaum M. et al: Pharmacologic control of portal hypertension. *Surgery* 62: (1967) 299—310.
35. Okuda K., et al: Nonsurgical percutaneous transhepatic cholangiography — diagnostic significance in medical problems of the liver. *Digestive diseases* 19: (1974).
36. Palayew M. J., L. Stein: Postoperative biopsy of the common bile duct via the T-tube tract *AJR* 130: (1978) 287—289.
37. Pond D. G., T. W. Ovitt: Therapeutic applications of angiography: state of the art. *Curr. probl. Diagn. Radiol.* 9: (1979) 3—55.
38. Ring E. J. et al: Therapeutic applications of catheter cholangiography. *Radiology* 128: (1978) 333—338.
39. Ring E. J. et al: Pitfalls in the angiographic management of hemorrhage: hemodynamic considerations. *AJR* 129: (1977) 1007—1013.
40. Rosenberger A., O. Adler: Fine needle aspiration biopsy in the diagnosis of mediastinal lesions. *AJR* 131: (1978) 239—242.
41. Sinclair-Smith T. J., D. A. Bronfield, A. Davachi: Non surgical retrieval of a broken segment of steel spring guide from the right atrium and inferior vena cava. *Circulation* 30: (1964) 106—108.
42. Smith E. H. et al: Percutaneous aspiration biopsy of the pancreas under ultrasonic guidance. *NEJM* 292: (1975) 825—828.
43. Spigos D. G. et al: Partial splenic embolisation in the treatment of hypersplenism. *AJR* 132: (1979) 777—782.
44. Stables D. P., N. J. Ginsberg, M. L. Johnson: Percutaneous nephrostomy: A series and review of the literature. *AJR* 130: (1978) 75—82.
45. Tadavarthy M., J. Moller, K. Amplatz: Polyvinyl alcohol (ivalon) — a new embolic material. *AJR* 125: (1975) 609.
46. Tegtmeier J. C., T. S. Moore: Percutaneous transluminal dilatation of a complete block in the right iliac artery. *AJR* 133: (1979) 532—535.
47. Us-Krašovec M., R. Golouh, A. Pogačnik: Aspiracijska biopsija v onkologiji. *Zdrav. Vestn.* 84: (1979) 135—137.
48. Woo V. et al: Real time ultrasound guidance for percutaneous transluminal retrieval of nonopaque intravascular catheter fragment. *AJR* 133: (1979) 760—761.
49. Zeitler E.: Ergebnisse der PTA bei über 900 Behandlungen. *Röntgenpraxis* 28: (1976) 78.

Adrese autora: Prof. dr. sc. dr. med. Ivo Obrez, Inštitut za rentgenologijo Kliničnega centra v Ljubljani, 61001 Ljubljana, Zaloška c. 7.