



Revista Chilena de
cirugía

www.elsevier.es/rchic



CASO CLÍNICO

Pancreatitis aguda debido a intususcepción gastroduodenal

Jorge Luis Salazar-Alarcón^{a,*}, Ricardo Alfredo Arones-Collantes^{b,c},
Miguel Ángel León-Estrella^b y Carlos Saúl Peña-Peña^b

^a Hospital Nacional Almanzor Aguinaga Asenjo, Chiclayo, Perú

^b Hospital Nacional Dos de Mayo, Lima, Perú

^c Universidad Peruana de Ciencias Aplicadas, Lima, Perú

Recibido el 9 de agosto de 2016; aceptado el 8 de septiembre de 2016

PALABRAS CLAVE

Pólipo gástrico;
Cáncer gástrico;
Pancreatitis aguda;
Intususcepción gastroduodenal;
Intususcepción

KEYWORDS

Gastric polyps;
Gastric cancer;
Acute pancreatitis;
Gastroduodenal intussusception;
Intussusception

Resumen

Introducción: Los pólipos gástricos adenomatosos son poco frecuentes y generalmente se encuentran en el examen endoscópico de rutina. La intususcepción gastroduodenal es una complicación poco frecuente de los pólipos gástricos y ha sido raramente descrita como una causa de pancreatitis aguda.

Caso clínico: Presentamos el caso de un varón de 68 años el cual ingresa de urgencia con dolor abdominal, náuseas y vómitos catalogados en un inicio como pancreatitis aguda de etiología biliar; incidentalmente se descubre un pólipo gástrico pediculado intususceptado a duodeno como causa de la pancreatitis aguda. Se realizó tratamiento endoscópico de urgencia y tratamiento definitivo con cirugía abierta.

© 2016 Sociedad de Cirujanos de Chile. Publicado por Elsevier España, S.L.U. Este es un artículo Open Access bajo la licencia CC BY-NC-ND (<http://creativecommons.org/licenses/by-nc-nd/4.0/>).

Acute pancreatitis due to gastroduodenal intussusception

Abstract

Introduction: Adenomatous gastric polyps are uncommon and are usually found in the routine endoscopic examination. Gastroduodenal intussusception is a rare complication of those gastric polyps and has rarely been described as a cause of acute pancreatitis.

Case report: We present the case of a 68 year old man who admitted to emergency with abdominal pain, nausea and vomiting initially classified as acute biliary pancreatitis etiology; a

* Autor para correspondencia.

Correo electrónico: jorgesalazar635@gmail.com (J.L. Salazar-Alarcón).

<http://dx.doi.org/10.1016/j.rchic.2016.09.006>

0379-3893/© 2016 Sociedad de Cirujanos de Chile. Publicado por Elsevier España, S.L.U. Este es un artículo Open Access bajo la licencia CC BY-NC-ND (<http://creativecommons.org/licenses/by-nc-nd/4.0/>).

pedunculated gastric polyp intussuscepted into duodenum as a cause of acute pancreatitis was incidentally discovered, emergency endoscopic treatment and definitive treatment with open surgery was performed.

© 2016 Sociedad de Cirujanos de Chile. Published by Elsevier España, S.L.U. This is an open access article under the CC BY-NC-ND license (<http://creativecommons.org/licenses/by-nc-nd/4.0/>).

Introducción

La intususcepción es una afección en la que una parte del tubo gastrointestinal ingresa hacia la luz del intestino adyacente inmediato, dando lugar en la mayoría de los casos a una obstrucción intestinal. La intususcepción puede ocurrir en cualquier sitio en el tracto gastrointestinal y exhibe características clínicas e imagenológicas similares¹.

La intususcepción gastroduodenal, sin embargo, es un tipo raro de invaginación intestinal (alrededor del 10% de la intususcepción en adultos). Varios tumores gástricos y operaciones gástricas anteriores son factores predisponentes de esta afección. Se han reportado pocos casos de

intususcepción gastroduodenal como causa de pancreatitis aguda^{2,3}. Presentamos el caso de un pólipo gástrico con degeneración maligna intususceptado a duodeno como causa de pancreatitis aguda.

Presentación del caso

Varón de 68 años de edad sin antecedentes de importancia que ingresa en el servicio de urgencias por dolor abdominal intenso con predominio de mesogastrio, irradiado a la espalda, asociado a náuseas y vómitos, con valores amilasa sérica de 1.002,00 U/l y lipasa de 2.140,00 U/l. Se le diagnóstica pancreatitis aguda, hospitalizándose para el estudio

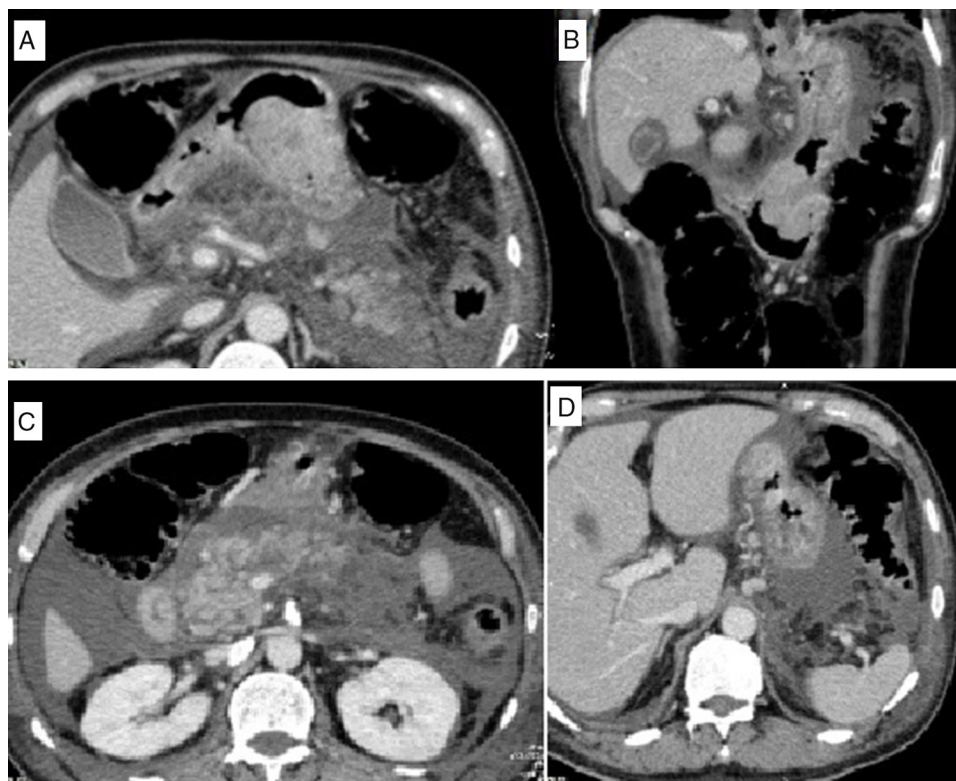


Figura 1 TEM abdominal con contraste EV, en fase venosa, graficado en cortes axiales y coronal. Masa polipoide de aproximadamente 7 cm, a nivel de la curvatura mayor adyacente al antro gástrico, con crecimiento endoluminal y realce heterogéneo de la sustancia de contraste (A y B). El páncreas está aumentado de tamaño, heterogéneo, con áreas no perfundidas, en relación con pancreatitis aguda necrosante (C). Se observa, además, líquido retroperitoneal, predominantemente en el espacio pararenal anterior, y en la cavidad abdominal mayor y menor (C y D). Adyacente al cardias derecho e izquierdo, así como en el hilio hepático, se observan adenopatías redondeadas de 14 mm (B y D). Son evidentes también varices esofágicas y gástricas (B y D).

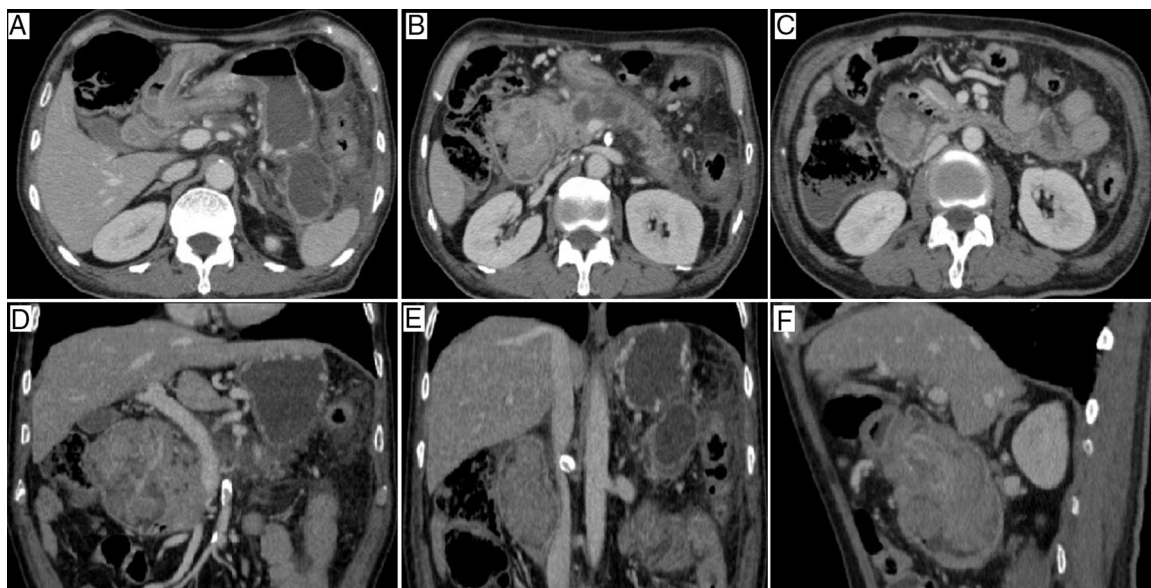


Figura 2 TEM abdominal con contraste EV, en fase venosa, graficado en cortes axial, coronal y sagital, realizado a los 25 días del primer estudio, tras un nuevo episodio de dolor abdominal. Intususcepción gastroduodenal. Se visualiza la masa polipoide invaginada junto con parte del estómago (*intussusceptum*) dentro de la luz duodenal, hasta el final de su segunda porción (*intussusciens*) (A, B, C y F), condiciona una significativa compresión sobre las estructuras vasculares adyacentes (vena porta y vena cava inferior) (D y E). Son evidentes también las formaciones quísticas evolutivas por pancreatitis, así como la disminución significativa del líquido retroperitoneal y del líquido libre en la cavidad abdominal (A y B). Persisten las varices esofágicas y gástricas, así como las adenopatías pericárdicas y del hilio hepático.

y manejo. Como parte de ello se realiza una tomografía abdominal con contraste descubriéndose incidentalmente una tumoración gástrica de crecimiento endoluminal (fig. 1). Posteriormente se realiza una endoscopia alta confirmando la lesión gástrica polipoide, la cual se biopsia y es informada como adenocarcinoma tubular medianamente diferenciado; tras una mejora clínica presenta un nuevo episodio de dolor abdominal súbito de las mismas características que el cuadro de ingreso. Se realizan nuevos exámenes de laboratorio: amilasa 702,00 U/l; lipasa 5.063,00 U/l; hemograma: hemoglobina: 8,9; leucocitos: 12.060/mm³; PCR: 217,40 mg/l;

albúmina: 2,36 mg/dl; fosfatasa alcalina y gammaglutamil-transpeptidasa: el doble del valor normal superior. Se solicita una nueva tomografía abdominal con contraste, hallándose la tumoración gástrica invaginada con parte del estómago (*intussusceptum*) dentro de la luz duodenal y que llega hasta el final de su segunda porción (*intussusciens*), condicionando una significativa compresión sobre las estructuras vasculares adyacentes (vena porta y vena cava inferior) (fig. 2). Mediante endoscopia alta de urgencia se arrastra la tumoración gástrica polipoide ulcerada de vuelta al estómago desde el duodeno, y además no se evidencian várices

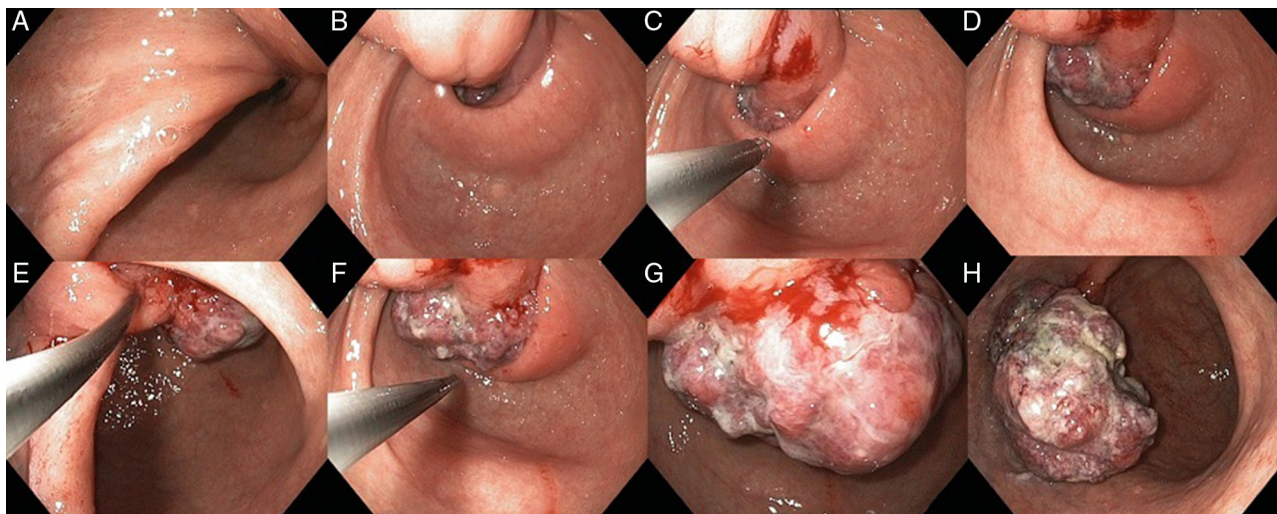


Figura 3 Imágenes secuenciales de la desinvaginación endoscópica realizada de emergencia a la tumoración gástrica pediculada intususceptada al duodeno y causante de la pancreatitis aguda.

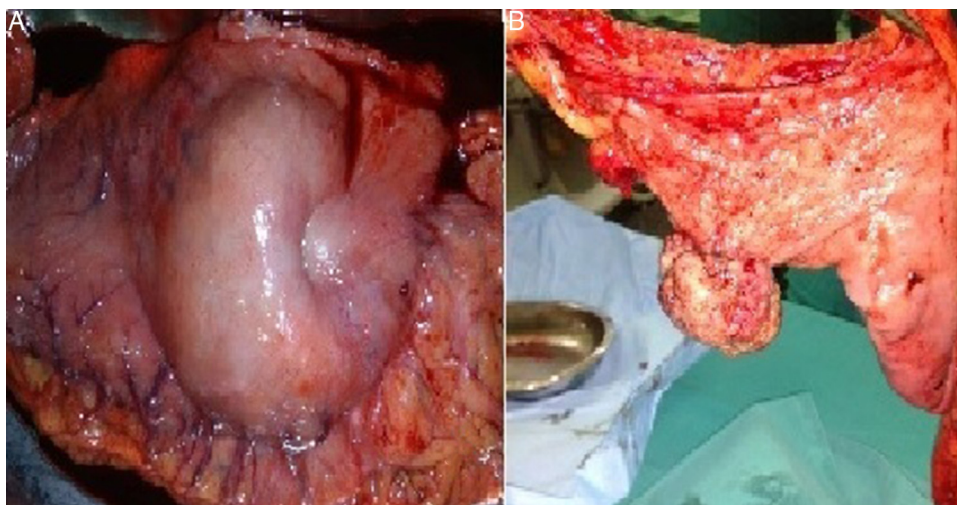


Figura 4 Pieza operatoria: vista extrínseca del estómago extirpado donde se aprecia una depresión a nivel de tumoración (A); vista intrínseca de la tumoración intraluminal gástrica (B).

esofágicas ni gástricas por este estudio (fig. 3). La pancreatografía endoscópica retrógrada mostró un conducto biliar común normal sin obstáculos endoluminales y una leve dilatación del conducto de Wirsung. El paciente recibió nutrición parenteral preoperatoria por 10 días. En los hallazgos operatorios no se evidenciaron signos macroscópicos de hepatopatía crónica; se realizó gastrectomía subtotal con anastomosis tipo Hoffmeister-Finsterer más Braun complementaria (fig. 4). El informe final de anatomía patológica informó: adenocarcinoma tubulovelloso bien diferenciado en adenoma gástrico ulcerado con compromiso del pedículo, infiltración de neoplasia maligna en foco microscópico hasta la capa submucosa, por lo que debe ser considerado como cáncer gástrico temprano (*early cancer*) (fig. 5).

Discusión

La intususcepción gastroduodenal es la invaginación de todo el espesor de la pared gástrica (*intussusceptum*) en el duodeno (*intussusciens*), y en casi todos los casos un tumor gástrico está presente en el ápice del *intussusceptum*. Esto debe distinguirse del sencillo prolapso de un tumor gástrico pediculado a través del píloro¹⁻⁴.

Los pólipos gástricos son lesiones raras con una incidencia entre el 1,7-3,9%. En función de la longitud se dividen en: pólipos pediculados, cuando el pedículo o tallo es evidente —como en nuestro paciente—, pólipos semipediculados, cuando no es evidente el pedículo pero la base de implantación es estrecha, y pólipos sésiles, cuando no existe pedículo con base claramente definida o sin clara definición⁵. La clasificación histológica inicia dividiéndolos en neoplásicos y no neoplásicos; del 80 al 90% son no neoplásicos. Los verdaderos neoplásicos son los adenomatosos o de desarrollo, que son menos frecuentes; del 7 al 10% de todos los pólipos gástricos son de predominio en antro; cuando son mayores de 2 cm y presentan necrosis o ulceración se encuentran asociados a carcinoma gástrico en más del 50%. Poco conocidas son las complicaciones debido a la obstrucción mecánica del duodeno, como la pancreatitis aguda y el pseudoquistes

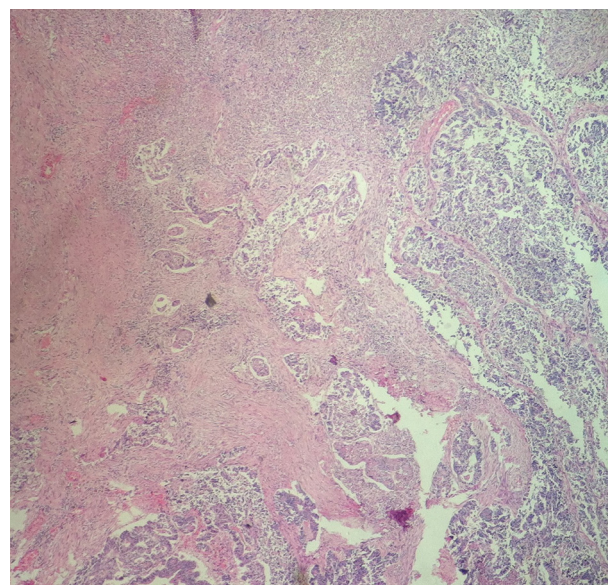


Figura 5 Adenocarcinoma tubulovelloso bien diferenciado en adenoma gástrico ulcerado con compromiso del pedículo, infiltración de neoplasia maligna en foco microscópico hasta la capa submucosa, por lo que debe ser considerado como cáncer gástrico temprano.

pancreático debido a la intususcepción gastroduodenal por un pólipo gástrico. Nuestro paciente presentó un cuadro de pancreatitis aguda debido a una intususcepción gastroduodenal originada por un pólipo gástrico con degeneración maligna^{6,7}.

Los cuadros de intususcepción gastroduodenal típicamente se presentan con dolor epigástrico de intensidad variable y sangrado gastrointestinal superior. Pocos casos de pólipos gástricos se han reportado como causa de pancreatitis aguda; Kleinhaus et al. (1986) y Griffin et al. (1981) reportaron algunos casos de pancreatitis por intususcepción gastroduodenal; en estos casos, y como en el nuestro, una

posible explicación del mecanismo de injuria pancreática es que la tracción hacia la pared duodenal por el *intussusceptum* puede haber distorsionado y obstruido la ampolla de Vater o el conducto pancreático distal en su curso intramural; alternatively el *intussusceptum* podría haber obstruido directamente la ampolla por un efecto de masa y consecuentemente la injuria pancreática. Algunas veces este efecto biomecánico puede presentarse de forma intermitente; la elevación transitoria de la fosfatasa alcalina y de la gammaglutamil-transpeptidasa apoyaría esta teoría obstructiva⁸⁻¹¹. Debe descartarse cualquier otra causa secundaria de pancreatitis, como alcohol, trauma, infecciones, biliar, etc. Entre los estudios de imagen que ayudan al diagnóstico, la tomografía computarizada (TC) es el estudio de elección; puede brindarnos información de la ubicación de la intususcepción, y además las TC de alta resolución pueden servir en el manejo conservador de la intususcepción gastrointestinal¹²⁻¹⁴.

El tratamiento de elección es la polipectomía endoscópica; sin embargo, cuando no es posible —por ejemplo, en lesiones de gran tamaño— la cirugía debe ser el tratamiento de elección. La cirugía laparoscópica es una herramienta tan útil como la cirugía convencional en manos expertas^{15,16}.

Lo expuesto coincide con nuestro caso, habiéndose descartado otra causa secundaria que explicara la pancreatitis aguda. El pólipo gástrico con degeneración a adenocarcinoma fue la causa de la pancreatitis aguda al intususceptarse al duodeno. Se realizó tratamiento doble, endoscópico para la urgencia y convencional para la cirugía definitiva.

Responsabilidades éticas

Protección de personas y animales. Los autores declaran que para esta investigación no se han realizado experimentos en seres humanos ni en animales.

Confidencialidad de los datos. Los autores declaran que han seguido los protocolos de su centro de trabajo sobre la publicación de datos de pacientes.

Derecho a la privacidad y consentimiento informado. Los autores han obtenido el consentimiento informado de los pacientes y/o sujetos referidos en el artículo. Este documento obra en poder del autor de correspondencia.

Conflicto de intereses

Los autores declaran no tener ningún conflicto de intereses.

Bibliografía

1. Stubenbord WT, Thorbjarnarson B. Intussusception in adults. *Ann Surg.* 1970;172:306–10.
2. Shum JSF, Lo SSW, Ka SY, Yeung CH, Ho JT. Gastroduodenal intussusception. *Abdom Imaging.* 2007;32:698–700.
3. White PG, Adams H, Sue-Ling HM, Webster DJ. Gastroduodenal intussusception: An unusual cause of pancreatitis. *Clin Radiol.* 1991;44:357–8.
4. Meyers MA. Gastroduodenal intussusception. *Am J Med Sci.* 1967;254:347–55.
5. Sihues E, Añez M, Lizarzabal M, Rangel R, Fernández J, Romero G, et al. Pólipos de estómago y duodeno: Una revisión de 1 año de experiencia en un centro de referencia. *Gen.* 2007;61:111–4.
6. Stolte M, Stich T, Eidt S, Ebert D, Finkenzeller G. Frequency, location, and age and sex distribution of various types of gastric polyp. *Endoscopy.* 1994;26:659–65.
7. Carmona A, García E, Arrebola M, Urdiales M, Mansilla A. Intususcepción antroduodenal por polipo fibroide inflamatorio gástrico. *Radiología.* 2000;42:469–71.
8. Griffin M, Carey WD, Hermann R, Buonocore E. Recurrent acute pancreatitis and intususcepción complicating an intraluminal duodenal diverticulum. *Gastroenterology.* 1981;81:345–8.
9. Kleinhaus U, Weich YL, Maoz S. Gastroduodenal intususcepción secondary to prolapsing gastric tumours. *Gastrointest Radiol.* 1986;11:229–32.
10. Chahla E, Kim MA, Beal BT, Alkaade S, Garrett RW, Omran L, et al. Gastroduodenal intususcepción, intermittent biliary obstruction and biochemical pancreatitis due to a gastric hyperplastic polyp. *Case Rep Gastroenterol.* 2014;8:371–6.
11. Yildiz MS, Doğan A, Koparan IH, Adin ME. Acute pancreatitis and gastroduodenal intususcepción induced by an underlying gastric gastrointestinal stromal tumor. *J Gastric Cancer.* 2016;16:54–7.
12. Sung Bin P, Hyun Kwon H, Ah Young K, Seung Soo L, Hye Jin K, Beom Jin P, et al. The diagnostic role of abdominal CT imaging findings in adults intususcepción: Focused on the vascular compromise. *Eur J Radiol.* 2007;62:406–15.
13. Amr MA, Polites SF, Alzghari M, Onkendi EO, Grotz TE, Zielinski MD. Intususcepción in adults and the role of evolving computed tomography technology. *Am J Surg.* 2015;209:580–3.
14. Fujimoto T, Fukuda T, Uetami M, Matsuoka Y, Nagaoki K, Asoh N, et al. Unenhanced CT findings of vascular compromise in association with intususcepciones in adults. *AJR Am J Roentgenol.* 2001;176:1167–71.
15. Silva D, Pinto C, Santos A, Ferreira J, Davide J. Prolapsed gastric polyp: An unusual cause of pancreatitis. *Am J Case Rep.* 2009;10:227–30.
16. Adjepong SE, Parameswaran R, Perry A, Mathews R, Jones R, Butterworth JR, et al. Gastroduodenal intususcepción due to gastrointestinal stromal tumor (GIST) treated by laparoscopic Billroth II distal gastrectomy. *Surg Laparosc Endosc Percutan Tech.* 2006;16:245–7.