

University of Groningen

Afbeelding van het cerebrale metabolisme met positron-emissietomografie en magnetische-resonantiespectroscopie met betrekking tot de pathofysiologie van focale cerebrale afwijkingen

Go, K. G.; Pruijm, J.; Kamman, R. L.; Mooyaart, E. L.; Vaalburg, W.; Paans, A. M.J.

Published in:
 Nederlands Tijdschrift voor Geneeskunde

IMPORTANT NOTE: You are advised to consult the publisher's version (publisher's PDF) if you wish to cite from it. Please check the document version below.

Document Version
 Publisher's PDF, also known as Version of record

Publication date:
 1995

[Link to publication in University of Groningen/UMCG research database](#)

Citation for published version (APA):

Go, K. G., Pruijm, J., Kamman, R. L., Mooyaart, E. L., Vaalburg, W., & Paans, A. M. J. (1995). Afbeelding van het cerebrale metabolisme met positron-emissietomografie en magnetische-resonantiespectroscopie met betrekking tot de pathofysiologie van focale cerebrale afwijkingen. *Nederlands Tijdschrift voor Geneeskunde*, 139(10), 487-494. <https://www.ntvg.nl/artikelen/afbeelding-van-het-cerebrale-metabolisme-met-positron-emissietomografie-en-magnetische>

Copyright

Other than for strictly personal use, it is not permitted to download or to forward/distribute the text or part of it without the consent of the author(s) and/or copyright holder(s), unless the work is under an open content license (like Creative Commons).

The publication may also be distributed here under the terms of Article 25fa of the Dutch Copyright Act, indicated by the "Taverne" license. More information can be found on the University of Groningen website: <https://www.rug.nl/library/open-access/self-archiving-pure/taverne-amendment>.

Take-down policy

If you believe that this document breaches copyright please contact us providing details, and we will remove access to the work immediately and investigate your claim.

- ³ Stobberingh E, Janknegt R, Wijnands WJA. Antibiotic guidelines and antibiotic utilisation in Dutch hospitals. *J Antimicrob Chemother* 1992;32:153-61.
- ⁴ Janknegt R. Fluoroquinolones. Use of clinical data to aid formulary choice by the SOJA method. *Pharmacoeconomics* 1994;6:15-33.
- ⁵ Janknegt R, Wijnands WJA, Stobberingh E. Antibiotic policy in Dutch hospitals. The treatment of pneumonia. *J Antimicrob Chemother* 1994;34:431-42.

- ⁶ Janknegt R, Monkelbaan JF, Stobberingh E, Wijnands WJA. Antibiotic policy in Dutch hospitals. The treatment of serious infections. *J Antimicrob Chemother* 1994 (ter perse).
- ⁷ Janknegt R. Aminoglycoside monitoring in the once- or twice-daily era. The Dutch situation considered. *Pharm World Sci* 1993;15:151-5.

Aanvaard op 9 januari 1995

Capita selecta

Afbeelding van het cerebrale metabolisme met positron-emissietomografie en magnetische-resonantiespectroscopie met betrekking tot de pathofysiologie van focale cerebrale afwijkingen

K.G.GO, J.PRUIJ, R.L.KAMMAN, E.L.MOOYAART, W.VAALBURG EN A.M.J.PAANS

Tumoren, bloedingen, infarcten en andere focale afwijkingen van het cerebrum plegen zich aan de medicus te presenteren met neurologische uitval, die kan variëren van paresen en sensibiliteitsafwijkingen tot spraakstoornissen. Nu de diverse zenuwbanen en -centra goed in kaart zijn gebracht, kan men uit het patroon van de functieuitval heel exact de plaats van de laesie bepalen. Wanneer ten behoeve van een chirurgische ingreep de afwijking precies dient te worden gelokaliseerd, zijn speciële diagnostische hulponderzoeken noodzakelijk. Traditioneel waren dit de cerebrale angiografie, de pneumo-encefalografie of ventriculografie, de elektro-encefalografie, en de hersenscintigrafie met gammastralen-emitterende radio-isotopen. Deze technieken proberen min of meer de morfologische situatie weer te geven, terwijl de nieuwere technieken, zoals wij zullen zien, de stofwisseling in beeld brengen.¹

Bij de angiografie werd vroeger een A. carotis of vertebralis direct aangeprikt om contrastvloeistof in te spuiten. Men kon dan een aneurysma herkennen als een uitstulping aan de intracraniale vaatboom, of uit veranderingen van het vaatverloop de plaats van een ruimteinnemende afwijking herleiden. Bij pneumo-encefalografie en bij ventriculografie werden de cerebrale liquorruimten zichtbaar gemaakt door vulling met lucht, waardoor een hydrocefalie zich direct vertoonde als een verwijding van de ventrikels, en ook hier de plaats van een ruimteinnemende afwijking kon worden bepaald uit vervormingen van het ventrikelsysteem. Bij de hersenscintigrafie werd een gammastralen-emitterend radiofarmacon intraveneus toegediend. Vanwege de bijzondere eigenschap van hersencapillairen om stoffen uit het

bloed slechts selectief in het hersenweefsel door te laten, werd de ingespoten tracer niet opgenomen, behalve in focale afwijkingen waarin deze zogenaamde bloed-hersenbarrière was uitgevallen.¹

De angiografie en de pneumo-encefalografie zijn invasieve technieken, waarbij fysiek in het lichaam wordt ingegrepen, wat vaak pijnlijk en soms riskant is. Na een pneumo-encefalografie kregen de patiënten last van heftige hoofdpijn en misselijkheid, en bij aanwezigheid van een tumor kon door het onderzoek een levensbedreigende inklemming worden geprovoceerd. De methode is dan ook verlaten toen de computertomografie (CT) haar intrede deed. Ondanks het invasieve karakter heeft de angiografie zich kunnen handhaven, omdat chirurgie van het cerebrale aneurysma een perfecte afbeelding van het cerebrale vaatstelsel vereist. Een vooruitgang was de vaatcheterisatietechniek waarbij een catheter via een A. femoralis werd opgevoerd in de A. carotis of vertebralis, en directe beschadiging van deze vaten, maar lang niet alle complicaties (zoals vaatspasmen) konden worden vermeden. Later heeft men door de invoering van de techniek van digitale-subtractieangiografie ook nog de benodigde dosis contraststof kunnen verminderen.

Bij de hersenscintigrafie wordt de straling van de cerebraal opgenomen radioactiviteit geregistreerd door een samenstel van detectoren in een gammacamera. Hoewel scintigrafie niet invasief is, vindt ze geen toepassing meer, door het slechte ruimtelijk oplossend vermogen waardoor bijvoorbeeld de topografische relaties met omgrenzende structuren niet goed zijn vast te stellen.

Voor het onderzoek met gammastralers is nu de 'single photon emission'-computertomografie (SPECT) gekomen, waarmee door beeldreconstructie-technieken de opgenomen radioactiviteit in doorsneden van het orgaan kan worden afgebeeld, wat een betere lokalisatie mogelijk maakt. Een bekende toepassing vindt men in het onderzoek van de hersendoorbloeding met de tracer ^{99m}Tc-hexamethylpropyleenamine-oxime (HMPAO).^{2,3}

Academisch Ziekenhuis, Postbus 30.001, 9700 RB Groningen.

Afd. Neurochirurgie: prof.dr.K.G.Go, neurochirurg.

Afd. Radiodiagnostiek, onderafd. MRI: dr.R.L.Kamman, klinisch fysicus; dr.E.L.Mooyaart, radiodiagnost.

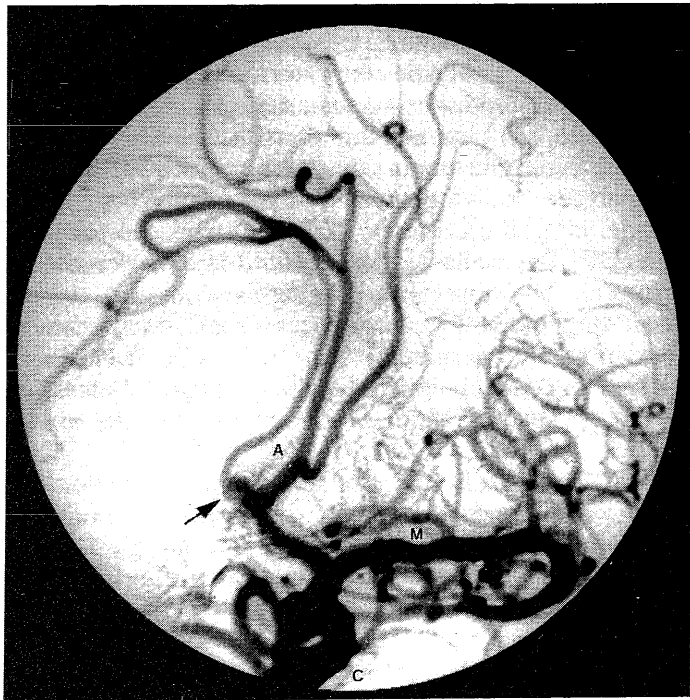Instituut voor Positron-emissietomografie: J.Pruim; prof.dr.W.Vaalburg, radiochemicus; dr.A.M.J.Paans, klinisch fysicus.

Correspondentie-adres: prof.dr.K.G.Go.

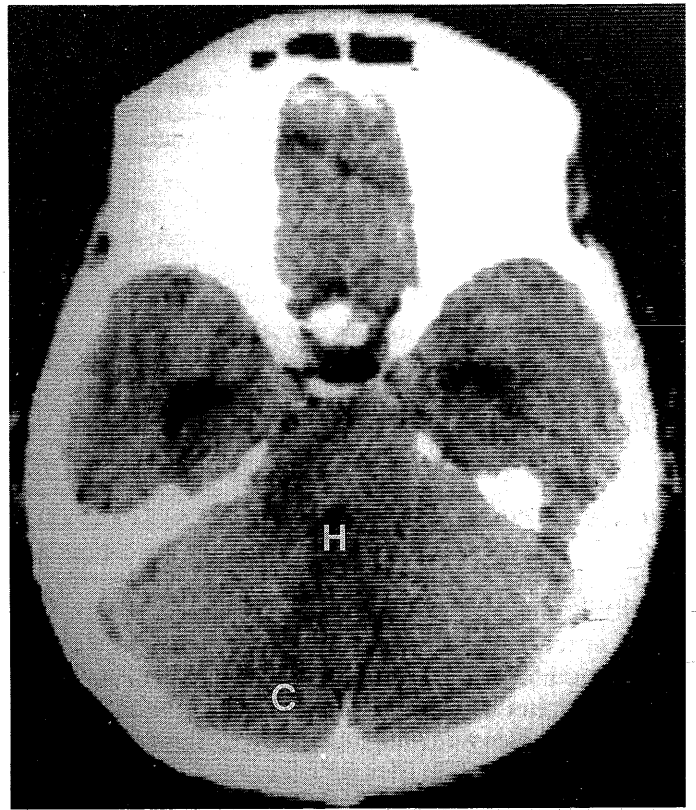
Het onderliggende principe voor de hersenscintigrafie, namelijk de uitval van de de bloed-hersenbarrière, geldt ook voor het gebruik van contrastmiddelen bij computertomografie (CT) en kernspintomografie (magnetische resonantie-'imaging'; MRI). Door exsudatie van het contrastmiddel in de afwijking kan doorbraak van de bloed-hersenbarrière worden vastgesteld, hetgeen bijvoorbeeld bij massaal peritumoraal hersenoedeem de grenzen van de tumor demarkeert te midden van het oedeem.

Bij CT wordt een bepaalde doorsnede van het orgaan uit verschillende gezichtshoeken met een röntgenstralenbundel doorlicht, en de absorptie van de stralen tijdens hun passage door een detector geregistreerd. Uit deze absorpties wordt door middel van beeldreconstructietechnieken het beeld van de orgaandoorsnede verkregen. Hoewel een CT-beeld veel contrastrijker is, gelden bij de interpretatie dezelfde wetmatigheden als bij een gewone röntgenfoto: weefselstructuren die zware elementen bevatten, zoals bot, bloedstolsels of contrastmiddel, geven de meeste absorptie van röntgenstralen en worden wit afgebeeld, liquor en oedeem worden donker afgebeeld door hun lage densiteit, terwijl vetweefsel en lucht opvallen door een nog lagere densiteit dan die van water.^{2 4}

De beeldvorming met magnetische resonantie (MR) maakt gebruik van het feit dat sommige atoomkernen door hun draaiing ('spin' genoemd) een magnetisch moment bezitten. Hierdoor kunnen ze in een magnetisch



FIGUUR 1. Digitale-subtractieangiogram van de schedel (zogenamde 3/4-projectie) van patiënt A. Door de subtractie van skeletstructuren is vrijwel alleen het vaatstelsel zichtbaar. Alleen het linker A. carotis-systeem is gevuld; er is een aneurysma van het rechter deel van de A. communicans anterior (pijltje). Te zien zijn de takken van de volgende intracranieële arteriën: A. cerebri anterior (A); A. cerebri media (M); A. carotis interna (C).



FIGUUR 2. Computertomogram van de schedel van patiënt A, verricht 9 dagen nadat A. vertebralis-spasme was opgetreden tijdens angiografie. Er is hypodensiteit door hersenoedeem wijzend op infarcering in cerebellum (C) en hersenstam (H).

veld door dit veld worden gericht. Kernspinsresonantie of magnetische resonantie is het verschijnsel dat onder invloed van radiofrequentiepulsen van een zekere frequentie, de zogenaamde resonantiefrequentie, de kernspins deze oriëntatie verlaten. Na de puls keren ze naar de oorspronkelijke oriëntatie terug en zenden daarbij radiogolven uit als signaal; dit verschijnsel noemt men relaxatie, een exponentieel proces dat gekarakteriseerd wordt door twee tijdconstanten, T_1 en T_2 genaamd.⁵⁻⁷ In water en oedemateus weefsel zijn de relaxatietijden sterk verlengd.⁸ Zo kan men uit gemeten relaxatietijden het hersenwatergehalte berekenen.⁹ Bij de beeldvorming worden de relaxatietijden, die immers het weefsel karakteriseren, in het signaal tot uiting gebracht door het kiezen van een bepaalde volgorde van radiofrequentiepulsen, en een bepaalde duur van de pulsintervallen.^{10 11} Zo ontstaan beelden waarin de relaxatietijd T_1 de overhand heeft (T_1 -gewogen beelden), naast T_2 -gewogen beelden, die vooral door de T_2 worden bepaald. Op T_1 -gewogen beelden zien liquor en oedeem er donker uit (hypo-intens), en vetweefsel wit (hyperintens). Op T_2 -gewogen beelden lijken liquor en waterophopingen juist licht, en vetweefsel donker. Door hun ijzergehalte geven bloedingen een verandering van de relaxatietijden van het weefselwater en hiermee ook van het signaal. Verandering van het signaal door verkorting van T_1 is ook het effect dat wordt bereikt met het contrastmiddel gadopentetinezuur. De beeldvorming bij MRI berust op het aanbrengen van een magnetische veldgradiënt, dat wil

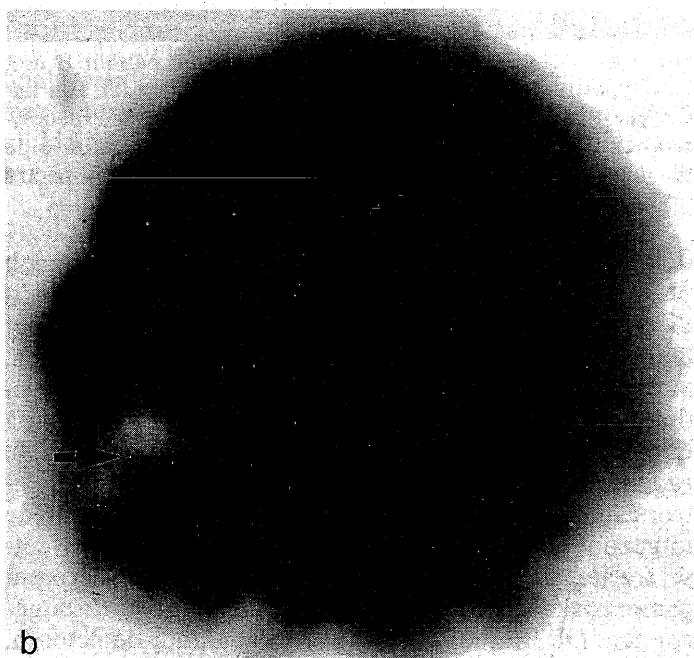
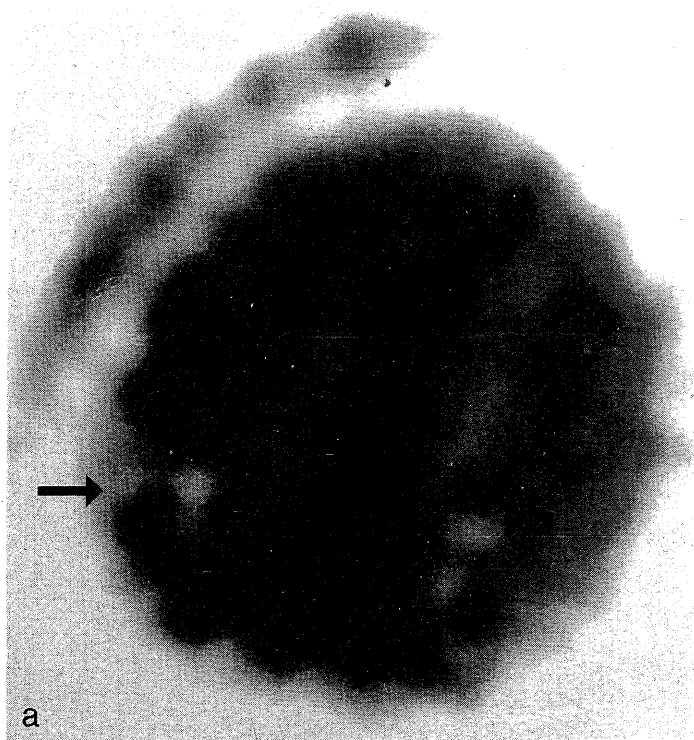
zeggen een veldsterkte die verandert met de plaats in de ruimte, waardoor alleen in het vlak dat men wil afbeelden, de veldsterkte overeenkomt met een eerder gekozen resonantiefrequentie en de protonspins worden aangestroomd.¹⁰ Protonen in stromend bloed die dit vlak verlaten, zullen geen signaal afgeven. Bloedvaten plegen derhalve te worden afgebeeld als signaalarme structuren ('flow void' genaamd). Van dit verschijnsel wordt gebruik gemaakt bij de MR-angiografie, die geen contrastmiddel vereist en potentieel de contrastangiografie kan vervangen.

METABOLE AFBEELDING

Door de superieure morfologische kwaliteit waarmee hersenafwijkingen door de moderne beeldvormende technieken kunnen worden afgebeeld, zou men haast in de verleiding komen, om het neurologische onderzoek maar achterwege te laten. Men moet echter bedenken dat de functie-uitval die de patiënt in zijn dagelijkse activiteiten invalideert, en die hem ertoe heeft gebracht medische hulp in te roepen, niet anders kan worden geëvalueerd dan door neurologisch onderzoek. Het accent van de genoemde moderne diagnostische methoden ligt vooral op de morfologische afbeelding, maar van morfologische afwijking naar functie-uitval is nog een hele afstand te overbruggen, die men in de volgende pathofysiologische samenhangen zou kunnen ontleden, en waarin vooral de stofwisseling een centrale plaats inneemt.

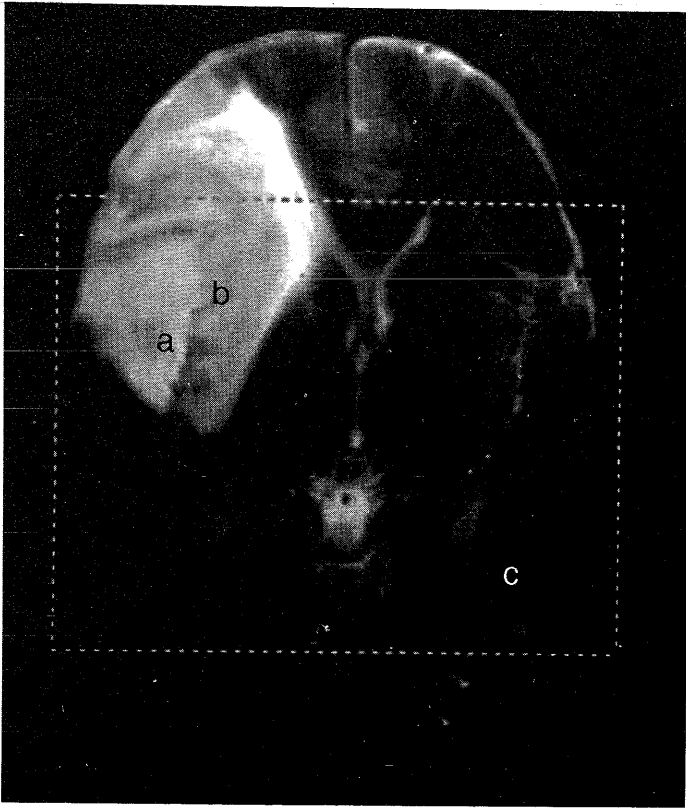
Focale cerebrale afwijkingen, zoals tumoren, bloedingen, abcessen, contusies en infarcten, kunnen zich als ruimte-innemende massa's gedragen, die binnen de onuitzetbare schedelomhulling kunnen leiden tot intracraniale drukverhoging (mede vanwege uitval van de bloed-hersenbarrière) waardoor bloedplasma het hersenweefsel binnendringt als hersenoedeem. Intracraniale drukverhoging vermindert de cerebrale perfusiedruk, die de drijvende kracht vormt van de cerebrale doorbloeding. Men spreekt van hersenischemie als de cerebrale doorbloeding daalt beneden 20 ml bloed/min/g hersenweefsel. Er is dan onvoldoende aanvoer van substraat (glucose) en zuurstof voor de stofwisseling, en onvoldoende aanmaak van adenosinetriphosfaat (ATP), de universele energiedrager waarmee allerlei energievereisende cellulaire functies worden aangedreven, zoals de ionenpompen die de membraanpotentiala van de neuronen onderhouden, en herstellen na een ontlading. Op korte termijn veroorzaakt de stofwisselingsstoornis functieuitval, via uitval van de elektrische activiteit van het weefsel. Op de langere termijn ontstaat weefselversterf (infarcering).²

Positron-emissietomografie. Positron-emissietomografie (PET) is een niet-invasieve techniek, waarmee de stofwisseling bij patiënten in vivo kwantitatief kan worden gemeten door gebruik te maken van positron-emitterende radio-isotopen (een positron is een positief geladen elektron), te weten ^{11}C , ^{15}O , ^{13}N , ^{18}F , die deel uitmaken van fysiologische substraten of metabolieten, of eraan gekoppeld kunnen worden, waarna ze worden ingespoten. Zo kan men met $^{15}\text{O}_2$ het cerebrale zuurstofgebruik



FIGUUR 3. H_2^{15}O -positron-emissietomogram (PET-scan) (a) en ^{18}F -desoxyglucose-PET-scan (b) van de schedel van patiënt A. Het eerste tomogram (a) toont een verminderde doorbloeding aan (zichtbaar als verminderde zwarting) in het rechter occipitale gebied (pijlje). Het tweede (b) is onmiddellijk daarna opgenomen, hetgeen mogelijk is door de korte halveringstijd van positron-emitterende radio-isotopen. Er is in hetzelfde gebied (rechts occipitaal) een sterk verminderde opname (minder zwarting) van de tracer te zien (pijlje).

meten; C^{15}O (koolmonoxyde), dat zich bindt aan het hemoglobine van erythrocyten, vindt toepassing voor het bepalen van het hersenbloedvolume. Deze radio-isotopen hebben een korte fysische levensduur van enige minuten tot uren en moeten daarom in een cyclotron wor-



FIGUUR 4. T₂-gewogen kernspintomogram van patiënt B met een hyperintens oedemateus gebied rechts temporaal. Het kader geeft het gebied aan waarvan 'magnetic resonance spectroscopic imaging' werd verricht, terwijl de letters a, b en c de plaatsen aangeven waarvan de magnetische-resonantiespectra in figuur 6 zijn afgebeeld.

den aangemaakt op de plaats waar ook het onderzoek plaatsvindt. Dan volgt het inbouwen van het radionuclide in de verbinding die men als tracer wil gebruiken, het zuiveren en bereiden volgens farmaceutische normen, alles binnen korte tijd in verband met de korte levensduur van het radionuclide. Na intraveneuze toediening en opname van de tracer in het cerebrum wordt de radioactiviteit in het weefsel geregistreerd door de positroncamera of PET-scanner. Dit berust hierop dat de uitgezonden positronen gewone elektronen in het weefsel treffen, en bij de zogenaamde annihilatie die optreedt gammastraling in tegengestelde richtingen wordt uitgezonden. De straling wordt opgevangen door detectoren, die in een ring zijn opgesteld om het te onderzoeken orgaan. Door zogenaamde coïncidentieschakeling van diametraal geplaatste detectoren bereikt men dat alleen een treffer wordt geregistreerd als beide detectoren de straling opvangen. Hiermee is de richting van de stralingsbron bekend, en is men in staat om naast de hoeveelheid ook de lokalisatie van de radioactiviteit te bepalen. Door middel van beeldreconstructietechnieken verkrijgt men de PET-scan, die de verdeling van de gemeten stofwisselingsfunctie (bijvoorbeeld glucoseverbruik) over een doorsnede van het orgaan weergeeft.

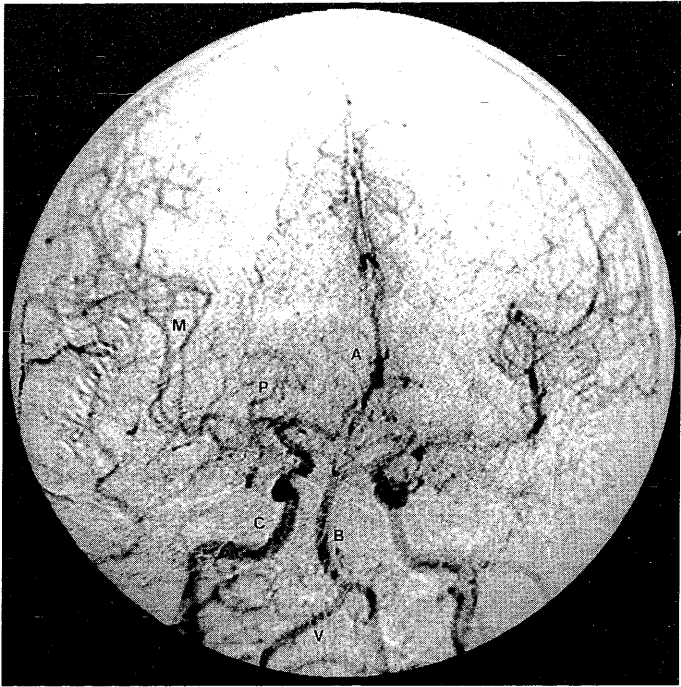
Het bepalen van het cerebrale zuurstofverbruik door middel van ¹⁵O₂ heeft aangetoond dat bij een vaatafsluiting aanvankelijk het zuurstofverbruik toeneemt, wijzend op vitaal weefsel dat zoveel mogelijk zuurstof uit

het geringe aanbod probeert te halen; pas later ziet men het verdwijnen van zuurstof- en glucoseverbruik door versterf. Met H₂¹⁵O heeft men de doorbloeding van de hersenschors gemeten tijdens het verrichten van bepaalde handelingen en een toename gezien van de bloedstroom in het schorsgebied dat volgens de bekende atlas van corticale functies daarbij betrokken is. Met behulp van ¹⁸F-fluorodesoxyglucose, een glucoseanalogon dat niet geheel wordt gemetaboliseerd, kan het glucoseverbruik in de hersenen worden gemeten. Vermindering tot uitval van het glucoseverbruik vindt men bij weefselverlies, zoals door infarcering of andere beschadigingen,¹² in epileptische haarden in de interictale periode, in laaggradige gliomen, maar ook in structuren die op zich intact zijn, maar blijkbaar de invloed ondervinden van de beschadiging van andere structuren die er neuroanatomisch op projecteren; zo kan men bij een infarct in een cerebrale hemisfeer een afgenomen glucoseverbruik vinden in de gekruiste cerebellumhelft. Daarentegen wordt een verhoogd glucoseverbruik beschreven bij maligne gliomen, waarbij de hoogte van het hypermetabolisme met een verkorting van de levensduur van de patiënt bleek te correleren, en verder in epileptische haarden tijdens een insult.³

Behalve de energiestofwisseling kan men bij weefselproliferatieve afwijkingen zoals hersentumoren de sterk toegenomen eiwitsynthese in het kader van de vorming van nieuwe cellen, goed onderzoeken door middel van de incorporatie van met ¹¹C gemerkte aminozuren. Gewoonlijk gebruikt men hiervoor ¹¹C-methyl-methionine. Wij geven de voorkeur aan ¹¹C-tyrosine, een aminozuur dat effectiever door de bloed-hersenbarrière wordt getransporteerd, en ook representatiever is voor de eiwitsynthese.^{13 14}

PET bezit grote sensitiviteit, waarmee honderdsten van picomolaire concentraties (10⁻¹⁴ mol/l) kunnen worden gedetecteerd.¹⁵ Toekomstige toepassingen liggen derhalve in het afbeelden van receptoren met lage weefselconcentratie. Hiervoor worden met ¹¹C of ¹⁸F gemerkte ligantia toegepast, zoals bij patiënten met de ziekte van Parkinson reeds is gelukt voor dopaminereceptoren in het striatum.¹⁶ Voor progesteronreceptoren van hormoongevoelige tumoren is PET alleen in enkele gevallen mogelijk gebleken.¹⁷

Stofwisselingsonderzoek met magnetische resonantie. Stofwisselingsonderzoek is ook mogelijk op basis van magnetische resonantie. Door een andere programmering van het apparaat kan men er resonantiespectra van verschillende waterstofhoudende organische verbindingen mee verkrijgen. Na onderdrukking van het alles overheersende signaal van de waterprotonen verschijnen in het resonantiespectrum enige pieken, waarvan de plaats op de x-as karakteristiek is voor de chemische omgeving van het betreffende proton (bijvoorbeeld methyl- of acetylgroep).^{18 19} Zo kunnen in het in vivo-proton-MR-spectrum van de hersenen de pieken worden herkend van choline (een bestanddeel van fosfocholine), creatine inclusief fosfocreatine, N-acetyl-aspartaat (NAA) en lactaat, omdat deze metabolieten in voldoende concentratie in het weefsel vóórkomen. Andere



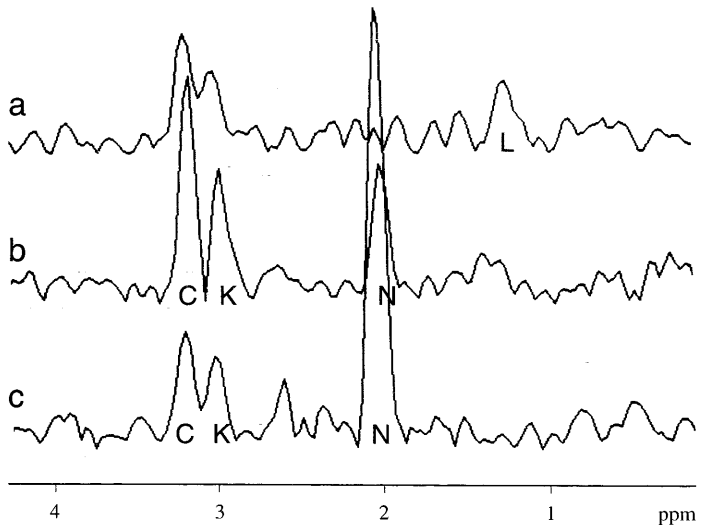
FIGUUR 5. Voor-achterwaarts digitale-subtractieangiogram van de schedel van patiënt B, met een geringe verdringing van de A. cerebri anterior (A) naar links, wat vanouds een teken is voor een ruimte-innemende afwijking in de rechter hemisfeer, en uiteengedrongen takken van de A. cerebri media (M), wijzend op een temporale afwijking; er is echter geen aankleuring van afwijkende vaten in de tumor zelf. Andere zichtbare vaten zijn: (rechter) A. carotis interna (C), A. basilaris (B), A. vertebralis (V), A. cerebri posterior (P).

metabolieten, zoals γ -aminoboterzuur, die men in het in vitro-MR-spectrum van een weefsel-extract kan aantreffen, zijn door hun lage concentratie niet in het in vivo-spectrum zichtbaar. Een verhoging van de cholinepiek vindt men bij aandoeningen met een verhoogde omzetting van fosfocholine voor de membraanbiosynthese, zoals bij tumoren, in het zich ontwikkelende zenuwstelsel, en bij demyeliniserende processen zoals multipole sclerose waarbij ook membraanaanmaak (remyelinisatie) plaatsvindt. Creatine komt vrij uniform voor, en wordt daarom als referentie gebruikt om er de gehalten van de andere metabolieten in uit te drukken. NAA is een metaboliet die alleen in neuronen voorkomt, en waarvan de functie niet bekend is. Deze ontbreekt dus in infarcten en in tumoren waar tumorcellen de zenuwcellen hebben vervangen. Lactaat verschijnt uiteraard waar de glycolyse de overhand heeft, dus bij ischemie en bij tumoren, vooral de maligne, die voor hun energievoorziening gebruik maken van glycolyse. Bij vrijwilligers heeft men tijdens hyperventilatie de lactaatpiek in de hersenen zien toenemen, wat een bekend homeostatisch mechanisme is om de weefsel-pH te normaliseren.²⁰ Lactaat pleegt zich ook op te hopen in tumorcysten, in tegenstelling tot bijvoorbeeld in arachnoïdale cysten.²¹ Na radiotherapie van gliomen ziet men als resultaat het verdwijnen van de lactaatpiek en de daling van de cholinepiek; de NAA-piek herstelt zich uiteraard niet.²²

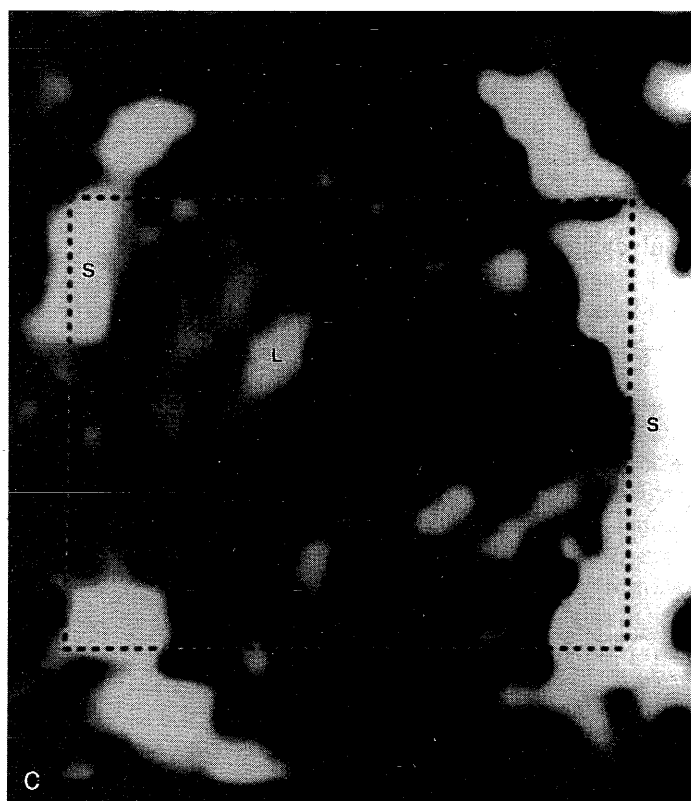
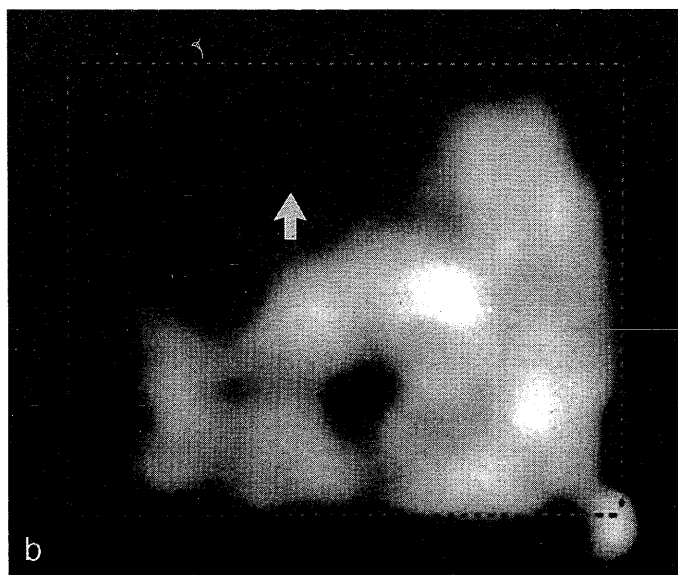
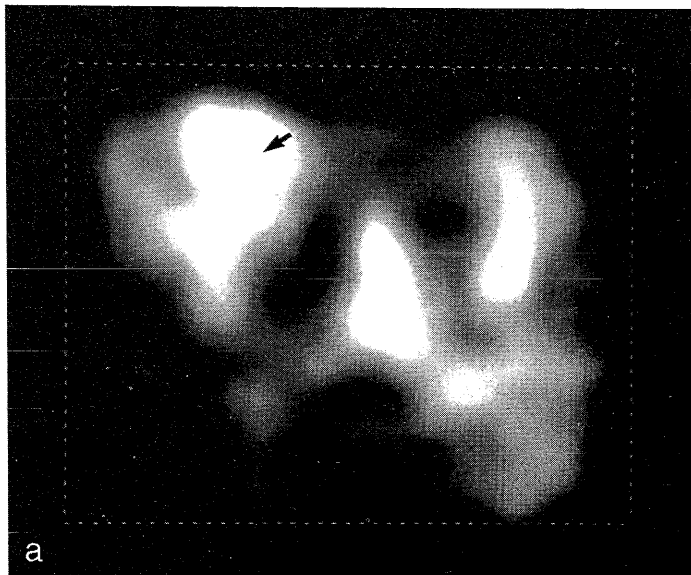
Het is mogelijk om van een gehele hersendoorsnede de spectra te verkrijgen uit 1 cm³ grote volume-elemen-

ten (zogenaamde voxels) waarin men de doorsnede kan verdelen (2-dimensionale MR-spectroscopie), en dan het gehalte aan de verschillende metabolieten binnen elk van de volume-elementen af te beelden ('magnetic resonance spectroscopic imaging' (MRSI) als zogenaamde choline-, NAA- of lactaatplattegronden. Een dergelijke plattgrond van de cholineverdeling blijkt (evenals trouwens een ¹⁴C-tyrosine-PET-scan) zeer nuttig te zijn om de exacte plaats van een laaggradig glioom vast te stellen voor biopsie of resectie, zelfs wanneer de tumor zich niet verradert door contrastexsudatie.²³

Elektrische activiteit. In de keten van oorzakelijkheden ontmoet men op de weg van stofwisseling naar functie als tussenstation de elektrische activiteit. Zoals eerder betoogd, dient de stofwisseling ertoe om energie in de bruikbare vorm van ATP te produceren, waarmee onder meer de ionenpompen kunnen worden aangedreven, die de membraanpotential onderhouden, vereist voor de elektrische activiteit. De ontdekking van het elektro-encefalogram, waarin de veranderingen van de neuronale membraanpotential tot uiting komen, was ongetwijfeld een grote vooruitgang, waardoor een klinisch verschijnsel als het epileptisch insult een fysiologische onderbouwing kon krijgen. Maar ook in het onderzoek van de elektrische cerebrale activiteit heeft de computer zijn bijdrage geleverd. De membraanpotentialveranderingen in het centrale zenuwstelsel, die men met sensorische prikkels kan opwekken, kunnen door middeling van een groot aantal registraties boven de ruis



FIGUUR 6. Magnetische-resonantiespectra (MRS) van gebieden in de hersenen van patiënt B, aangeduid in figuur 4 met a en b (twee gebieden van de tumor) en met c (een contralateraal gebied ter vergelijking). De getallen op de x-as geven de zogenaamde chemische verschuivingen van de resonantiefrequentie aan, die karakteristiek zijn voor de verschillende metabolieten: choline (C) op 3,2 ppm; creatine (K) op 3,0 ppm; N-acetyl-aspartaat (N) op 2,0 ppm en lactaat (L) op 1,3 ppm. Op het MRS van het tumorgebied b ziet men een sterke verhoging van de cholinepiek en een verlaging van de N-acetyl-aspartaat-pieken opzichte van het controlegebied c. In het tumorgebied a is de cholinepiek vrijwel niet verhoogd, maar de N-acetyl-aspartaat-piek afwezig, terwijl er een, weliswaar kleine, lactaatpiek wordt gevonden.



FIGUUR 7. Magnetische-resonantiespectra (MRS) van gebieden in de hersenen van patiënt B. De pieken van de spectra in figuur 6 zijn hier (uitgedrukt in witkleuring) teruggeplaatst op het kernspintomogram (MRS-'imaging'; MRSI). De uitbreiding van de cholineverhoging ziet men het beste op de cholineplattegrond (a) van het ingekaderde gebied uit figuur 4. Sterke cholineverhoging (witte gebieden) is rechts temporaal te zien (pijltje; tumorgebied b uit figuur 4). In het tumorgebied (aangeduid met a op figuur 4) is de cholinepiek vrijwel niet verhoogd. Bij weergave van de N-acetyl-aspartaat-pieken (b) valt op dat deze in het temporale tumorgebied rechts ontbreken (pijltje), wat betekent dat de neuronen hier zijn verdrongen door tumorcellen. Op de weergave van de lactaatpieken (c) is in het tumorgebied slechts een flauwe lactaatverhoging (L) te zien; verder ziet men het signaal van subcutaan vet (S) storend doorkomen.

den opgespoord in de vorm van een zogenaamde equivalente dipool, die men als oorzaak kan beschouwen van de elektrische en magnetische veldveranderingen,²⁴ en desgewenst kan men de lokalisatie ervan projecteren op een MR-scan van de patiënt, eventueel zelfs als een driedimensionale afbeelding.²⁵

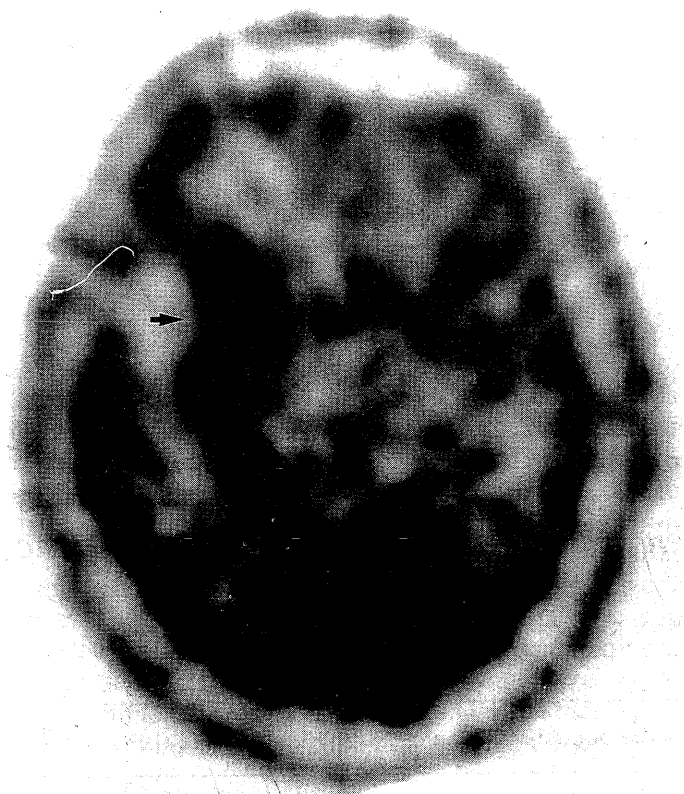
Niet alleen van de afferente zenuwbanen kan men actiepotentialen onderzoeken, maar ook van motorische banen, namelijk door magnetische stimulatie van motorische centra van de hersenschors.

Bij deze overdaad aan nieuwe diagnostische technieken zal toekomstige ervaring moeten leren wat de indicaties zijn, en zullen diagnostische strategieën moeten worden ontwikkeld, waarbij men zich zal laten leiden door afwegingen van de kosten tegen de effectiviteit.^{26 27}

KLINISCHE VOORBEELDEN

Patiënt A, een 67-jarige vrouw, kreeg een subarachnoïdale bloeding, toe te schrijven aan ruptuur van een klein aneurysma rechts aan de A. communicans anterior, zoals door het digitale-subtractieangiogram aangetoond (figuur 1). Tijdens dit onderzoek klaagde zij na catheterisatie van de A. vertebralis ineens over heftige duizeligheid en hoofdpijn, zoals bij spasme van de arterie, en steeg de arteriële bloeddruk tot 260/150 mmHg. Het daaropvolgende CT-onderzoek toonde geen recidiefbloeding. Het klinische beeld verslechterde: tetraparese, cerebellaire stoornissen, ademhalingsstoornissen, en coma. Een later CT-

worden uitgetild en zichtbaar gemaakt als geëvoceerde potentialen. Geëvoceerde potentialen als antwoord op gevoels- en gehoorsprikkels en visuele prikkels demonstreren in vivo de neurofysiologische realiteit van de afferente zenuwbanen, terwijl ze de onderzoeker ook in staat stellen onderbrekingen te signaleren, wat onder andere toepassing vindt bij de bewaking tijdens operaties aan het ruggemerg. Tegenwoordig kan men membraanpotentiaalveranderingen niet alleen in het elektroencefalogram zichtbaar maken; de veranderingen in het magnetische veld waarmee ze gepaard gaan, kan men met de magneto-encefalografie registreren. Uit het elektroencefalogram of het magneto-encefalogram kan door wiskundige bewerkingen de stroombron wor-



FIGUUR 8. ^{14}C -tyrosine-positron-emissietomogram van de schedel van patiënt B, met rechts temporaal verhoogde tyrosine-incorporatie (zwarting), wijzend op toegenomen eiwitsynthese en weefselproliferatie (pijl-tje). De halfringvormige zwarting heeft ongeveer hetzelfde patroon als de cholineplattengrond van figuur 7a (witkleuring), die wijst op toegenomen membraansynthese in het kader van weefselproliferatie.

onderzoek toonde hydrocefalie, waarvoor patiënte eerst externe ventrikeldrainage kreeg en later een ventriculoperitoneale pomp. Op de latere CT-scans waren hypodensiteiten te zien in het cerebellum, in de hersenstam, en mediaan occipitaal, passend bij infarcering (figuur 2). Vanwege het gecompliceerde klinische beeld werd een PET-scan met ^{15}O -water (figuur 3a) gemaakt, die een groot gebied van verlaagde doorbloeding rechts pariëto-occipitaal toonde, ook de ^{18}F -desoxyglucose-PET-scan (zie figuur 3b) toonde in hetzelfde gebied een sterk verlaagde glucoseconsumptie. Deze bevindingen bevestigden het infarct rechts in het pariëto-occipitale gebied, waarbij het sterk afgenomen glucoseverbruik wees op versterf van het ischemische weefsel. Patiënte herstelde uiteindelijk en doorliep een intensief revalidatieprogramma.

Patiënt B, een 32-jarige man, kreeg 3 maanden voor aanmelding een epileptisch insult tijdens de slaap, met schudden, speekselvloed en tongbeet. Hij was gedurende 10 min niet wekbaar. Hij bleek eigenlijk reeds anderhalf jaar af en toe perioden van enkele seconden te vertonen, waarin hij niet aanspreekbaar was en smakkende bewegingen met de tong maakte. De CT-scans toonden een grote ruimte-innemende afwijking, rechts frontotemporale gelegen, met veel oedeem, hetgeen ook te zien was als een gebied van hoge signaalintensiteit op de T_2 -gewogen beelden (figuur 4). Op het digitale-subtractieangiogram was er geen aankleuring van pathologische vaatnieuwvorming in de tumor te zien (figuur 5). Op het MR-spectrogram (figuur 6) van het tumorgebied b was er sterke verhoging van de cholinepiek en een verlaging van de NAA-piek, op dat van tumorgebied a was de cholinepiek niet verhoogd, maar de

NAA-piek afwezig, terwijl er nu een lactaatpiek was verschenen. MRSI toonde in de rechter temporaalpool een gebied met verhoging van choline (figuur 7a), in hetzelfde gebied ontbrak NAA (zie figuur 7b) en was slechts een geringe lactaatverhoging (zie figuur 7c). De ^{14}C -tyrosine-PET-scan toonde rechts temporaal een gebied van sterke tyrosine-opname, van hetzelfde ruimtelijke patroon als het gebied van verhoogd choline (figuur 8); beide wijzen op een proliferatieve afwijking. Bij craniotomie werd rechts een frontotemporale tumor geresecteerd; histologisch een laaggradig astrocytoom.

LITERATUUR

- Go KG, Blaauw G, Hollewijn-Theulings GJ, Millenaar WA, Oosterhuis M, Rademakers JMA. Neurochirurgie, voor operatie-assistenten en gespecialiseerde verpleegkundigen. Utrecht: Bunge, 1993.
- Go KG. Cerebral pathophysiology. An integral approach with some emphasis on clinical implications. Amsterdam: Elsevier, 1991.
- Scheltens P, Weinstein HC, Gool WA van. De waarde van de nieuwe diagnostische technieken bij de ziekte van Alzheimer. Ned Tijdschr Geneesk 1992; 136: 2459-62.
- Go KG. Physical and biochemical methods for analysis of fluid compartments. In: Boulton AA, Baker GB, Waltz W, eds. Neuro-methods; the neuronal microenvironment. Clifton: The Humana Press, 1988; 9: 127-85.
- Kamman RL, Go KG, Muskiet FAJ, Stomp GP, Dijk P van, Berendsen HJC. Proton spin relaxation studies of fatty tissue and cerebral white matter. Magn Reson Imaging 1984; 2: 211-20.
- Kamman RL, Go KG, Vencken LM, Berendsen HJC. Interpretation of magnetic resonance images making use of in vitro examinations of spinal tissue. Spine 1987; 12: 257-63.
- Kamman RL, Go KG, Brouwer W, Berendsen HJC. Nuclear magnetic resonance relaxation in experimental brain edema: effects of water concentration, protein concentration, and temperature. Magn Reson Med 1988; 6: 265-74.
- Go KG, Edzes HT. Water in brain edema. Observations by the pulsed nuclear magnetic resonance technique. Arch Neurol 1975; 32: 464-5.
- Go KG, Kamman RL, Wilms JT, Mooyart EL. A study on peritumoural brain oedema around meningiomas by CT and MRI scanning. Acta Neurochir 1993; 125: 41-6.
- Go KG, Dijk P van, Luiten AL, et al. Interpretation of nuclear magnetic resonance tomograms of the brain. J Neurosurg 1983; 59: 574-84.
- Valk J, Maclean C, Algra PR. Inleiding in de kernspintomografie (NMR) imaging. Amsterdam: VU Uitgeverij, 1985.
- Prenen GHM, Go KG, Paans AMJ, et al. Positron emission tomographical studies of ^{14}C -acetoacetate, ^{18}F -fluoro-deoxy-D-glucose, and L- ^{14}C -tyrosine uptake by cat brain with an experimental lesion. Acta Neurochir 1989; 99: 166-72.
- Paans AMJ, Elsinga PH, Vaalburg W. Carbon-11 labeled tyrosine as a probe for modelling the protein synthesis rate. In: Mazoyer BM, Heiss WD, Comar D, eds. PET studies on amino acid metabolism and protein synthesis. Boston: Kluwer, 1993: 161-74.
- Ishiwata K, Vaalburg W, Elsinga PH, Paans AMJ, Woldring MG. Metabolic studies with L-[^{14}C]tyrosine for the investigation of a kinetic model to measure protein synthesis rates with PET. J Nucl Med 1988; 29: 524-9.
- Paans AMJ, Vaalburg W, Woldring MG. A comparison of the sensitivity of PET and NMR for in vivo quantitative metabolic imaging. Eur J Nucl Med 1985; 11: 73-5.
- Rutgers AWF, Lakke JPWF, Paans AMJ, Vaalburg W, Korf J. Tracing of dopamine-receptors in hemiparkinsonism with positron emission tomography. J Neurol Sci 1987; 80: 237-48.
- Verhagen A, Elsinga PH, Groot TJ de, et al. A [^{18}F]fluorine labeled progestin as an imaging agent for progestin receptor positive tumors with positron emission tomography. Cancer Res 1991; 51: 1930-3.
- Luyten PR, Mariën AJH, Heindel W, et al. Metabolic imaging of patients with intracranial tumors: H-1 MR spectroscopic imaging and PET. Radiology 1990; 176: 791-9.
- Heerschap A, Luyten PR, Bernsen HJ, et al. Combined ^1H and ^{31}P NMR spectroscopic examination of human intracranial tumors at 1.5 tesla. Society of Magnetic Resonance Medicine; 8th Annual Meeting, 1989. Berkeley, Calif., USA: Society of Magnetic Resonance Medicine, 1989: 430.

- ²⁰ Rijen PC van, Luyten PR, Berkelbach van der Sprenkel JW, et al. ¹H and ³¹P NMR measurement of cerebral lactate, high energy phosphate levels, and pH in humans during voluntary hyperventilation: associated EEG, capnographic, and Doppler findings. *Magn Reson Med* 1989; 10: 182-93.
- ²¹ Go KG, Hew JM, Kamman RL, Molenaar WM, Pruijm J, Blaauw EH. Cystic lesions of the brain. A classification based on pathogenesis, with consideration of histological and radiological features. *Eur J Radiol* 1993; 17: 69-84.
- ²² Heesters MAAM, Kamman RL, Mooyenaar EL, Go KG. Localized proton spectroscopy of inoperable brain gliomas. Response to radiation therapy. *J Neurooncol* 1993; 17: 27-35.
- ²³ Go KG, Keuter EJW, Kamman RL, et al. The contribution of magnetic resonance spectroscopic imaging and L-[1-¹¹C]-tyrosine positron emission tomography to localization of cerebral gliomas for biopsy. *Neurosurgery* (ter perse).
- ²⁴ Lopes da Silva FH, Spekreijse H. Localization of brain sources of visually evoked responses: using single and multiple dipoles. An overview of different approaches. *Event-related Brain Res* 1991; 42 (EEG Suppl): 38-46.
- ²⁵ Kapouleas I, Alavi A, Alves WM, Gur RE, Weiss DW. Registration of three-dimensional MR and PET images of the human brain without markers. *Radiology* 1991; 181: 731-9.
- ²⁶ Voorthuisen AE van. MRI en 'technology assessment'. *Ned Tijdschr Geneesk* 1989; 133: 1583-6.
- ²⁷ Knaap MS van der, Valk J. Kernspinresonantie-tomografie van het centrale zenuwstelsel; een goed gebruik van de mogelijkheden. *Ned Tijdschr Geneesk* 1989; 133: 2433-8.

Aanvaard op 1 maart 1994

Schizofrenie in beeld gebracht; afwijkingen in hersenanatomie en -metabolisme

H.E.HULSHOFF POL, W.F.C.BAARÉ, W.P.TH.M.MALI, J.M.VAN REE EN R.S.KAHN

INLEIDING

Rond de laatste eeuwwisseling werd door Kraepelin reeds het vermoeden geuit dat schizofrenie een stoornis is van de frontale en temporale kwabben van de hersenen.¹ Hij stelde dat de plannings- en beoordelingsproblemen die bij deze aandoening veelvuldig vóórkomen een reflectie zouden zijn van frontale betrokkenheid, terwijl eigenaardigheden in de spraak en auditieve hallucinaties te maken zouden hebben met temporale beschadiging. Substantiëring van deze hypothese met anatomische gegevens was in die tijd alleen goed mogelijk door post mortem-onderzoek en de resultaten hiervan waren overwegend negatief.² Dit resulteerde in een periode van windstilte op het gebied van het neuro-anatomisch onderzoek bij schizofrene patiënten, tot in de jaren tachtig van deze eeuw hernieuwde belangstelling ontstond, mede gebaseerd op bevindingen uit het beeldvormend onderzoek. Hoewel eerder gerapporteerd in pneumoencefalografische onderzoeken,³ werd in 1976 voor het eerst met behulp van computertomografie (CT) door Johnstone et al. bij een aantal schizofrene patiënten vergrote ventrikels gevonden,⁴ een bevinding die sindsdien vele malen gerepliceerd is.⁵ De morfologische in vivo-afwijkingen veroorzaakten hernieuwde belangstelling voor het post mortem-onderzoek bij schizofrene patiënten. In deze post mortem-onderzoeken worden, in tegenstelling tot de eerdere negatieve resultaten, afwijkingen van de limbische structuren, met name van de hippocampus en limbische cortices, aangetoond.⁶ Dat nu

Zie ook de artikelen op bl. 498 en 502.

wel afwijkingen worden gevonden, is waarschijnlijk het gevolg van de huidige beschikbaarheid van computer-gestuurde kwantitatieve methoden voor celtellingen en volumebepalingen, die subtiele afwijkingen in hersenanatomie kunnen detecteren.

Sinds de komst van de CT en, meer recentelijk, de magnetische-resonantie-'imaging' (MRI), die het mogelijk maakt betrouwbaar grijze en witte stof in de hersenen te onderscheiden, kan de hersenanatomie van schizofrene patiënten in vivo worden bestudeerd. Met behulp van 'single photon'-emissie-computertomografie (SPECT) en positron-emissietomografie (PET) kan daarnaast de hersenfunctie in rust of tijdens het uitvoeren van een cognitieve taak worden beoordeeld. Deze vooruitgang in beeldvormende technieken heeft naast het post mortem-onderzoek geleid tot een aantal relevante nieuwe bevindingen op het gebied van de schizofrenie.

MORFOLOGISCHE BEVINDINGEN: CT EN MRI

De vergrote ventrikels bij patiënten met chronische schizofrenie zijn ook aangetoond bij patiënten die voor het eerst met schizofreniesymptomen waren opgenomen (eerste-episode-patiënten) in vergelijking met gezonde controlepersonen en patiënten met een neurologische aandoening.^{7,8} Daarnaast zijn met zowel CT als MRI verwijde sulci gevonden bij chronische patiënten.^{9,10} Deze relatief verwijde sulci worden, evenals de verwijde ventrikels, beschouwd als evidentie voor structurele afwijkingen in hersenweefsel,¹¹ hetgeen in overeenstemming is met de post mortem-bevindingen. Ze kunnen echter geen directe aanwijzing verschaffen welke hersengebieden betrokken zijn bij schizofrenie. Met behulp van MRI-technieken is het echter wel mogelijk gebleken

Academisch Ziekenhuis, Postbus 85.500, 3508 GA Utrecht.
Afd. Volwassenenpsychiatrie: mw.drs.H.E.Hulshoff Pol, neuropsycholoog; drs.W.F.C.Baaré, experimenteel psycholoog; prof.dr.R.S.Kahn, zenuwarts.
Afd. Radiodiagnostiek en Nucleaire Geneeskunde: prof.dr.W.P.Th.M. Mali, radioloog.
Rudolf Magnus Instituut: prof.dr.J.M.van Ree, farmacoloog.
Correspondentie-adres: mw.drs.H.E.Hulshoff Pol.