

University of Groningen

## Overkappingsprothese op implantaten in een edentate bovenkaak

Slot, J. W.; Meijer, H. J.

*Published in:*  
 Nederlands tijdschrift voor tandheelkunde

*DOI:*  
[10.5177/ntvt.2011.11.11139](https://doi.org/10.5177/ntvt.2011.11.11139)

**IMPORTANT NOTE: You are advised to consult the publisher's version (publisher's PDF) if you wish to cite from it. Please check the document version below.**

*Document Version*  
 Publisher's PDF, also known as Version of record

*Publication date:*  
 2011

[Link to publication in University of Groningen/UMCG research database](#)

*Citation for published version (APA):*

Slot, J. W., & Meijer, H. J. (2011). Overkappingsprothese op implantaten in een edentate bovenkaak. *Nederlands tijdschrift voor tandheelkunde*, 118(11), 577-582. <https://doi.org/10.5177/ntvt.2011.11.11139>

### Copyright

Other than for strictly personal use, it is not permitted to download or to forward/distribute the text or part of it without the consent of the author(s) and/or copyright holder(s), unless the work is under an open content license (like Creative Commons).

The publication may also be distributed here under the terms of Article 25fa of the Dutch Copyright Act, indicated by the "Taverne" license. More information can be found on the University of Groningen website: <https://www.rug.nl/library/open-access/self-archiving-pure/taverne-amendment>.

### Take-down policy

If you believe that this document breaches copyright please contact us providing details, and we will remove access to the work immediately and investigate your claim.

*Downloaded from the University of Groningen/UMCG research database (Pure): <http://www.rug.nl/research/portal>. For technical reasons the number of authors shown on this cover page is limited to 10 maximum.*

# Overkappingsprothese op implantaten in een edentate bovenkaak

Overkappingsprothesen op implantaten zijn een goed alternatief voor een conventionele gebitsprothese bij patiënten met klachten over retentie en stabiliteit van de gebitsprothese. Deze klachten betreffen vaak de gebitsprothese in de onderkaak en minder vaak die in de bovenkaak. Overkappingsprothesen op implantaten geven in de onderkaak betere resultaten dan in de bovenkaak. Wanneer in een bovenkaak onvoldoende bot aanwezig is voor plaatsing van implantaten, kan voor een sinusbodemelevatie een autoloog bottransplantaat worden geoogst uit de mond of uit de crista iliaca. Behandeling van de bovenkaak met een overkappingsprothese en een staaf-hulsmesostructuur op 6 implantaten is het meest succesvol, op de voet gevolgd door behandeling met eenzelfde prothetische constructie op 4 implantaten. Nazorg in de vorm van periodieke preventieve onderzoeken is vereist.

Slot, JWA, Meijer HJA. Overkappingsprothese op implantaten in een edentate bovenkaak

Ned Tijdschr Tandheelkd 2011; 118: 577-582

doi: 10.5177/ntvt.2011.11.11139

## Inleiding

Hoewel het percentage gebitsprothesedragers in Nederland is afgenomen, droeg in 2009 nog steeds de helft van de mensen van 50 jaar en ouder een volledige gebitsprothese. Een deel van deze groep heeft een probleemloze orale functie. Een grote groep heeft echter veel problemen met een volledige gebitsprothese in de onderkaak. De grootste klacht betreft de geringe mate van stabiliteit en retentie die een conventionele volledige gebitsprothese in de onderkaak te bieden heeft. Volgens de 'McGill consensus statement' zou een overkappingsprothese op 2 implantaten in de onderkaak de eerste keuze moeten zijn bij de behandeling van een edentate onderkaak (Feine et al, 2002). Klinische vervolgonderzoeken rapporteerden voor deze behandeling uitste-

kende resultaten op de middellange en lange termijn (Meijer et al, 2009; Vercruyssen et al, 2010). Een kleinere groep mensen heeft problemen met een volledige gebitsprothese in de bovenkaak. Zij hebben alle in meer of mindere mate de volgende problemen:

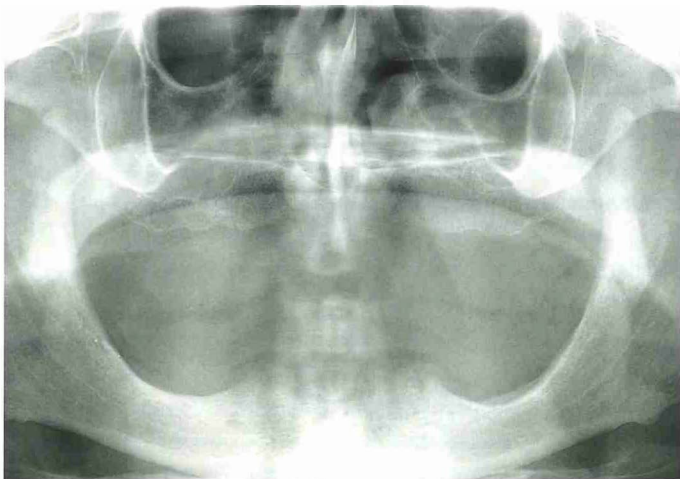
- een gebrek aan retentie en stabiliteit van de gebitsprothese ten gevolge van atrofie van de processus alveolaris maxillae;
- kokhalzen door de bedekking van het palatum durum;
- instabiliteit van de gebitsprothese bij occlusie en articulatie als de onderkaak dentaat is;
- een gereduceerd sociaal welbevinden door onzekerheid over de gebitsprothese met als gevolg een verminderde deelname aan het gebruikelijke sociale leven;
- slechte psychologische acceptatie van de gebitsprothese.

Een implantaatgedragen overkappingprothese in de bovenkaak is een goede behandeloptie voor mensen met klachten over hun conventionele bovenprothese (Andreatelli et al, 2010; Slot et al, 2010). De kwaliteit en het volume van het aanwezige kaakbot en het type, het aantal en de positie van de implantaten kunnen invloed hebben op het succes van de implantaten en de prothetische behandeling (Esposito et al, 1998).

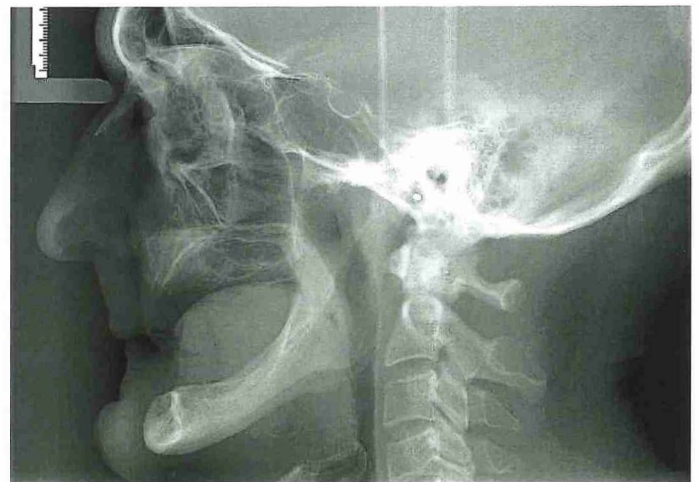Het doel van dit artikel is inzicht geven in de indicatie, de duurzaamheid, het preoperatief onderzoek, de behandeling en de nazorg van een implantaatgedragen overkappingsprothese in een edentate bovenkaak.

## Indicatie

Met een overkappingsprothese op implantaten in de edentate bovenkaak lijkt succes verzekerd bij patiënten met klachten over retentie en stabiliteit van hun conventionele volledige gebitsprothese, over kokhalzen, over de problematiek die wordt veroorzaakt door een betande onderkaak en over gevoelens van onzekerheid over een conventionele

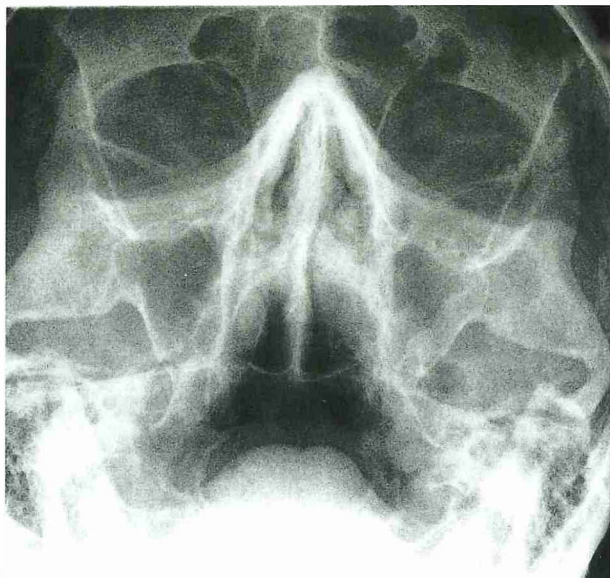


Afb. 1. Panoramische röntgenopname van een edentate patiënt voor de behandeling met implantaten.



Afb. 2. Röntgenschedelprofielopname.





Afb. 3. Röntgenopname volgens Waters.

volledige gebitsprothese. Voor patiënten die kampen met sociale en psychische problemen door het verlies van hun dentitie, gekoppeld aan acceptatieproblemen rond een conventionele gebitsprothese is deze behandeling echter onvoorspelbaar (Zarb en Bolender, 2004).

Patiënten met een overkappingsprothese op implantaten in de onderkaak bleken 25% meer kauwvermogen te hebben dan patiënten met een conventionele volledige gebitsprothese (Bakke et al, 2002). De problemen die patiënten ondervinden vanwege een conventionele prothese in de bovenkaak zijn ook op te lossen door gebruik te maken van een overkappingsprothese op implantaten. Aangetoond is dat het daarbij niet uitmaakte of de onderkaak dentaat of edentaat was, of was gerehabiliteerd met een overkappingsprothese op implantaten (Visser et al, 2009).

### Duurzaamheid

Een overkappingsprothese op implantaten in de onderkaak staat bekend om de uitstekende duurzaamheid op lange termijn. Over implantaten in de bovenkaak ter ondersteuning van een volledige overkappingsprothese zijn na een termijn van minimaal 5 jaar verliezen van 5 tot 15% gerapporteerd (Andriotti et al, 2010; Slot et al, 2010). Een verlies van 23% is echter ook gemeld (Widbom et al, 2005).

Uit een retrospectief onderzoek over 10 jaar bleek dat met overkappingsprothesen op implantaten in de bovenkaak meer complicaties en verlies van implantaten voorkwamen dan met die in de onderkaak (Schwartz-Arad et al, 2005). Het overlevingspercentage van implantaten in de bovenkaak van 83 was duidelijk minder dan dat van 99,5 in de onderkaak. Deze resultaten zijn bevestigd in een ander onderzoek waarin volledige overkappingsprothesen op implantaten in de bovenkaak 10 jaar lang zijn gevolgd. De overkappingsprothesen op 6 implantaten met als mesostructuur een staaf-hulsconstructie met een gefreesde staaf vertoonden een overlevingspercentage van 86 (Visser et al, 2009). De oorzaken van het relatief grote verlies van implantaten in de bovenkaak zijn mogelijk de botkwantiteit en

-kwaliteit die vaak minder zijn dan in de onderkaak. Botkwaliteit en vooral botdichtheid zijn belangrijke voorspelende factoren (Hermann et al, 2005).

In andere onderzoeken werd een duidelijk onderscheid gemaakt tussen geplande en niet-geplande overkappingsprothesen op implantaten in edentate bovenkaken. De geplande behandelingen hadden een duidelijk hoger succespercentage (Sanna et al, 2009; Mangano et al, 2011). Een niet-geplande overkappingsprothese op implantaten in de bovenkaak is vaak ingegeven door overmacht wanneer door het falen van oudere implantaten een vaste prothetische constructie op implantaten in de bovenkaak niet meer mogelijk is. Normaal kan plaatsing van een overkappingsprothese op implantaten in de bovenkaak vanaf het begin goed worden gepland en uitgevoerd. De uitkomst is dan voorspelbaar. Door uitgebreid klinisch en radiologisch onderzoek van de botkwaliteit en de botkwantiteit van de edentate processus alveolaris kan van tevoren het aantal en de minimale lengte, diameter, plaats en inzetting van de implantaten worden bepaald (Sanna et al, 2009).

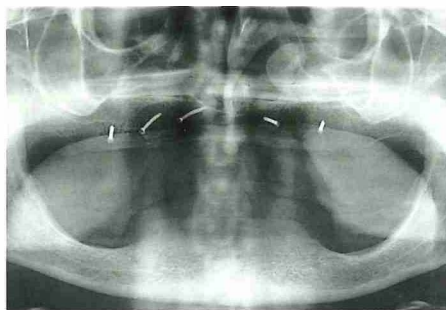
### Preoperatief onderzoek

Voor een behandeling met implantaten komen in principe alleen patiënten in aanmerking met een score van I of II op de lijst van de American Society of Anesthesiologists, de zogenoemde ASA-score. De volgende categorieën komen niet in aanmerking: patiënten die recent een myocardinfarct of een cerebrovasculair accident hebben doorgemaakt, patiënten met immunosuppressie, patiënten die een actieve behandeling tegen kanker ondergaan, patiënten die drugs gebruiken of die langdurig intraveneuze bisfosfonaten krijgen toegediend. Bij patiënten met een risico op endocarditis moet terughoudend worden opgetreden. Mocht toch tot behandeling worden overgegaan, dan wordt overleg met de behandelend medisch specialist aanbevolen. Naast deze contra-indicaties bestaan factoren die het succes van een implantaatbehandeling nadelig kunnen beïnvloeden, zoals radiotherapie in het hoofd-halsgebied of langdurig roken (Meijer en Cune, 2008).

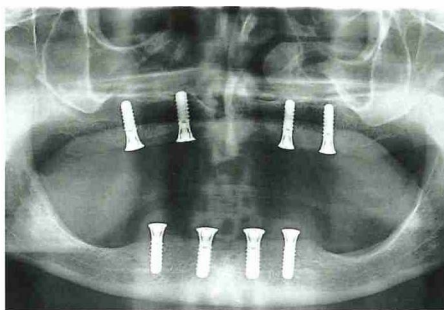
Bij een klinische inspectie van de mond moet worden onderzocht of er voldoende maxillomandibulaire ruimte beschikbaar is voor de mesostructuur en de overkappingsprothese. Ook moet de breedte van de processus alveolaris maxillae plaatsing van implantaten mogelijk maken. De voorkeur gaat uit naar plaatsing van implantaten in het frontale gebied.

Met behulp van een panoramische röntgenopname en een röntgenschedelprofielopname wordt de kwantiteit van het bot beoordeeld (afb. 1 en 2). Wanneer het botvolume in het frontale deel en in de laterale delen van de processus alveolaris als onvoldoende wordt beoordeeld, moet eerst een sinusbodemelevatie worden uitgevoerd. Ten behoeve van een sinusbodemelevatie moet preoperatief met een röntgenopname volgens Waters een eventuele (chronische) sinusitis worden uitgesloten (afb. 3).

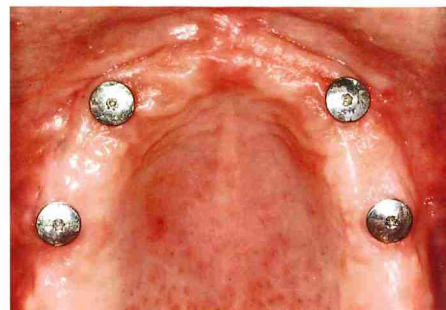Schwartz et al waren de eersten die computertomografie (CT) gebruikten voor pre-operatief onderzoek van patiënten



Afb. 4. Panoramische röntgenopname na sinusbodemlevatie.



Afb. 5. Panoramische röntgenopname na plaatsing van 4 implantaten in de bovenkaak en 4 implantaten in de onderkaak.



Afb. 6. Een edentate bovenkaak met 4 implantaten.

die kandidaat waren voor het plaatsen van implantaten (Schwartz et al, 1987a; Schwartz et al, 1987b). Door middel van dit onderzoek werd gedetailleerde informatie over de resterende hoeveelheid bot verkregen in 3 dimensies (Stoppie et al, 2006). Daarnaast maakte de introductie van computerprogramma's voor driedimensionale reconstructie het mogelijk de botkwaliteit nauwkeurig te beoordelen (Norton en Gamble, 2001). Tegenwoordig wordt veel gebruikgemaakt van cone beam-computer tomografie (cone beam-CT). De scantijd bedraagt 10-70 seconden en uit onderzoek blijkt dat de stralingsdosis tot 15 keer lager ligt dan bij een conventionele CT. Vanwege het gemak waarmee een cone beam-CT kan worden gemaakt en de vele informatie die men hiermee kan verkrijgen, is het verleidelijk ook voor relatief eenvoudige behandelingen een dergelijke opname te maken, terwijl een conventionele röntgenopname met minder stralingsbelasting ook voldoende kan zijn. Een cone beam-CT moet altijd worden beoordeeld aan de hand van de gehele medische geschiedenis van de patiënt. Het verdient de voorkeur een opname ook door een radioloog te laten beoordelen (Cha et al, 2007).

## Behandeling

### Sinusbodemlevatie

Een sinusbodemlevatie wordt uitgevoerd onder algehele anesthesie. Wanneer weinig bot nodig is, kan worden volstaan met het oogsten van oraal bot. In geval van een forse pneumatisatie van de sinus maxillaris is meer bot nodig dat bij voorkeur wordt geogst uit de crista iliaca (Raghoobar et al, 1997; Raghoobar et al, 2001; Ten Bruggenkate et al, 2008).

Een uur voor de behandeling krijgt de patiënt intraveneus een breed spectrum antibioticum toegediend: 1200 mg amoxicilline en clavulaanzuur. Na de behandeling wordt deze medicatie gecontinueerd, maar nu oraal met 3 maal daags 625 mg gedurende 7 dagen. Verder dient de patiënt na de behandeling gedurende 2 weken 3 maal daags 1 minuut een mondspoeling van 0,2% chloorhexidine te gebruiken.

Na een incisie direct palatinaal van de top van de processus alveolaris met een ontspanningsincisie naar buccaal wordt het mucoperiost opgeklapt waardoor de benige processus alveolaris wordt vrijgelegd. In de laterale wand van de sinus maxillaris wordt een luik geprepareerd dat met de

sinusmucosa in craniale richting wordt opgeklapt. De ruimte onder dit luik wordt gevuld met donorbot. Wanneer de top van de processus minder dan 7 mm breed is, moet deze na de sinuslevatie met een stuk corticaal bot worden verbreed om een goede retentie te bieden aan de later te plaatsen implantaten.

Het effect van een sinusbodemelevatie op de fysiologie van de sinus maxillaris is tijdelijk en reversibel (Timmenga et al, 2003). Twee weken na de behandeling kan de patiënt zijn aan de nieuwe anatomische situatie aangepaste gebitsprothese weer dragen. Bij een ingrijpende anatomische verandering van de processus alveolaris is het soms nodig een nieuwe tijdelijke gebitsprothese te vervaardigen.

### Implantaten en mesostructuur

De bovenkaak heeft meestal bot van type III en IV (Lekholm en Zarb, 1985). Dit duidt op een matige tot slechte kwaliteit. Er bestaan geen specifieke richtlijnen over het aantal implantaten dat nodig is voor een overkappingprothese op implantaten in een edentate bovenkaak waarbij het palatum durum onbedekt blijft, maar 4 tot 6 lijkt voldoende (Sadovsky, 2007). Daarbij gaat de voorkeur uit naar implantaten met een minimale lengte van 10 mm en een minimale diameter van 4 mm als basis voor een staaf-hulsmesostructuur (Mericske-Stern et al, 2000).

Uit een recente meta-analyse bleek dat het overlevingspercentage van implantaten als basis voor een overkappingsprothese na gemiddeld 1 jaar groter was dan 95. De



Afb. 7. Gipsmodel met gefreesde staaf voor een staaf-hulsmesostructuur op 2 implantaten.





Afb. 8. Gipsmodel met staaf-hulmesostructuur en kobaltchromen versterkingsframe.



Afb. 9. Hulzen gelaserd aan kobaltchromen versterkingsframe.

behandeling van edentate bovenkaken door middel van een overkappingsprothese met een staaf-hulmesostructuur is het meest succesvol, op de voet gevolgd door eenzelfde constructie op implantaten. De minst succesvolle behandeling is een overkappingsprothese met een drukknopmesostructuur op 4 of minder implantaten (Slot et al, 2010). Het gebruik van een drukknopmesostructuur op 2 implantaten maakt een scharnierende beweging van de overkappingsprothese mogelijk die leidt tot een ongewenste belasting van de implantaten en de processus alveolaris (Mericske-Stern et al, 2000).

Er zijn verschillende soorten mesostructuren voor de verankering van een overkappingsprothese. Helaas is maar weinig onderzoek gedaan naar het benodigde onderhoud en de patiënttevredenheid met de mate van retentie, terwijl juist het verlies van retentie en defecten van de onderdelen van de mesostructuur de meestvoorkomende complicaties zijn (Fromentin et al, 2010).

#### Plaatsen van implantaten

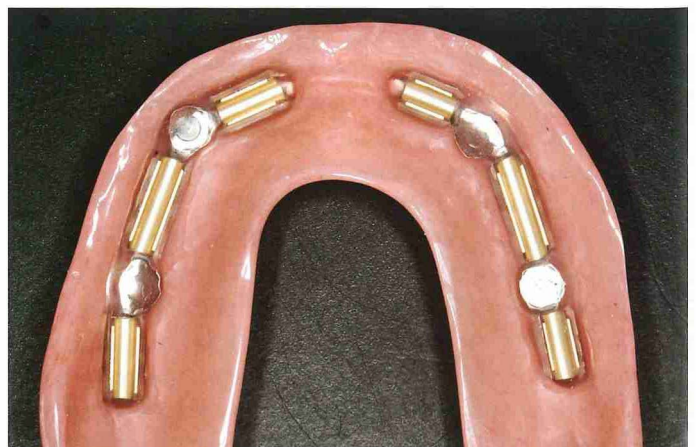
Om de implantaten voorspelbaar op de juiste posities te kunnen plaatsen, is een goede voorbereidende planning met behulp van een boorsjabloon noodzakelijk. In sommige gevallen kan een duplicaat van de bestaande bovenprothese als boorsjabloon dienst doen. Daartoe moet de gebitsprothese een goede stabiliteit hebben en moet de opstelling van de prothese-elementen naar wens zijn. Wanneer dit niet het geval is, moet eerst een zogenaamde proefprothese worden vervaardigd die wel aan deze eisen voldoet. Vervolgens wordt van de akkoord bevonden bestaande gebitsprothese of van de proefprothese een duplicaat gemaakt. De duplicaatprothese wordt vervaardigd van transparante kunststof en daarna omgevormd tot een boorsjabloon om de implantaten nauwkeurig op de vooraf bepaalde posities in de juiste richting te kunnen plaatsen. Als een sinusbodemelevatie is uitgevoerd, wordt de boorsjabloon pas enkele weken daarna vervaardigd. Tegenwoordig kan ook een boorsjabloon worden voorbereid met behulp van een computerprogramma waarin de beelden van een cone beam-CT zijn ingevoerd. Op basis van deze computerplanning kan een gespecialiseerd bedrijf een boormal maken. Wanneer een botaugmentatie

en/of een sinusbodemelevatie is/zijn uitgevoerd, kunnen na een genezingsperiode van 3 maanden de implantaten worden geplaatst (afb. 4-6). De antibioticumprofylaxe voor en na de behandeling is hetzelfde als beschreven bij de sinusbodemelevatie. Het plaatsen van implantaten kan goed onder lokale anesthesie worden uitgevoerd. Soms heeft een patiënt zwaarwegende argumenten of condities die behandeling onder algehele anesthesie rechtvaardigen.

Na een incisie op de top van de processus alveolaris met ontspanningincisies naar buccaal worden de implantaten geplaatst op geleide van de vervaardigde boorsjabloon. Wanneer 3 maanden tevoren een sinusbodemelevatie is verricht, is het aannemelijk dat voldoende bot aanwezig is en wordt bij voorkeur de eenfasetechniek gebruikt. Het voordeel daarvan is dat het niet nodig is de implantaten na een periode van osseo-integratie vrij te leggen. Als het toch nodig is extra bot aan te brengen, kan beter voor de tweefasetechniek worden gekozen, waarbij de wond primair wordt gesloten en het implantaat na een passende osseo-integratieperiode weer wordt vrijgelegd.

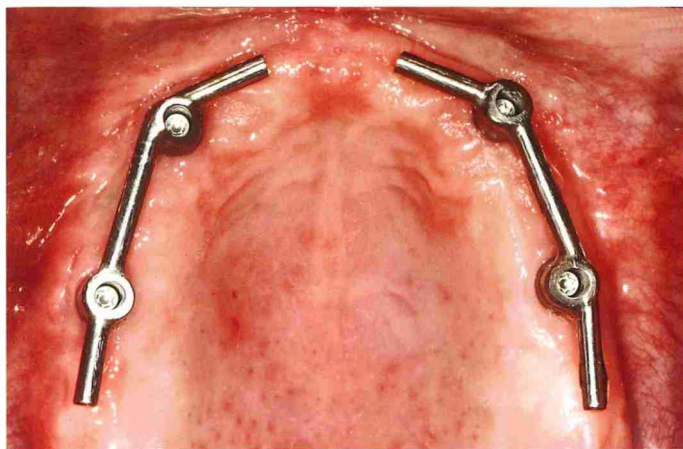
#### Vervaardiging prothetische constructie

Na de osseo-integratieperiode worden eerst voorlopige afdrucken gemaakt met behulp van confectieafdruckpels. In het tandtechnisch laboratorium worden deze afdrucken uitgegoten in gips. Op deze gipsmodellen worden individuele

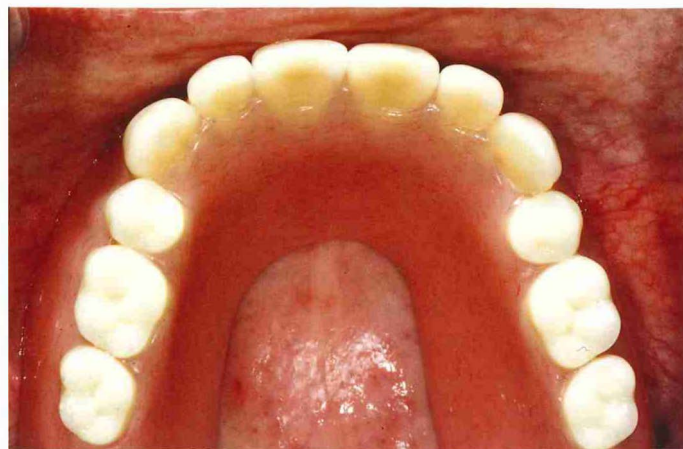


Afb. 10. Versterkingsframe en hulzen geïntegreerd in de overkappingsprothese.





Afb. 11. Staaf-hulsmesostructuur in de mond.



Afb. 12. Overkappingsprothese geplaatst.

afdruklepels vervaardigd met openingen voor de op de implantaten te bevestigen afdrukstiften. De afdrukstiften dienen boven het niveau van de afdruklepel uit te komen. De afdruk wordt gemaakt met een stug afdruk materiaal, waarbij de afdrukstiften eerst worden omspoten. Verder moeten de afdrukstiften te allen tijde zichtbaar blijven omdat ze moeten worden losgedraaid van de implantaten alvorens de afdruk uit de mond kan worden genomen.

In het tandtechnisch laboratorium worden implantaat-analogen op de afdrukstiften geplaatst en worden met behulp van de afdrukken opnieuw gipsmodellen gemaakt. Met waswallen wordt de voorlopige maxillomandibulaire relatie bepaald en vastgelegd en de definitieve relatie wordt door middel van een intraorale pijlpuntregistratie vastgelegd. Hierna kunnen de gipsmodellen in een articulator worden geplaatst.

Voor overkappingsprothesen op implantaten tegelijk in de onder- en de bovenkaak is een bilateraal gebalanceerde occlusie geïndiceerd. Dit occlusieconcept zorgt voor een goede stabiliteit van de overkappingsprothesen tijdens functie. Tevens zorgt dit occlusieconcept voor evenredige distributie van de krachten over de implantaten en de processus alveolaris (Mericske-Stern et al, 2000).

Na het opstellen van de prothese-elementen kan de overkappingsprothese in was worden gepast ter controle van de maxillomandibulaire relatie, de occlusie, de articulatie, de spraak en de esthetische aspecten. Als alles voor de betrokkenen naar tevredenheid is, worden in het tandtechnisch laboratorium de modellen gedigitaliseerd en met behulp van een computerprogramma wordt dan de staaf-hulsmesostructuur ontworpen en vervaardigd. Daarna wordt deze op het originele model geplaatst en voorzien van retentiehulzen (afb. 7). Dit geheel wordt gedupliceerd tot een uitbrandbaar model waarop een verstevigingsframe wordt ontworpen en bestrooid met retentiekogeltjes met een diameter van 0,6 mm. Deze wasstructuur wordt omgezet in een kobaltchromen frame waaraan de retentiehulzen worden bevestigd (afb. 8 en 9). Het verstevigingsframe wordt in de kunststofbasis van de definitieve prothese verwerkt (afb. 10). Hierna kan de overkappingsprothese worden geperst en afgewerkt en kan de hele prothetische constructie worden geplaatst (afb. 11 en 12). Tot slot krijgt de patiënt

instructie over het plaatsen en uitnemen van de overkappingsprothese en voor reiniging van de peri-implantaire weefsels, de mesostructuur en de overkappingsprothese.

### Nazorg

Na de initiële nazorg vindt omstreeks 2 maanden later een controle plaats om vast te stellen of de patiënt tevreden is met de nieuwe prothetische constructie en deze goed kan reinigen. Daarna vangt het traject van periodieke preventieve onderzoeken aan (Meijer et al, 2011).

### Slotbeschouwing

Een overkappingsprothese op 4 tot 6 implantaten en een staaf-hulsmesostructuur in een edentate bovenkaak is een behandeling met een goede prognose die in grote mate kan bijdragen aan de levenskwaliteit en het welbevinden van een patiënt.

### Literatuur

- \* Andreiotelli M, Att W, Strub JR. Prosthodontic complications with implant overdentures: a systematic literature review. *Int J Prosthodont* 2010; 23: 195-203.
- \* Bakke M, Holm B, Gotfredsen KA. Masticatory function and patient satisfaction with implant-supported mandibular overdentures: a prospective 5-year study. *Int J Prosthodont* 2002; 16: 575-581.
- \* Bruggenkate CM ten, Schulten EAJM, Zijderveld SA. Chirurgische dilemma's. De sinusdemelevatie. *Ned Tijdschr Tandheelkd* 2008; 115: 668-672.
- \* Cha JY, Mah J, Sinclair P. Incidental findings in the maxillofacial area with 3-dimensional cone-beam imaging. *Am J Orthod Dentofacial Orthop* 2007; 132: 7-14.
- \* Esposito M., Hirsch JM, Lekholm U, Thomsen P. Biological factors contributing to failures of osseointegrated oral implants. (I). Success criteria and epidemiology. *Eur J Oral Sci* 1998; 106: 527-551.
- \* Feine JS, Carlsson GE, Awad MA, et al. The McGill consensus statement on overdentures. *Int J Prosthodont* 2002; 15: 413-414.
- \* Fromentin O, Lassauzay C, Abi Nader S, Feine J, de Albuquerque RF jr. Testing the retention of attachments for implant overdentures - validation of an original force measurement system. *J Oral Rehabil* 2010; 37: 54-62.
- \* Herrmann I, Lekholm U, Holm S, Kulte C. Evaluation of patient and implant characteristics as potential prognostic factors for oral implant

- failures. *Int J Oral Maxillofac Implants* 2005; 20: 220-230.
- \* Lekholm U, Zarb GA. Patient selection and preparation. In: Brånemark PI, Zarb GA, Albrektsson T (eds.). *Tissue integrated prosthesis: Osseointegration in clinical dentistry*. Chicago: Quintessence Publication Inc., 1985.
  - \* Mangano C, Mangano F, Shibli JA, Ricci M, Sammons RL, Figliuzzi M. Morse taper connection implants supporting "planned" maxillary and mandibular bar-retained overdentures: a 5-year prospective multicenter study. *Clin Oral Implants Res* 2011; 22: 1117-1124
  - \* Meijer GJ, Cune MS. Chirurgische dilemma's. Medische beperkingen en risicofactoren. *Ned Tijdschr Tandheelkd* 2008; 115: 643-651.
  - \* Meijer HJA, Raghoobar GM, Batenburg R, et al. Mandibular overdentures supported by two or four endosseous implants: a 10-year clinical trial. *Clin Oral Implants Res* 2009; 20: 722-728.
  - \* Meijer HJA, Raghoobar GM, Goené RJ, Weijden GA van der. Complicaties bij patiënten met orale implantaten. Aanbevelingen voor periodiek preventief onderzoek. *Ned Tijdschr Tandheelkd* 2011; 118: 431-437.
  - \* Mericske-Stern RD, Taylor TD, Belser U. Management of the edentulous patient. *Clin Oral Implants Res* 2000; 11 (Suppl. 1): 108-125.
  - \* Närhi TO, Hevinga M, Voorsmit RACA, et al. Maxillary overdentures retained by splinted and unsplinted implants: a retrospective study. *Int J Oral Maxillofac Implants* 2001; 16: 259-266.
  - \* Norton MR, Gamble C. Bone classification: an objective scale of bone density using the computerized tomography scan. *Clin Oral Implants Res* 2001; 12: 79-84.
  - \* Raghoobar GM, Vissink A, Reintsema H, Batenburg RH. Bone grafting of the floor of the maxillary sinus for the placement of endosseous implants. *Br J Oral Maxillofac Surg* 1997; 35: 119-125.
  - \* Raghoobar GM, Timmenga NM, Reintsema H, Stegenga B, Vissink A. Maxillary bone grafting for insertion of endosseous implants: results after 12-124 months. *Clin Oral Impl Res* 2001; 12: 279-286.
  - \* Sadowsky SJ. Treatment considerations for maxillary implant overdentures: a systematic review. *J Prosthet Dent* 2007; 97: 340-348.
  - \* Sanna A, Nuytens P, Naert I, Quirynen M. Successful outcome of splinted implants supporting a 'planned' maxillary overdenture: a retrospective evaluation and comparison with fixed full dental prostheses. *Clin Oral Implants Res* 2009; 20: 406-413.
  - \* Schwartz MS, Rothman SL, Rhodes ML, Chafetz N. Computed tomograph: Part I. Preoperative assessment of the mandible for endosseous implant surgery. *Int J Oral Maxillofac Implants* 1987a; 2: 137-141.
  - \* Schwartz MS, Rothman SL, Rhodes ML, Chafetz N. Computed tomograph: Part II. Preoperative assessment of the maxilla for endosseous implant surgery. *Int J Oral Maxillofac Implants* 1987b; 2: 143-148.
  - \* Schwartz Arad D, Kidron N, Dolev E. A long-term study of implants supporting overdentures as a model for implant success. *J Periodontol* 2005; 76: 1431-1435.
  - \* Slot W, Raghoobar GM, Vissink A, Huddleston Slater JJ, Meijer HJA. A systematic review of implant-supported maxillary overdentures after a mean observation period of at least 1 year. *J Clin Periodontol* 2010; 37: 98-110.
  - \* Stoppie N, Pattijn V, Van Cleynenbreugel T, Wevers M, Vander Sloten J, Ignace N. Structural and radiological parameters for the characterization of jawbone. *Clin Oral Implants Res* 2006; 17: 124-133.
  - \* Timmenga NM, Raghoobar GM, Liem RBS, Weissenbruch R van, Manson WL, Vissink A. Effects of maxillary sinus floor elevation surgery on maxillary sinus physiology. *Eur J Oral Sci* 2003; 11: 189-197.
  - \* Vercruyssen, M, Marcelis, K, Coucke, W, Naert I, Quirynen M. Long-term retrospective evaluation (implant and patient-centred outcome) of the two-implants-supported overdenture in the mandible. Part 1: survival rate. *Clin Oral Implants Res* 2010; 21: 357-365.
  - \* Visser, A, Raghoobar, GM, Meijer, HJA, Vissink A. A Implant-retained maxillary overdentures on milled bar suprastructures: a 10-year follow-up of surgical and prosthetic care and aftercare. *Int J Prosthodont* 2009; 22: 181-192.
  - \* Zarb GA, Bolender CL. *Prosthetic treatment for edentulous patients*. St. Louis: Mosby, 2004.

### Summary

#### An implant-supported overdenture in an edentulous upper jaw

*An implant-supported overdenture is a good alternative treatment to a conventional denture for patients with complaints about the retention and stability of their removable complete denture. These complaints more often have to do with the mandibular than the maxillary denture. Implant-supported overdentures offer better results in the mandible than in the maxilla. In cases of insufficient bone volume in the maxilla for inserting implants, maxillary sinus floor elevation using an autogenous bone graft from the oral cavity or the iliac crest may be carried out. Treatment of the edentulous maxilla by inserting 6 implants followed by manufacturing a bar-clip mesostructure and an implant-supported overdenture is the most successful, followed closely by the treatment option of inserting 4 implants and fabricating a similar mesostructure and overdenture. Aftercare by routine preventive examinations is required.*

### Bron

J.W.A. Slot, H.J.A. Meijer

Uit de sectie Orale Functielee, Centrum voor Tandheelkunde en Mondzorgkunde (CTM), Universitair Medisch Centrum Groningen

Datum van acceptatie: 29 augustus 2011

Adres: J.W.A. Slot, CTM, postbus 196, 9700 AD Groningen

j.w.a.slot@umcg.nl