

University of Groningen

De sjabloon als hulpmiddel in de implantologie

Meijer, H. J.; Batenburg, R. H.; Wietsma, A. K.; Reintsema, H.; Raghoobar, G. M.

Published in:
 Nederlands tijdschrift voor tandheelkunde

IMPORTANT NOTE: You are advised to consult the publisher's version (publisher's PDF) if you wish to cite from it. Please check the document version below.

Document Version
 Publisher's PDF, also known as Version of record

Publication date:
 1998

[Link to publication in University of Groningen/UMCG research database](#)

Citation for published version (APA):

Meijer, H. J., Batenburg, R. H., Wietsma, A. K., Reintsema, H., & Raghoobar, G. M. (1998). De sjabloon als hulpmiddel in de implantologie. *Nederlands tijdschrift voor tandheelkunde*, 105(7), 238-241.

Copyright

Other than for strictly personal use, it is not permitted to download or to forward/distribute the text or part of it without the consent of the author(s) and/or copyright holder(s), unless the work is under an open content license (like Creative Commons).

The publication may also be distributed here under the terms of Article 25fa of the Dutch Copyright Act, indicated by the "Taverne" license. More information can be found on the University of Groningen website: <https://www.rug.nl/library/open-access/self-archiving-pure/taverne-amendment>.

Take-down policy

If you believe that this document breaches copyright please contact us providing details, and we will remove access to the work immediately and investigate your claim.

Downloaded from the University of Groningen/UMCG research database (Pure): <http://www.rug.nl/research/portal>. For technical reasons the number of authors shown on this cover page is limited to 10 maximum.

Oorspronkelijke bijdragen

De sjabloon als hulpmiddel in de implantologie

Samenvatting. Het succes van een implantologisch gedragen prothetische constructie wordt voornamelijk bepaald door het aantal, de positie en de richting van de geplaatste implantaten. Vooral bij solitaire kronen en bruggen op implantaten is de positie van grote invloed op de esthetiek. Een sjabloon is een hulpmiddel dat inzicht geeft in de relatie tussen de gewenste positie van suprastructuur, het te plaatsen implantaat, de hoeveelheid bot en de omliggende structuren. Het ontwerp en de methode van vervaardiging van röntgensjablonen, diagnostische sjablonen en boorsjablonen wordt beschreven, zowel in algemene zin als specifiek voor overkappingsprothesen en vaste constructies.

MEIJER HJA, BATENBURG RHK, WIETSMA AK, REINTSEMA H, RAGHOEBAR GM. De sjabloon als hulpmiddel in de implantologie. Ned Tijdschr Tandheelkd 1998; 105: 238-241.

1 Inleiding

Een zorgvuldige planning van het aantal implantaten, hun positie en asrichting is essentieel voor het functioneel en esthetisch resultaat van een implantaatgedragen constructie. Een sjabloon is een hulpmiddel om dat te bereiken en verschaft tevens inzicht in behandelingsalternatieven (Cowan, 1990). Er worden drie typen sjablonen onderscheiden, die tijdens verschillende fases in het behandelingstraject voor verschillende doeleinden worden gebruikt:

- röntgensjabloon: een individueel vervaardigd plaatje van transparante kunsthars waarin één of meer radiopake structuren (bijvoorbeeld draaddelen van vaste lengte) zijn aangebracht, die worden meegephotografeerd tijdens een röntgenologische opname. Ze worden in de asrichting van de te vervangen elementen, in het verlengde van de gewenste implantaatposities, in de sjabloon aangebracht. De relatie ten opzichte van buurelementen, andere anatomische structuren en de beschikbare bothoogte kan zo worden beoordeeld (zie paragraaf 2).

- diagnostisch sjabloon: een individueel vervaardigd plaatje van transparante kunsthars met de vormgeving van de toekomstige kroon- of brugconstructie. Deze sjabloon wordt voornamelijk gebruikt als een lokale botopbouw nodig is. Zij geeft aan tot welke hoogte en breedte de processus alveolaris moet worden opgebouwd (afb. 1).

- boorsjabloon: een individueel vervaardigd plaatje van transparante kunsthars voorzien van geleidegroeven zodat tijdens het inbrengen van de implantaten zowel de positie als de asrichting overeenkomt met de planning (afb. 2). Dit sjabloon kan bij twee-fasesystemen ook worden gebruikt bij het localiseren van de ingebrachte implantaten bij de tweede operatie.

Een sjabloon dient te worden vervaardigd door degene die ook de suprastructuur zal maken. De prothetist maakt door middel van een set-up de planning en bepaalt welk soort opbouw gewenst is en brengt de geleidegroeven aan in de boorsjabloon. Als de prothetist niet zelf implanteert, is de sjabloon het belangrijkste 'communicatiemiddel' met de operateur. Als de operateur niet zelf de suprastructuur vervaardigt, dient hij voldoende kennis te hebben van mogelijke alternatieven voor ideale positie en asrichting en de prothetische consequenties hiervan (De Lange *et al*, 1997).

Het doel van dit artikel is inzicht te verschaffen in het ontwerp en de methode van vervaardiging van een röntgen-, diagnostisch en boorsjabloon voor diverse indicatiegebieden binnen de orale implantologie.

H.J.A. Meijer
R.H.K. Batenburg
A.K. Wietsma
H. Reintsema
G.M. Raghoebar

Uit de afdeling Mondziekten,
Kaakchirurgie en Bijzondere
Tandheelkunde van het Academisch
Ziekenhuis Groningen.

Trefwoorden: Implantologie – Sjabloon –
Behandelingsplanning

Datum van acceptatie: 25 mei 1998.

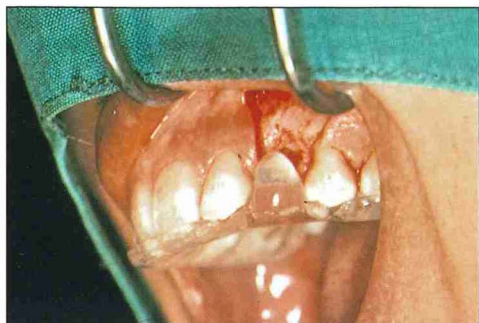Adres: Dr. H.J.A. Meijer,
AZ Groningen,
postbus 30.001,
9700 RB Groningen.

2 Ontwerp en vervaardiging; algemeen

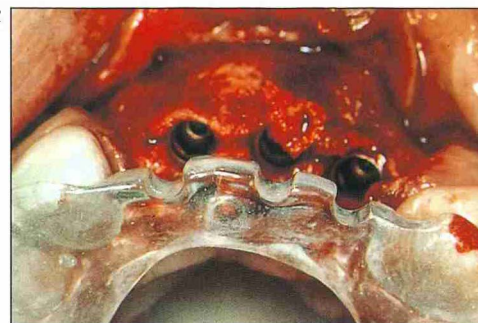Voor een goede planning zijn een in een articulator gemonteerd boven- en ondermodel noodzakelijk (Pesun en Gardner, 1995). Alleen op deze manier krijgt men inzicht in de beschikbare intermaxillaire ruimte, de positie ten opzichte van de antagonisten in sagittale en transversale zin en de te verwachten belasting van de implantaten. Er wordt een proefopstelling gemaakt, die met de patiënt kan worden bekeken en besproken (afb. 3a). Deze proefopstelling wordt gedupliceerd in transparante kunsthars. Daartoe worden de buccale zijde van de elementen van het model en de proefopstelling uitgeblokt met behulp van een putty. Voor de stabiliteit van de sjabloon in een partieel dentate situatie is het belangrijk dat de kunsthars tot 2 mm over de incisale rand van de overige elementen wordt uitgebreid. Daartoe wordt de putty mal tot 2 mm van het occlusale vlak bijgesneden (afb. 3b). Vervolgens wordt de sjabloon gestrooid met transparante kunsthars (Parel en Funk, 1991) (afb. 3c). Na afwerken en polijsten is een basissjabloon ontstaan, die gemodificeerd kan worden tot röntgen-, diagnostisch of boorsjabloon (Higginbottom en Wilson, 1996) (afb. 3d).

Röntgensjabloon. Met behulp van een parallellometer wordt de gewenste positie en asrichting van het implantaat bepaald. Vervolgens wordt het model in de tafel van de parallellometer onder een kolomboor geplaatst. Met een 1,5 mm dikke boor wordt in het verlengde van de gewenste implantaatpositie de basissjabloon vanaf occlusaal doorboord en wordt een op lengte gebracht, 1,5 mm dik, roestvrijstalen staafje in de opening geschoven. Eventueel kan met een kleine hoeveelheid dunne kunsthars het staafje worden vastgezet. De röntgensjabloon moet voldoende stabiliteit bezitten, zodat hij tijdens de röntgenopname op zijn plaats blijft (Engelman *et al*, 1988) (afb. 4a, 4b).

Diagnostisch sjabloon. De kunsthars van de basissjabloon wordt labiaal tot aan de cervicale rand van het element verwijderd. Na afschuiven van het mucoperiost bevindt het klinisch zichtbare kroongedeelte zich boven het bot, zodat ingeschat kan worden of er voldoende bot in hoogte en breedte aanwezig is voor het plaatsen van een implantaat of dat er een lokale opbouw met een bottransplantaat noodzakelijk is. Als in het verlengde van de gewenste implantaatpositie de sjabloon doorboord is met een 2 mm dikke boor kan andermaal worden bekeken of er voldoende bot aanwezig is om het implantaat in de gewenste positie en richting te kunnen plaatsen. Dit kan geschieden door een staafvormig instrument in de opening te schuiven. Een diagnostisch sjabloon moet goed



Afb. 1. Diagnostisch sjabloon om inzicht te krijgen in de hoeveelheid bot in relatie tot gewenste kroonpositie regio 23.



Afb. 2. Boorsjabloon als hulpmiddel tijdens implanteren voor de correcte plaats en asrichting van de implantaten regio 11-22.

zicht geven op het operatiegebied, mag niet interfereren met het afgeschoven mucoperiost en moet inzicht geven in mogelijke alternatieven voor locatie en richting (afb. 3d).

Boorsjabloon. De basissjabloon wordt in het verlengde van de gewenste implantaatpositie doorboord met een 2 mm dikke boor (afb. 5a). Vervolgens wordt vanaf labiaal de kunsthars verwijderd tot – over de gehele lengte van het boorgat – een halfcirkelvormige sleuf ontstaat (afb. 5b). Hierin past de pilotboor van het chirurgisch instrumentarium (Tarlow, 1992). Indien het mucoperiost naar linguaal wordt afgeschoven, dient aan die zijde de kunsthars te worden verwijderd. De hoogte van de halfcirkelvormige sleuf wordt vanaf occlusaal tot 5 mm gereduceerd om de boor in de lengte voldoende ruimte te geven (afb.5c). Ook hier geldt dat het afgeschoven mucoperiost niet mag interfereren met de stabiliteit van de sjabloon en dat goed zicht op het operatiegebied mogelijk moet zijn (Chiche *et al*, 1989).

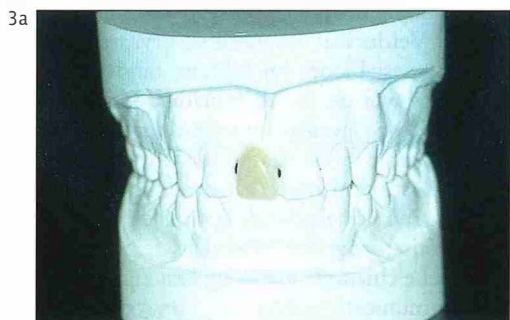
Vaak is het niet nodig om drie aparte sjablonen te maken. Een röntgensjabloon kan vaak eenvoudig worden gemodificeerd tot diagnostisch of boorsjabloon (Lima Verde en Morgano, 1993).

3 Sjablonen voor overkappingsprothesen

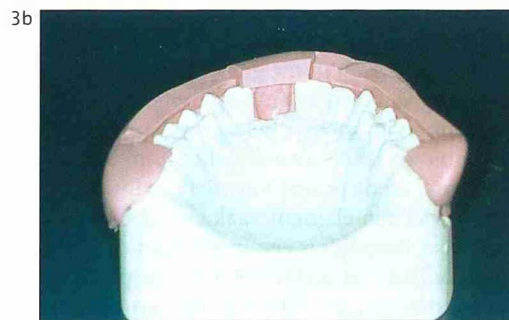In de edentate bovenkaak wordt de voorkeur gegeven aan zes tot tien implantaten onder de overkappingsprothese die zoveel mogelijk loodrecht op het occlusievlak worden geplaatst en worden verdeeld over de gehele kaak. De beperkte uitbreidingsmogelijkheden van de omvang van prothese en suprastructuur leiden vooral in het frontgebied tot ruimtege-

brek. Daarom wordt vaak gekozen voor zes implantaten in de zijdelingse delen (Reintsema *et al*, 1997). Indien hiermee rekening wordt gehouden, zal, in verband met de overkapping van de suprastructuur, het esthetisch resultaat zelden afhankelijk zijn van de planning. Vaak blijkt dat in de edentate bovenkaak de bodem van de sinus maxillaris moet worden verhoogd en de processus alveolaris moet worden verbreed om implantaten van voldoende lengte evenredig te kunnen verdelen over de zijdelingse delen. In eerste instantie wordt een diagnostisch sjabloon gebruikt om te bepalen in hoeverre de processus verbreed moet worden. Bij de tweede operatie is een boorsjabloon nodig voor het aangeven van het aantal implantaten en de onderlinge verdeling hiervan in de bovenkaak. Een eenvoudige manier voor het vervaardigen van een basissjabloon is het dupliceren van de oude bovenprothese in transparante kunsthars, indien de elementen hiervan zijn opgesteld in die positie die ook voor de later te vervaardigen overkappingsprothese correct is (afb. 6a). Zo niet, dan zal men eerst een basisplaat met proefopstelling moeten maken (Adam, 1958). Na opbouw van de bovenkaak door middel van een bottransplaat moet een nieuwe basissjabloon worden vervaardigd die is aangepast aan de nieuwe botcontour. Bij de hiervan vervaardigde boorsjabloon kan het gemakkelijk zijn de uiterst labiale rand in het diepste punt van de omslagplooi niet te verwijderen. Deze dunne rand kan ten tijde van het inbrengen van de implantaten het afgeschoven mucoperiost aan de kant houden en op die manier het zicht verbeteren (Johnson *et al*, 1988) (afb. 6b).

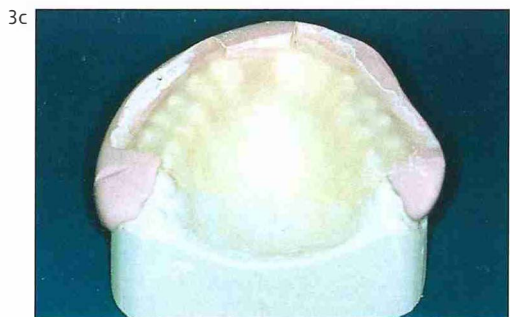In een edentate onderkaak zullen als regel de implantaten worden geplaatst in het frontale deel tussen de beide foramina mentalia (Cune en De Putter, 1994). Door de aard van de



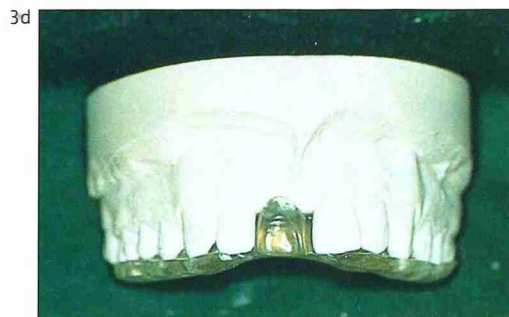Afb. 3a. Set-up regio 11.



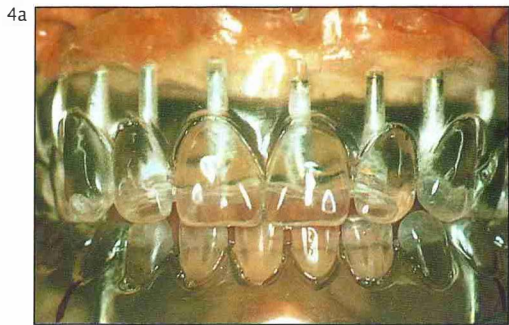
Afb. 3b. Putty-mal met ruimte voor kunsthars.



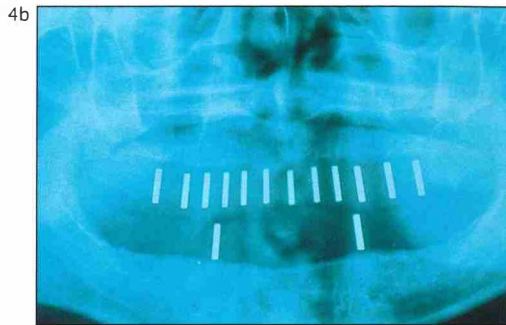
Afb. 3c. Gestrooid kunsthars vóór afwerking.



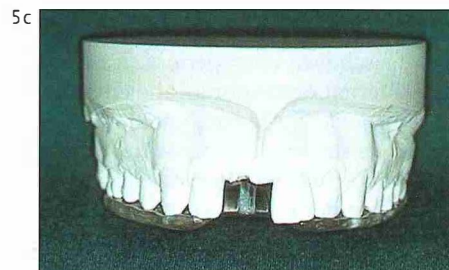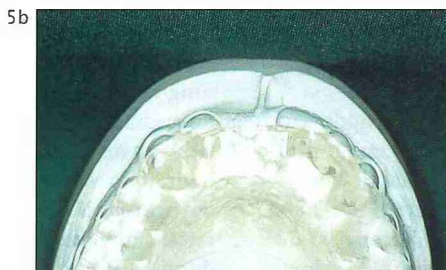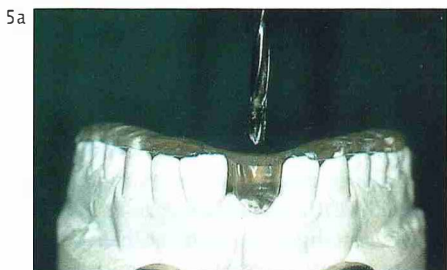Afb. 3d. Basissjabloon met vervanging regio 11.



Afb. 4a. Röntgensjabloon voor planning van een implantaatgedragen brug.



Afb. 4b. Panoramische opname edentate boven- en onderkaak met röntgensjabloon in situ.



Afb. 5. Doorboren sjabloon in verlengde gewenste implantaatpositie (a). Occlusaal aanzicht boorsjabloon met halfcirkelvormige geleidegroef (b). Labiaal aanzicht boorsjabloon met hoogtereductie geleidegroef (c).

overkapping is ook hier de esthetiek zelden afhankelijk van de planning. Voor het plaatsen van de implantaten kan meestal zonder boorsjabloon worden gewerkt, tenzij men door het geplande ontwerp van de suprastructuur kiest voor een afwijkende plaats en/of richting of indien er sprake is van een sterk afwijkende kaakrelatie (De Lange *et al*, 1997).

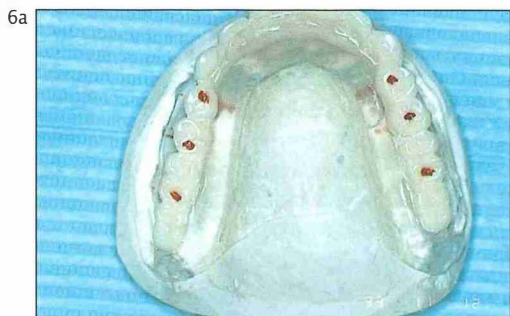4 Sjablonen voor vaste constructies

Bij vaste constructies op implantaten, zoals solitaire kronen en bruggen, is de esthetiek doorgaans zeer belangrijk. Voor elk te vervangen element wordt een implantaat gepland, tenzij het implantaat te dicht bij de wortel van een buurelement komt te staan of de implantaten zelf te dicht bij elkaar komen te staan (Engelman, 1996). Vooral in de regio van de onderincisieven en de laterale incisieven in de bovenkaak is vaak sprake van ruimtegebrek. Een minimale afstand van 1,5 mm tot aan een natuurlijke wortel wordt noodzakelijk geacht en een minimale afstand van 3 mm tussen twee implantaten (Engelman, 1996). Ook kan in verband met een nauwe relatie tot de sinus maxillaris of canalis mandibularis bewust worden gekozen géén implantaten in die gebieden te plannen. Het aantal en de verdeling van de implantaten moeten echter altijd in overeenstemming zijn met de belasting die men verwacht. Een röntgensjabloon is een uitstekend hulpmiddel bij de planning van het aantal en de positie van de implantaten. Omdat na verwijdering van een element vaak zoveel bot verloren gaat dat het niet meer mogelijk is een implantaat op de positie van de oorspronkelijke natuurlijke wortel te plaatsen, is meestal een botopbouw vereist. Modificatie van het röntgensjabloon tot

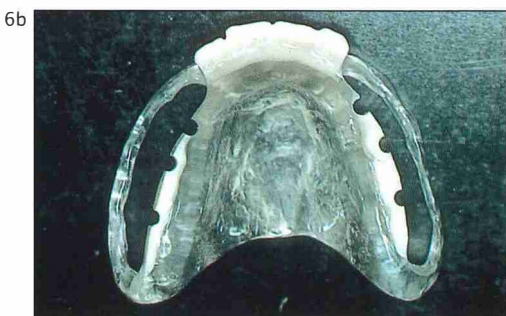een diagnostisch sjabloon geeft de operateur inzicht in het tekort aan bot en ook inzicht in mogelijke alternatieven voor positie en richting van de implantaten. Indien men esthetisch het maximale wil bereiken, is een boorsjabloon een noodzakelijk hulpmiddel (afb. 7a-7d).

5 Discussie

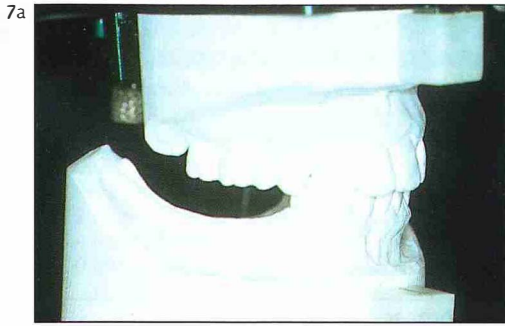
Implantaten worden toegepast om prothetische constructies, variërend van kronen en bruggen tot overkappingsprothesen, beter te kunnen laten functioneren. Tegenwoordig is het bereiken van osseo-integratie niet zozeer meer een probleem. De aandacht gaat nu ook sterk uit naar het bereiken van optimale esthetiek en belasting. Het is de uiteindelijke prothetische voorziening die de positie van het implantaat dicteert. De sjabloon kan in alle implantologische fases als leidraad voor de behandeling dienen. Allereerst in de diagnostische fase om te zien in hoeverre de prothetische constructie gepositioneerd moet worden ten opzichte van het onderliggende kaakbot. Vooral in geval van twijfel of wanneer een botopbouw nodig is, kan het röntgensjabloon meer duidelijkheid verschaffen. Verder laat de tandfilm, vervaardigd in combinatie met een röntgensjabloon, bij solitaire tandvervanging uitstekend zien hoe de wortels van de buurelementen zich verhouden ten opzichte van de gewenste boorricting. Moet het alveolaire bot voor een optimale implantaatpositie worden opgebouwd, dan kan een diagnostisch sjabloon aangeven hoeveel bot nodig is. De boorsjabloon, ten slotte, geeft de optimale positie en richting aan vanuit prothetisch oogpunt. Vooral als de prothetist niet bij de implantologische chirurgie aanwezig kan zijn, vormt de sjabloon het beste communicatiemiddel.



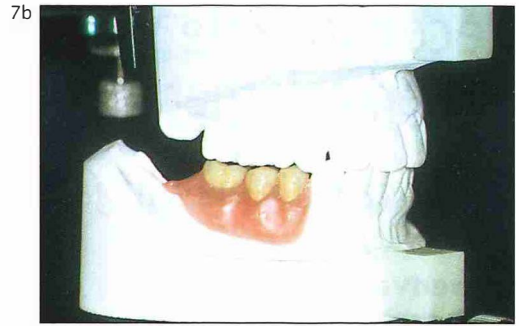
Afb. 6a. Transparante duplicaatprothese met gewenste positie implantaten onder occlusievlak (rode stippen).



Afb. 6b. Boorsjabloon voor implantaten onder overkappingsprothese bovenkaak.

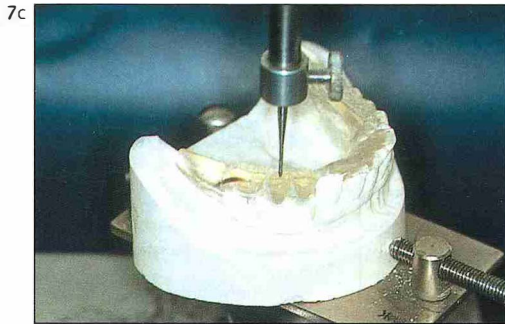


Afb. 7a. Modellen in articulator voor plannen implantaten zijdelingse delen onderkaak.



7b

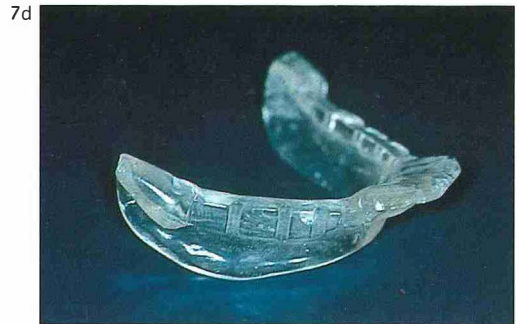Afb. 7b. Set-up regio 44-46.



7c

Afb. 7c. Basissjabloon voor positiebepaling implantaten zijdelingse delen onderkaak.

Afb. 7d. Boorsjabloon als hulpmiddel tijdens implanteren zijdelingse delen onderkaak.



7d

Ofschoon in de literatuur vooral de boorsjabloon is beschreven, is de diagnostische sjabloon ook van groot belang. Omdat steeds meer aandacht naar de esthetische positionering van de peri-implantaire gingiva lijkt uit te gaan, is een adequate botondersteuning van de gingiva essentieel. Vaak blijkt dat vooral bucco-cervicaal onvoldoende ondersteuning beschikbaar is, waardoor de esthetisch gewenste positionering niet bereikt kan worden. De diagnostische sjabloon laat zien in hoeverre cervicale uitbreiding noodzakelijk is.

6 Conclusies

Het gebruik van een sjabloon is altijd noodzakelijk bij solitaire kronen en brugconstructies op implantaten en tevens voor implantaten onder een overkappingsprothese in de bovenkaak. Het plaatsen van implantaten op de prothetisch juiste locatie is belangrijk voor een succesvolle behandeling. Indien de implantoloog niet zelf de suprastructuur vervaardigt, is communicatie met de tandarts die de suprastructuur gaat maken van essentieel belang voor een optimaal resultaat.

Literatuur

ADAM CE. Technique for duplicating an acrylic resin denture. *J Prosthet Dent* 1958; 8: 406-410.

- CHICHE GJ, BLOCK MS, PINAULT A. Implant surgical template for partially edentulous patients. *Int J Oral Maxillofac Implants* 1989; 4: 289-292.
- COWAN PW. Surgical templates for the placement of osseointegrated implants. *Quintessence Int* 1990; 21: 391-396.
- CUNE MS, PUTTER C DE. Implantaten in combinatie met een overkappingsprothese. *Indicaties voor het aantal implantaten*. *Ned Tijdschr Tandheelkd* 1994; 101: 126-129.
- ENGELMAN MJ, SORENSEN JA, MOY P. Optimum placement of osseointegrated implants. *J Prosthet Dent* 1988; 59: 467-473.
- ENGELMAN MJ. Clinical decision making and treatment planning in osseointegration. *Carol Stream: Quintessence Publishing Co*, 1996.
- HIGGINBOTTOM FL, WILSON TG. Three-dimensional templates for placement of root-form dental implants: a technical note. *Int J Oral Maxillofac Implants* 1996; 11: 787-793.
- JOHNSON CM, LEWANDOWSKI JA, MCKINNEY JF. A surgical template for aligned placement of the osseointegrated implant. *J Prosthet Dent* 1988; 59: 684-688.
- LANGE GL DE, MEIJER HJA, OORT RP VAN, REINTSEMA H. Suprastructuren op implantaten. *Houten: Bohn Stafleu Van Loghum*, 1997.
- LIMA VERDE MAR, MORGANO SM. A dual-purpose stent for the implant-supported prosthesis. *J Prosthet Dent* 1993; 69: 276-280.
- PAREL SM, FUNK JJ. The use and fabrication of a self-retaining surgical guide for controlled implant placement: a technical note. *Int J Oral Maxillofac Implants* 1991; 6: 207-210.
- PESUN IJ, GARDNER FM. Fabrication of a guide for radiographic evaluation and surgical placement of implants. *J Prosthet Dent* 1995; 73: 548-552.
- REINTSEMA H, OORT RP VAN, RAGHOEBAR GM. Prothetisch concept bij implanteren in de geresorbeerde edentate bovenkaak. *Ned Tijdschr Tandheelkd* 1997; 104: 277-279.
- TARLOW JL. Fabrication of an implant surgical stent for the edentulous mandible. *J Prosthet Dent* 1992; 67: 217-218

Summary

TEMPLATES AS AN AID IN IMPLANTOLOGY

Key words: Dental implants – Treatment planning – Template

The number, position and angulation of implants are of major importance in loading of implants and surrounding bone and in esthetics. Especially in single tooth and partially edentulous cases correct positioning of implants takes a great deal of care. A template is a device that helps to achieve the proper amount of bone and the correct position and angulation of implants. The design and fabrication of radiographic templates, diagnostic templates and surgical templates are described, both in general and specifically for overdentures and non-removable implant-supported restorations.