

University of Groningen

Prothetische dilemma's

Meijer, H. J.; Reintsema, H.; Slot, J. W.

Published in:
 Nederlands tijdschrift voor tandheelkunde

IMPORTANT NOTE: You are advised to consult the publisher's version (publisher's PDF) if you wish to cite from it. Please check the document version below.

Document Version
 Publisher's PDF, also known as Version of record

Publication date:
 2008

[Link to publication in University of Groningen/UMCG research database](#)

Citation for published version (APA):

Meijer, H. J., Reintsema, H., & Slot, J. W. (2008). Prothetische dilemma's: Suprastructuurkeuze in de edentate bovenkaak. *Nederlands tijdschrift voor tandheelkunde*, 115(11), 599-604.
<https://www.ntvt.nl/tijdschrift/editie/artikel/t/suprastructuurkeuze-in-de-edentate-bovenkaak>

Copyright

Other than for strictly personal use, it is not permitted to download or to forward/distribute the text or part of it without the consent of the author(s) and/or copyright holder(s), unless the work is under an open content license (like Creative Commons).

The publication may also be distributed here under the terms of Article 25fa of the Dutch Copyright Act, indicated by the "Taverne" license. More information can be found on the University of Groningen website: <https://www.rug.nl/library/open-access/self-archiving-pure/taverne-amendment>.

Take-down policy

If you believe that this document breaches copyright please contact us providing details, and we will remove access to the work immediately and investigate your claim.

Downloaded from the University of Groningen/UMCG research database (Pure): <http://www.rug.nl/research/portal>. For technical reasons the number of authors shown on this cover page is limited to 10 maximum.

See discussions, stats, and author profiles for this publication at: <https://www.researchgate.net/publication/23625602>

Prosthetic dilemmas. Choice of superstructure for the edentulous maxilla

Article in *Nederlands Tijdschrift voor Tandheelkunde* · December 2008

Source: PubMed

CITATION

1

READS

98

3 authors, including:



Harry Reintsema

University of Groningen

92 PUBLICATIONS 2,782 CITATIONS

[SEE PROFILE](#)



Wim Slot

University of Groningen

24 PUBLICATIONS 566 CITATIONS

[SEE PROFILE](#)

Some of the authors of this publication are also working on these related projects:



maxillary rehabilitation in edentulous patients [View project](#)



Maxillary implant-supported Overdentures Opposed by Natural Dentitions: A 5-Year Prospective Case Series Study [View project](#)

Prothetische dilemma's

Suprastructuurkeuze in de edentate bovenkaak

Patiënten met een edentate bovenkaak kunnen problemen hebben met het dragen van een volledige gebitsprothese. De meest voorkomende klachten zijn gebrek aan retentie en stabiliteit van de volledige bovenprothese, maar ook andere factoren, zoals een versterkte kokhalsreflex, beïnvloeden de tevredenheid. Het bevestigen van een prothetische constructie aan implantaten is een goede oplossing om genoemde klachten weg te nemen of sterk te verminderen. De keuze voor een bepaalde suprastructuur, een uitneembare overkappingsprothese of een vaste brugconstructie, wordt beïnvloed door een veelheid aan factoren, zoals mate van atrofie van de bovenkaak, reinigingsmogelijkheden, wensen van de patiënt en financiële mogelijkheden.

Meijer HJA, Reintsema H, Slot JWA. Prothetische dilemma's. Suprastructuurkeuze in de edentate bovenkaak. Ned Tijdschr Tandheelkd 2008; 115: 599-604.

Inleiding

Patiënten met een edentate bovenkaak kunnen problemen hebben met het dragen van een volledige bovenprothese (Meijer en De Lange, 2007). Klachten over een volledige bovenprothese komen echter minder frequent voor dan klachten over een volledige onderprothese. De meest voorkomende klachten zijn gebrek aan retentie en stabiliteit van de volledige bovenprothese, maar ook andere factoren, zoals een versterkte kokhalsreflex, kunnen problemen geven (Meijer et al, 2008). Het bevestigen van een prothetische constructie aan implantaten is een goede oplossing om genoemde klachten weg te nemen of sterk te verminderen. Een overkappingsprothese krijgt retentie en stabiliteit door bevestiging aan een mesostructuur en is uitneembaar. Een vaste brugconstructie wordt direct verschroefd aan de implantaten. Beide prothetische constructies worden uitgevoerd zonder palatumplaat. De keuze tussen een overkappingsprothese en een brugconstructie wordt beïnvloed door een aantal factoren: mate van atrofie van de bovenkaak, reinigingsmogelijkheden, wensen van de patiënt en financiële mogelijkheden (zie ook Versteegh en Polder, 2008).

Atrofie van de bovenkaak

De mate van botatrofie in de processus alveolaris superior heeft een grote invloed op de positie van de te plaatsen implantaten. Bij geringe atrofie kunnen de implantaten in de directe nabijheid van de gewenste positie van de prothetische constructie worden geplaatst en worden de weke delen goed ondersteund door de processus alveolaris en de prothese-elementen. In de praktijk blijkt echter dat bij een

edentate kaak meestal sprake is van voortgeschreden atrofie. Door de naar craniaal en dorsaal-mediaal gerichte atrofie in de bovenkaak kunnen de implantaten niet meer in de buurt van de oorspronkelijke positie van de natuurlijke wortels worden geplaatst. Een vaste brugconstructie op implantaten die te ver naar craniaal en te ver naar dorsaal en mediaal staan, leidt tot een niet-acceptabel esthetisch eindresultaat met te lange gebitselementen en een naar binnen vallende bovenlip en wang. Met behulp van een onlay-techniek (absolute kaakverhoging waarbij een bottransplaat op de top en labiaal van de processus alveolaris superior wordt geplaatst) of een Le Fort I-osteotomie (waarbij de maxilla wordt losgemaakt en naar caudaal en ventraal wordt verplaatst met interpositie van een bottransplaat) kan contourherstel plaatsvinden. Nadelen van deze technieken zijn het minder voorspelbare karakter van een juiste plaatsing van het bot en het botbehoud. Daarnaast is het een zeer uitgebreide en ingrijpende behandeling.

Een uitneembare overkappingsprothese die over een mesostructuur heen valt, biedt de mogelijkheid om de implantaten op een wat botvolume betreft gunstige plaats te zetten. De overkappingsprothese kan tevens de bovenlip en de wang ondersteunen met een kunsttharsrand, waardoor een goed esthetisch eindresultaat mogelijk is.

Reinigingsmogelijkheden

Een goede reiniging van het gebied waar implantaten of implantaatonderdelen door de mucosa in de mondholte uitsteken is van belang om ontsteking van peri-implantaire mucosa en peri-implantitis te voorkomen. Bij een

vaste brugconstructie gaat het creëren van voldoende ruimte voor reinigingshulpmiddelen vaak ten koste van de esthetiek. Het voordeel van een overkappingsprothese is dat in het ontwerp van de mesostructuur beter rekening kan worden gehouden met voldoende ruimte voor reinigingshulpmiddelen.

Wensen van de patiënt

Een overkappingsprothese is uitneembaar, waardoor deze veel lijkt op een conventionele volledige gebitsprothese. Tevens is de overkappingsprothese, door de aanwezigheid van de mesostructuur, groter van omvang dan een vaste brugconstructie. Om deze redenen kunnen patiënten heel bewust afzien van een overkappingsprothese en kiezen voor een vaste brugconstructie.

Financiële mogelijkheden

Er kan een prijsverschil optreden tussen een overkappingsprothese en een vaste brugconstructie door verschillen in pre-implantologische chirurgie, het aantal implantaten, de gebruikte materialen en de vergoeding door zorgverzekeraars. De keuze tussen beide behandelopties kan hierdoor worden beïnvloed.

Vaste brugconstructie

Het overlevingspercentage van implantaten onder een vaste brugconstructie is afhankelijk van de mate van atrofie van de bovenkaak en of er aanvullende botcorrecties zijn toegepast, zoals een sinusbodemlevatie of een absolute verhoging of verbreding van de processus alveolaris. Er wordt een 5- tot 10-jaarsoverleving gemeld vanaf 74%, indien onlay-botaugmentaties zijn toegepast, tot 95% bij implantaten geplaatst in een bovenkaak met weinig atrofie en waarop geen botaugmentatie is aangebracht (Brånemark et al, 1995; Widmark et al, 2001). Het aantal implantaten dat geplaatst wordt ten behoeve van een vaste brugconstructie is relatief groot, terwijl de vorm en de structuur van het bot in de bovenkaak meestal niet ideaal zijn. Aan zowel de chirurgische als de prothetische behandeling worden hoge eisen gesteld (Brånemark et al, 1995). Vaste brugconstructies in de bovenkaak zijn alleen verantwoord na nauwgezet onderzoek, een gedetailleerd behandelplan en goede voorlichting.

De wens van de patiënt speelt een belangrijke rol in het afwegingsproces, maar of een vaste prothetische constructie een goede oplossing is voor de patiënt hangt af van veel factoren (Bergkvist et al, 2004). Men moet er niet automatisch van uitgaan dat de tevredenheid van patiënten met een vaste brugconstructie groter zal zijn dan die van patiënten met een overkappingsprothese. Soms hebben patiënten geen voorkeur (Zitzmann en Marinello, 2000). In een ander onderzoek geeft het grootste deel van de patiënten zelfs de voorkeur aan een overkappingsprothese boven een vaste brugconstructie (Heydecke et al, 2003). Voor een volledige vaste constructie in de bovenkaak zijn in het algemeen 6

tot 10 implantaten nodig (Zitzmann en Marinello, 2000; Meijer en De Lange, 2007). Een recente ontwikkeling is het 'All-on-four-concept', waarbij een vaste brugconstructie op 4 implantaten wordt geplaatst (Maló et al, 2005; Stoker en Wismeijer, 2008). Prospectief onderzoek naar deze methode is nog nauwelijks gerapporteerd, waardoor dit concept nog niet algemeen kan worden gepropageerd.

Het aantal te plaatsen implantaten in de bovenkaak is afhankelijk van de grootte van de brug, de aard van de antagonistische tandboog (betand of onbetand), en de te verwachten occlusale belasting. Tevens is het aantal afhankelijk van de lengte van de implantaten, de botkwaliteit en de intermaxillaire afstand. Een globale richtlijn zou kunnen zijn:

- > 6 implantaten: zeer geringe atrofie, korte tandboog en geringe belasting;
- > 8 à 10 implantaten: geringe of matige atrofie, volledige tandboog, geringe of matige belasting;
- > 10 implantaten: veel atrofie, volledige tandboog, meer belasting.

Implantaten ten behoeve van een vaste brugconstructie worden doorgaans in een tweefasentechniek toegepast, om redenen van esthetiek en behoud van mogelijkheden voor correctie van harde en zachte weefsels tijdens de chirurgische behandelingen. Afhankelijk van de botkwaliteit en de uitgebreidheid van de botcorrecties wordt een osseo-integratiefase van 3 tot 6 maanden aangehouden.

Planning

Uit oogpunt van biomechanica zou een gelijkmatige verdeling van de implantaten over de gehele bovenkaak zonder zwevende distale extensies ideaal zijn (Benzing et al, 1995). Deze in biomechanisch opzicht ideale verdeling kan, indien geen rekening wordt gehouden met de prothetiek, esthetische en prothetische complicaties met zich mee brengen. Een regel is om alleen te implanteren op de posities van de vroegere natuurlijke gebitselementen en niet ertussenin. De implantaatposities die men in elk geval moet zien te realiseren zijn die van de cuspidaten, de premolaren en de eerste molaren. Uit oogpunt van biomechanica zijn ze belangrijk en in prothetisch en esthetisch opzicht geven ze de minste aanleiding tot complicaties. Reeds bij een matig atrofische bovenkaak kan men beter geen implantaten plaatsen op de posities van de laterale en centrale incisieven vanwege het te geringe botvolume in hoogte en breedte van de processus alveolaris. Is er wel voldoende botvolume in het bovenfront, dan kan men implantaatposities overwegen ter plaatse van de laterale incisieven. Implanteren ter plaatse van de centrale incisieven kan men beter vermijden, tenzij er niet alleen sprake is van een ideale botsituatie, maar ook van voldoende mucosadikte, een gunstige lachlijn en goede vooruitzichten op een mooie centrale interdentale papil. Deze situaties komen in de edentate bovenkaak slechts weinig voor.

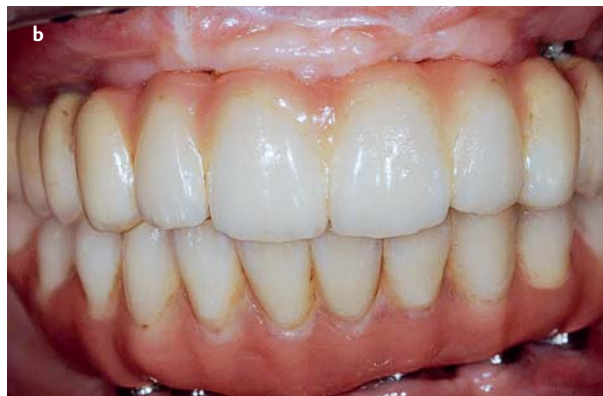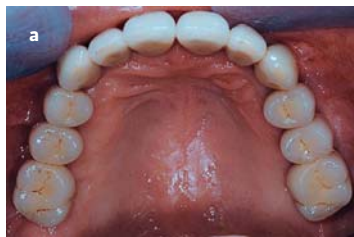Het parallel aan elkaar plaatsen van de implantaten in de bovenkaak is geen absolute vereiste, maar vergroot wel

Afb. 1. Vaste

brugconstructie op implantaten in een edentate bovenkaak.

a. Brug op 8 implantaten; zeer geringe atrofie, natuurlijke antagonisten en volledige tandboog (Meijer en De Lange, 2007).

b. Brug op 6 implantaten; veel atrofie; roze porselein vervangt mucosa (Meijer en De Lange, 2007).



de prothetische mogelijkheden (Casellini en Vogel, 1995). De brug kan dan gecementeerd worden op parallel staande abutmentpijlers. Dit vereenvoudigt de constructie aanmerkelijk. Een andere goede oplossing is om 3 aparte bruggen te maken: 1 frontbrug van cuspidaat tot cuspidaat en 2 afzonderlijke bruggen in de zijdelingse delen. In dat geval is alleen binnen de beperkte omvang van elke brug paralleliteit nodig.

Bij de sterk atrofische bovenkaak is het niet mogelijk de implantaten te plaatsen op de posities van de vroegere gebitselementen. Een brugconstructie moet daardoor een grote horizontale en verticale afstand overbruggen. Deze laatste oplossing is niet ideaal vanwege plaqueretentie en spraakproblemen door het ontsnappen van lucht.

Een zeer belangrijk onderdeel van de behandelpanning voor een brugconstructie is de diagnostische opstelling met

behulp van studiemodellen, gemonteerd in een articulator waarop prothese-elementen worden opgesteld, ongeveer zoals bij de volledige gebitsprothese (Ellis en McFadden, 2007). Het verschil is echter dat de (front)elementen worden opgesteld op een basisplaat zonder buccale randen. Men kan soms de grootte, de vorm en de stand van de prothese-elementen van de bestaande gebitsprothese overnemen, indien deze juist zijn en de patiënt daarover tevreden is. De diagnostische opstelling wordt gepast in de mond en eventueel gecorrigeerd. Omdat de buccale randen ontbreken, kan men beoordelen hoe groot de horizontale en/of verticale afstand is die moet worden overbrugd. Nu wordt ook de relatie duidelijk tussen de positie van het gebitselement en de gewenste positie van het toekomstige implantaat. Ook blijkt nu hoeveel lipsteun er is en hoe ver de implantaten naar buccaal geplaatst moeten worden ten behoeve van een vaste brugconstructie. Tevens ziet men hoe het resultaat toont bij spreken en lachen, of de cervicale randen van de prothese-elementen zichtbaar zijn en of de bovenlip bij bewegingen hinder ondervindt van de rand van de plaat. Men weet nu of er extra bot nodig is. Tevens wordt duidelijk waar prothetisch bruikbare implantaatposities gevonden moeten worden (Sethi en Sochor 1995; Shepard et al, 1995). Het plaatsen van implantaten op de geplande posities is alleen mogelijk met behulp van een boorsjabloon (Watson et al, 1994; Shepard et al, 1995).

Tabel 1. Behandelprocedure voor een vaste brugconstructie op implantaten in een edentate bovenkaak (exclusief botaugmentaties en tijdelijke uitneembare gebitsprothese).

Implanteren	<ul style="list-style-type: none"> > plaatsen van 6 tot 10 implantaten (tweefasentechniek) > na 1 week hechtingen verwijderen > 3 tot 6 maanden osseo-integratiefase
Tweede fase van de chirurgische behandeling	<ul style="list-style-type: none"> > opzoeken van de implantaten > plaatsen van 'healing abutments'
Vervaardiging brugconstructie	<ul style="list-style-type: none"> > na 1 tot 2 weken hechtingen verwijderen en voorlopige afdrukken nemen > definitieve afdrukken nemen > relatiebepaling > passen proefopstelling > passen in metaal > plaatsen van brug

Uitvoering

De behandelprocedure voor een vaste brugconstructie op implantaten in een edentate bovenkaak (afb. 1) (exclusief botaugmentaties en tijdelijke uitneembare gebitsprothese) wordt in stappen weergegeven in tabel 1. Voor de vormgeving en de uitvoering van een brugconstructie in de edentate bovenkaak bestaat een aantal richtlijnen. Deze richtlijnen zijn weergegeven in tabel 2.

Overkappingsprothese

Uit de literatuur blijkt dat doorgaans 4 of 6 implantaten worden geplaatst ten behoeve van een overkappingsprothese (Reintsema et al, 1997; Mericske-Stern et al, 2002; Meijer et al, 2008). Het overlevingspercentage van de implantaten na 5 jaar varieert van 90 tot 100, maar is gemiddeld lager dan het overlevingspercentage van implantaten in de

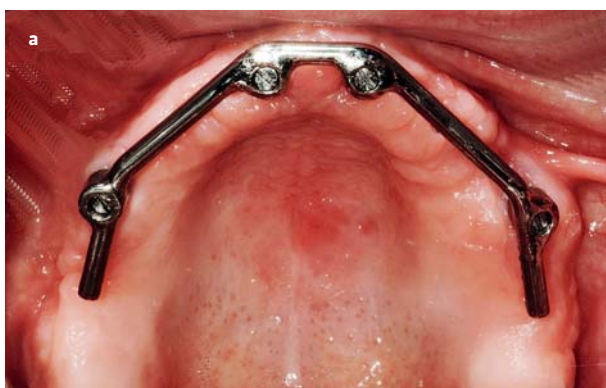onderkaak (Buser et al, 1999; Attard en Zarb, 2005). Idealiter worden de implantaten verspreid over de processus geplaatst voor een optimale krachtenverdeling. In de praktijk blijkt echter dat door gebrek aan bot in het frontgebied of door gebrek aan ruimte voor de mesostructuur in het frontgebied, de implantaten meestal in de zijdelingse delen worden geplaatst. Overwegingen hierbij worden besproken in het artikel van Meijer et al (2008).

De mesostructuur kan een individueel gefreesde staaf zijn met bijvoorbeeld een knopverankering voor retentie van de overkappingsprothese of een voorgevormde, eivormige staaf met hulzen als retentie voor de overkappingsprothese. De optie van drukknoppen als solitaire verankeringen voor een overkappingsprothese in de bovenkaak is op dit moment te weinig onderzocht om op reguliere basis toe te passen.

Door de spongieuze botstructuur in de bovenkaak wordt een langere osseo-integratieperiode aangehouden dan voor de edentate onderkaak: gewoonlijk een periode van 3 tot 6 maanden. Er is geen vergelijkend onderzoek verricht naar het toepassen van een eenfase- en een tweefasentechniek bij implantatie, zodat een richtlijn hiervoor op dit moment niet gegeven kan worden.

Afb. 2. Overkappingsprothese op implantaten in een edentate bovenkaak.

- a. Staaf-hulsmesostructuur op 4 implantaten.
- b. Overkappingsprothese voor staaf-hulsmesostructuur op 4 implantaten.
- c. Staaf-hulsmesostructuur op 6 implantaten.
- d. Overkappingsprothese voor staaf-hulsmesostructuur op 6 implantaten.



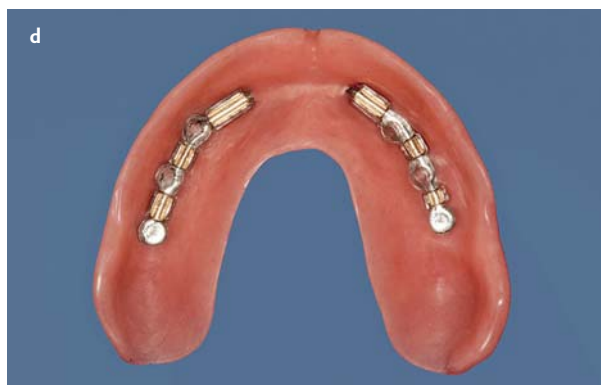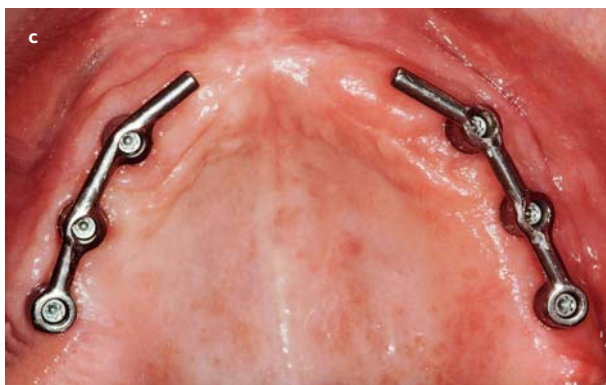
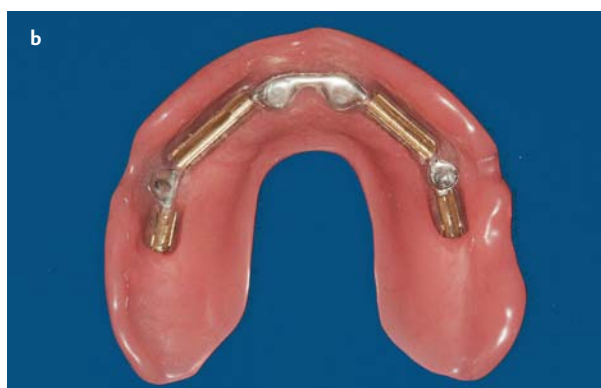- > Bij voorkeur een porselein-opbakbare metaalconstructie
- > Bij beperkte hoogte metalen occlusievlakken gebruiken
- > Geen schroefopeningen in het occlusievlak wanneer dat ten koste gaat van de esthetiek
- > Geen labiale en buccale randen ter compensatie van verloren gegane processus alveolaris
- > Geen implantaten in het front bij een hoge lachlijn
- > Interdentale papillen in het frontgebied bewerkstelligen
- > Geen abutmentmetaal dat in het front zichtbaar is
- > Mucosa-aansluiting in het front
- > Goede afsluiting palatinaal van het front voor een goede fonetiek
- > Goede toegankelijkheid voor plaquecontrole
- > Groepsgeleiding bij laterale bewegingen

Tabel 2. Richtlijnen voor vormgeving en uitvoering van een brugconstructie in de edentate bovenkaak.

Planning

Tijdens de chirurgie wordt gebruikgemaakt van sjablonen. Een diagnostische sjabloon wordt gebruikt tijdens de pre-implantaire botaugmentatie om aan te geven hoeveel bot op welke plaats moet worden aangebracht. Een boorsjabloon wordt gebruikt om de gewenste positie en asrichting aan te geven (Meijer et al, 2008).

Een eenvoudige manier voor het vervaardigen van een diagnostische sjabloon en een boorsjabloon is het dupliceren van de oude bovenprothese in transparante kunst-hars, indien de prothese-elementen hiervan zijn opgesteld in die positie die ook voor de later te vervaardigen overkappingsprothese correct is (Mericske-Stern et al, 2000).



Zo niet, dan zal men eerst een basisplaat met proefopstelling moeten maken. Voor een goede planning zijn een in een articulator gemonteerd boven- en ondermodel noodzakelijk (Pesun en Gardner, 1995). Alleen op deze manier krijgt men inzicht in de beschikbare intermaxillaire ruimte, de positie ten opzichte van de antagonisten in sagittale en transversale zin en de te verwachten belasting van de implantaten.

Uitvoering

De behandelprocedure voor een overkappingsprothese op implantaten in een edentate bovenkaak (afb. 2), exclusief botaugmentaties en tijdelijke uitneembare voorziening, wordt in stappen weergegeven in tabel 3.

Slot

De behandeling van de edentate bovenkaak wordt doorgaans als complex ervaren. Een uitgebreid prothetisch onderzoek, een uitgebreid röntgenologisch onderzoek, een gedetailleerd behandelplan en een goede voorlichting zijn absolute voorwaarden om de behandeling te beginnen. De keuze voor een bepaalde suprastructuur, een uitneembare overkappingsprothese of een niet-uitneembare vaste brugconstructie, wordt beïnvloed door een veelheid aan factoren. De expertise en de samenwerking tussen de chirurg, de prothetist en het tandtechnisch laboratorium zijn nodig

Tabel 3. Behandelprocedure voor een overkappingsprothese op implantaten in een edentate bovenkaak (exclusief botaugmentaties en tijdelijke uitneembare gebitsprothese).

Implanteren	<ul style="list-style-type: none"> › plaatsen van 4 tot 6 implantaten (eénfasetechniek of tweefasetechniek) › na 1 week hechtingen verwijderen › 3 tot 6 maanden osseo-integratiefase
Tweede fase van de chirurgische behandeling (indien implantaten in tweefasetechniek zijn geplaatst)	<ul style="list-style-type: none"> › opzoeken van de implantaten › plaatsen van 'healing abutments'
Vervaardiging staafhulsmesostructuur en overkappingsprothese	<ul style="list-style-type: none"> › na 1 tot 2 weken hechtingen verwijderen en voorlopige afdrukken nemen › definitieve afdrukken nemen › relatiebepaling › passen in was › plaatsen van mesostructuur en overkappingsprothese

om de uitvoering naar tevredenheid van de patiënt tot een goed einde te brengen.

Literatuur

- › Attard NJ, Zarb GA. Immediate and early implant loading protocols: a literature review of clinical studies. *J Prosthet Dent* 2005; 94: 242-258.
- › Benzing UR, Gall H, Weber H. Biomechanical aspects of two different implant-prosthetic concepts for edentulous maxillae. *Int J Oral Maxillofac Implants* 1995; 10: 188-198.
- › Bergkvist G, Sahlholm S, Nilner K, Lindh C. Implant-supported fixed prostheses in the edentulous maxilla. A 2-year clinical and radiological follow-up of treatment with non-submerged ITI implants. *Clin Oral Implants Res* 2004; 15: 351-359.
- › Brånemark PI, Svensson B, Steenberghe D Van. Ten year survival rates of fixed prostheses on four or six implants ad modum Brånemark in full edentulism. *Clin Oral Implants Res* 1995; 6: 227-231.
- › Buser D, Mericske-Stern R, Dula K, Lang NP. Clinical experience with one-stage, non-submerged dental implants. *Adv Dent Res* 1999; 13: 153-161.
- › Casellini RC, Vogel R. Restoring malaligned implants: clinical and technical perspectives. *J Calif Dent Assoc* 1995; 23: 27-34.
- › Ellis E 3rd, McFadden D. The value of a diagnostic setup for fixed maxillary implant prosthetics. *J Oral Maxillofac Surg* 2007; 65: 1764-1771.
- › Heydecke G, Boudrias P, Awad MA, De Albuquerque RF, Lund JB, Feine JS. Within-subject comparisons of maxillary fixed and removable prostheses. Patient satisfaction and choice of prosthesis. *Clin Oral Implants Res* 2003; 14: 125-130.
- › Malo P, Rangert B, Nobre M. All-on-4 immediate-function concept with Brånemark system implants for completely edentulous maxillae: a 1-year retrospective clinical study. *Clin Implant Dent Relat Res* 2005; 7 suppl 1: s88-94.
- › Meijer H, Lange GL de. Prothetiek en orale implantologie. Houten: Bohn Stafleu Van Loghum, 2007.
- › Meijer HJA, Raghoobar GM, Wismeijer D, Bruggenkate CM ten. Aanbevelingen voor orale implantologie. *Ned Tijdschr Tandheelkd* 2008; 115: 481-488.
- › Mericske-Stern RD, Taylor D, Belser U. Management of the edentulous patient. *Clin Oral Implants Res* 2000; 11 (suppl): 108-125.
- › Mericske-Stern R, Oetterli M, Kiener P, Mericske E. A follow-up study of maxillary implants supporting an overdenture: clinical and radiographic results. *Int J Oral Maxillofac Implants* 2002; 17: 678-686.
- › Pesun IJ, Gardner FM. Fabrication of a guide for radiographic evaluation and surgical placement of implants. *J Prosthet Dent* 1995; 73: 548-552.
- › Reintsema H, Oort RP van, Raghoobar GM. Prothetisch concept bij implantaten in de geresorbeerde edentate bovenkaak. *Ned Tijdschr Tandheelkd* 1997; 104: 277-279.
- › Sethi A, Sochor P. Predicting esthetics in implant dentistry using multiplanar angulation: a technical note. *Int J Oral Maxillofac Implants* 1995; 10: 485-490.
- › Shepard WK, Ducar JP, London RM. Planning for implant placement. *J Calif Dent Assoc* 1995; 23: 14-18.
- › Stoker GT, Wismeijer D. Prothetische dilemma's. Vroeg of laat belasten van implantaten in de edentate onderkaak. *Ned Tijdschr Tandheelkd* 2008; 115: 589-595.

- Versteegh PAM, Polder BJ. Prothetische dilemma's. Prothetische beslissingen en planning bij partieel betande patiënten. Ned Tijdschr Tandheelkd 2008; 115: 580-587.
- Watson RM, Davis DM, Eckhardt P, Newman P, Rogers JO. Implant supported fixed distal extension prostheses. Br Dent J 1994; 176: 351-355.
- Widmark G, Andersson B, Carlsson GE, Lindvall A-M, Ivanoff C-J. Rehabilitation of patients with severely resorbed maxillae by means of implants with or without bone grafts: a 3- to 5-year follow-up clinical report. Int J Oral Maxillofac Implants 2001; 16: 73-79.
- Zitzmann NU, Marinello CP. Treatment outcome of fixed or removable implant-supported prostheses in the edentulous maxilla. Part I: patients' assessments. J Prosthet Dent 2000; 83: 424-433.
- Zitzmann NU, Marinello CP. Fixed or removable implant-supported restorations in the edentulous maxilla: literature review. Pract Periodontics Aesthet Dent 2000; 12: 599-608.

Summary

Prosthetic dilemmas. Choice of superstructure for the edentulous maxilla

Patients with an edentulous maxilla can experience problems with a full upper denture. The most common problems are a lack of retention and the stability of the denture, but also other factors, such as an extreme gagging reflex, influence satisfaction. Attachment of a prosthesis on dental implants is a reliable solution to solve or diminish the above mentioned problems. The choice of the kind of superstructure, a removable overdenture or a fixed prosthesis, depends on a variety of factors, such as degree of resorption of the maxilla, cleaning possibilities, patients' wishes and financial possibilities

Bron

H.J.A. Meijer^{1,2}, H. Reintsema², J.W.A. Slot¹

Uit ¹de sectie Orale Functieleer, Prothetische Tandheelkunde en Biomaterialen, afdeling Tandheelkunde en Mondzorgkunde en ²de afdeling Kaakchirurgie van het Universitair Medisch Centrum Groningen

Datum van acceptatie: 15 juni 2008

Adres: prof. dr. H.J.A. Meijer, UMC Groningen, postbus 30.001, 9700 RB Groningen

h.j.a.meijer@kchir.umcg.nl

Verantwoording

Dit manuscript is deels gebaseerd op het boek 'Prothetiek en orale implantologie' van H. Meijer en G.L. de Lange. Houten: Bohn Stafleu Van Loghum, 2007. Veel dank is verschuldigd aan dr. G.L. de Lange, mede-auteur van dit boek.