

University of Groningen

**Transpositie van de pees van de M. tibialis posterior effectief bij een klapvoet; retrospectief onderzoek met follow-up bij 12 patienten**

Breukink, S. O.; Spronk, C. A.; Dijkstra, P. U.; Heybroek, E.; Marck, K. W.

*Published in:*  
 Nederlands Tijdschrift voor Geneeskunde

**IMPORTANT NOTE: You are advised to consult the publisher's version (publisher's PDF) if you wish to cite from it. Please check the document version below.**

*Document Version*  
 Publisher's PDF, also known as Version of record

*Publication date:*  
 2000

[Link to publication in University of Groningen/UMCG research database](#)

*Citation for published version (APA):*

Breukink, S. O., Spronk, C. A., Dijkstra, P. U., Heybroek, E., & Marck, K. W. (2000). Transpositie van de pees van de M. tibialis posterior effectief bij een klapvoet; retrospectief onderzoek met follow-up bij 12 patienten. *Nederlands Tijdschrift voor Geneeskunde*, 144(13), 604-608.  
<https://www.ntvg.nl/artikelen/transpositie-van-de-pees-van-de-m-tibialis-posterior-effectief-bij-een-klapvoet>

**Copyright**

Other than for strictly personal use, it is not permitted to download or to forward/distribute the text or part of it without the consent of the author(s) and/or copyright holder(s), unless the work is under an open content license (like Creative Commons).

The publication may also be distributed here under the terms of Article 25fa of the Dutch Copyright Act, indicated by the "Taverne" license. More information can be found on the University of Groningen website: <https://www.rug.nl/library/open-access/self-archiving-pure/taverne-amendment>.

**Take-down policy**

If you believe that this document breaches copyright please contact us providing details, and we will remove access to the work immediately and investigate your claim.

Downloaded from the University of Groningen/UMCG research database (Pure): <http://www.rug.nl/research/portal>. For technical reasons the number of authors shown on this cover page is limited to 10 maximum.

## Transpositie van de pees van de *M. tibialis posterior* effectief bij een klapvoet; retrospectief onderzoek met follow-up bij 12 patiënten

S.O.BREUKINK, C.A.SPRONK, P.U.DIJKSTRA, E.HEYBROEK EN K.W.MARCK

Een klapvoet treedt op bij een paralyse van de voetheffers (*M. tibialis anterior*, *M. extensor hallucis longus*, *M. extensor digitorum longus* en *Mm. peronei*). Vaak is een klapvoet het gevolg van een geïsoleerd letsel van de *N. peroneus*. Uitval van de voetheffers geeft een gestoord looppatroon: de voet moet extra hoog worden getild om niet over de eigen voet te struikelen. Dit heeft tot gevolg dat de heup en de knie tijdens de zwaafase van een stap meer moeten worden geflecteerd.<sup>1</sup> Kortom, de patiënt ontwikkelt een zogenaamde hanentred. Op den duur kan er zelfs een spitsvoet ontstaan met verkorting van de achillespees.

De behandeling is in eerste instantie conservatief en richt zich op preventie van de spitsvoet,<sup>1</sup> waarbij tevens wordt gestreefd naar een normaal looppatroon.<sup>2</sup> Dit kan worden bereikt door gebruik te maken van een orthese. Indien later blijkt dat een orthese niet voldoet, kan men overwegen operatief te behandelen.

Als operatieve behandeling komt als eerste een pees-transpositie in aanmerking, daar deze minder ingrijpend is dan een artrothese van de enkel en functioneel een beter resultaat geeft.<sup>3-4</sup> De *M. tibialis posterior* is de geschiktste spier voor pees-transpositie vanwege zijn positie en bewegingsuitslag en vanwege het feit dat opoffering weinig nadelige gevolgen heeft. Transpositie van de pees van de *M. tibialis posterior* (kortweg tibialis-posteriortranspositie) werd voor het eerst beschreven in 1933.<sup>5</sup> De meeste ervaring met deze behandelingsmethode is opgedaan bij patiënten die een klapvoet hadden ontwikkeld als gevolg van lepra. Publicaties over deze techniek uit de westerse gezondheidszorg zijn schaars.

Met een tibialis-posteriortranspositie kan actieve dorsale flexie van de enkel worden bewerkstelligd. Tevens wordt hiermee de verstoorde spierbalans gecorrigeerd.<sup>6</sup> Met een tibialis-posteriortranspositie kan een looppatroon zonder orthesen worden verkregen.<sup>2,7</sup>

Wij onderzochten retrospectief de resultaten van transpositie van de pees van de *M. tibialis posterior* bij 12 patiënten met een klapvoet, die in de periode 1986-1998 door één van ons (C.A.S.) werden geopereerd.

---

Medisch Centrum Leeuwarden, afd. Plastische Chirurgie en Handchirurgie, Henri Dunantweg 2, 8934 AD Leeuwarden.  
Mw.S.O.Breukink, assistent-geneeskundige; C.A.Spronk en dr.K.W. Marck, plastisch chirurg.  
Academisch Ziekenhuis, afd. Revalidatie, Groningen.  
Dr.P.U.Dijkstra, fysiotherapeut.  
Stichting Revalidatie Voorzieningen Friesland, Leeuwarden.  
E.Heybroek, revalidatiearts.  
Correspondentieadres: dr.K.W.Marck (kwmarck@knmg.nl).

---

### SAMENVATTING

**Doel.** Evaluatie van het behandelresultaat van transpositie van de pees van de *M. tibialis posterior* bij patiënten met een klapvoet.

**Opzet.** Beschrijvend, retrospectief statusonderzoek en nader onderzoek.

**Methoden.** Bij 12 patiënten met een klapvoet die in de periode 1986-1998 operatief werden behandeld (9 vrouwen en 3 mannen met een gemiddelde leeftijd van 37 jaar) was de oorzaak bij 9 een trauma van de *N. peroneus* of de *N. ischiadicus*, en bij 3 respectievelijk spina bifida occulta, lepra en een lumbale hernia nucleï pulposi. Geen van de patiënten had belangrijke comorbiditeit. De behandeling bestond uit een achillespeesverlenging volgens Huckstep, transpositie van de pees van de *M. tibialis posterior* in 2 slissen naar de dorsomediale en dorsolaterale zijde van de voet, en 6 weken gipsimmobilisatie.

**Resultaten.** Het postoperatief beloop was ongestoord. De behandeling gaf bij alle patiënten een verbetering van het looppatroon. Geen van de 10 patiënten die preoperatief een orthese gebruikten, deed dat na de operatie nog. De helft van de patiënten had een actieve dorsale flexie van de voet die verder reikte dan de neutrale stand (voet haaks op het onderbeen). De resultaten waren, voorzover vergelijkbaar, in overeenstemming met die in de literatuur.

**Conclusie.** Tibialis-posteriortranspositie is een zinvol alternatief voor patiënten met een klapvoet (en zonder belangrijke comorbiditeit) die met een enkel-voetorthese minder goed uit de voeten kunnen.

---

### PATIËNTEN EN METHODEN

**Patiënten.** In de periode 1986-1998 werd in het Medisch Centrum Leeuwarden 13 keer een tibialis-posteriortranspositie uitgevoerd. Bij het naonderzoek bleek 1 patiënt inmiddels overleden; deze werd verder buiten beschouwing gelaten.

Alle patiënten waren verwezen door de afdeling Revalidatiegeneeskunde in het ziekenhuis. Het betrof een klein deel van de patiënten die op deze afdeling werden gezien met een klapvoet. Verwezen werden slechts jonge patiënten zonder belangrijke comorbiditeit, die aangaven belemmeringen te ondervinden van de peroneus-veer of die niet tevreden waren met hun loopmogelijkheden. Alle verwezen patiënten werden operatief behandeld.

De uitgangskennmerken van de onderzochte 12 patiënten staan in tabel 1. Bij 9 patiënten was een trauma, bij 3 iatrogen, de oorzaak van de aandoening. Bij de 3 overige patiënten werd de klapvoet veroorzaakt door respectievelijk een lumbale hernia nucleï pulposi, lepra en spina bifida occulta. De gemiddelde duur van de klap-

TABEL 1. Resultaten van transpositie van de pees van de M. tibialis posterior, uitgevoerd bij 12 patiënten met een klapvoet

<i>patiënt; geslacht; leeftijd (in jaren)</i>	<i>oorzaak</i>	<i>actieve dorsale flexie</i>	<i>actieve plantaire flexie</i>	<i>actief bewegings- traject van de enkel</i>	<i>looppatroon</i>	<i>classificatie*</i>
A;v;27	N.-peroneusletsel	8°	21°	31°	ongestoord	uitstekend
B;v;45	N.-peroneusletsel	3°	29°	32°	ongestoord	uitstekend
C;m;29	N.-peroneusletsel	12°	23°	35°	ongestoord	uitstekend
D;v;27	N.-peroneusletsel	19°	28°	47°	ongestoord	uitstekend
E;v;64	N.-peroneusletsel	1°	34°	35°	ongestoord	goed
F;v;60	tumor van de N. ischiadicus	0°	33°	33°	minimaal 'klappen' van de voet	goed
G;m;23	N.-peroneusletsel; incisie anterieur compartiment	-3°	21°	18°	gelijktijdige positionering van voorvoet en hak	goed
H;m;26	N.-peroneusletsel; incisie anterieur compartiment	4°	23°	27°	minimaal 'klappen' van de voet	goed
J;v;54	lumbale hernia nucleus pulposi	-10°	36°	26°	ongestoord	goed
K;v;37	N.-peroneusuitval door N.-ischiadicusletsel	-5°	25°	20°	patiënt loopt met stok	matig
L;v;34	lepra	0°	0°	0°	stabiel looppatroon; inversiehoek van voet: 11°	matig
M;v;12	spina bifida occulta	-1°	19°	18°	geen stabiel looppatroon	matig

\*Gemodificeerde classificatie van behandelresultaten volgens Ninković,<sup>10</sup> weergegeven in tabel 2.

voetperiode vóór de operatie was 4,5 jaar (uitersten: 8 maanden-26 jaar). Van de 12 patiënten droegen 10 pre-operatief een orthese, 2 patiënten (B en J) deden dat niet, omdat zij meer hinder dan voordeel ervoeren van hun orthese.

Alle patiënten kregen preoperatief gerichte spiertraining, waarbij het geïsoleerd aanspannen van de M. tibialis posterior werd geoefend.

**Operatietechniek.** Onder bloedleegte werd eerst met twee subcutane partiële tenotomieën een achillespeesverlenging volgens Huckstep uitgevoerd.<sup>7</sup> Daarna werd er een 3 cm lange incisie gemaakt ter hoogte van de tuberositas van het os naviculare, waar de pees van de M. tibialis posterior aanhecht. De pees werd bij die insertie gekliefd. Vervolgens werd een tweede incisie gemaakt 7 cm proximaal van de mediale malleolus. Hier werd de pees van de M. tibialis posterior naar buiten gehaald en in 2 slippes gesplitst (figuur 1). Nu werden op de wreef, zo distaal mogelijk, 2 incisies gemaakt, via welke de pezen van de M. hallucis longus en de pezen van de M. extensor digitorum longus en de M. peroneus tertius werden opgezocht. Vanuit deze beide incisies werden met een 'tunnelaar' volgens Andersen subcutane tunnels gemaakt naar de incisie hoog boven de mediale malleolus. De 2 slippes van de pees van de M. tibialis posterior werden door de tunnels getrokken. Vanaf dat moment werd de knie in 90° flexie en de voet in maximale dorsale flexie en pronatie gehouden, om beide slippes onder gelijke en maximale spanning in te kunnen hechten. Hiermee werd varus- of valgusmisvorming voorkomen.<sup>8</sup> Eerst werd de mediale slip van de M. tibialis posterior in de pees van de M. extensor hallucis longus ingevlochten en hierna de laterale slip in de pezen van de M. extensor digitorum longus en/of M. peroneus tertius (zie figuur 1b).

Bij atypische gevallen konden er gemodificeerde technieken worden gebruikt om een goede spierbalans te

verkrijgen. Zo werd bij 1 patiënt (M) de laterale slip van de pees van de M. tibialis posterior aan de M. peroneus brevis gehecht en bij een andere (K) werd een redelijk motorisch functionerende M. peroneus brevis gehecht aan de M. tibialis anterior.

Postoperatief werd de voet gedurende 6 weken met gips geïmmobiliseerd in maximale dorsale flexie. Hierna begon de looptraining.

**Naonderzoek.** In september 1999 werden de 12 patiënten teruggezien voor het onderzoek, gemiddeld 67 maanden na de operatie (uitersten: 9 maanden-13 jaar). Bij statusonderzoek bleek dat geen van de patiënten postoperatief complicaties, in de vorm van wondinfecties en dystrofie, had ontwikkeld.

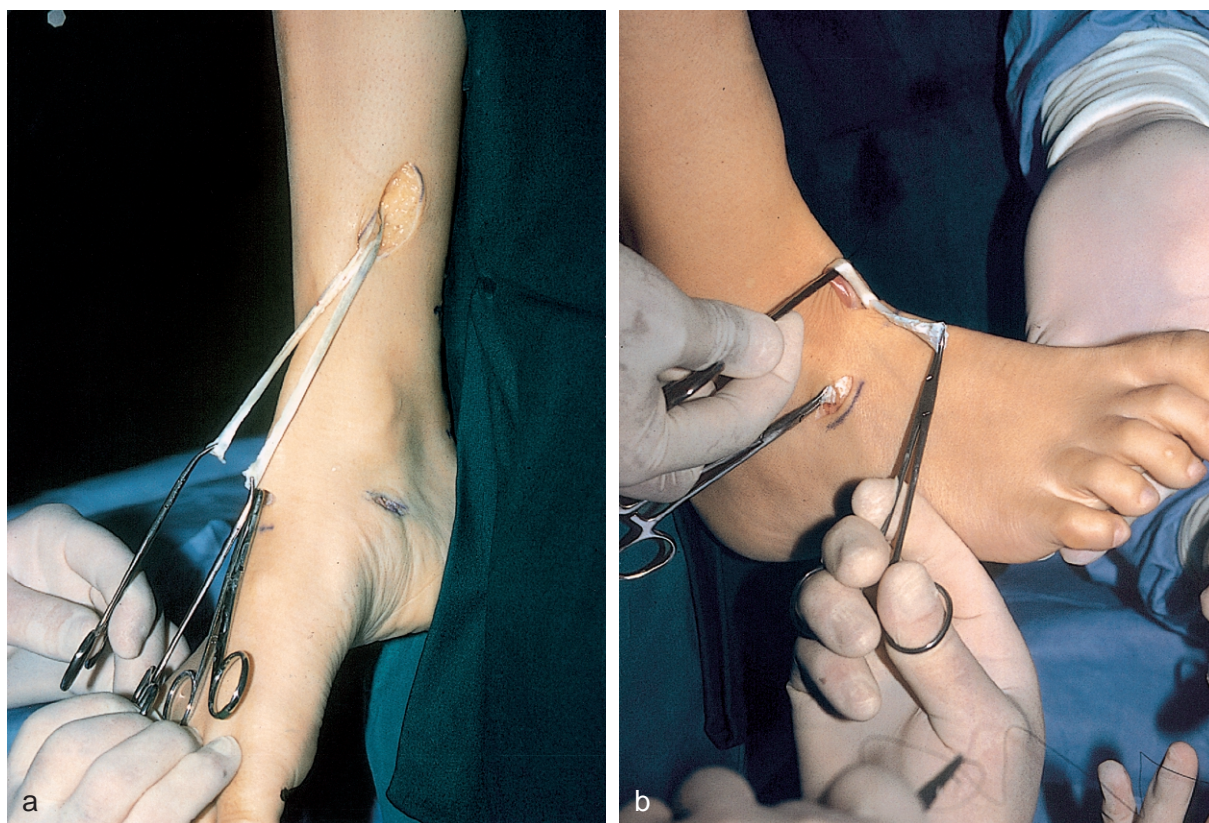
Bij allen werd een meting verricht van de actieve dorsale en plantaire flexie met de hangende voet in ruststand. Actieve dorsale flexie die niet reikte tot de neutrale stand (0°; de voet haaks op het onderbeen) werd aangegeven in negatieve graden. Tevens werd de voetboog tijdens het lopen beoordeeld met een drukanalyse op de ondergrond en werd gekeken naar een eventuele inversie van de voet.

De resultaten van de operatie werden geclassificeerd volgens een gemodificeerde methode van Ninković (tabel 2).<sup>9</sup> Hiervan gebruikten wij, naast de beoordeling van het looppatroon, alleen de belangrijkste hoekmeting, die van de actieve dorsale flexie.

#### RESULTATEN

Tabel 1 geeft een overzicht van de resultaten van de behandeling. Alle patiënten, behalve patiënt L, hadden vanuit ruststand een actieve dorsale en plantaire flexie. Patiënt L, met lepra als oorzaak van de klapvoet, had een stijve enkel in neutrale stand als gevolg van keloïdvorming in het wondgebied. Een duidelijke inversie van de voet werd alleen bij deze patiënte waargenomen. Patiënt M onderging 3 jaar na de tibialis-posteriortrans-





FIGUUR 1. Operatietechniek van transpositie van de pees van de M. tibialis posterior bij een patiënt met een klapvoet: (a) de pees is bij de insertie aan het os naviculare gekliefd, 7 cm proximaal van de mediale malleolus naar buiten gehaald en in 2 slippen gesplitst; (b) na het subcutaan doorvoeren ('tunnelen') van de beide slippen van de pees van de M. tibialis posterior wordt eerst de mediale slip in de pees van de M. extensor hallucis longus ingevlochten en hierna de laterale slip in de pezen van de M. extensor digitorum longus en/of M. peroneus tertius.

positie een tripelartrodese van de enkel in verband met een progressieve varusstand van de voet.

Het gemiddelde actieve bewegingstraject van alle patiënten was  $27^\circ$  (uitersten:  $0\text{--}56^\circ$ ); de meting van het bewegingstraject wordt geïllustreerd in figuur 2. Bij de helft van de patiënten reikte de actieve dorsale flexie tot voorbij de neutrale stand. De subgroep van patiënten met een geïsoleerd N.-peroneusletsel (A-E) had een significant grotere actieve-bewegingsuitslag dan de andere patiënten (t-toets;  $p = 0,014$ ).

Het looppatroon, waarbij met name de stabiliteit en het eventuele 'klappen' van de voet werden beoordeeld, was bij de helft van de patiënten normaal. Bij de overigen werden in meer of mindere mate 'klappen', instabiliteit, verschil in standfase en inversie van de aangedane voet gezien. Geen van de 10 patiënten die preoperatief een orthese droegen, gebruikte deze postoperatief nog.

De resultaten werden bij 5 patiënten als 'uitstekend', bij 4 als 'goed' en bij 3 als 'matig' geclassificeerd volgens de gemodificeerde classificatie van Ninković. Van de 12 patiënten konden 2 (A en L) na de operatie niet meer op hun tenen lopen; 6 van de 12 patiënten konden weer hardlopen.

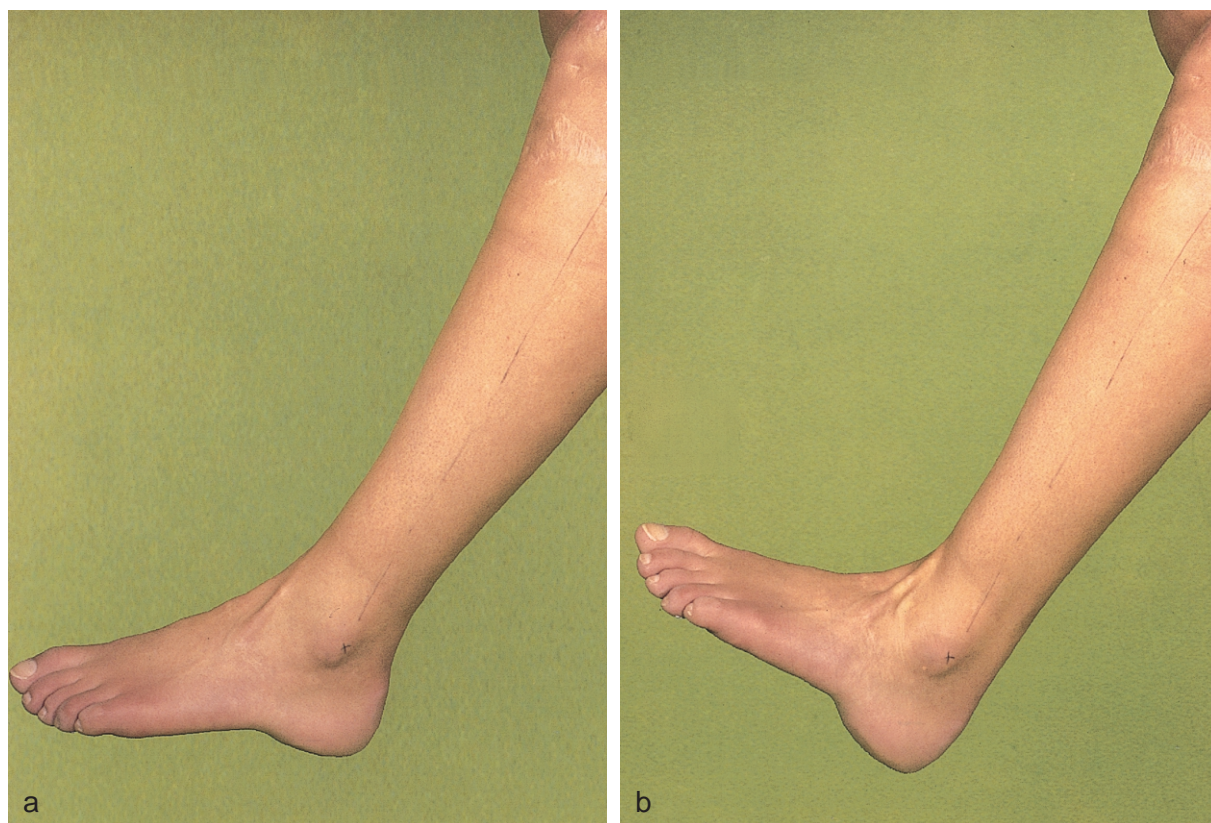
De subjectieve beoordeling van de patiënt zelf was bij

3 patiënten (G, K en M) matig. De overige patiënten waren tevreden tot zeer tevreden over de resultaten van de operatie. Zij vermeldden dat allerlei activiteiten, zoals autorijden, hardlopen en bergwandelen, weer mogelijk waren geworden. Bij de meting van de druk van de voetzool tijdens het lopen werd bij geen enkele patiënt een doorgezakte voetboog, pes planus, vastgesteld.

TABEL 2. Gemodificeerde classificatie volgens Ninković<sup>10</sup> van resultaten van transpositie van de pees van de M. tibialis posterior wegens klapvoet

classificatie	omschrijving*
uitstekend	actieve dorsale flexie $> 0^\circ$ ; stabiel en volledig automatisch looppatroon
goed	actieve dorsale flexie van de voet tussen $-10^\circ$ en $0^\circ$ , stabiel looppatroon met minimaal 'klappen' van de voet
matig	actieve dorsale flexie tussen $-20^\circ$ en $-10^\circ$ , verbeterd looppatroon, maar nog duidelijk een klapvoet

\*In de neutrale stand, met de voet haaks op het onderbeen, is er  $0^\circ$  flexie.



FIGUUR 2. Resultaat van transpositie van de pees van de *M. tibialis posterior* bij patiënt D met een klapvoet: (a) voet in ruststand; de lijn op het onderbeen geeft de lengteas van het onderbeen aan zoals gebruikt bij het bewegingsonderzoek; (b) door aanspannen van de *M. tibialis posterior* (zichtbaar vlak voor de malleolus lateralis) wordt een actieve dorsale flexie van 19° bereikt ten opzichte van de op het onderbeen getrokken lijn.

#### BESCHOUWING

Hoewel een tibialis-posteriortranspositie door verschillende auteurs alleen als een tenodese wordt beschouwd,<sup>10 11</sup> wordt door anderen een actieve dorsale flexie bij het merendeel van de patiënten beschreven.<sup>2 3 7 10 12 13</sup> In dit onderzoek vonden wij bij bijna alle patiënten een actieve dorsale flexie vanuit de ruststand, en bij de helft tot voorbij de neutrale stand (de voet haaks op het onderbeen). Deze bevindingen, gecombineerd met een gemiddeld traject van de actieve beweging over 27°, steunen de opvatting dat de tibialis-posteriortranspositie ook een actieve component heeft.

Bij 9 van onze 12 patiënten werd het behandelresultaat als 'uitstekend' of 'goed' beoordeeld en bij 3 patiënten als 'matig'. Wel werd ook bij deze 3 patiënten een verbetering verkregen ten opzichte van de preoperatieve situatie. Deze verbetering bleek ook uit de bevinding dat geen van de patiënten na de operatie nog een orthese gebruikte. 'Goede'/'uitstekende' resultaten werden alleen gevonden in de groep patiënten met een klapvoet als gevolg van een geïsoleerd N.-peroneusletsel. Het 'matige' resultaat bij 3 patiënten kan worden verklaard door de vaak aanwezige uitgebreidere pathologische afwijkingen, zoals spina bifida occulta, lepra en een letsel van de N. ischiadicus.

De bevindingen in de literatuur over de resultaten van de tibialis-posteriortranspositie bij een klapvoet zijn onderling moeilijk vergelijkbaar. Vaak betreft het onderzoek bij patiënten met lepra en veelal worden in een en het zelfde onderzoek verschillende operatietechnieken naast elkaar gebruikt. Een recent Noors onderzoek, goed vergelijkbaar met het onze wat betreft patiënten, en met een iets andere operatietechniek, liet overeenkomstige behandelresultaten zien.<sup>7</sup>

Wij weten niet hoeveel patiënten in Nederland de lasten ondervinden van een klapvoet en welk deel van deze patiënten eventueel in aanmerking komt voor operatieve benadering. Een onderzoek hiernaar lijkt zinvol, evenals bewegingswetenschappelijk onderzoek gericht op verbetering van de behandeling van deze patiëntencategorie.

#### CONCLUSIE

Wij concluderen dat tibialis-posteriortranspositie een zinvol en veilig alternatief is voor de, overigens gezonde, patiënten met een klapvoet die met een orthese minder goed uit de voeten kunnen.

De figuren werden vervaardigd door K.Koster, medisch fotograaf.



---

ABSTRACT

*Transposition of the tendon of the M. tibialis posterior as an effective operative treatment of a drop foot*

**Objective.** To evaluate the results of transposition of the tendon of the M. tibialis posterior in patients with a drop foot.

**Design.** Descriptive, retrospective and follow-up investigation.

**Methods.** Surgical treatment was carried out in 12 patients with a drop foot (9 women and 3 men, with an average age of 37 years) in the period 1986-1998. The aetiology of the drop foot was a traumatic or iatrogenic lesion of the peroneal nerve or sciatic nerve in 9 patients and in 3 patients spina bifida occulta, leprosy and a herniation of a lumbar disc respectively. None of the patients had important comorbidity. Treatment consisted of lengthening the Achilles tendon according to Huckstep, transposition of the tibial posterior tendon in two tails to the dorsomedial and dorsolateral side of the foot, and six weeks of immobilisation in plaster of Paris.

**Results.** The postoperative period was without complications. The treatment improved the heel-toe steppage gait in all patients. None of the 10 patients who had used an orthosis preoperatively still used it at the time of the follow up. Fifty per cent of the patients acquired a dorsiflexion of the foot of more than 0°. The results were in accordance with those in the literature.

**Conclusion.** Transposition of the tibial posterior tendon is a worthwhile alternative for those patients with a drop foot (and without important comorbidity) who cannot walk satisfactorily with an ankle-foot orthosis.

---

LITERATUUR

- 1 Pinzur MS, Kett N, Trilla M. Combined anteroposterior tibial tendon transfer in post-traumatic peroneal palsy. *Foot Ankle* 1988; 8:271-5.
- 2 Malaviya GN. Surgery of foot drop in leprosy by tibialis posterior transfer. *Lepr India* 1981;53:360-8.
- 3 Andersen JG. Foot drop in leprosy. *Leprosy Review* 1964;35:41-6.
- 4 Andersen JG. Foot drop in leprosy and its surgical correction. *Acta Orthop Scand* 1963;33:151-71.
- 5 Ober FR. Tendon transposition in the lower extremity. *N Engl J Med* 1933;209:193-205.
- 6 Selvapandian AJ, Brand PW. Transfer of the tibialis posterior in foot-drop deformities. *Indian J Surg* 1959;21:151-60.
- 7 Hove LM, Nilsen PT. Posterior tibial tendon transfer for drop-foot. 20 cases followed for 1-5 years. *Acta Orthop Scand* 1998;69:608-10.
- 8 Huckstep RL. *Poliomyelitis. A guide for developing countries.* Edinburgh: Churchill; 1975. p. 142-5.
- 9 Ninković M, Sućur Dj, Starović B, Marković S. A new approach to persistent traumatic peroneal nerve palsy. *Br J Plast Surg* 1994;47: 185-9.
- 10 Richard BM. Interosseous transfer of tibialis posterior for common peroneal nerve palsy. *J Bone Joint Surg Br* 1989;71:834-7.
- 11 Lipscomb PR, Sanchez JJ. Anterior transplantation of the posterior tibial tendon for persistent tibial tendon palsy of the common peroneal nerve. *J Bone Joint Surg* 1961;43A:60-6.
- 12 Srinivasan H, Mukherjee SM, Subramaniam RA. Two-tailed transfer of tibialis posterior for correction of drop-foot in leprosy. *J Bone Joint Surg* 1968;50B:623-8.
- 13 Hall G. A review of drop-foot corrective surgery. *Lepr Rev* 1977;48: 184-92.

Aanvaard op 9 december 1999

---

## *Seksueel overdraagbare aandoeningen in Limburg in 1997; prevalentie volgens een enquête onder huisartsen en specialisten en volgens opgave van microbiologische laboratoria*

C.J.M.HENQUET, M.W.J.JANSEN, P.J.S.BUWALDA EN H.A.M.NEUMANN

Ondanks de toegenomen kennis op het gebied van HIV- en geslachtsziektepreventie leveren de seksueel overdraagbare aandoeningen (SOA's) nog steeds een relatief grote bijdrage aan het gezondheidsverlies in Nederland.

Ofschoon er in het afgelopen decennium een verandering in seksueel gedrag is opgetreden, blijft de kloof tussen kennis en gedrag groot.<sup>1</sup> Uit verschillende registraties blijkt een verschuiving van de 'klassieke' geslachtsziekten gonorrhoe en syfilis naar de 'nieuwe' SOA's zoals *Chlamydia trachomatis*-infectie en condy-

---

Samenvatting: zie volgende bladzijde.

---

lomata acuminata.<sup>2-4</sup> Onder andere ten gevolge van verbeterde diagnostische technieken worden deze de laatste jaren vaker gediagnosticeerd. Over het vóórkomen van SOA's in Nederland beschikken wij slechts over gegevens uit zorgregistraties en regionale epidemiologische gegevens.<sup>5,6</sup> Door de geografische selectie kunnen deze gegevens (veelal uit de grote steden in de Randstad) niet zonder meer worden geëxtrapoleerd naar de Nederlandse of – in ons geval – de Limburgse bevolking. In hoeverre de prevalentie in Limburg verschilt van die in de Randstad is onbekend.

Om inzicht te krijgen in het vóórkomen van SOA's in Limburg hebben wij in 1998 een schriftelijke enquête gehouden onder hulpverleners naar de incidentie van de 3 meest voorkomende SOA's te weten, *C. trachomatis*-infectie, condylomata acuminata en herpes genitalis. Om

---

Academisch Ziekenhuis Maastricht, afd. Dermatologie, Postbus 5800, 6202 AZ Maastricht.

C.J.M.Henquet en prof.dr.H.A.M.Neumann, dermatologen. Gemeenschappelijke Gezondheidsdienst Zuidelijk Zuid-Limburg, Maastricht.

Mw.ir.M.W.J.Jansen, clustercoördinator Algemene Gezondheidszorg, Universiteit Maastricht, Maastricht.

P.J.S.Buwalda, arts.

Correspondentieadres: C.J.M.Henquet.