

University of Groningen

## Aanbevelingen voor orale implantologie

Meijer, H. J.; Raghoobar, G. M.; Wismeijer, D.; ten Bruggenkate, C. M.

*Published in:*  
 Nederlands tijdschrift voor tandheelkunde

**IMPORTANT NOTE: You are advised to consult the publisher's version (publisher's PDF) if you wish to cite from it. Please check the document version below.**

*Document Version*  
 Publisher's PDF, also known as Version of record

*Publication date:*  
 2008

[Link to publication in University of Groningen/UMCG research database](#)

*Citation for published version (APA):*

Meijer, H. J., Raghoobar, G. M., Wismeijer, D., & ten Bruggenkate, C. M. (2008). Aanbevelingen voor orale implantologie. *Nederlands tijdschrift voor tandheelkunde*, 115(9), 481-488.

### Copyright

Other than for strictly personal use, it is not permitted to download or to forward/distribute the text or part of it without the consent of the author(s) and/or copyright holder(s), unless the work is under an open content license (like Creative Commons).

The publication may also be distributed here under the terms of Article 25fa of the Dutch Copyright Act, indicated by the "Taverne" license. More information can be found on the University of Groningen website: <https://www.rug.nl/library/open-access/self-archiving-pure/taverne-amendment>.

### Take-down policy

If you believe that this document breaches copyright please contact us providing details, and we will remove access to the work immediately and investigate your claim.

*Downloaded from the University of Groningen/UMCG research database (Pure): <http://www.rug.nl/research/portal>. For technical reasons the number of authors shown on this cover page is limited to 10 maximum.*



# Aanbevelingen voor orale implantologie

Orale implantologie is een snel groeiend en dynamisch vakgebied dat door een toenemend aantal behandelaars wordt uitgeoefend. Ten aanzien van kwaliteitsbeheersing en -bewaking van behandelingen met implantaten bestaat behoefte aan aanbevelingen. Uitgaande van standaardpatiënten, zonder complicerende factoren, zijn aanbevelingen opgesteld voor het plaatsen van implantaten en de vervaardiging van suprastructuren voor 4 indicaties. Deze indicaties zijn een overkappingsprothese voor een edentate onderkaak, een overkappingsprothese voor een edentate bovenkaak, een implantaatgedragen kroon in de esthetische regio van de bovenkaak en kronen en bruggen in de niet-esthetische regio. De aanbevelingen gaan ook over het traject van onderzoek en nazorg.

Meijer HJA, Raghoebar GM, Wismeijer D, Bruggenkate CM ten. Aanbevelingen voor orale implantologie  
Ned Tijdschr Tandheelkd 2008; 115: 481-488

## Inleiding

Orale implantologie is een snel groeiend en dynamisch vakgebied. Implantaten worden veelvuldig gebruikt om prothetische constructies meer steun, retentie en stabiliteit te geven. Het aantal tandartsen en kaakchirurgen dat behandelplannen maakt voor patiënten bij wie het toepassen van implantaten een onderdeel is van het totale behandelplan, neemt sterk toe. Ten aanzien van kwaliteitsbeheersing en -bewaking bestaat behoefte aan richtlijnen voor behandelingen met implantaten. Ondanks het vele onderzoek dat is gepubliceerd, zijn er geen eenduidige richtlijnen beschikbaar voor de verschillende indicaties (Bauer et al, 2006). Vooralsnog is er een gebrek aan prospectieve onderzoeken over een middellange en lange termijn waarin verschillende behandelopties worden vergeleken. Het ontwerp van implantaten is nog steeds aan veranderingen onderhevig en ook het toepassingsgebied wordt steeds verder verlegd. Door deze veranderingen zijn gebruikte materialen en protocollen achterhaald nog voordat ze over meerdere jaren zijn onderzocht. Toch zijn er momenteel wel algemene aanbevelingen te geven voor verschillende indicaties, zonder dat bijvoorbeeld het merk implantaat, de methode van lokale botaugmentatie en de osseo-integratietijd daar veel invloed op hebben.

Het doel van dit artikel is 4 sets aanbevelingen te geven voor een behandeling met orale implantaten. In de eerste plaats voor de behandeling van edentate patiënten met een overkappingsprothese op implantaten, apart voor de onder- en de bovenkaak. Ten derde voor de behandeling van partieel edentate patiënten met implantaatgedragen kronen voor een enkelvoudige tandvervanging in de esthetische regio van de bovenkaak. Ten vierde voor missende gebitselemen-

ten in de niet-esthetische regio. De aanbevelingen gelden ook voor het algemene traject van diagnostiek voor deze indicaties en daarnaast voor algemene nazorg. Bij de aanbevelingen wordt uitgegaan van een standaardpatiënt die geen complicerende factoren heeft. Wel kan er sprake zijn van een botdefect. Daarbij wordt ervan uitgegaan dat de behandeling wordt verricht door een behandelaar met een redelijke ervaring op het gebied van de orale implantologie.

## Diagnostiek en opstellen van behandelplan

Door de vele factoren die van invloed zijn op de keuzemogelijkheden is het doorgaans verstandig de besluitvorming omtrent een definitief behandelplan in fasen te laten plaatsvinden (Meijer en De Lange, 2007). De volgende 3 fasen kunnen worden onderscheiden:

- > algemene onderzoeksfase;
- > specifieke onderzoeksfase;
- > fase van overeenstemming.

In de eerste fase is het onderzoek gericht op de klachten, wensen en voorgeschiedenis van de patiënt. Er wordt een algemeen onderzoek verricht, globale voorlichting over de mogelijkheden gegeven en een voorlopig behandelplan gekozen. Aan de hand van het voorlopige behandelplan wordt in de specifieke onderzoeksfase aanvullend onderzoek verricht naar de mogelijkheid van implantaatgedragen prothetische constructies, specifieke voorlichting gegeven en een definitief behandelplan voorgesteld. In de derde fase wordt overeenstemming bereikt tussen patiënt en behandelaar en een 'informed consent' getekend. Pas daarna kan de behandeling beginnen.

De algemene onderzoeksfase dient iedere tandarts-algemeen practicus te kunnen uitvoeren (Meijer, 2007). Indien

hij niet zelf de implantaten aanbrengt en/of de prothetische behandeling uitvoert, kan een andere behandelaar in de volgende fasen (een deel van) het specifieke onderzoek uitvoeren en met de patiënt tot overeenstemming komen over (een deel van) het definitieve behandelplan. Te allen tijde dient de tandarts-algemeen practicus de regie te blijven voeren over de voortgang en uitvoering van de behandeling. Tevens dient hij de reguliere periodieke onderzoeken gedurende de uitvoering van het behandelplan te continueren en na de behandeling dient hij de algehele zorg voor de patiënt weer op zich te nemen (Mazurat et al, 1994a; Mazurat et al, 1994b; Mazurat et al, 1994c).

### Algemene onderzoeksfase

De algemene onderzoeksfase bevat de volgende onderdelen: anamnese, algemene gezondheid, extraoraal onderzoek, intraoraal onderzoek, röntgenonderzoek, diagnose en voorlopig behandelplan.

### Specifieke onderzoeksfase

Aan de hand van de gegevens van de algemene onderzoeksfase of een verwijfsbrief wordt het algemene onderzoek kort herhaald, waarna het aanvullende onderzoek volgt. Afhankelijk van de indicatie en indien nodig zijn de volgende onderdelen te onderscheiden:

- > aanvullend medisch onderzoek;
- > aanvullend parodontaal onderzoek van het restgebit;
- > aanvullend röntgenonderzoek met betrekking tot botkwaliteit en -kwantiteit van het te implanteren gebied; indien een lokale botaugmentatie met gebruik van intraoraal bot is vereist, dient dit onderzoek ook te worden verricht van de donorregio;
- > studiemodellen in een articulator en een prothetische proefopstelling;
- > bepaling van het aantal implantaten en hun posities en asrichtingen.

**Tabel 1.** Stappenplan en tijdschema van een behandeling met een overkappingsprothese op implantaten in een edentate onderkaak, exclusief de aanpassing van de bestaande gebitsprothese of het vervaardigen van een nieuwe tijdelijke gebitsprothese.

<p>Implanteren:</p> <ul style="list-style-type: none"> <li>&gt; Plaatsen van 2 tot 4 implantaten in een eenfasetechniek</li> <li>&gt; Na 1 week hechtingen verwijderen</li> <li>&gt; 6 weken osseo-integratietijd</li> </ul> <p>Vervaardiging van mesostructuur, in de vorm van een staafhulsconstructie of drukknoppen, en overkappingsprothese:</p> <ul style="list-style-type: none"> <li>&gt; Vervaardiging voorlopige afdrukken</li> <li>&gt; Vervaardiging definitieve afdrukken</li> <li>&gt; Bepaling relatie tussen boven- en onderkaak</li> <li>&gt; Passen opstelling prothese-elementen in was</li> <li>&gt; Plaatsen van mesostructuur en overkappingsprothese</li> </ul>
--

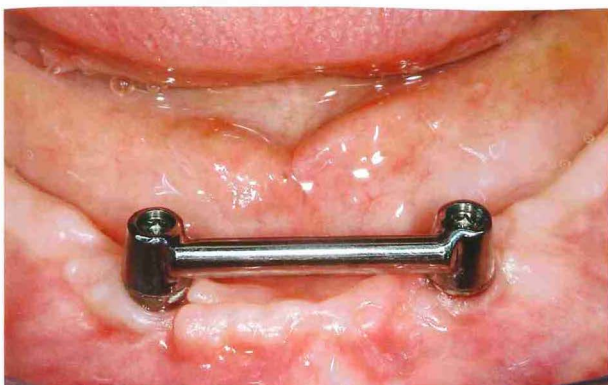
### Fase van overeenstemming

Een behandelaar is volgens de wet verplicht een patiënt te informeren over elke behandeling en over eventuele risico's, nabezwaren en kosten daarvan. Het is de bedoeling dat een patiënt de informatie leest en aangeeft deze te hebben begrepen. Voordat tot ondertekening van het informed-consentformulier wordt overgegaan, moet de behandelaar zich ervan vergewissen dat de inhoud voor de patiënt duidelijk is. De eventuele verwijzer wordt schriftelijk op de hoogte gesteld van het overeengekomen behandelplan. Na opstelling van een tijdsplan, met mogelijk participatie van meerdere behandelaars, kan de behandeling aanvangen.

### Overkappingsprothese voor edentate onderkaak

Patiënten met een edentate onderkaak kunnen problemen hebben met het dragen van een conventionele volledige gebitsprothese. De problemen betreffen voornamelijk een gebrek aan retentie en stabiliteit van de gebitsprothese (Van Waas, 1990). De toepassing van implantaten waarop een volledige gebitsprothese kan worden bevestigd, uitneembaar door middel van een mesostructuur of vast via een schroefverbinding met de suprastructuur, leidt tot een duidelijke toename van tevredenheid bij de patiënten. De Baat et al (2005) lieten zien dat de keuze voor een uitneembare ten opzichte van een vaste constructie in de edentate onderkaak in Nederland hoofdzakelijk is gebaseerd op het kostenaspect. Prospectieve gerandomiseerde onderzoeken over langere tijd toonden aan dat patiënten tevredener zijn met een implantaatgedragen overkappingsprothese dan met een conventionele volledige gebitsprothese in de onderkaak (Boerrigter et al, 1995a; Boerrigter et al, 1995b, Kapur et al, 1999; Meijer et al, 1999; Meijer et al, 2003). De implantaten onder een overkappingsprothese toonden in prospectief onderzoek van minstens 10 jaar een hoog overlevingspercentage: 96% in een onderzoek van Buser et al (1999), 91% in een onderzoek van Mericske-Stern et al (2000), 96% in een onderzoek van Ferrigno et al (2002) en 93% in een onderzoek van Meijer et al (2003). Onderzoek heeft ook aangetoond dat bij het aanbrengen van implantaten een eenfasetechniek, door het toepassen van een eenfasetechniek of door het direct plaatsen van implantaatopbouw bij een tweefasensysteem, dezelfde goede resultaten geeft in een edentate onderkaak als een tweefasentechniek (Heijdenrijk et al, 2006). Op deze manier wordt de patiënt een tweede chirurgische behandeling bespaard. Na een osseo-integratietijd van meestal 6 weken kan worden begonnen met de vervaardiging van de nieuwe prothetische constructie (tab. 1). Voor het plaatsen van implantaten in een edentate onderkaak ten behoeve van een overkappingsprothese kan meestal zonder boorsjabloon worden gewerkt, tenzij men door het ontwerp van de mesostructuur wordt gedwongen een afwijkende plaats en/of richting te kiezen.

Het gebruik van slechts 2 implantaten in de edentate onderkaak werd aan het begin van de jaren '80 van de vori-



Afb. 1. Twee implantaten met staaf-hulsmesostructuur.

ge eeuw geïntroduceerd (Naert et al, 1988). Gebleken is dat in de meeste gevallen (standaardpatiënten) 2 implantaten voldoende zijn om op lange termijn de orale functie met voldoende tevredenheid te herstellen (Wismeijer et al, 1997; Batenburg et al, 1998a; Batenburg et al, 1998b; Wismeijer et al, 1998; Timmerman et al, 2004). In het algemeen geven magneet-, drukknop- en staaf-hulsmesostructuren dezelfde resultaten qua overleving en peri-implantaire klinische en röntgenologische parameters. Een staaf-hulsmesostructuur geeft echter een betere retentie en op middellange termijn minder nazorg (Naert et al, 1998; Wismeijer et al, 2001; Van Kampen et al, 2003; Stoker et al, 2007). Bij de keuze tussen de verschillende staaf-hulssystemen blijkt in de praktijk een dikke eivormige Dolder-staaf met bijbehorende huls weinig nazorg te geven. De huls geeft een goede retentie en deactiveert niet snel.

#### Twee implantaten met staaf-hulsmesostructuur

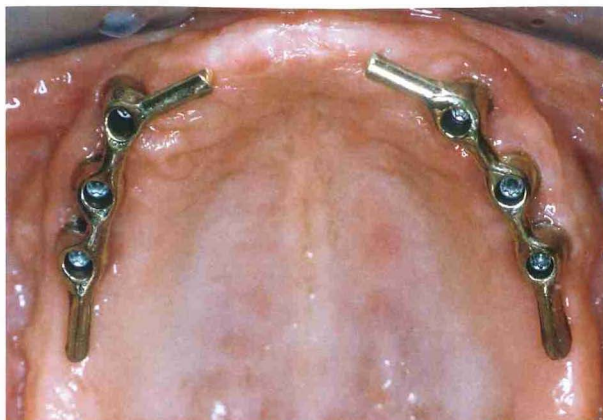
Twee implantaten en een staaf-hulsmesostructuur zijn voldoende wanneer de onderkaak een hoogte heeft van minstens 12 mm (Batenburg et al, 1998b), de implantaten een lengte hebben van minstens 10 mm en er alleen behoefte is aan verbetering van de retentie en de stabiliteit van een gebitsprothese (afb. 1).

#### Twee implantaten met drukknoppen als mesostructuur

Twee implantaten en een mesostructuur van drukknoppen worden vooral toegepast indien een vereenvoudigde mondverzorging wordt verlangd, bijvoorbeeld bij (te verwachten) onvoldoende motorische vaardigheid. Ook zijn er situaties die een optimaal functioneel ontwerp van een staaf-hulsmesostructuur in de weg kunnen staan: een spitse onderkaak, een geringe verticale dimensie van de gebitsprothese in de onderkaak en een labiale stand van het onderfront. In deze gevallen is door het toepassen van drukknoppen een beter functioneel ontwerp van de overkappingsprothese mogelijk.

#### Vier implantaten met staaf-hulsmesostructuur

Vier implantaten en een staaf-hulsmesostructuur worden toegepast indien de onderkaak lager is dan 12 mm en er geen implantaten van minstens 10 mm kunnen worden



Afb. 2. Staaf-hulsmesostructuur op 6 implantaten in de zijdelingse delen van de bovenkaak.

toegepast. Daarnaast worden 4 implantaten toegepast bij een (partiële) natuurlijke dentitie in de bovenkaak, omdat in dit geval door de natuurlijke dentitie in de bovenkaak een grotere belasting van de implantaten wordt verwacht. Ook worden 4 implantaten toegepast indien er sprake is van een V-vormige onderkaak en men er tevens voor kiest geen drukknoppen als mesostructuur toe te passen. In deze situaties komt bij het aanbrengen van slechts 2 implantaten de staaf namelijk boven de mondbodem te liggen. Andere indicaties voor het toepassen van 4 implantaten zijn belastingsintolerantie van de mucosa, zoals het geval kan zijn na radiotherapie in het hoofd-halsgebied, en een geëxposeerde canalis mandibularis (Mericske-Stern et al, 2000). Doordat de 4 implantaten in het interforaminale gebied worden geplaatst, zijn de staafverbindingen vaak kort. Om meer lengte van de staaf-hulsmesostructuur te bewerkstelligen wordt de mesostructuur vaak voorzien van distale extensies. Als lengte van een extensie wordt doorgaans 10 mm aangehouden. Kortere dan 10 mm levert weinig voordeel op, langer dan 10 mm kan ongunstig zijn in verband met overbelasting en de kans op fractuur ter plaatse van het soldeerlasverbindingspunt van de staaf (Den Dunnen et al, 1998). Indien 4 implantaten dicht bij elkaar komen te liggen in het interforaminale gebied is er ook een beperkte afstand voor de staafverbindingen. Hierdoor kunnen ook slechts kleine clips worden toegepast. Het plaatsen van 3 implantaten met een staaf-hulsmesostructuur met distale extensies is in dit geval een beter alternatief. Naar deze prothetische constructie is echter nog weinig onderzoek gedaan.

#### Overkappingsprothese voor edentate bovenkaak

Patiënten met een edentate bovenkaak kunnen problemen hebben met het dragen van een volledige gebitsprothese. Deze klachten komen echter minder frequent voor dan klachten over een volledige gebitsprothese in de onderkaak. De meest voorkomende klachten zijn gebrek aan retentie en stabiliteit. Ook andere factoren, bijvoorbeeld een versterkte kokhalsreflex en de palatumbedekking, beïnvloeden de tevredenheid. Bepijnging van een prothetische construc-

## Implanteren:

- > Plaatsen van 4 tot 6 implantaten in een eenfase- of tweefasentechniek
- > Na 1 week hechtingen verwijderen
- > 3 tot 6 maanden osseo-integratietijd

Tweede fase van de chirurgische behandeling als de implantaten in een tweefasentechniek zijn geplaatst:

- > Expositie van implantaten en plaatsen van de genezingsopbouw

Vervaardiging staaf-hulsmesostructuur en overkappingsprothese:

- > Na 1 tot 2 weken hechtingen verwijderen en voorlopige afdrukken maken
- > Vervaardiging definitieve afdrukken
- > Bepaling relatie tussen boven- en onderkaak
- > Passen opstelling prothese-elementen in was
- > Plaatsen van mesostructuur en overkappingsprothese

**Tabel 2.** Stappenplan en tijdschema van een behandeling met een overkappingsprothese op implantaten in een edentate bovenkaak, exclusief de aanpassing van de bestaande gebitsprothese of het vervaardigen van een nieuwe tijdelijke gebitsprothese.

tie op implantaten is een goede oplossing om genoemde klachten weg te nemen of sterk te verminderen. Een overkappingsprothese verkrijgt retentie en stabiliteit door bevestiging op een mesostructuur en kan worden uitgevoerd zonder palatumbedekking.

Uit de literatuur blijkt dat in een edentate bovenkaak voor een overkappingsprothese doorgaans 4 of 6 implantaten worden geplaatst (afb. 2) (Reintsema et al, 1997; Mericske-Stern et al, 2002). De benodigde ruimte voor de suprastructuur leidt vooral in het frontgebied vaak tot problemen. Daarom wordt dan besloten de implantaten in de zijdelingse delen te plaatsen. Onder die condities ontstaat zelden het probleem dat de omvang van de mesostructuur onvoldoende ruimte biedt voor een esthetisch adequate opstelling van de prothese-elementen in het front. Het overlevingspercentage van implantaten in de bovenkaak na 5 jaar varieert van 90 tot 100%, maar is gemiddeld lager dan het overlevingspercentage van implantaten in de onderkaak (Buser et al, 1999; Attard en Zarb, 2005). De implantaten kunnen met gelijke onderlinge afstand zijn verdeeld over de processus alveolaris, op voorwaarde dat er genoeg ruimte is binnen de overkappingsprothese voor de mesostructuur. Daarvoor is het nodig dat de hoogte van de implantaten ruimschoots onder het vlak van occlusie blijft. In deze situatie, waarbij de implantaten op gelijke onderlinge afstand staan, ruimschoots onder het vlak van occlusie blijven en zijn verbonden door een mesostructuur, kan een optimale opvang en verdeling van de occlusale krachten plaatsvinden. Door atrofie van de edentate processus alveolaris is de processus vaak onvoldoende hoog en/of breed. De afstand tussen de implantaten moet minstens 3 mm zijn om de vitaliteit van het bot tussen de implantaten te waarborgen. Om echter een huls met voldoende lengte op

## Implanteren:

- > Plaatsen van het implantaat in een tweefasentechniek
- > Na 1 week hechtingen verwijderen
- > 6 weken tot 3 maanden osseo-integratietijd

Tweede fase van de chirurgische behandeling bij voldoende mucosa:

- > Expositie van het implantaat
- > Plaatsen van een genezingsopbouw op het implantaat

Tweede fase van de chirurgische behandeling bij onvoldoende mucosa:

- > Bindweefseltransplantaat en verdikking van de mucosa
- > 3 tot 6 weken genezingstijd
- > Expositie van het implantaat
- > Plaatsen van een genezingsopbouw op het implantaat

Tijdelijke kroon:

- > Na 1 week afdruk maken
- > Hechtingen verwijderen en plaatsen van de tijdelijke kroon
- > 3 maanden aanpassingstijd van de peri-implantaire mucosa met eventueel een correctie van de contour van de tijdelijke kroon

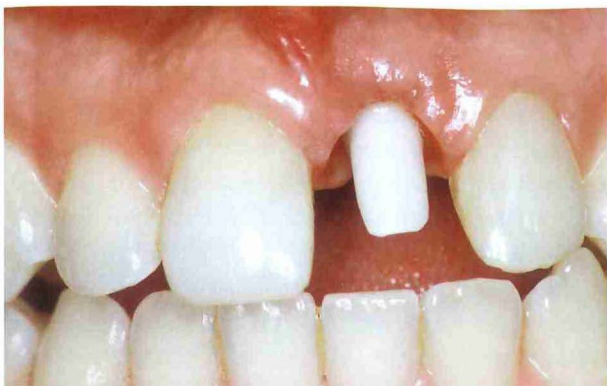Definitieve kroon:

- > Afdruk maken, kleur bepalen
- > Passen en beoordelen van de voorlopige kroon
- > Na laatste correcties plaatsen van de definitieve kroon

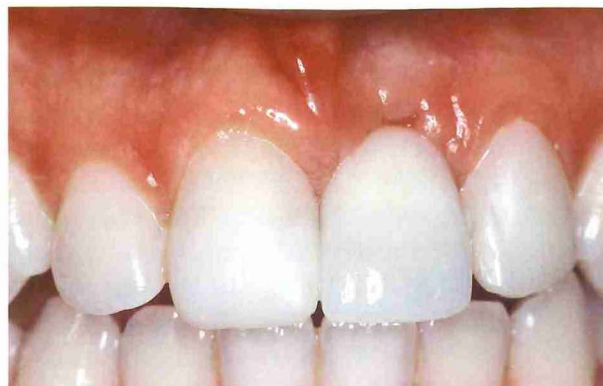**Tabel 3.** Stappenplan en tijdschema van een behandeling met een enkelvoudige tandvervangning in de esthetische regio van de bovenkaak, exclusief de vervaardiging van een tijdelijke restauratie of partiële gebitsprothese voor of aan het begin van de chirurgische fase.

een staafdeel van de mesostructuur tussen 2 implantaten te kunnen aanbrengen, is een onderlinge afstand tussen de implantaten van 10 mm aan te bevelen. Door de botatrofie in dit gebied en door de toegenomen pneumatisatie van de sinus maxillaris is voor het plaatsen van implantaten doorgaans een sinusbodemelevatie vereist. De mesostructuur kan een individueel gefreesde staaf zijn met daarop aangebracht een knopverankering voor de overkappingsprothese, of een voorgevormde, eivormige, staaf-hulsconstructie. De optie van drukknoppen als mesostructuur in de bovenkaak is nog te weinig onderzocht om verantwoord op reguliere basis toe te passen.

In verband met de belasting van de implantaten en de ruimte die beschikbaar moet zijn voor de mesostructuur onder een overkappingsprothese is het belangrijk inzicht te krijgen in de optimale positie en asrichting van de implantaten. Dit inzicht wordt verkregen door het vervaardigen van een proefopstelling van de prothese-elementen in de geplande overkappingsprothese. Hiermee worden de relatie van de overkappingsprothese met de gebitselementen of de gebitsprothese in de onderkaak en de positie van de prothese-elementen in de overkappingsprothese ten opzichte van de processus alveolaris in de bovenkaak vastgelegd. Deze proefopstelling wordt vervolgens omgezet in een sjabloon dat als hulpmiddel dient tijdens het plaatsen van de



Afb. 3. Een individueel vervaardigde keramische implantaatopbouw.



Afb. 4. Keramische kroon gecementeerd op de implantaatopbouw van afbeelding 3.

implantaten.

Door de meer spongieuze botstructuur van de bovenkaak wordt een langere osseo-integratietijd aangehouden dan voor de edentate onderkaak: gewoonlijk een periode van 3 tot 6 maanden (tab. 2). Er is geen vergelijkend onderzoek verricht naar het toepassen van een eenfase- en een tweefasentechniek in de bovenkaak, zodat een aanbeveling hiervoor op dit moment niet kan worden gegeven.

### Enkelvoudige tandvervanging in de bovenkaak

Het verloren gaan van een gebitselement in het esthetische gebied van de bovenkaak is voor bijna iedereen een emotionele gebeurtenis. Restaureren van de schade betekent niet alleen esthetisch herstel van tandmateriaal, maar voor een bevredigend resultaat zal ook aandacht moeten worden besteed aan het herstel van het bot en de gingiva. Het vervangen van een tand door een implantaatgedragen kroon is per definitie een gecompliceerde behandeling. Biologische en esthetische aspecten spelen een belangrijke rol. De chirurgische behandeling luistert zeer nauw; chirurgische tekortkomingen zijn prothetisch vrijwel niet te corrigeren. Onderzoek wijst uit dat indien alle genoemde aspecten bij de behandeling worden betrokken, het overlevingspercentage van implantaten groter is dan 95% en dat patiënten doorgaans zeer tevreden zijn met een implantaatbehandeling in het bovenfront (Berglundh et al, 2002; Meijndert et al, 2007). Bij het plaatsen van een implantaat wordt in deze gevallen bij voorkeur met een sjabloon gewerkt.

In geval van een botdefect kan een lokale botaugmentatie in een aparte sessie plaatsvinden of direct bij het plaatsen van het implantaat. De keuze tussen deze 2 mogelijkheden is afhankelijk van de grootte van het botdefect. Afhankelijk van de mate van initiële stabiliteit van het implantaat en de gelijktijdig toegepaste botcorrecties volgt na 6 weken tot 3 maanden de tweede fase van de chirurgische behandeling (tab. 3). Om redenen van esthetiek tijdens de osseo-integratie en van genezing van de peri-implantaire mucosa tot een anatomisch zo natuurgetrouw mogelijke vorm wordt in de esthetische regio vaak gekozen voor een tweefasentechniek. Daarnaast worden in die regio ook implantaten toegepast waarvan de bovenkant niet op bot-

niveau ligt, maar halverwege in de mucosale doorgang. Er zijn geen onderzoeken bekend die beide methoden vergelijken. Nooit worden in het esthetische gebied implantaatsystemen gebruikt waarvan de implantaathals boven de mucosa uitsteekt. In de tweede chirurgische fase wordt het implantaat geëxposeerd en wordt een genezingsopbouw op het implantaat geplaatst. In deze fase moet er voldoende mucosa zijn en mocht die er niet zijn, dan moet het alsnog worden gecreëerd, bijvoorbeeld met behulp van een vrij bindweefseltransplantaat van het palatum. Na genezing volgt de prothetische behandeling. In de esthetische regio wordt, voordat de definitieve kroon wordt vervaardigd, gebruikgemaakt van een tijdelijke kroon (Gandini et al, 2005; Buser et al, 2007). Redenen hiervoor zijn verwachte veranderingen van de peri-implantaire mucosa tot 3 maanden na de laatste chirurgische behandeling, genezing van de peri-implantaire mucosa tot een anatomische natuurgetrouwe vorm, geleiding van de ontwikkeling van gingivapillen, optimalisering van de vorm van de buurelementen en beoordeling van een mogelijk eindresultaat door de patiënt. Na 3 maanden volgt opnieuw een afdrukprocedure voor de definitieve kroon. In het esthetische gebied wordt een implantaatopbouw gemaakt van zirkoniumdioxide of een vergelijkbaar tandkleurig materiaal en een keramische kroon voor een optimaal esthetisch resultaat (afb. 3 en 4) (Henriksson en Jemt, 2003). Een keramische kroon kan op de opbouw als één geheel met een schroef worden bevestigd of kan op de opbouw worden gecementeerd. De voordelen van bevestiging met een schroef zijn de afwezigheid van een extra randspleet in het permucosale gebied en het achterwege blijven van een kans op cementimpactie. Het voordeel van cementeren is de afwezigheid van een schroefopening op een mogelijk zichtbare of met de tong voelbare plaats (Meijer en De Lange, 2007).

Soms kan een implantaat direct na het extraheren van een niet te behouden gebitselement worden geplaatst (directe implantatie) en soms kan aansluitend op de implantatie meteen een tijdelijke kroon worden geplaatst (directe restauratie). Deze behandelingen hebben mogelijk voordelen voor de patiënt, maar vergen extra voorbereiding van de behandelaar, geven een minder voorspelbaar esthetisch

<p>Implanteren:</p> <ul style="list-style-type: none"> <li>&gt; Plaatsen van implantaat of implantaten in een eenfase- of tweefasentechniek</li> <li>&gt; Na 1 week hechtingen verwijderen</li> <li>&gt; 6 weken tot 6 maanden osseo-integratietijd</li> </ul> <p>Tweede fase chirurgische behandeling als de implantaten in een tweefasentechniek zijn geplaatst:</p> <ul style="list-style-type: none"> <li>&gt; Expositie van implanta(a)t(en)</li> <li>&gt; Plaatsen van genezingsopbouw(en)</li> </ul> <p>Definitieve kroon of kronen of brug:</p> <ul style="list-style-type: none"> <li>&gt; Afdruk maken, kleur bepalen</li> <li>&gt; Zo nodig registratie van de relatie tussen boven- en onderkaak</li> <li>&gt; Passen en beoordelen van voorlopige restauratie(s)</li> <li>&gt; Na laatste correcties plaatsen van definitieve kroon/ kronen of brug</li> </ul>
---

**Tabel 4.** Stappenplan en tijdschema van een behandeling met solitaire kronen of een brug in de niet-esthetische regio, exclusief de vervaardiging van een tijdelijke restauratie of partiële gebitsprothese voor of aan het begin van de chirurgische fase.

resultaat en zijn niet altijd toe te passen zonder extra risico op verlies van implantaten (Ganeles en Wismeijer, 2004). Het zijn geen conventionele procedures en daarom niet standaard toe te passen. Bij het plaatsen van een implantaat wordt in dit indicatiegebied bij voorkeur met een sjabloon gewerkt.

### Kronen en bruggen in niet-esthetische regio

Implantaten in zijdelingse (partieel dentate) delen worden vooral toegepast voor occlusieherstel. Het kan gaan om een enkelvoudige implantaatgedragen kroon voor het vervangen van een (pre)molaar (Simon, 2003). Het kan ook gaan om implantaatgedragen prothetische constructies in het kader van een ingrijpend restauratief behandelplan. Het toepassen van implantaten in de zijdelingse delen is alleen verantwoord na een grondig onderzoek en een proefopstelling (Reikie, 1993). Vervanging van gebitselementen in de zijdelingse delen lijkt misschien minder lastig omdat de esthetische eisen minder hoog zijn. Bij de planning blijkt echter vaak dat de interocclusale, mesiodistale en buccolinguale verhoudingen gecompromitteerd zijn. De bereikbaarheid en het zicht zijn moeilijk tijdens de behandeling (Nishimura et al, 1997). Bij de bepaling van het aantal implantaten kan men een globale vuistregel aanhouden. In principe wordt iedere (pre)molaar door een implantaat vervangen. Betreft het vervanging van meer dan 3 gebitselementen, dan kan men overwegen een vierdelige brug te maken op 3 implantaten. Veel hangt af van de botsituatie, de lengte van de implantaten, de te verwachten occlusale belasting en de antagonistische kaak. Daarnaast zijn enige onderzoeken gedaan naar een driedelige brugconstructie op 2 implantaten met een goed succespercentage. Vergelijkende onderzoeken ontbreken echter. Bij het plaatsen van

Zachte weefsels	<p>Plaque</p> <p>Tandsteen</p> <p>Kleur en vorm</p> <p>Bloeding na sonderen</p> <p>Recessie</p>
Bot	<p>Diepte peri-implantaire sulci</p> <p>Percussie/mobiliteit implanta(a)t(en)</p> <p>Bothoogte</p>

**Tabel 5.** Aandachtspunten bij een periodiek onderzoek van de peri-implantaire weefsels.

Uitneembare prothetische constructies	<p>Occlusie en articulatie</p> <p>Slijtage van occlusale vlakken</p> <p>Retentie gebitsprothese op mesostructuur</p> <p>Onderdelen mesostructuur in gebitsprothese</p> <p>Interne en externe aanblik gebitsprothese</p> <p>Implantaatopbouwen na verwijdering van mesostructuur</p> <p>Mesostructuur</p> <p>Pasvorm van gebitsprothese</p>
Vaste prothetische constructies	<p>Mobiliteit van suprastructuur</p> <p>Occlusie en articulatie</p> <p>Slijtage van occlusale vlakken</p> <p>Onderdelen van suprastructuur</p> <p>Implantaatopbouwen (als suprastructuur kan worden verwijderd)</p>

**Tabel 6.** Aandachtspunten bij uitneembare en vaste prothetische constructies.

implantaten in de zijdelingse delen wordt bij voorkeur met een sjabloon gewerkt. Er is geen vergelijkend onderzoek verricht naar het toepassen van een eenfase- en een tweefasentechniek, zodat een aanbeveling hiervoor op dit moment niet kan worden gegeven. Na een osseo-integratietijd van 6 weken tot 6 maanden kan worden begonnen met de prothetische behandeling (tab. 4).

In de zijdelingse delen wordt niet gebruikgemaakt van tijdelijke restauraties, tenzij ze onderdeel vormen van een groter restauratief behandelplan waarbij het zinvol is de definitieve vormgeving pas in een later stadium te bepalen. In de zijdelingse delen kunnen de implantaatopbouwen zowel van titanium als van zirkoniumdioxide worden vervaardigd en zijn kronen en bruggen zowel geheel in keramiek als in metaal-porselein uitvoerbaar. Factoren als de beschikbare ruimte voor de suprastructuur, de te verwachten occlusale belasting en de aanwezigheid van overige restauraties staan in deze regio vaak meer op de voorgrond dan de esthetische eisen.

## Nazorg

Het traject van nazorg op korte termijn eindigt 2 maanden na het plaatsen van de suprastructuur. Hierna vangt een traject aan met afspraken voor periodiek onderzoek. De eerste afspraak hiervoor is 6 maanden na het plaatsen van de suprastructuur en vindt daarna minimaal 1 maal per jaar plaats. Een tandarts-algemeen practicus dient voldoende kennis en kunde te hebben om een periodiek onderzoek te verrichten, ongeacht of de suprastructuur door de desbetreffende tandarts is vervaardigd. Mochten er complicaties zijn die een tandarts-algemeen practicus niet zelf kan oplossen, dan kan de patiënt worden verwezen naar degene die de chirurgische en/of de prothetische behandeling heeft uitgevoerd. Indien een overkappingsprothese op implantaat is vervaardigd zonder verwijzing en tussenkomst van een algemeen practicus is het wellicht verstandig de verantwoordelijkheid voor de nazorg neer te leggen bij degene die heeft geïmplantéerd. De nazorg kan worden verdeeld in onderzoek van de peri-implantaire weefsels en onderzoek van de suprastructuur (tab. 5 en 6).

## Literatuur

- > Attard NJ, Zarb GA. Immediate and early implant loading protocols: a literature review of clinical studies. *J Prosthet Dent* 2005; 94: 242-258.
- > Baat C de, Cune MS, Carlsson GE. Inventarisatie van het type suprastructuur op implantaten in de edentate onderkaak in Nederland. *Ned Tijdschr Tandheelkd* 2005; 112: 363-367.
- > Batenburg RHK, Raghoobar GM, Oort RP van, Heijdenrijk K, Boering G. Mandibular overdentures supported by two or four endosteal implants. A prospective, comparative study. *Int J Oral Maxillofac Surg* 1998a; 27: 435-439.
- > Batenburg RH, Meijer HJ, Raghoobar GM, Vissink A. Treatment concept for mandibular overdentures supported by endosseous implants: a literature review. *Int J Oral Maxillofac Implants* 1998b; 13: 539-545.
- > Bauer J, Spackman S, Chiappelli F, Prolo P, Stevenson R. Making clinical decisions using a clinical practice guideline. *J Calif Dent Assoc* 2006; 34: 519-528.
- > Berglundh T, Persson L, Klinge B. A systematic review of the incidence of biological and technical complication in implant dentistry reported in prospective longitudinal studies of at least 5 years. *J Clin Periodontol* 2002; 29: 197-212.
- > Boerrigter EM, Geertman ME, Oort RP van, et al. Patient satisfaction with implant-retained mandibular overdentures. A comparison with new complete dentures not retained by implants: a multicentre randomized clinical trial. *Br J Oral Maxillofac Surg* 1995a; 33: 282-288.
- > Boerrigter EM, Stegenga B, Raghoobar GM, Boering G. Patient satisfaction and chewing ability with implant-retained mandibular overdentures: a comparison with new complete dentures with or without preprosthetic surgery. *J Oral Maxillofac Surg* 1995b; 53: 1167-1173.
- > Buser D, Mericske-Stern R, Dula K, Lang NP. Clinical experience with one-stage, non-submerged dental implants. *Adv Dent Res* 1999; 13: 153-161.
- > Buser D, Belser U, Wismeijer D. ITI treatment guide. Volume 1: Implant therapy in the esthetic zone. Single tooth replacements. Berlin: Quintessence Co., 2007.
- > Dunnen AC den, Slagter AP, Baat C de, Kalk W. Adjustments and complications of mandibular overdentures retained by four implants. A comparison between superstructures with and without cantilever extensions. *Int J Prosthodont* 1998; 11: 307-311.
- > Ferrigno N, Laureti M, Fanali S, Grippaudo G. A long-term follow-up study of non-submerged ITI implants in the treatment of totally edentulous jaws. Part I: Ten-year life table analysis of a prospective multicenter study with 1286 implants. *Clin Oral Implants Res* 2002; 13: 260-273.
- > Ganddini MR, Tallents RH, Ercoli C, Ganddini R. Technique for fabricating a cement-retained single-unit implant-supported provisional restoration in the esthetic zone. *J Prosthet Dent* 2005; 94: 296-298.
- > Ganeles J, Wismeijer D. Early and immediately restored and loaded dental implants for single tooth and partial-arch applications. *J Oral Maxillofac Implants* 2004; 19 (suppl.): 90-102.
- > Heijdenrijk K, Raghoobar GM, Meijer HJ, Stegenga B, Reijden WA van der. Feasibility and influence of the microgap of two implants placed in a non-submerged procedure: a five-year follow-up clinical trial. *J Periodontol* 2006; 77: 1051-1060.
- > Henriksson K, Jemt T. Evaluation of custom-made pro-cera ceramic abutments for single-implant tooth replacement: a prospective 1-year follow-up study. *Int J Prosthodont* 2003; 16: 626-630.
- > Kampen F van, Cune M, Bilt A van der, Bosman F. Retention and postinsertion maintenance of bar-clip, ball and magnet attachments in mandibular overdenture treatment: an *in vivo* comparison after 3 months of function. *Clin Oral Implants Res* 2003; 14: 720-726.
- > Kapur KK, Garrett NR, Hamada MO, et al. Randomized clinical trial comparing the efficacy of mandibular implant-supported overdentures and conventional dentures in diabetic patients. Part III: Comparisons of patient satisfaction. *J Prosthet Dent* 1999; 82: 416-427.
- > Mazurat RD, Pesun IJ, Love WB. The role of the restorative dentist in the diagnostic and maintenance phases of implant therapy. Part I: Patient selection. *J Can Dent Assoc* 1994a; 60: 811-813.
- > Mazurat RD, Love WB, Pesun IJ. The role of the restorative dentist in the diagnosis and maintenance phases of implant therapy. Part II: Prosthetic planning. *J Can Dent Assoc* 1994b; 60: 814-818.
- > Mazurat RD, Wood JE, Love WB. The role of the restorative dentist in the diagnosis and maintenance phases of implant therapy. Part III: The restoration and maintenance of oral health prior to the provision of the implant prosthesis. *J Can Dent Assoc* 1994c; 60: 819-821.
- > Meijer HJ, Raghoobar GM, Hof MA van 't, Geertman ME, Oort RP van. Implant-retained mandibular overdentures compared with complete dentures; a 5-years' follow-up study of clinical aspects and patient satisfaction. *Clin Oral Implants Res* 1999; 10: 238-244.
- > Meijer HJ, Raghoobar GM, Hof MA van 't. Comparison of implant-retained mandibular overdentures and conventional complete dentures: a 10-year prospective study of clinical aspects and patient satisfaction. *Int J Oral Maxillofac Implants* 2003; 18: 879-885.
- > Meijer H, Lange GL de. Prothetiek en orale implantologie. Houten: Bohn Stafleu Van Loghum, 2007.
- > Meijer HJA. Implantologie en prothetiek: om nooit te vergeten! *Ned Tijdschr Tandheelkd* 2007; 114: 253-254.



- > Meijndert L, Meijer HJ, Stellingsma K, Stegenga B, Raghoobar GM. Evaluation of aesthetics of implant-supported single-tooth replacements using different bone augmentation procedures: a prospective randomized clinical study. *Clin Oral Implants Res* 2007; 18: 715-719.
- > Mericske-Stern RD, Taylor TD, Belser U. Management of the edentulous patient. *Clin Oral Implants Res* 2000; 11 (suppl.1): 108-125.
- > Mericske-Stern R, Oetterli M, Kiener P, Mericske E. A follow-up study of maxillary implants supporting an overdenture: clinical and radiographic results. *Int J Oral Maxillofac Implants* 2002; 17: 678-686.
- > Naert I, Clerq M de, Theuniers G, Schepers E. Overdentures supported by osseointegrated fixtures for the edentulous mandible: a 2.5-year report. *Int J Oral Maxillofac Implants* 1988; 3: 191-196.
- > Naert I, Gizani S, Vuylsteke M, Steenberghe D van. A 5-year randomized clinical trial on the influence of splinted and unsplinted oral implants in the mandibular overdenture therapy. Part I: Peri-implant outcome. *Clin Oral Implants Res* 1998; 9: 170-177.
- > Nishimura RD, Beumer J 3rd, Perri GR, Davodi A. Implants in the partially edentulous patient: restorative considerations. *J Calif Dent Assoc* 1997; 25: 866-871.
- > Reikie DF. Esthetic and functional considerations for implant restoration of the partially edentulous patient. *J Prosthet Dent* 1993; 70: 433-437.
- > Reintsema H, Oort RP van, Raghoobar GM. Prothetisch concept bij implanteren in de geresorbeerde edentate bovenkaak. *Ned Tijdschr Tandheelkd* 1997; 104: 277-279.
- > Simon RL. Single implant-supported molar and premolar crowns: a ten-year retrospective clinical report. *J Prosthet Dent* 2003; 90: 517-521.
- > Stoker GT, Wismeijer D, Waas MAJ van. An eight-year follow-up to a clinical trial of aftercare and cost-analysis with three types of mandibular implant-retained overdentures. *J Dent Res* 2007; 86: 276-280.
- > Timmerman R, Stoker GT, Wismeijer D, et al. Patient satisfaction with implant-supported mandibular overdentures: a comparison of three different treatment strategies with ITI-dental implants in a randomized controlled clinical trial 8 years after treatment. *J Dent Res* 2004; 83: 630-633.
- > Waas MAJ van. The influence of clinical variables on patients' satisfaction with complete dentures. *J Prosthet Dent* 1990; 63: 307-310.
- > Wismeijer D, Waas MAJ van, Vermeeren JIJF, Mulder J, Kalk W. Patient satisfaction with implant supported mandibular overdentures. A comparison of three treatment strategies with ITI-dental implants. *Int J Oral Maxillofac Surg* 1997; 26: 263-267.
- > Wismeijer D, Waas MAJ van, Vermeeren JIJF. Langetermijnresultaten van overkappingsprothesen op eenfase ITI-implantaten. *Ned Tijdschr Tandheelkd* 1998; 105: 126-128.
- > Wismeijer D, Waas MAJ van, Mulder J, Vermeeren JIJF. Drie behandelingsmethoden met implantaten in de edentate onderkaak. Klinische en röntgenologische aspecten. *Ned Tijdschr Tandheelkd* 2001; 108: 136-141.

## Summary

### Recommendations in oral implantology

Oral implantology is a fast growing and dynamic specialization. An increasing number of dental professionals are carrying out oral implant treatments. Recommendations for oral implant treatments are needed to improve and manage treatment quality. In this article recommendations are proposed for 4 oral implant and superstructure indications in patients without complicating factors. The 4 oral implant indications are a mandibular complete overdenture, a maxillary complete overdenture, a single crown in the maxillary aesthetic region, and crowns and fixed partial dentures in the non-aesthetic region. The recommendations are also related to diagnostics and aftercare.

## Bron

H.J.A. Meijer<sup>1,2</sup>, G.M. Raghoobar<sup>2</sup>, D. Wismeijer<sup>3</sup>, C.M. ten Bruggenkate<sup>4</sup>

Uit 'de sectie Orale Functieeler, Prothetische Tandheelkunde en Biomaterialen van het Academisch Centrum voor Mondzorg Groningen, 'de afdeling Kaakchirurgie van het Universitair Medisch Centrum Groningen in Groningen, 'de afdeling Orale Functieeler van het Academisch Centrum Tandheelkunde Amsterdam (ACTA) in Amsterdam en 'de afdeling Mondziekten, Kaak- en Aangezichts chirurgie/Orale Pathologie van het Vrije Universiteit medisch centrum/Academisch Centrum Tandheelkunde Amsterdam.

Datum van acceptatie: 22 februari 2008

Adres: prof. dr. H.J.A. Meijer, UMC Groningen, postbus 30.001, 9700 RB Groningen

[h.j.a.meijer@kchir.umcg.nl](mailto:h.j.a.meijer@kchir.umcg.nl)

## Verantwoording

De aanbevelingen zijn deels gebaseerd op het boek 'Prothetiek en orale implantologie' (Meijer en De Lange, 2007). Veel dank is verschuldigd aan dr. G.L. de Lange die als medeauteur van dit boek aan de basis heeft gestaan van de visies op het vakgebied.