

Онопко В.Ф.¹, Гольдберг О.А.²

Морфологические параллели клинического и экспериментального гидронефроза (клинико-экспериментальное исследование)

1 - ГОУ ВПО «Иркутский государственный медицинский университет Минздравсоцразвития», г. Иркутск;
2 - Научного центра реконструктивной и восстановительной хирургии НЦ РВХ СО РАМН, г. Иркутск

Onopko V.F., Goldberg O.A.

Morphological parallels clinical and experimental hydronephrosis (clinical and experimental research)

Резюме

Обследовали и лечили 53 больных с обструкцией мочевых путей и развитием гидронефроза. Всем больным были проведены клинические, лабораторные и инструментальные исследования. Функция почек определялась методом динамической гаммасцинтиграфии. Морфологически были исследованы операционный материал 25 почек после нефрэктомии и интроперационные биоптаты от 28 почек. Проведена серия экспериментов на 56 крысах - самцах породы Вистар с целью изучения закономерностей развития морфологических изменений паренхимы почек при гидронефрозе. У всех животных моделировали острую обструкцию мочевых путей путем перевязки одного мочеточника в средней 1/3. Исследование морфологии почек проводили через 2 – 3 часа, 1 сутки, 3-5 суток, 1, 3, 6, 8 недель после моделирования процесса.

Ключевые слова: Обструкция мочевых путей, гидронефроз, морфология почек, результаты лечения

Summary

Examined and treated 53 patients with urinary tract obstruction and hydronephrosis development. All patients had the clinical, laboratory and instrumental investigations. Kidney function was determined by dynamic gammastintigraphy. Morphologically investigated operational material 25 after nephrectomy and renal biopsy intropersionnye of 28 kidneys. A series of experiments on 56 rats - male Wistar breed in order to study patterns of morphological changes in kidney parenchyma with hydronephrosis. All animals simulated acute urinary tract obstruction by ligation of a ureter in the middle third. Morphology of kidneys was performed in 2 - 3 hours, 1 day, 3-5 days, 1, 3, 6 and 8 weeks after the simulation process.

Keywords: urinary tract obstruction, hydronephrosis, renal morphology, results of treatment

Введение

Гидронефроз, предоставленный естественному течению, приводит к гибели почки, а при двустороннем процессе и единственной почке – к почечной недостаточности [1,2]. Своевременная диагностика и лечение обструкции мочевых путей позволяет получить более хорошие результаты лечения заболевания [3]. Однако в целом функциональные результаты оперативного лечения гидронефроза нельзя признать удовлетворительными. Причин этому несколько: не учитывается морфологическое состояние пораженных почек; часто выполняются технически более простые, не радикальные и, таким образом менее эффективные операции. Это в свою очередь послужило основанием к разработке и внедрению лапароскопических и эндохирургических методов лечения [2,3]. Отсутствие чётких показаний и противопоказа-

ний к многочисленным органосохраняющим операциям, затрудняет проводить сравнительную оценку их результатов [3].

Многие исследователи констатируют, что нарушение оттока мочи из почек приводит к развитию их морфологии [2,4,5]. Однако, несмотря на достаточно большое число работ по проблеме морфологических изменений в почках при гидронефрозе, остаются недостаточно изученными закономерности повреждения, компенсации и восстановления их структуры в зависимости от сроков обструкции мочевых путей [6,7,8], что представляется важным с позиции оценки сроков хирургического лечения этой патологии.

Цель работы - сравнить характеристики морфологии клинического и экспериментально гидронефроза на модели белой крысы.

Материалы и методы

Под нашим наблюдением находилось 53 больных с обструкцией мочевых путей и развитием гидронефроза, которым были выполнены как органосохраняющие, так и оргауноносящие операции. Причиной обструкции у 18 больных была мочекаменная болезнь, 12 из них ранее перенесли оперативное вмешательство на верхних мочевых путях. У 32 пациентов гидронефроз развился на почве стриктуры и дисплазии лоханочно-мочеточникового сегмента, у 3 больных имело место ятрогенное повреждение верхней 1/3 мочеточника с развитием его стриктуры. Всем больным были проведены клинические, лабораторные и инструментальные исследования. Функция почек определялась методом динамической гаммасцинтиграфии. Морфологически были исследованы операционный материал 25 почек после нефрэктомии и интродерационные биоптаты от 28 почек. Длительность заболевания составила от 3 мес. до 15 лет.

Экспериментальная часть исследования выполнена на базе научного отдела экспериментальной хирургии с виварием Научного центра реконструктивной и восстановительной хирургии СО РАМН (директор – член-корр. РАМН, д.м.н., проф. Е.Г. Григорьев).

Животных содержали в условиях вивария при свободном доступе к воде и пище соответственно нормативам ГОСТа «Содержание экспериментальных животных в питомниках НИИ» (виварий I категории, вет. удостоверение 238 № 0015220 от 25 марта 2009 г. служба ветеринарии Иркутской области). Опыты на животных выполнялись в соответствии с правилами гуманного обращения с животными, которые регламентированы «Правилами проведения работ с использованием экспериментальных животных», утвержденных Приказом МЗ СССР №742 от 13.11.84 г. «Об утверждении правил проведения работ с использованием экспериментальных животных» и №48 от 23.01.85 г. «О контроле за проведением работ с использованием экспериментальных животных», а также основывались на положениях Хельсинкской Декларации Всемирной Медицинской Ассоциации от 1964 г., дополненной в 1975, 1983 и 1989 гг.

Для исследования закономерностей развития морфологических изменений паренхимы почек при острой обструкции мочевых путей с развитием гидронефроза проведены исследования на 56 крысах - самцах породы Вистар, массой тела 250-300г в возрасте не менее 6 месяцев.

Все оперативные вмешательства проведены в стерильных условиях, под общим обезболиванием введением кетамина, дроперидола, атропина в мышцу скакательного комплекса. В качестве шовного материала использовался атравматический шовный материал викрил 4/0. У всех экспериментальных крыс моделировали острую обструкцию мочевых путей путем перевязки одного мочеточника средней его 1/3.

Выведение животных из эксперимента осуществляли через 2 – 3 часа, 1 сутки, 3-5 суток, 1, 3, 6 и 8 недель после создания обструкции путем декапитации под хлороформным наркозом, по 7 животных. Для световой микроскопии материал фиксировали в 10% нейтральном

растворе формалина. Исследовали депарафинированные срезы, окрашенные гематоксилином и эозином, гематоксилином и пикрофуксином. Препараты исследовали в фотомикроскопе К.Цейсс, 111 (Германия).

Результаты и обсуждение

Морфологическая картина почек при гидронефрозе была достаточно пестрой: морфологические изменения проявлялись расширением собирательных трубочек и канальцев нефрона, межуточным склерозом, склерозом стенки сосудов. В почках больных гидронефрозом I ст. встречались немногочисленные склерозированные клубочки, участки фиброза стромы, дистрофия канальцевого аппарата, неравномерное кровенаполнение сосудов (Рис.1. - *эти и другие рисунки к статье см. на специальной цветной вставке журнала*).

При гидронефрозе II ст., определялся как диффузный и (или) очаговый нефросклероз, так и выраженные склеротические изменения по ходу внутридольковых, междольковых, дуговых артериальных и венозных сосудов, что способствовало нарушению почечного кровотока и усугубляло тяжесть поражения органа (рис.2.).

В более поздние сроки заболевания - патоморфологические изменения почечной паренхимы состояли в значительном расширении собирательных трубочек, склерозе и гиалинозе клубочков и расширении канальцев нефронов. Развитие интерстициального склероза и атрофии канальцев нефронов, сопровождалось редукцией сосудистого русла и в первую очередь капилляров, что вело к дальнейшему прогрессированию интерстициального фиброза (рис.3.).

Нами был проведен ретроспективный анализ морфологических изменений почек, изученных в интраоперационных инцизионных биоптатах в сопоставлении с результатами комплексного клинического и инструментального (радиоизотопного, доплерографического) исследования через 5 – 15 лет после оперативного лечения 35 больных. У11 (31,4%) больных отмечен хороший результат оперативного лечения, функция оперированной почки стабильно улучшилась. В тоже время у 24(68,6%) пациентов эффективность оперативного лечения гидронефроза была низкой – отмечено снижение почечных функций, что послужило основанием для проведения в дальнейшем нефрэктомии у 7(29,1%) из них.

При гистологическом исследовании тканей почек экспериментальных животных с односторонней обструкцией мочевых путей через 2-3 часа выявлено расширение лоханки, собирательных трубочек, канальцевой системы нефронов, а также смещение структур пирамидок (собирательных трубочек) в корковый отдел паренхимы почки. Отметим, что в контралатеральной здоровой правой почке в указанные сроки также происходило расширение просвета чашечно-лоханочной системы (Рис.4).

При гистологическом исследовании тканей почек животных с односторонней перевязкой мочеточника через сутки выявлено расширение собирательных трубочек, канальцев отдельных нефронов (рис.5.)

Но уже через 5 дней эксперимента – начало процесса нефросклероза и атрофии паренхимы почек (Рис.6.)

Через 2-3 недели эксперимента нарастание развития нефросклероза и межпочечного нефрита в полюсах почек с прогрессированием и распространением на остальные отделы, атрофия части нефронов, часть нефронов – сохранена. Расширены просветы собирательных трубочек во всех отделах нефронов (рис.7.)

В почках к 8 неделе исследования при некотором различии выявлена однотипность морфологических картин; прогрессируют процессы атрофии:

а) уменьшаются размеры пирамидок до почти полного их исчезновения, собирательные трубочки пирамидок смещаются в мозговой отдел почки;

б) в области коры развивается межпочечный склероз с лимфоцитарными инфильтратами;

в) уплотняется расположение клубочков, часть клубочков и нефронов подвергается атрофии, уменьшаются размеры клубочков;

г) сохраняется часть канальцев нефронов со спавшимися просветами; д) сохраняются расширенными просветы собирательных трубочек и часть канальцев нефронов (рис.8).

Отметим, что к 8-ой неделе исследования уменьшается толщина коры до одного ряда клубочков почек, при этом толщина коры значительно варьирует $M=1,09\text{мм}$. $S=0,61$. (в контралатеральной почке $M=1,86\text{мм}$. $S=0,1$);

Выводы

При всей многовариантности развития морфологических изменений в гидронефротически измененных почках, у этих больных прослеживается закономерность развития процессов склероза и гиалиноза стромы

и атрофии паренхимы. Ретроспективный анализ интраоперационных биоптатов почек показал, что различной степени тяжести морфологические изменения в паренхиме, имевшие место к моменту операции, являются причиной неудовлетворительных исходов реконструктивно-пластических операций при гидронефрозе. Однако, даже при хороших результатах оперативного лечения, функциональные показатели никогда не приходили в норму, что свидетельствует о имевших место дооперационных необратимых изменениях в паренхиме почек.

Как показал эксперимент на крысах, односторонняя обструкция мочевых путей приводит к морфологическим изменениям почечной паренхимы сопоставимым с клиническим гидронефрозом, вначале компенсаторным и обратимым (расширение собирательных трубочек канальцев нефронов), а в дальнейшем необратимым с потерей компенсаторных возможностей (нарастание процессов склероза и фиброза). Полученные результаты при проведении параллелей с клиникой позволяют рекомендовать выполнение восстановления пассажа мочи при обструкции мочевых путей как можно в более ранние сроки, что улучшит результаты лечения заболевания. ■

Онопко В. Ф., к.м.н., доцент кафедры общей хирургии с курсом урологии ГОУ ВПО «Иркутский государственный медицинский университет Минздравсооразвития», г. Иркутск; Гольдберг О. А., к.м.н., с.н.с., заведующий лабораторией патоморфологии Научного центра реконструктивной и восстановительной хирургии НЦ РВХ СО РАМН, г. Иркутск; Автор, ответственный за переписку - Онопко Виктор Федорович, 664003, г. Иркутск, ул. Красного Восстания, д. 1, Тел.: Раб. (3952) 531-500, E-mail: urology@irk.ru

Литература:

- Basiri A., Behjati S., Zand S., Moghaddam S. M. Laparoscopic pyeloplasty in secondary ureteropelvic junction obstruction after failed open surgery. J Endourol. 2007; 21: 9: 1045-51.
- Shayman J. A., Brosius F. C., Humes H. D. et al. Renal pathophysiology. Philadelphia. 2002; 1-206.
- Кучера Ян. Хирургия гидронефроза и уретерогидронефроза. Прага. 1963; 1-221.
- Гераськин А. В., Коварский С. Л., Николаев С. Н. и соавт. Морфо-функциональное состояние почек у детей с гидронефрозом. Вестник педиатрической академии Санкт-Петербурга, посвященный 85- летию Г. А. Баирова 2007; 6: 80-2.
- Муратов И. Д. Лечение гидронефроза у детей пиелопластикой по Андерсона-Кучера с использованием лазеромангнитных технологий. Детская хирургия 2002; 3: 14-6.
- Меновщикова Л. Б., Гуревич А. И., Севергина Э. С. и соавт. Клинико-морфологическая характеристика состояния почек у детей с гидронефрозом. Детская хирургия 2007; 6: 17-9.
- Савчук И. Ю., Фиськова А. Б. К характеристике морфологических преобразования в лимфатических сосудах капсулы почки при одностороннем экспериментальном гидронефрозе. Тезисы 49 научной конференции анатомов, гистологов и эмбриологов. Самарканд 1989; 92-4.
- Жарченко Н. М. Экспериментальные данные о морфогенезе гидронефроза. Материалы юбилейной научной сессии Крымского мед. института. Симферополь 1968; 67-9.

Морфологические параллели клинического и экспериментального гидронефроза
(клинико-экспериментальное исследование)

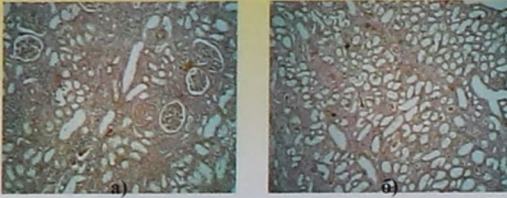


Рис. 1. Морфологическая картина почки при гидронефрозе I ст. А-склерозированные клубочки, Б- дистрофия канальцевого эпителия. Окраска гематоксилином-эозином ув.х40

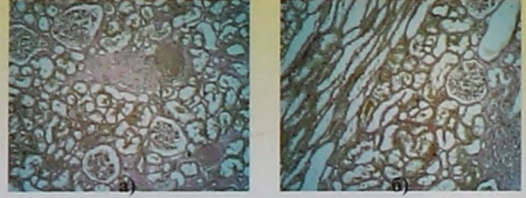

Рис. 2. Морфологическая картина почки при гидронефрозе II ст. А-очаги нефросклероза, Б-расширение просветов канальцев нефронов и собирательных трубок. Окраска гематоксилином-эозином ув.х40

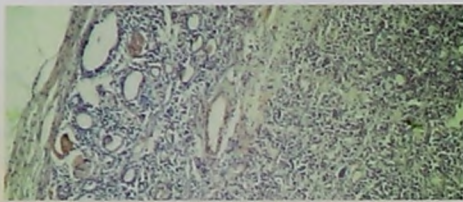


Рис. 3. Морфологическая картина почки при гидронефрозе II - III ст. Ткань почки с массивным нефросклерозом - утолщением и гиалинозом артерий и артериол; множественными гиалинизированными клубочками, небольшими группами расширенных канальцев с уплощённым эпителием. Окраска гематоксилином-эозином ув.х40

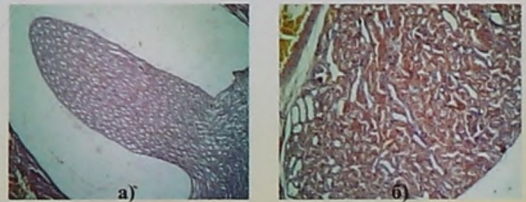


Рис. 4. Крыса, 3- часа эксперимента. А- Расширение просвета собирательных трубочек пирамидок. Б- Расширение просвета отдельных собирательных трубочек коры почки. Окраска гематоксилином-эозином ув.х80 (А); х 140 (Б)

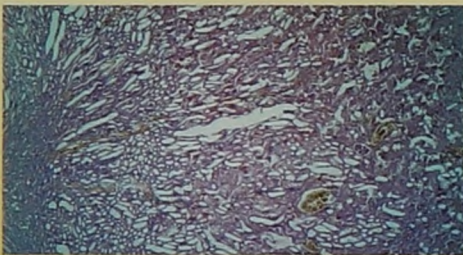


Рис. 5. Крыса, 1-сутки эксперимента. Расширение просвета всех собирательных трубочек всех отделов почки. Окраска гематоксилином-эозином ув. х 140.

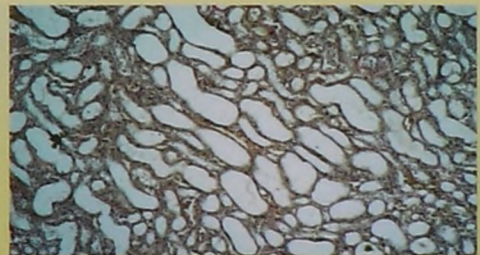


Рис. 6. Крыса, 5-е сутки эксперимента. Начало процесса нефросклероза и атрофии паренхимы почек. Окраска гематоксилином и пикрофуксином ув. х 140

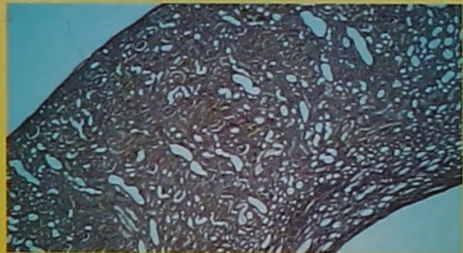


Рис. 7. Крыса. 2 недели эксперимента. Развитие нефросклероза и межтубулярного нефрита в полюсах почек, атрофия части нефронов, часть нефронов – сохранена. Расширены просветы собирательных трубочек. Окраска гематоксилином-эозином ув. х 80.

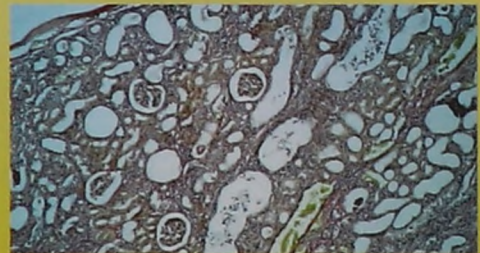


Рис. 8. Крыса. 8 недель эксперимента. Развитие нефросклероза и межтубулярного нефрита. Расширены просветы собирательных трубочек и части нефронов. Окраска гематоксилином-эозином ув. х 140.