

UNIVERSIDAD COMPLUTENSE DE MADRID
FACULTAD DE VETERINARIA
Departamento de Medicina y Cirugía Animal



**Estudio estructural e inmunocitoquímico del tracto genital de
la yegua en las fases fetal puberal y adulta**

**MEMORIA PARA OPTAR AL GRADO DE DOCTOR
PRESENTADA POR**

Marta González Huecas

Directora

Juana María Flores Landeira

Madrid 2005

ISBN: 978-84-8466-438-3

© Marta González Huecas, 1991

R: 8083

T/2.1-J.814
GON

UNIVERSIDAD COMPLUTENSE DE MADRID

Facultad de Veterinaria

Departamento de Patología Animal II

Histología y Anatomía Patológica

BIBLIOTECA UCM



5305866534

**ESTUDIO ESTRUCTURAL E
INMUNOCITOQUIMICO DEL TRACTO
GENITAL DE LA YEGUA EN LAS FASES
FETAL, PUBERAL Y ADULTA**



Marta González Huecas

Madrid, 1993

NA = X-53-194080-1

Colección Tesis Doctorales. N.º 146/93

© Marta González Huecas

Edita e imprime la Editorial de la Universidad
Complutense de Madrid. Servicio de Reprografía.
Escuela de Estomatología. Ciudad Universitaria.
Madrid, 1993.

Ricoh 3700

Depósito Legal: M-12341-1993



La Tesis Doctoral de D. MARTA GONZALEZ.
..... HUECAS
Titulada ESTUDIO ESTRUCTURAL E INMUNOCITOQUIMICA DEL TRACTO
GENITAL DE LA YEGUA EN LAS FASES FETAL PUBERAL Y ADULTA.
Director Dr. D. JUANA NA FLORES LANDEIRA
fue leida en la Facultad de
de la UNIVERSIDAD COMPLUTENSE DE MADRID, el día 19 ..
de DICIEMBRE..... de 1991., ante el tribunal
constituido por los siguientes Profesores:
PRESIDENTE DR. D. JUAN I. BADIOLA DIEZ
VOCAL D^{RA} D^{RA} MARIA CASTAÑO ROSADO
VOCAL DR. D. FRANCISCO GARCIA MARIN
VOCAL DR. D. LUIS MONREAL BOSCH
SECRETARIO DR. D^{RA} LAURA PEÑA FER-
..... NANDEZ
habiendo recibido la calificación de .. APTO
..... " CUM LAUDE "

Madrid, a 19 de DICIEMBRE de 1991.

EL SECRETARIO DEL TRIBUNAL.

Marta González Huecas

Título de la Tesis:

"ESTUDIO ESTRUCTURAL E INMUNOCITOQUIMICO
DEL TRACTO GENITAL DE LA YEGUA
EN LAS FASES FETAL, PUBERAL Y ADULTA"

Director: Dra. Juana M^a Flores Landeira

Universidad Complutense de Madrid
Facultad de Veterinaria
Departamento de Patología Animal II
Histología y Anatomía Patológica

Dra. Doña Juana Ma Flores Landeira, Catedrática del Departamento de Patología Animal II de la Facultad de Veterinaria de la Universidad Complutense de Madrid

CERTIFICA: que la Tesis Doctoral titulada "Estudio estructural e inmunocitoquímico del tracto genital de la yegua en las fases fetal, puberal y adulta", de la que es autora la Licenciada en Veterinaria Dña. Marta González Huecas, se ha realizado en la Unidad Docente de Histología y Anatomía Patológica de la Facultad de Veterinaria de la Universidad Complutense de Madrid bajo mi dirección.

Y para que conste a todos los efectos oportunos, firmo el presente certificado en

Madrid, Noviembre de 1991

A Jaime y Cristina

INDICE

	Pag.
- INTRODUCCION Y OBJETIVOS.....	1
- REVISION BIBLIOGRAFICA.....	10
I.- Histología de aparato genital de las hembras con especial referencia a la especie equina.....	12
- Fase fetal.....	12
- Fase puberal.....	20
- Fase adulta.....	25
II.- Filamentos intermedios.....	77
- MATERIAL Y METODOS.....	92
- RESULTADOS.....	103
<u>1. FASE FETAL</u>	104
1.1. AMPOLLA OVIDUCTAL.....	104
1.1.1. Estructura e histoquímica.....	104
1.1.2. Estudio I.C.Q. del citoesqueleto...	107
1.1.3. Ultraestructura.....	108
1.2. CUERNO UTERINO.....	111
1.2.1. Estructura e histoquímica.....	111
1.2.2. Estudio I.C.Q. del citoesqueleto...	114
1.2.3. Ultraestructura.....	116
1.3. VAGINA.....	118
1.3.1. Estructura e histoquímica.....	118
1.3.2. Estudio I.C.Q. del citoesqueleto...	120
1.3.3. Ultraestructura.....	120
<u>2. FASE PUBERAL</u>	122
2.1. AMPOLLA OVIDUCTAL.....	122

2.1.1. Estructura e histoquímica.....	122
2.1.2. Estudio I.C.Q. del citoesqueleto...	124
2.1.3. Ultraestructura.....	125
2.2. CUERNO UTERINO.....	127
2.2.1. Estructura e histoquímica.....	127
2.2.2. Estudio I.C.Q. del citoesqueleto...	130
2.2.3. Ultraestructura.....	131
2.3. VAGINA.....	133
2.3.1. Estructura e histoquímica.....	133
2.3.2. Estudio I.C.Q. del citoesqueleto...	136
2.3.3. Ultraestructura.....	136
<u>3. FASE ADULTA.....</u>	138
3.1. AMPOLLA OVIDUCTAL.....	138
3.1.1. Estructura e histoquímica.....	138
3.1.2. Estudio I.C.Q. del citoesqueleto...	140
3.1.3. Ultraestructura.....	141
3.2. CUERNO UTERINO.....	143
3.2.1. Estructura e histoquímica.....	143
3.2.2. Estudio I.C.Q. del citoesqueleto...	147
3.2.3. Ultraestructura.....	147
3.3. VAGINA.....	151
3.3.1. Estructura e histoquímica.....	151
3.3.2. Estudio I.C.Q. del citoesqueleto...	153
3.3.3. Ultraestructura.....	154
- TABLAS E ICONOGRAFIA.....	156
- DISCUSION.....	209
- CONCLUSIONES.....	241
- RESUMEN.....	243

- SUMMARY.....	245
- BIBLIOGRAFIA.....	246
- AGRADECIMIENTOS.....	270

INTRODUCCION Y OBJETIVOS

INTRODUCCION

Una de las áreas del conocimiento que quizá haya acaparado el interés de los científicos en los últimos tiempos se centra en el campo de la reproducción: la manipulación del esperma, la fertilización "in vitro", el trasplante de embriones... etc. Dentro del ámbito veterinario, la yegua, principalmente de razas selectas, es una de las hembras en la que el estudio del aparato genital está adquiriendo un gran desarrollo en nuestros días interesando, sobre todo, el poder evaluar su fertilidad de la forma más precisa y efectiva posible. Esta propiedad es definida por Kenney (1977) como la capacidad de concebir, mantener y expulsar un potro viable. Así pues, cualquier factor que comprometa alguna de estas funciones reducirá las posibilidades que posee esta hembra para concebir un potro sano.

La aplicación de los últimos avances tecnológicos alcanzados, tanto en el ámbito hormonal como clínico e histológico, han originado notables progresos en el conocimiento del ciclo estral y de los cambios de origen patológico que tienen lugar en el aparato genital de las distintas hembras domésticas.

La infertilidad en las yeguas es uno de los mayores problemas que se plantean dentro del mundo de

la patología equina y es causa de pérdidas económicas sustanciales. El veterinario clínico será el encargado de diagnosticar las posibles anomalías que presente el aparato genital de la yegua; para ello realizará un estudio del historial reproductivo, examen de los genitales externos, exploración vaginoscópica, examen bacteriológico y citológico mediante hisopo endometrial, ecografía por ultrasonidos, estudio de muestras biópsicas uterinas ...etc. A diferencia de otras pruebas laboratoriales, la biopsia uterina puede ofrecernos una información más directa sobre el estado del aparato genital ayudándonos a emitir un pronóstico fiable. (Ricketts, 1975; Kenney, 1977; Ricketts, 1978; Kenney, 1978; Gordon y Sartin, 1978).

El ciclo reproductor de la yegua presenta gran variabilidad (Hafez, 1987). En general las hembras equinas son poliéstricas estacionales, por lo tanto su actividad sexual se limita a una determinada época del año, fuera de la cual el ciclo cesa (ancestro), si bien algunas de ellas pueden ser poliéstricas anuales.

En condiciones naturales el primer celo aparece a una edad aproximada de 1,5 años (Ginter, 1979; Arthur y col, 1982; Rossdale y Ricketts, 1980). Es decir, que a lo largo de la segunda primavera de vida las potras manifestarán síntomas de estro. Todo lo

anteriormente dicho hace referencia al hemisferio norte, donde las yeguas presentan ciclos aproximados desde el mes de Febrero hasta el mes Julio.

La decisión por parte de organismos internacionales de que la fecha oficial de nacimiento, durante un determinado año, de todos los potros es el primero de Enero, ha potenciado el interés por conseguir gestaciones tempranas dentro de la temporada de cubrición.

Así surge, por parte del hombre, el intento de favorecer las condiciones que determinen la precocidad de la estación fértil mediante la estabulación con temperatura regulada, el suplemento alimenticio en épocas de frío, la prolongación artificial de horas de luz, y los tratamientos hormonales que estimulan al eje hipotálamo-hipofisario gonadal.

A lo largo de la historia se han llevado a cabo numerosos estudios del aparato genital de la yegua en las diferentes etapas del ciclo estral, que abarcan tanto aspectos macroscópicos (Murray Bain, 1957; Warszawsky y col., 1972; Greenhoff y Kenney, 1975; Hughes y col., 1977) como histológicos (Brant y Manning, 1969; Kenney, 1978; Leishman y col., 1982; Lee-Gross y LeBlanc, 1984; Flores y col., 1985; David, 1985; Widders y col., 1985; Flores y

col., 1987; Waelchi y Winder, 1987; Van Camp, 1988), pero los últimos avances metodológicos acontecidos dentro del área de la Histología, entre los que destaca el empleo de técnicas inmunocitoquímicas, preconizadas por el profesor Sternberger (1979), han originado nuevos e interesantes campos de estudio que nos permitirán ampliar la visión actual existente en estas áreas del saber.

Por ello, dentro de la Línea de Investigación referente a Histología y Patología del Aparato Genital de los Equinos, que se viene desarrollando desde 1982, en el Departamento de Patología Animal II de la Facultad de Veterinaria de Madrid, nos planteamos realizar un estudio del aparato reproductor de la hembra equina desde el punto de vista histológico, ultraestructural e inmunocitoquímico.

Mediante una reciente y exhaustiva búsqueda bibliográfica hemos podido comprobar que la mayoría de las aportaciones previamente realizadas en esta especie, referentes al tema que nos ocupa, se centran en el estudio de las variaciones estructurales que tienen lugar, en determinados tramos del aparato genital de la yegua, fundamentalmente en la mucosa uterina, a consecuencia de los cambios en los niveles hormonales sanguíneos que se producen a lo largo del ciclo estral una vez se ha alcanzado la madurez sexual.

Sin embargo a otras etapas de su desarrollo como son la fetal y la puberal no se les ha prestado, desde nuestro punto de vista, la suficiente atención en los aspectos morfológicos. La yegua experimenta, al igual que el resto de las hembras, una serie de cambios a lo largo de todos estos periodos que pretendemos analizar desde el punto de vista estructural, ultraestructural e inmunocitoquímico.

Para realizar nuestro estudio hemos elegido tres tramos, considerados por la mayoría de los autores como más representativos, de dicho aparato (Kenney, 1978; Widders y col., 1985; Saltiel y col., 1986) con el fin de obtener información detallada de las variaciones que tienen lugar a lo largo de todo su recorrido. Estos tramos son concretamente: ampolla oviductal, cuernos uterinos y vagina.

A continuación señalaremos algunos aspectos que consideramos de interés y que han motivado su elección en nuestro estudio.

El oviducto de los mamíferos está considerado un tramo de gran importancia en la reproducción ya que en él tiene lugar el encuentro entre los gametos y comienza el desarrollo del embrión.

Existen pocas publicaciones que se centren en

el estudio del oviducto de la yegua; esta falta de atención por parte de los autores, creemos que responde a la escasa patología que, en principio y según algunos de ellos, presenta esta porción del aparato reproductor, (Arthur, 1982; Jubb y Kennedy, 1989); lo cual le ha restado interés a la hora de plantearse estudios tanto normales como patológicos. Sin embargo Saltiel y colaboradores (1986) se manifiestan de acuerdo con lo publicado por Henry y Vandeplassche en 1981, sobre la incidencia de la patología oviductal de la yegua y la necesidad de realizar aportaciones referentes a esta estructura.

Los diferentes tramos en los que se divide el oviducto en las distintas especies animales no corresponden, de modo exacto, a los que nos vamos a encontrar en la yegua. Según Murcia y col. (1984) y Saltiel y col. (1986), desde el punto de vista histológico, existe gran similitud entre ampolla e infundíbulo; por esta razón el oviducto equino debemos dividirlo en solo dos tramos: región del infundíbulo y ampolla por una parte, y región del istmo por otra.

También queremos señalar que la incidencia de la mayor parte de los procesos patológicos de las trompas uterinas de las yeguas, tiene lugar precisamente en la ampolla oviductal, según indican los tra-

bajos realizados por Tsutsumi y col. (1979), Henry y Vandeplassche (1981), y Saltiel y col. (1985).

Por las razones expuestas nos centraremos en la ampolla oviductal como tramo de especial interés en las trompas uterinas de la yegua.

El útero de las hembras domésticas, como es bien sabido, posee una importancia fundamental en todas las etapas del proceso reproductor desde el transporte del semen, la recepción del óvulo fecundado, el mantenimiento de la gestación, hasta el parto. En la hembra equina esta importancia se amplía por el hecho de recibir el semen eyaculado, directamente a nivel del cuerpo uterino. Debemos destacar por otra parte el gran interés que presenta el análisis de los cuernos uterinos en esta especie ya que es el lugar donde se realiza la nidación del embrión.

La descripción histológica de los hechos más característicos de las distintas fases del ciclo estral en el útero de la yegua, ha originado a lo largo de la historia, numerosas aportaciones, siendo considerado como uno de los trabajos clásicos el realizado por Seaborn en 1925. La mayor parte de estos estudios han sido realizados mediante el empleo de la biopsia endometrial. (Brand y Manning 1969; Kenney 1978; Ricketts 1978; Samuel y col. 1987; Flores y

col. 1987). Así pues, las publicaciones sobre este segmento del aparato reproductor son numerosas, si bien, la mayoría de ellas se han centrado en procesos patológicos.

Al abordar el estudio de la vagina de la yegua, nos encontramos con que la mayoría de las publicaciones están orientadas más hacia los cambios histoquímicos (Flores y col., 1985; Branscheid y HOLTZ, 1988) e inmunocitoquímicos (Widders y col. 1985) que acontecen en este segmento, que hacia las variaciones histológicas y ultraestructurales, ya sea a lo largo del ciclo estral ó durante otras fases del desarrollo.

Una vez expuestas estas consideraciones previas, pasaremos a exponer los OBJETIVOS que pretendemos alcanzar con la realización de nuestro estudio:

1.- Analizaremos histológicamente las modificaciones estructurales que se producen a nivel de oviducto, útero y vagina de la yegua en el periodo fetal y puberal.

2.- Realizaremos aportaciones referentes a la ultraestructura de estos segmentos, prestando especial atención a la síntesis, almacenamiento, maduración y eliminación de sustancias.

3.- Una vez establecidos los cambios puberales, estudiaremos las modificaciones fisiológicas que se produzcan durante las diferentes fases del ciclo estral de la yegua.

4.- Determinaremos, mediante técnicas inmunocitoquímicas (P.A.P), la naturaleza y distribución de diversos filamentos intermedios (citoqueratinas , vimentina y desmina) en las células del tracto genital equino a largo de las fases establecidas.

REVISION BIBLIOGRAFICA

REVISION BIBLIOGRAFICA

Los órganos que participan en la función reproductora de las hembras se clasifican, según Ginther (1979), en intrínsecos y extrínsecos, siendo los primeros aquellos que constituyen el tracto genital y los segundos los que, sin formar parte de este territorio orgánico, colaboran activamente en los procesos que conducen a la actividad sexual cíclica y a la concepción.

Dentro del grupo de los órganos reproductores intrínsecos de la yegua se encuentran: ovarios, oviductos, útero, cérvix, vagina y vulva, formando así, con excepción de los ovarios, la porción tubular del aparato genital de la hembra; este segmento del aparato reproductor se caracteriza por poseer un lumen que se abre cranealmente por los oviductos hacia la cavidad abdominal, y caudalmente por la vulva hacia el exterior (McDonald, 1983).

El ciclo estral, tal y como lo definen Rossdale y Ricketts (1980), constituye una serie de circunstancias tanto fisiológicas como de comportamiento, gobernadas por actividades endocrinas, que forman la base de la actividad sexual y de la concepción.

La duración aproximada del ciclo estral en la

yegua es de 21 días, dividiéndose, a grandes rasgos, en dos periodos: el estro y el dioestro. A lo largo del estro la hembra acepta al macho, produciéndose la ovulación al final de esta fase, que se extiende durante 5 días aproximadamente. El dioestro se prolonga alrededor de 16 días dividiéndose a su vez en precoz, medio y tardío; esta etapa representa un periodo de reposo sexual.

Para la mejor comprensión de este apartado hemos considerado interesante dividir la revisión bibliográfica en diversas fases:

- fase fetal
- fase puberal
- fase adulta

de acuerdo con los distintos periodos evolutivos por los que atraviesa el aparato genital de la yegua desde su desarrollo ontogénico hasta alcanzar la madurez reproductora.

En nuestra revisión también abordaremos, por otra parte, el estudio de los filamentos intermedios celulares, analizando más en concreto la presencia de queratinas, vimentina y desmina en las células del epitelio luminal, lámina propia y capa muscular del tracto genital de las yeguas.

I.- HISTOLOGIA DEL APARATO GENITAL DE LAS HEMBRAS CON ESPECIAL REFERENCIA A LA ESPECIE EQUINA-

FASE FETAL

Los órganos reproductores, incluyendo las gónadas, derivan del mesodermo intermedio. El sexo del embrión está determinado genéticamente desde el momento de la fecundación, pero tendrá que transcurrir un cierto tiempo, variable según especies, para que comience la diferenciación entre el macho y la hembra (Langman, 1982). A esta fase se le denomina "periodo indiferenciado de la organogénesis" y, en la especie equina en concreto, tiene una duración de 27 días (Noden y Lahunta, 1990).

A partir de este momento tendrá lugar la diferenciación del sexo, siendo la del macho anterior a la de la hembra. En ausencia de esbozos testiculares, el aparato genital evolucionará hacia el género neutro, que en mamíferos es la hembra (Puerta Fonolla y col., 1987).

La denominada cresta gonadal constituye la primera manifestación del desarrollo de las gónadas. Localizada en la cara medial de cada mesonefros su desarrollo está relacionando con la regresión de esta estructura (Noden y Lahunta, 1990).

La cresta gonadal se verá invadida por cordones de células epiteliales, túbulos mesonéfricos y cápsulas de glomérulos en degeneración, y se agruparán en torno a las células germinales formando los cordones gonadales. Estas células germinales proceden de células endodérmicas de la pared del saco vitelino cerca del alantoides, las cuales migran, mediante movimientos ameboides, siguiendo el mesenterio dorsal del intestino posterior, y llegan a la cresta gonadal hacia la sexta semana en la especie humana (Langman, 1981; Noden y Lahunta, 1990).

El desarrollo del testículo en el hombre tiene lugar en la porción medular de la cresta ó blastema gonadal. En este caso aparecen túbulos seminíferos en los que se encuentran las futuras espermatozonias asociadas a células de Sertoli fetales. Estas células producen la hormona antimülleriana la cual actúa sobre los conductos de Müller, posiblemente a nivel de mesénquima, alterando las interacciones epitelio-mesenquimatosas y provocando una inhibición del desarrollo de dichos conductos (Puerta Fonolla y col., 1987).

En los fetos de hembras domésticas el conducto y los túbulos mesonéfricos degeneran quedando trazos vestigiales que ocasionalmente se encuentran en el mesenterio rodeando al ovario ó cerca de la vagina

(Noden y Lahunta, 1990).

Tanto el oviducto como los cuernos y el cuerpo uterino, el cérvix, y parte de la vagina se originan de la fusión de los conductos paramesonéfricos, mientras que el resto de la vagina lo hace a partir del seno urogenital y del conducto mesonéfrico (Noden y Lahunta, 1990; McEntee, 1990).

La morfología del útero varía en las diferentes hembras de mamífero dependiendo del grado de fusión entre los conductos paramesonéfricos. En la mayor parte de las hembras domésticas, y más en concreto en la yegua, el útero es bicorne con un cuerpo que desemboca en la vagina a través del cérvix (Noden y Lahunta, 1990).

Han sido escasos los trabajos encaminados al estudio del desarrollo histológico de la porción tubular del aparato genital de las hembras domésticas. La evolución que experimentan estas estructuras varía dependiendo de la especie pero, en general, se produce un incremento en la altura y mayor desarrollo de organelas y especializaciones de membrana de las células epiteliales. El tejido conjuntivo también madurará ofreciendo una base sólida y una nutrición adecuada (Atkinson y col., 1984; Wiley y col., 1987).

En estudios realizados en 1975 por Nayak y Wu, se describe la presencia de cilios y masas electrodensas en las células epiteliales del oviducto fetal porcino.

En trabajos posteriores desarrollados por Nayak y Wu (1977) se analiza, de forma más detallada, las características histológicas de la ampolla del oviducto fetal porcino. Estos autores indican que con microscopía óptica convencional en el día 93 de gestación las células epiteliales tienen forma columnar pero no existe diferenciación entre ciliadas y secretoras; en esta etapa ya se encuentran formadas las capas musculares. La diferenciación celular tiene lugar entre los días 101-112, momento en el que se forman los pliegues mucosos característicos de la cerda. Con microscopía electrónica se observan escasas organelas.

La lámina propia está integrada por una escasa cantidad de fibras de colágeno. Apenas se producen variaciones en lo que se refiere a esta estructura a lo largo de la gestación.

Las células conjuntivas, según estos autores, son pequeñas y poseen un citoplasma escaso con pocas organelas. El núcleo es irregular y manifiesta una banda densa de cromatina en su periferia.

Por otra parte los vasos sanguíneos y linfáticos se encuentran bien diferenciados presentando estos últimos una luz irregular.

Atkinson y col. (1984) abordan el estudio del endometrio bovino en fetos y neonatos, ocupándose especialmente del momento en el que la diferenciación entre áreas carunculares e intercarunculares se hace evidente.

En esta especie, el inicio del desarrollo glandular se produce el día 250 del periodo fetal, de modo que se pueden apreciar pequeñas invaginaciones del epitelio hacia el estroma; estas estructuras se observan en el día 265 post-coito formando pequeñas glándulas.

Utilizando la microscopía electrónica observan que el útero de fetos bovinos posee unas células epiteliales luminales de tipo columnar con núcleo basal, mitocondrias pequeñas y R.E.R.; en el polo apical se diferencian algunas microvellosidades desiguales. Por otra parte las células glandulares muestran una banda filamentosa densa que cruza el citoplasma a la altura de la zona adherens; en la superficie luminal de células tanto del epitelio luminal como glandular se evidencian diferentes estadios de cillogénesis.

El tejido conjuntivo de estos fetos presenta en el sub-epitelio áreas intercarunculares cuyos fibroblastos poseen núcleo oval muy eucromático y de citoplasma electrolúcido con gran cantidad de microtúbulos.

Wiley y col. (1987) realizan un estudio exhaustivo y bien estructurado sobre la histogénesis del útero de la oveja, poniendo especial interés en la diferenciación entre áreas carunculares e intercarunculares.

Durante el desarrollo intrauterino dividen los animales, con arreglo a la edad, en cuatro grupos diferentes:

Para estos autores los fetos de 55-90 días post-coito muestran, histológicamente, una luz tubular sin irregularidades que sugieran la presencia de áreas carunculares ó glandulares. El epitelio consta de una capa de células columnares y a este nivel observaron vacuolas intra e intercelulares. Bajo el epitelio aparecieron dos capas de células mesenquimatosas; las más cercanas a la luz uterina se caracterizaban por estar densamente empaquetadas y sus núcleos eran redondeados u ovoides, mientras que las más cercanas a la serosa estaban más separadas y sus núcleos eran ovalados. Todas las células eran alargadas con una

discreta cantidad de citoplasma y núcleo prominente.

Estos autores también indican que durante este periodo no existe diferenciación entre el estroma endometrial y las capas del miometrio.

En sus estudios el útero de los fetos de oveja de una edad comprendida entre los 90-120 días muestra, mediante microscopía óptica, hendiduras simétricas a intervalos regulares en la mucosa endometrial. La capa mesenquimatosa se subdivide ahora en otros tres estratos:

- capa sub-epitelial densa
- capa intermedia menos densa
- capa eosinófila

Esta última representa la banda circular de musculatura lisa, pero indican que para el reconocimiento de esta capa sería necesaria la microscopía electrónica ó la utilización de técnicas inmunocitoquímicas. Entre el estrato eosinófilo y la membrana serosa existe una capa mesenquimatosa rica en elementos vasculares.

En el periodo comprendido entre los 100 y 115 días post-coito, según Wiley y col. (1987), aparecen áreas nodulares e internodulares, recubiertas ambas de

un epitelio cilíndrico simple. También identifican durante este periodo la presencia de linfocitos.

En estadios finales de la gestación (días 120-150), las partes más profundas de las áreas inter-nodulares se extienden paralelamente a la superficie nodular, y también aparecen en estas zonas ligeras ondulaciones epiteliales que no tienen más de una ó dos células de profundidad. El resto de las capas se presenta de modo similar a como se observaba entre los días 90-120.

Brody y Cunha (1989) realizan un estudio sobre el útero de la ratona durante el periodo fetal y post-natal. En animales de 16 días de desarrollo intrauterino el epitelio es cilíndrico simple y se encuentra rodeado de una capa de células mesenquimatosas; durante este periodo no se diferencia la capa muscular ni las glándulas uterinas.

FASE PUBERAL

Durante el periodo pre-puberal los órganos que integran el aparato genital de las hembras experimentan un desarrollo análogo a los del resto del organismo (Arthur y col. 1982); sin embargo en la pubertad se produce un crecimiento y diferenciación de los mismos comenzando a manifestarse la aptitud para la reproducción (Fawcett, 1987).

El primer celo que tiene lugar en hembras puberales no suele acompañarse de manifestaciones externas de receptividad sexual, ya que se cree que el sistema nervioso central necesita tener un contacto previo con progesterona antes de mostrar síntomas de estro (Arthur y col. 1982).

El inicio de la pubertad varía dependiendo de la especie animal y de factores ambientales. Como ya hemos indicado este periodo se inicia en la yegua al año y medio de vida aproximadamente (Ghinter, 1979; Arthur y col, 1982; Rossdale y Ricketts, 1982)

Hadek y Getty estudiaron en 1959 las variaciones morfológicas que tienen lugar en el útero de cerdas en edades comprendidas desde el nacimiento hasta los seis meses. Uno de los cambios fundamentales va a ser el notable incremento de grosor que presenta

la pared uterina durante este periodo.

En cuanto al desarrollo de las glándulas Hadek y Getty (1959) indican que si bien en cerdas recién nacidas existen pequeñas depresiones que indican el comienzo de su formación, estas alcanzan sus cotas más profundas en el límite con el miometrio hacia los tres meses de edad.

Los pliegues mucosos endometriales aparecen, según estos autores, en cerdas de cinco semanas e incrementan, de modo gradual, su complejidad.

El desarrollo puberal de la vagina de la cerda es estudiado, en 1972, por Bal y Getty. Entre sus hallazgos más significativos destacan la presencia de linfocitos y células plasmáticas en el tejido conjuntivo subepitelial y la existencia a este nivel de una evidente lámina elástica.

Desjardins y Hafs (1975) analizan histológicamente la porción tubular del aparato genital de las vacas Holstein durante los periodos prepuberal y puberal.

Los epitelios uterino y vaginal experimentan un incremento en la altura de sus células tras el nacimiento, hecho que estos autores atribuyen a la

alta concentración de estrógenos de las madres en este momento; poco después sufren una regresión hasta que alcanzan la pubertad. Sin embargo la altura del epitelio oviductal, que es cilíndrico ciliado desde el nacimiento, disminuye ligeramente durante el primer mes, incrementándose con posterioridad. Indican, así mismo, estos autores que el epitelio oviductal de las terneras necesita variaciones más marcadas de los niveles hormonales para que repercuta en la altura del epitelio.

Por otra parte las glándulas uterinas no aparecen hasta el quinto mes de vida, desarrollándose tanto en el número como en la altura de su epitelio hasta alcanzar la madurez sexual.

Estos autores concluyen que el periodo puberal de las vacas comienza hacia el quinto mes y se prolonga hasta, aproximadamente, los diez meses de edad, momento en el cual todas las estructuras genitales alcanzan su madurez.

Parlanti y Monis realizan, también en 1975, un estudio histoquímico sobre diferentes porciones del aparato genital de ratas albinas. Los resultados obtenidos en hembras puberales indican una escasa positividad a la técnica del P.A.S. y del Azul Alcian, pH 2,5.

Dentro del campo del desarrollo post-natal, Hystano (1977) señala que en la hembra del hamster dorado, la vagina muestra, en las recién nacidas, un epitelio cúbico estratificado que se transformará en plano estratificado queratinizado a los diez días de nacimiento aproximadamente.

Atkinson y col. (1984) describen el periodo de maduración sexual en el útero bovino. Estas hembras presentan a los tres meses de edad glándulas cuyas luces están abiertas; este gran desarrollo, en el cual las glándulas profundizan a más de dos tercios de distancia al miometrio, origina un notable cambio en la superficie uterina manifestándose ahora gran cantidad de pliegues y ondulaciones.

Este órgano experimenta una evolución gradual incrementando el número y profundidad de sus glándulas hasta que la hembra cumple su primer año, edad aproximada en la que las vacas alcanzan su madurez sexual.

En 1984 Wyers y col. estudian la evolución morfológica del oviducto de las perras a través de diversos periodos de desarrollo. Dentro de este trabajo se incluyen algunos aspectos sobre la ampolla oviductal de perra puberal que se caracteriza por anchos pliegues longitudinales que se extienden hasta el centro del lumen.

En 1987 Wiley y col. analizan las variaciones post-natales del útero de las ovejas. A los nueve días del nacimiento se puede apreciar, en las zonas intercarunculares del útero, pequeñas glándulas de aspecto plegado que, hacia el día 26, se han extendido ya hasta el miometrio. Las dos capas musculares, circular interna y longitudinal externa, se evidenciaron con claridad desde el nacimiento.

Por otra parte también indican que se desarrolla una intensa vascularización en las zonas carunculares de animales de dos meses de edad, y que la presencia de linfocitos asociados a determinadas zonas del epitelio luminal y glandular, es un hecho frecuente.

Los trabajos realizados en 1989 por Brody y Cunha en útero de ratas y ratonas, indican que la diferenciación de los estratos musculares se produce tras el nacimiento, en concreto hacia el día tres post-natal. Las glándulas características de este órgano se forman, aproximadamente, el día quinto. La configuración clásica del útero se establece hacia el día 15 post-natal.

FASE ADULTA

Uno de los primeros artículos que realiza una descripción de los cambios cíclicos que tienen lugar en el tracto genital de la yegua durante las diferentes fases del ciclo estral es el realizado por Seaborn en 1925, en el mismo analiza el comportamiento de 19 yeguas, estudiando también el aspecto macroscópico e histológico de sus genitales. Seaborn fué el primero en describir los cambios que acontecen durante el ciclo estral a nivel vaginal y uterino, y así en el estro observa un incremento de la actividad mitótica en las células del epitelio luminal y glandular uterino que iría seguido de una posterior degeneración epitelial; a nivel del estroma, este autor, describe como hecho más característico la degeneración que experimenta el colágeno durante el proestro.

Hammond y Wodziki (1941), en ponys hembra investigan los cambios estrales del útero tanto desde un punto de vista macroscópico como estructural indicando, un incremento de la actividad de las células epiteliales y glandulares durante el estro, que se refleja morfológicamente en un aumento de su tamaño y en que su citoplasma adquiere un aspecto vacuolizado.

En este mismo año, 1941, Andrews y McKenzie

realizan un detallado estudio morfológico en yeguas a partir de muestras recogidas mediante biopsia endometrial, e indican que las células epiteliales durante el dioestro poseen un aspecto cuboidal con una altura media de 20 μm alcanzando durante el estro la forma columnar con 23.3 μm de tamaño medio. También hacen referencia estos autores a la pseudoestratificación que experimenta el epitelio luminal uterino después de la ovulación.

La primera hembra poliéstrica estacional en la que se se realizaron estudios histoquímicos de las células uterinas, fué la oveja, y así Robert Hadek (1958) realiza un detallado análisis sobre los cambios que se producen, en cuanto a las secreciones celulares, durante las distintas fases del ciclo estral. Como variaciones histológicas generales, destaca la escasa altura del epitelio uterino durante el dioestro y proestro precoz, que se incrementa posteriormente durante la fase del estro y alcanza su cota máxima en el dioestro precoz. Hadek indica por una parte que la máxima producción de los mucopolisacáridos neutros tiene lugar en el dioestro (comenzando en el proestro), y también comenta que la producción de lípidos es nula durante el proestro y el estro evidenciándose durante el metaestro, y alcanza sus máximos niveles de secreción durante el dioestro. Este autor destaca así la ciclicidad en la producción de estas sustancias

responsabilizando de ello a la concentración de progesterona ovárica.

Los efectos que las hormonas sexuales tienen sobre el epitelio vaginal de la oveja fueron estudiados por Sanger y col (1958) mediante frotis citológicos, describiendo como el incremento de los estrógenos originaba un aumento del número de capas en la vagina, mientras que la disminución produce una descamación de las capas superficiales reduciendo por tanto el número de capas observables. Destaca este autor durante el proestro y el estro la escasez de células en las extensiones vaginales y que la presencia de linfocitos, neutrófilos y bacterias es escasa, mientras que durante el metaestro y el dioestro el número de células se incrementa así como la presencia de neutrófilos y bacterias. Por último comenta que la transición entre las extensiones obtenidas durante el estro y metaestro es brusca, sin embargo la evolución desde el dioestro al proestro es gradual.

Centrándonos en la yegua, Knudsen y Velle (1961) intentan establecer una correlación entre el aspecto histológico del útero, los niveles de estrógenos ováricos y el comportamiento clínico de yeguas. A nivel de mucosa uterina proponen como rasgo característico del proestro la agrupación de las glándulas en nidos con límites muy marcados siendo el epitelio de

estos grupos glandulares columnar y de núcleo pálido si se compara con los epitelios circundantes. Las luces glandulares se presentan a menudo dilatadas y contienen un material eosinófilo y homogéneo.

Odd Knudsen en 1964 expone sus hallazgos sobre la citología endometrial en yeguas sanas, con endometritis y en el éstasis linfático endometrial, a tenor de los buenos resultados que dicha técnica aportaba en el diagnóstico de alteraciones uterinas en la mujer.

En yeguas sin alteraciones describe este autor los cambios en las citologías con arreglo a las diferentes fases del ciclo estral; el anestro se caracterizaría, por una relativa inactividad citológica, las células epiteliales poseerían un núcleo redondeado eucromático y el citoplasma se considera escaso, presentando cierta uniformidad citológica. Las células migratorias son poco frecuentes en las extensiones, apareciendo gran cantidad de moco.

En el siguiente periodo del ciclo estral, el proestro, continúa esa uniformidad en el aspecto de las células epiteliales. El núcleo, en un primer momento es oval y se transforma más adelante en redondeado; en cuanto al citoplasma Knudsen indica que en esta fase es más abundante y que confiere a las células una

forma columnar. Es frecuente la presencia de células plasmáticas que se disponen de forma aislada entre las glándulas.

El aspecto columnar que ya se insinúa en el proestro, se manifiesta de una forma mucho más evidente durante el estro, observándose en este periodo una gran cantidad de citoplasma que desplaza al núcleo hacia el polo basal, donde en algunas ocasiones presenta incluso un aspecto retraído.

Después de la ovulación, es decir al final del estro, existe una gran variabilidad en cuanto a la cantidad de citoplasma y forma del núcleo de las células epiteliales a las que se refiere; otra característica importante de este periodo es la aparición frecuente de figuras mitóticas en las extensiones celulares endometriales equinas. La imagen citológica que el dioestro medio y tardío presenta para este autor es de una cierta uniformidad, al igual que el anoestro, y estaría representada por células epiteliales dispuestas en grupos ordenados y con núcleos redondeados y ovals. Existe poco citoplasma y las células migratorias se ven en escaso número. El moco en esta fase es poco abundante.

Según aportan Thrasher y col en 1967, en la

ratona, la síntesis de DNA, por parte de las células epiteliales de la vagina, resulta ser máxima durante el proestro y el estro, observándose durante este último periodo un evidente aumento en el número de capas del epitelio plano estratificado de esta porción del aparato genital de la hembra, así como un incremento en el grado de queratinización, como resultado del estímulo producido por los estrógenos. El dioestro, sin embargo, se caracterizaría por la disminución en el número de capas celulares, unido a un descenso en la síntesis de DNA.

Abdala en 1968 analiza los aspectos estructural e histoquímico del oviducto de la oveja a lo largo del ciclo estral, y así describe que se compone básicamente de un epitelio simple, con células columnares ciliadas y no ciliadas, que descansa sobre una membrana basal, bajo la cual existe una capa de tejido conjuntivo con la presencia de vasos y nervios.

Durante el anoestro, según este autor, se observa, en los oviductos de la oveja, un epitelio de células columnares con predominio de las ciliadas, sin actividad secretora, pudiendo encontrar algún resto de secreción en el borde libre celular. Por otra parte el tejido conjuntivo sub-epitelial es escaso presentando muy pocos vasos y linfocitos.

Ya en el comienzo de la estación fértil, Abdala (1968), aprecia un incremento en la altura de las células, y en muchas áreas del epitelio aparece pseudoestratificación; a nivel de tejido conjuntivo cabe destacar la hipertrofia de células del estroma.

A lo largo del proestro el lumen oviductal se ocupa en parte por secreciones (P.A.S.+), que también se evidencian sobre el borde libre celular y en forma de pequeñas proyecciones sobre células no ciliadas; en la siguiente fase del ciclo estral se incrementan las secreciones así como la altura de las células epiteliales, observándose un tejido conjuntivo tumefacto con mayor grado de vascularización que en etapas anteriores, y con la presencia de algunos linfocitos.

Entre las características que destaca este autor durante el dioestro en el oviducto de las ovejas se citan el descenso en la producción de secreciones y las variadas posiciones que puede ocupar el núcleo durante este periodo, subrayando que al final de esta etapa la superficie epitelial se hace irregular a consecuencia de las proyecciones citoplasmáticas celulares por una parte, y a la presencia de núcleos que se encuentran desplazados hacia la luz de la trompa uterina por otra. Este último hecho es explicado como un indicador de posibles cambios degenerativos. Tam-

bién describe, este autor, ya en el tejido conjuntivo, un descenso en el grado de vascularización y tumefacción incrementándose la presencia de linfocitos a este nivel.

A través del estudio de muestras uterinas de vacas y terneras, obtenidas a partir de tomas biópsicas, hysterectomías y necropsias, Marinov y Lovell realizan en 1968 un estudio histológico y ultraestructural del endometrio con el fin de establecer los cambios que se producen durante el ciclo estral de esta especie.

En general, el epitelio del endometrio de las hembras bovinas es pseudoestratificado cilíndrico, presentando un porcentaje de células ciliadas inferior al 1%, comprobando estos autores que los cambios a lo largo del ciclo estral son más evidentes en las terneras que en las vacas adultas. La altura de las células presenta sus cotas más bajas durante el estro (15 μm), a partir del cual se incrementa hasta el día 6 que es ya de 30 μm , parámetro que se mantiene hasta el día 15 del ciclo, fecha en la que comienza a decrecer gradualmente. Las microvellosidades aumentan en número hacia la mitad del ciclo.

Las variaciones cíclicas del epitelio glandular endometrial bovino, con carácter más marcado en

las terneras, se caracteriza por una altura mínima durante el estro y máxima hacia el día 12 del ciclo. Los diámetros de las luces glandulares son más amplias durante el estro que en cualquier otra fase, afectando esta característica solo a las hembras jóvenes.

En cuanto a la producción de sustancias positivas al reactivo de Schiff por parte de las células epiteliales, tanto glandulares como de revestimiento del útero, Marinov y Lovell (1968) indican que la secreción es máxima durante el estro, acumulándose el material positivo principalmente en el área supranuclear, siendo más intenso en las glándulas superficiales.

Desde el punto de vista ultraestructural y haciendo referencia a las células epiteliales de revestimiento, estos autores comentan la presencia de uniones celulares tales como zónulas ocludens, desmosomas e interdigitaciones, observándose las primeras cerca de la superficie celular. La presencia de microvellosidades, que se manifiesta constante en todas las fases del ciclo, fué mínima durante el estro y máxima a mitad del ciclo, apareciendo en este último periodo una imagen similar al ribete en cepillo.

Ultraestructuralmente comentan estos autores la presencia de gránulos lipídicos, electrodensos e

irregulares, descritos en el dioestro y el proestro, que se localizan en áreas cercanas al núcleo.

Las características citológicas básicas del epitelio glandular del útero de vacas y terneras son similares a las mencionadas para el epitelio de revestimiento de dicha zona; sus células parecen tener una secreción apocrina y presentan gran proporción de células ciliadas.

Por último Marinov y Lovell (1968) describen, en este área, otro tipo celular menos frecuente que los anteriores y son las células electrodensas, las cuales poseen escasas mitocondrias y abundante cantidad de retículo endoplásmico.

Hacketts y Hafs analizan en 1969 algunas características morfológicas de la porción tubular del aparato genital de terneras durante el ciclo estral. Para su estudio toman muestras de vagina, cérvix, útero y oviducto. La altura del epitelio vaginal alcanza sus máximos valores durante el estro, en contraste con el oviducto que los presenta durante el dioestro. Las células de revestimiento uterinas alcanzan, según estos autores, sus cotas máximas en dos periodos diferentes: el día del comienzo del estro y el día de inicio del dioestro.

En este mismo año, 1969, Morton y Rankin publican un trabajo en el cual analizan los hallazgos histológicos que presenta el epitelio vaginal de la cerda a lo largo del ciclo estral, y también los cambios que se producen en este tramo del aparato genital, en los primeros estadios de gestación.

La fase luteínica se caracterizaría por poseer un epitelio de 3 a 5 capas celulares, este número comienza a incrementarse durante el proestro en el cual también se evidencian algunas mitosis en el estrato basal, así como el epitelio viejo (del diestro) en la parte más superficial de la vagina (antes de producirse el estro se desprende a la luz esta última capa). A causa del influjo hormonal, en el estro tiene lugar un incremento del número de estratos del epitelio (5-20 capas celulares), apareciendo con frecuencia figuras mitóticas.

Dentro del campo puramente histológico Brand y Manning (1969) describen los cambios acontecidos en el corion del endometrio durante las distintas fases del ciclo estral de la yegua. Durante el proestro las glándulas se ramifican, se hacen estrechas, y se producen notables cantidades de sustancia intercelular amorfa, originándose también fibras reticulares. En la fase estral existe un marcado edema, las glándulas son simples y rectas apareciendo células mesenquimatosas

estrelladas que se adhieren a la malla de fibras reticulares. La sustancia fundamental amorfa que abundaba durante el proestro no se encuentra en grandes cantidades en la fase de estro. Por último durante el dioestro precoz las glándulas se ramifican y se hacen más largas siendo su recorrido tortuoso y saculado. Esta disposición morfológica hará que exista un aumento aparente del número de glándulas durante este período.

Fowler y col. en 1971 comparan los resultados obtenidos mediante citología vaginal en perra con el estudio histológico de muestras recogidas del útero y de los ovarios, obteniendo datos satisfactorios para el estro y el dioestro, y existiendo algunas contradicciones en cuanto al análisis de muestras tomadas durante el metaestro.

En el año 1972 Warszawsky y col. estudian las variaciones macroscópicas que tienen lugar a lo largo del ciclo estral en el aparato genital de la yegua. En cada tramo comparan las diferencias entre los lados izquierdo y derecho. Según sus investigaciones el cuerno uterino derecho tiene menor diámetro que el izquierdo acentuándose estas diferencias en el día 7 del ciclo. En lo que se refiere al oviducto, en contra de lo que cabía esperar, debido a la mayor actividad del lado izquierdo del genital de la yegua,

es más pesado el derecho que el izquierdo. Finalmente indican que estas diferencias son complejas y que deben tenerse en cuenta factores como la edad de la yegua, el número de ovulaciones y de gestaciones para una correcta valoración.

Solomon y col. realizan en 1972 una investigación para evaluar el útero de 55 yeguas, de las cuales conocían su historial reproductivo, utilizando como métodos de estudio la biopsia, citología y cultivos uterinos. Según los antecedentes clínicos clasificaron a las hembras en 3 grupos. Estos autores no realizaron una descripción de los cambios cíclicos habida cuenta que la mayoría de las muestras estaban en anestro.

En sus estudios, estos mismos autores, encuentran un grado medio-bajo de edema endometrial, y el epitelio lo describen como pseudoestratificado observándose zonas cilíndricas bajas o cubiodales. En todos los grupos de yeguas aparecen leucocitos eosinófilos, células plasmáticas, linfocitos y macrófagos cargados con hemosiderina, si bien se detectaron en moderada cantidad; los PMN neutrófilos aparecieron únicamente en los casos con marcada respuesta inflamatoria. El significado de los eosinófilos, presentes en todos los grupos analizados, puede ser según Solomon y

col. el de una respuesta inespecífica.

Trabajando con material recogido a partir de extensiones y muestras biópsicas vaginales de oveja, Ghannam y col. (1972) analizan la utilidad de estas técnicas en la determinación de las diversas fases del ciclo, así como para el diagnóstico de gestación. Durante el proestro observan una proliferación celular y algunas figuras mitóticas en el estrato basal, que se compone de células alargadas con el citoplasma basófilo; aparecen proyecciones de esta capa basal en el estroma subyacente. La capa superficial del epitelio se compone de células alargadas.

En el estro el número de capas se incrementaría considerablemente, la capa basal se compone de células cilíndricas altas con núcleo vesicular, y se observan mitosis con frecuencia. El estrato espinoso consta principalmente de células poliédricas con núcleo central, mientras que en la capa superficial se ven células de aspecto tumefacto.

En estadios posteriores, estos autores, destacan el descenso gradual en el número de capas del epitelio, la disminución en la altura de las células del estrato basal (desapareciendo las figuras mitóticas), y la variación en la forma celular del estrato espinoso, transformándose en fusiformes con el cito-

plasma vacuolizado; así mismo en el dioestro aparece gran número de linfocitos en la lámina propia y que atraviesan el epitelio. En el estrato superficial observan durante este periodo células de forma cuboidal.

Rumery y Eddy utilizan en 1974 la microscopía electrónica de barrido para estudiar el epitelio de la mucosa oviductal en conejas, analizando tanto las imágenes que se observan en hembras sexualmente maduras tras la ovulación, como en hembras ovariectomizadas sin tratamiento ó con tratamiento posterior a base de estrógenos.

En la ampolla oviductal observan estos autores, cilios y abundantes protusiones celulares con material secretor, que se extienden por encima de los cilios. Las células secretoras poseen forma elíptica ó esférica, y se puede apreciar gran cantidad de microvellosidades en su superficie libre, algunas de las cuales aparecen interconectadas.

La representatividad que posee una muestra biopsica uterina sobre la totalidad del útero fué objeto de estudio por parte de Bergman y Kenney en 1975, para lo cual utilizaron un grupo de yeguas, la mayoría con problemas de infertilidad, a las que tomaron muestras endometriales en vida y también después

del sacrificio. Las piezas analizadas tenían un tamaño de 20x2x3 mm y procedían tanto de la porción dorsal y ventral del cuerpo del útero, como de los cuernos uterinos, llegando a la conclusión de que una biópsia endometrial, de las dimensiones antes citadas, es representativa del estado de todo el útero, pudiendose utilizar como método diagnóstico y pronóstico.

Kenney, en 1975, realizó un trabajo de similares características e indica que una biópsia de 2 cm² (lo cual representa aproximadamente un 0.2 % del total de la superficie uterina) es suficiente para encontrar en ella representada la totalidad de la superficie del útero.

Ricketts, en un trabajo publicado también en el año 1975, describe los cambios cíclicos normales que tienen lugar en la estructura histológica del útero de la yegua, resumiendo estas variaciones en dos fases: estro y dioestro. En el estro las células del epitelio son columnares y en algunas zonas muestran áreas de pseudoestratificación, los núcleos presentan cromatina laxa y el citoplasma se tiñe de forma pálida. El estroma se presenta edematizado y se tiñe de forma discreta, el aporte vascular se incrementa y aparece un ligero infiltrado difuso de polimorfonucleares y de células mononucleadas. Los conductos son cortos y rectos y las glándulas aparecen agrupadas

en nidos, con las luces abiertas conteniendo un material amorfo; sus células epiteliales son altas y se tiñen de forma pálida. Durante el dioestro el epitelio luminal es cúbico o cilíndrico bajo, los núcleos poseen cromatina densa y el citoplasma celular presenta una imagen de condensación. En el estroma decrece el grado de edema y de vascularización, se tiñe de forma más intensa y se observan pequeños infiltrados celulares. Los conductos glandulares tienen un recorrido largo y tortuoso, mientras que las glándulas aparecen diseminadas, pequeñas e inactivas con unas células más bajas y pálidas que en el periodo anterior.

Stalheim y col. publican en 1975 uno de los primeros trabajos que se centra en el estudio del oviducto, empleando microscopía electrónica de barrido, en diferentes especies domésticas, en concreto se ocupan del oviducto bovino, equino, porcino y caprino. Describen, estos autores, tres tipos celulares a este nivel: las células ciliadas, las células no ciliadas con función secretora y las "peg cells".

Tanto las células ciliadas como las no ciliadas incrementan su actividad durante el estro y se encuentran agrupadas en racimos, en una cantidad similar unas a otras. En algunas ocasiones las células secretoras no ciliadas que poseen abundantes microvellosidades se comban hacia la superficie. Las denomi-

nadas "peg cells" son consideradas como células secretoras vacías.

Stalheim y col. destacan como hallazgo principal del oviducto, la riqueza de cilios que poseen sus células epiteliales, los cuales parecen volverse más erectos durante el estro, separándose más unos de otros y mostrando una gran actividad motora.

Wu y col. analizan en 1975 mediante microscopía electrónica de barrido los cambios estructurales que tienen lugar en las mucosas oviductal y uterina de la cerda durante el ciclo estral, y describen dos tipos celulares comunes: las células ciliadas y las secretoras, siendo las primeras más abundantes en la ampolla oviductal que en el útero, y las segundas de tamaño menor en el oviducto que en el cuerpo uterino. Las microvellosidades de las células secretoras aparecen en mayor cantidad en el útero que en la ampolla oviductal.

Entre las variaciones cíclicas más relevantes, que estos autores destacan en su estudio, podemos mencionar el predominio de los cilios en la ampolla oviductal durante el estro, mientras que en el útero existe mayor cantidad de células secretoras. Durante el dioestro aumenta el número de células secretoras en los oviductos.

Los cambios cíclicos parecen ser, según Wu y col.(1975), más significativos a nivel de infundíbulo que en ampolla e itsmo oviductal de la cerda, siendo más difíciles de apreciar en cuerpo uterino y cérvix.

Nayak y Wu (1975) trabajan en infundíbulo oviductal de distintas hembras, concretamente cobayas, cerdas, vacas y ovejas, empleando microscopía electrónica de transmisión e indican que tanto los cilios como las raíces ciliares están presentes, en número variable, en todas las fases del ciclo. La longitud de las raíces ciliares es de aproximadamente 1 μm , excepto en la vaca que pueden llegar a 2 μm , presentando mitocondrias asociadas a las raíces ciliares; otras estructuras citoplasmáticas destacables serán los polirribosomas, microfilamentos, microtúbulos y gránulos fibrosos electro-densos que son frecuentes en las células ciliadas.

Un grupo de investigadores, también encabezados por Nayak (1976), establecen los cambios estrales del infundíbulo oviductal de la oveja precisando que en las células ciliadas se encuentran cilios, microvellosidades, y gránulos fibrosos en todos los períodos; si bien la presencia de corpúsculos basales es mayor durante la fase folicular, al igual que las partículas electrodensas de glucógeno. Las organelas citoplasmáticas tales como: ribosomas, mitocondrias, retículo

endoplásmico (poco desarrollado) y aparato de Golgi (supranuclear y muy evidente), no presentan variaciones destacables durante el ciclo estral.

En cuanto a las células secretoras del segmento oviductal analizado, estos autores destacan que su superficie apical suele combarse hacia la luz en cualquier periodo. Durante la fase luteal el núcleo aparece con proyecciones celulares hacia la luz y en algunas ocasiones puede desprenderse el epitelio, encontrándolo libre en el lumen del oviducto; en la fase folicular también existen proyecciones celulares pero éstas no contienen en su interior al núcleo celular.

Durante el estro las células secretoras poseen retículo endoplásmico bien desarrollado, aparato de Golgi y gránulos de secreción, variando estos últimos en tamaño, forma y densidad. Estos gránulos se componen de láminas concéntricas, con un área central electrodensa, estructura que posteriormente (durante el diestro) se romperá y dará lugar a un material en forma de agujas, vaciando entonces los gránulos su contenido hacia la luz. Los depósitos de glucógeno aparecen en la fase folicular localizándose principalmente en el área supranuclear y en zonas basales del citoplasma.

Según Nayak (1977) el oviducto de la camella, estudiado con microscopía electrónica de barrido no presenta variaciones llamativas de sus dos tipos celulares, secretoras y ciliadas, durante el ciclo estral.

Aspectos tales como el comportamiento sexual, los cambios macroscópicos que tienen lugar en las diferentes fases del ciclo estral ó la duración de dicho periodo en la yegua son analizados por Hughes y col. en 1977, que determinan un promedio de 20,6-25 días para el ciclo completo distribuyéndose 4,8-7,6 días para el estro y unos 15,4 días para el dioestro. El útero, en general, tiene un tono muscular bajo durante el estro, que se incrementa en los días posteriores a la ovulación. El cérvix uterino se relaja durante el estro, adquiere un color rojizo y sus secreciones son más abundantes, mientras que durante el dioestro se mantiene firme con un color blanquecino y escasa cantidad de moco.

Kenney realiza en 1978 una clasificación de las lesiones endometriales en la yegua relacionándolas con la fertilidad, utilizándose hoy sus criterios en todo el mundo. Este autor estudia las variaciones histológicas observadas en el endometrio durante el ciclo estral y así caracteriza al proestro por poseer un epitelio columnar bajo (15-20 μm) que pre-

senta áreas de pseudoestratificación. Las glándulas son menos tortuosas que durante el dioestro y se observan ocasionalmente nidos glandulares.

Durante el estro el epitelio luminal alcanza su altura máxima (30-50 μm) sobre todo al inicio de este periodo. En algunas yeguas, describe este autor, que se produce una disminución de la altura hasta 15 μm según avanza esta fase. Es de destacar también la vacuolización del citoplasma de las células del epitelio luminal, observándose también la marginación de polimorfonucleares neutrófilos en los capilares. Como resultado del marcado edema que tiene lugar en esta fase, la densidad glandular disminuye y es menor ahora que durante otros estadios del ciclo.

Con respecto al metaestro, periodo de transición entre el estro y el dioestro, comenta este autor que no está bien establecido en la yegua y por tanto no posee unas características propias que le definan.


En el dioestro precoz la altura del epitelio puede ser de 15-20 μm y ocasionalmente 10 μm , dependiendo de que las células hayan vertido ó no su contenido a la luz. A partir de la mitad de este periodo, el epitelio incrementa otra vez su altura (10-15 μm), hasta llegar al inicio del estro. La densidad glandular se incrementa debido a dos razones:

en primer lugar el edema disminuye, y en segundo lugar las glándulas incrementan su tortuosidad bajo el influjo hormonal.

El endometrio en anoestro entra en un grado de inactividad, que se caracteriza por que las células epiteliales se vuelven cúbicas (10 μm), y se incrementa su basofilia. La lámina propia carece de edema y las glándulas incrementan su densidad y baja la altura de su epitelio. Muchas glándulas hacen más densa su secreción, y tienden a acumularla en la unión entre el conducto y la porción superior de la misma. Con respecto a la presencia de eosinófilos este autor señala la posibilidad de que estas células aparezcan, tanto en procesos patológicos como en alguna fase del ciclo estral normal.

En relación con el desarrollo del útero de la hembra equina, Kenney (1978) comenta la aparición de glándulas en el endometrio a partir del epitelio luminal en fetos de 292 días de gestación.

Gordon y Sartin (1978) realizan una descripción histológica del útero de la yegua durante los diferentes estadios del ciclo estral, basándose para ello en la altura del epitelio, la configuración de las glándulas, la producción de sustancias y el grado de edema de la lámina propia. Estos autores mani-



fiestan que para ellos no hay una clara diferenciación histológica para cada fase del ciclo, pero que existen ciertas características que predominan en los distintos estadios. El criterio de clasificación se refleja en la tabla adjunta.

Por último comentan la presencia habitual de eosinófilos atravesando el epitelio junto a neutrófilos (interpretado como reacción inflamatoria), en la lámina propia ó junto a linfocitos y células plasmáticas. Los macrófagos cargados de hemosiderina se encontraron en la lámina propia del útero de yeguas recién paridas ó en el citoplasma de células epiteliales glandulares en el primer celo despues del parto.

Los efectos que produce la toma de una muestra biópsica uterina sobre el ciclo reproductivo de la yegua, fué objeto de estudio por parte de Hurtgen y Whitmore (1978), comprobando que si se toma el día cuatro después del estro, el dioestro se acortará, y el siguiente estro será más largo como resultado de la dilatación del cérvix para introducir el forceps, y suponen que estas manipulaciones estimulan la regresión del cuerpo lúteo.

Este trabajo se completa con otro publicado por Hurtgen y Ganjam (1979), en el que someten a la

	Anoest.	Estro	Dioest.	Proest.
Altura epitel.	Cúbico bajo	Cilind. alto	Cilind. alto	Cúbico bajo
Config. glandul.	Rectas escaso número	Rectos mayor número	Ramific.	Rectas escaso número
Caract. secrec.	Densa hialina	escasa (glucóg. apical)	Glucóg. ápices células	no
Lámina propia	no edema	gran edema	escaso edema	no edema

Características histológicas del útero equino adulto en las distintas fases del ciclo estral según Gordon y Sartin (1978).

toma de una muestra biópsica a dos yeguas con dioestro prolongado, observando que la concentración de progesterona sérica decrece hasta menos de 1 ng/ml a las 48 horas siguientes. Las yeguas salieron en celo a los tres días con lo que concluyen que la biopsia endometrial induce a la regresión del cuerpo lúteo persistente por estimular la liberación de prostaglandinas endógenas.

El valor que tiene la citología vaginal en yeguas gestantes a término como método fiable de diagnóstico para predecir el momento del parto, es analizado por Bader y col. (1978) que utilizan como parámetro la relación células eosinófilas / células basófilas, encontrando que el porcentaje de células basófilas aumenta durante la última semana de gestación, pero uno ó dos días antes del parto, decrece notablemente su presencia.

Este estudio se completa con un análisis de la citología vaginal en yeguas cíclicas. Bader y col. (1978) indican que durante el dioestro la proporción de células eosinófilas y basófilas varía mucho, lo cual impide determinar unos parámetros precisos para este periodo. Por el contrario durante el dioestro el porcentaje de células basófilas se incrementa hasta alcanzar porcentajes de un 90 a un 100%.

Uno de los primeros trabajos realizados con microscopía electrónica de barrido en el útero de la yegua cíclica fué el publicado por Samuel y col. en 1979. La utilidad de esta técnica radica en ser un apoyo ó complemento a los métodos histológicos convencionales.

Según Samuel y col. (1979), tanto la actividad ciliar como la secretora del endometrio equino es semejante a la observada en otras especies animales y describen tres tipos principales de células, que varían en proporción dependiendo de la fase del ciclo estral: células con microvellosidades, que son las más abundantes; células ciliadas, dentro de las cuales también incluyen a las células prociliadas; y células poligonales secretoras con vesículas apicales.

Durante el estro el tipo celular predominante fué las células poligonales con microvellosidades. Hacia la mitad de este periodo aparece un gran número de células secretoras alrededor de aperturas glandulares y en ocasiones se observa a este tipo celular con la secreción pedunculada en el citoplasma. La ovulación tiene lugar en la yegua al final de este periodo, cuando las células secretoras están presentes en gran cantidad.

Según estos autores durante el dioestro el

numero de células secretoras decrecería rápidamente, incrementándose las células ciliadas, las cuales alcanzan su máximo numérico a mitad de esta fase.

En 1979 se van a publicar algunos artículos que se centran en el oviducto equino. Edwart y col. evalúan la funcionalidad oviductal de hembras de raza pony escocés, realizando el test del almidón y el de fenolsulfotaleína.

Tautsumi y col. en este mismo año, 1979, efectúan un trabajo sobre el origen de las masas gelatinosas del oviducto de las yeguas, que aparecen en un alto porcentaje de las muestras estudiadas, y se localizan, preferentemente en la porción de la ampolla, cerca de la unión ampolla-itsmo. Histológicamente se componen de acúmulos formados por remolinos de fibras de colágeno y núcleos degenerados de fibroblastos, que se originarían a partir de la mucosa oviductal. Sin embargo el proceso de formación así como el papel funcional de estas estructuras no ha sido todavía determinado.

Verhage y col. (1979) estudian el oviducto humano en diversos estadios y concluyen que la atrofia, la deciliación, y la pérdida de la actividad secretora se produce cuando los niveles de progesterona sérica son elevados, mientras que la hipertrofia,

la ciliación, y la recuperación de la actividad secretora tienen lugar cuando los niveles de progesterona sérica son casi indetectables, y los de estradiol son relativamente bajos.

Paul A. Doig (1980) valorando la utilidad de la biopsia uterina en el diagnóstico de sub-fertilidad de yeguas y vacas considera suficiente un fragmento de 20 x 4 mm de la totalidad del útero, e indica que las mejores épocas para realizar la toma biopsica en la yegua es el estro ó el dioestro, por la dilatación del cérvix.

En 1980 Woolcock publica un artículo sobre distintos aspectos de la endometritis bacteriana equina. Según este trabajo el periodo en que deben de ser tomadas las muestras, tanto para citología como para biopsia, es el dioestro; también comenta que histológicamente durante el estro existe un infiltrado leucocitario fisiológico que no debe confundirse con la imagen de una endometritis aguda.

DuBois y col. (1980) observan en la ampolla oviductal bovina un incremento en el número de mastocitos durante el metaestro y el dioestro, manteniéndose de modo constante en la lámina propia de la mucosa durante todas las fases del ciclo. Los gránulos de heparina participan en la absorción y metabo-

lismo lipídico (más intenso a nivel de infundíbulo), y los de histamina incrementan la vascularización.

La cantidad de linfocitos observados, según estos autores, sería también superior en el diestro tanto en la lámina propia como en la luz, actuando en la defensa inmune local.

Una de las características más importantes descubiertas en ciertos tramos del oviducto de algunos primates, es la deciliación y reciliación que tiene lugar en sus células, durante la fase luteal y folicular precoz respectivamente. Odor y col. (1980) trabajan con muestras tomadas de Yacaca nemestrina, estudiando las variaciones cíclicas y también las que acontecen bajo ciertas condiciones experimentales.

Estos autores describen en el epitelio oviductal de esta hembra primate, cuatro tipos celulares: células ciliadas maduras con abundantes cilios de longitud normal, células deciliadas (llamadas también células claras), células en reciliación con cilios cortos, y células no ciliadas. La fase luteal tardía se caracterizará por un descenso en el número de células ciliadas e incremento de las no ciliadas, si lo comparamos con los estadios pre y post-ovulatorio.

Mediante microscopía electrónica de transmisión las células ciliadas presentan acúmulos de pequeñas mitocondrias en el citoplasma apical; RER abundante que aparece dispuesto en cisternas adyacentes con ribosomas solo en la superficie orientada hacia el lumen, esta organela aparece otras veces en disposición concéntrica con escasa cantidad de citoplasma entre sus cisternas. También es destacable la riqueza en glucógeno a manera de pequeños grumos.

Esta apariencia general de las células ciliadas en esta hembra primate, concluyen Odor y col. (1980), es común a casi todas las fases, con excepción de la fase luteal donde aparecen células ciliadas con borde convexo y citoplasma oscuro (pudieran ser células degeneradas).

Al igual que otros autores, Doig y col. (1981), determinan la validez que tiene la técnica de la biopsia endometrial en las yeguas, para el diagnóstico de infertilidad, basándose principalmente en la observación de los cambios glandulares para establecer la fase del ciclo.

Baker y col (1981) valoran los efectos que produce la toma de una biopsia uterina en la yegua, obteniendo como resultado una disminución en el dioestro en el caso de que la biopsia se efectuase al

principio de este periodo, hecho que no se produce si se administra una solución antibiótica intrauterina.

Estos autores concluyen que la biopsia endometrial estimula la síntesis y/o liberación de un agente luteolítico, produciéndose un descenso en la concentración de progesterona sérica, que origina la regresión del cuerpo lúteo.

Villahoz y Carfagnini (1981) ratifican trabajos anteriores sobre la validez de una pequeña muestra uterina (0,2 %), como representativa de la totalidad del útero de la yegua; también confirman características histológicas del estro ya mencionadas en estudios precedentes.

Studer y Morrow (1981), investigando sobre útero bovino, consideran habitual la presencia de PMN neutrófilos durante un corto periodo de tiempo antes y después del estro (tanto en disposición subepitelial como en torno a conductos glandulares ó dispersos en el estroma). Tampoco consideran patológico el hallazgo de algunos leucocitos eosinófilos ó linfocitos en el estroma en cualquier fase del ciclo.

La producción de inmunoglobulinas en el endometrio equino es objeto de estudio por parte de Mit-

chel y col. (1982) tanto en yeguas sanas como en aquellas diagnosticadas de diversas patologías uterinas. En el grupo de animales fisiológicos estos autores describen un incremento significativo de IgG durante el dioestro, mientras que la IgA experimentaría solo un aumento moderado.

Washburn y col. analizan, también en 1982, los efectos que los estrógenos y la progesterona tienen sobre la respuesta fagocítica en el útero de la hembra equina. Parece ser, según estos autores, que la susceptibilidad del útero a ser infectado depende en gran medida de la influencia de las hormonas ováricas. Así, la respuesta fagocítica es favorable bajo el influjo de los estrógenos, mientras que la progesterona disminuirá esta reacción ya que es un inhibidor de la respuesta inmune.

Leishman y col. (1982) proponen desde un punto de vista histológico, como características más importantes a tener en cuenta para determinar la fase del ciclo estral: la configuración de las glándulas, el carácter de las secreciones, la presencia de edema en la lámina propia y la altura del epitelio luminal. Por otra parte señalan estos autores que la densidad de las glándulas, además de estar influida por el ciclo, presenta variaciones individuales significativas. Por último indican la posible presencia de macró-

fagos cargados de hemosiderina en la lámina propia del endometrio de yeguas después del parto.

Perry y Crombie (1982) realizan una descripción ultraestructural de las glándulas uterinas de la cerda tanto en hembras gestantes como vacías. El epitelio es columnar bajo, con núcleo central bien desarrollado, presentando microvellosidades en su polo apical, y lateralmente se observan complejos de unión y desmosomas.

Odor y col. describen, en 1983, desde un punto de vista ultraestructural, el oviducto de la Macaca nemestrina, durante el ciclo menstrual y tras el tratamiento con estrógenos. En la fase folicular precoz la mayor parte de las células epiteliales son no ciliadas, presentando los elementos secretores escasos gránulos; en el periodo pre y post-ovulatorio la estructura de estas últimas varía considerablemente apareciendo abundantes gránulos que clasifican en dos tipos: electrodensos con matriz homogénea, y de estructura lamelar. Durante la fase luteal tardía existe poco desarrollo de las organelas, y en particular en las células secretoras aparecen escasos gránulos.

Rachman y col. determinan en 1983 la distribución de inmunoglobulinas (IgA, IgG, IgM) en el útero de ratonas durante el ciclo estral, siendo

máxima la presencia de IgG e IgA durante el proestro y decreciendo paulativamente a lo largo del resto de los periodos.

Estos autores proponen que la IgA es secretada localmente por las células plasmáticas hacia el lumen glandular a través de dicho epitelio, mientras que la IgG llega al estroma a través de los capilares de la zona. Así, este incremento que experimentan la IgA e IgG durante el proestro induce a pensar que la respuesta humoral uterina está regulada por las hormonas ováricas.

Una de las escasas publicaciones referentes a la histología del oviducto de la yegua es la realizada por Murcia y col. en 1984, en la cual analizan las variaciones histológicas, histoquímicas y morfométricas del mismo en relación con el ciclo ovárico. La mucosa oviductal de esta hembra presenta un epitelio pseudoestratificado cilíndrico ciliado, no existiendo marcadas diferencias entre ampolla e infundíbulo, observándose en esta porción amplios pliegues longitudinales que llegan al centro del lumen, con gran cantidad de ramificaciones.

El epitelio oviductal, según Murcia y col., posee los siguientes tipos celulares: basales, ciliadas, intercalares (denominadas por otros autores como

"peg cells") y secretoras. Las primeras presentan núcleo esférico y cromatina poco condensada, y su número no experimenta variaciones en las diferentes etapas del ciclo, al igual que sucede con las células secretoras quienes además no manifiestan variaciones en el número de gránulos. Tampoco observan cambios estadísticamente significativos en la altura del epitelio.

Como hecho más destacable de este trabajo los autores exponen la presencia, en la porción infundíbulo-ampular, de estructuras de apariencia glandular, las cuales pueden ser agrupadas en tres tipos: criptas profundas en la lámina propia, acinis con epitelio y lámina propia, y pequeños quistes ó vesículas intraepiteliales (estos últimos no aparecen de modo constante en todos los animales).

En la lámina propia oviductal de la yegua los autores citados observan fibras de colágeno, elásticas y reticulares, así como células mesenquimatosas, fibroblastos, leucocitos mononucleares, células plasmáticas y mastocitos. De todos estos tipos solo las células plasmáticas y los leucocitos manifiestan variaciones numéricas cíclicas, incrementándose en el caso de que los ovarios tengan folículos grandes, y disminuyendo cuando presenta cuerpo lúteo. Con la técnica del P.A.S. se evidencia positividad apical en

todas las fases, sin apreciarse variaciones significativas entre ellas.

Verhage y col. estudian en 1984 diversos aspectos histológicos del oviducto y útero felino en muestras obtenidas durante el estro, y a los 14 días del coito. Para ellos la progesterona, a nivel oviductal, induce a la atrofia epitelial, la pérdida de gránulos secretorios y la deciliación, en definitiva conduce a la apoptosis (degeneración celular); por otra parte los estrógenos inducen a la mitosis celular, presentándose bajo el influjo de esta hormona la altura máxima del epitelio.

A nivel uterino, y también durante el periodo estral, resaltan estos autores la presencia de gránulos secretorios electro-densos en el citoplasma apical, los cuales serán expulsados por exocitosis el día 4 del ciclo. La altura de las células sufrirá un incremento, alcanzando sus cotas más altas en el día 7 post-coito.

Hollis y col. describen en 1984 tres tipos celulares en el oviducto de la oveja: secretoras, ciliadas y basales, indicando que el núcleo de las primeras es ovoide y ocupa una posición basal ó media en todas las fases del ciclo menos del día 10 al -1,

donde en la ampolla oviductal se localiza apicalmente. Los gránulos de secreción presentan cinco fases de desarrollo a través de las cuales incrementan su densidad a los electrones y adquieren una estructura laminar liberándose el día décimo del ciclo. Así la síntesis de estos gránulos laminares tiene lugar durante la fase folicular y luteal precoz, mientras que su liberación se produce en la fase luteal por exocitosis.

Por otra parte las células basales, presentes en todas las fases del ciclo, tienen un citoplasma electrolúcido. La misión de este tipo celular no ha sido determinado hasta la fecha, otorgándole estos autores una misión fagocítica (ya que poseen fagosomas y lisosomas).

En 1984 Myers y col. analizan las diferencias entre oviductos de perras de distintas edades, utilizando microscopía electrónica de barrido. La etapa del ciclo se determinó mediante citología vaginal, seleccionando hembras en metaestro tardío ó anestro con el fin de evitar el estímulo estrogénico. Los animales de mediana edad presentan en la ampolla oviductal pliegues altos y anchos que muestran a menudo subdivisiones, apreciándose en algunos de ellos pequeñas criptas en su superficie epitelial, las cuales estaban formadas por dos tipos celulares: se-

cretoras y ciliadas.

Ampliando investigaciones sobre la detección de inmunoglobulinas en las secreciones del tracto genital de la yegua, Widders y col. (1984) comentan que a nivel oviductal solo se produce IgG, mientras que en el útero lo hace la IgA, IgG e IgM, con predominio de la segunda.

Gross y LeBlanc (1984), describen algunas características histomorfológicas del endometrio equino con arreglo a las variaciones estacionales, indicando que durante periodos fértiles las yeguas tienen epitelio columnar con una actividad glandular importante y un grado medio de edema en el estroma; la presencia de nidos glandulares es escasa.

En 1984 Slusher y col. realizan una valoración sobre la presencia de leucocitos eosinófilos en biopsias y citologías uterinas de yeguas. Este tipo celular aparece sobre todo en hembras con pneumovagina (y por lo tanto con posible pneumóútero) ó con una conformación anatómica que predisponga al padecimiento de esta patología.

No obstante, y pese a no encontrar variaciones significativas en cuanto a la presencia de eosinófilos en el útero equino durante las distintas

fases del ciclo estral, reconocen estos autores que los cambios que tienen lugar en el estro, por la relajación del tono vulvar y la probable entrada de pequeñas cantidades de aire, pueden originar un incremento en el número de estas células, comentando asimismo, el posible papel que ellos pudieran desempeñar como portadores de estrógenos.

En un artículo publicado en 1984 por Vander Wielen y King, se recogen las variaciones cíclicas de linfocitos intraepiteliales en el útero de vacas, destacando valores máximos de este tipo celular hacia el día 20 y mínimos el día 10.

Von K. Duenbostel y col. (1985) estudian con microscopía electrónica de barrido distintas porciones del aparato genital de la cerda durante el estro, indicando que la tensión que se evidencia en la superficie endometrial es debida al edema, y que el porcentaje de células ciliadas es mayor durante este periodo.

Arnold y Shorey (1985) realizan investigaciones sobre el aparato reproductor de una hembra marsupial: Trichosurus vulpecula. En cuanto a las variaciones cíclicas en el epitelio oviductal indican que la secreción es máxima entre el estro y el día 2 del ciclo, observando células secretoras en distintas

etapas (extrusión, acumulando secreciones ó vacías), lo cual asegura una producción constante de sustancias a lo largo de este periodo. Posteriormente la actividad secretora decrece y el epitelio aparece relativamente quiescente.

Estos mismos autores, también en 1985, realizan estudios del epitelio uterino de esta hembra que presenta durante el estro gran cantidad de cilios y células secretoras de pequeño tamaño, que alcanzarían sus valores máximos el día 13 del ciclo, cuando las concentraciones de progesterona en plasma son mayores.

Profundizando en los trabajos que, con anterioridad se habían realizado sobre localización de inmunoglobulinas, Parr y Parr (1985), determinan su distribución en distintas porciones del aparato genital de la rata, determinando que, a nivel de oviducto, no parecen existir variaciones cíclicas en cuanto al número de células plasmáticas positivas a IgA, no así en la concentración estromal que es mayor el día 1 del ciclo. El útero presenta más IgA e IgG en el proestro, y en la vagina la mayor parte de las inmunoglobulinas allí localizadas son de procedencia uterina. Estos autores concluyen que los lugares donde se centra el sistema inmune del aparato genital de la rata son los cuernos, el cuerpo uterino y la pre-

ampolla oviductal.

En un trabajo análogo desarrollado por Widders y col. (1984) en la yegua, se demuestra que no existen variaciones cíclicas significativas en las concentraciones de inmunoglobulinas ni en el estroma ni en el epitelio, si bién la porción donde más se detectan es en el útero (epitelio glandular).

En este mismo año Widders y col. (1985) demuestran, en un estudio donde valoran la respuesta a la inmunización sub-cutánea, intrauterina e intravaginal, que el sistema inmune del tracto genital de la yegua está bién desarrollado.

Las características cíclicas del epitelio del útero bovino son revisadas de nuevo por Hyttel (1985). Este autor indica que durante el estro, las células no ciliadas, presentan RER, vacuolas y aparato de Golgi, incrementándose estos dos últimos en el dioestro. Las células ciliadas tienen gran cantidad de mitocondrias, pero no presentan ni aquí ni en el epitelio glandular variaciones periódicas dignas de mención. La morfología de estos dos tipos celulares es similar en el epitelio glandular, mencionando que el porcentaje de células ciliadas es mayor en esta zona, y que las células no ciliadas tienen la superficie apical irregular durante el dioestro.

En 1985 David publica un artículo sobre la biopsia endometrial de la yegua en el cual, y desde un punto de vista histológico, confirma aportaciones realizadas con anterioridad por otros autores en cuanto a la altura del epitelio, grado de edema en el estroma, tortuosidad glandular, ...etc.

Posteriormente analiza en el mismo año, los cambios que tienen lugar en la vagina canina, a través de un estudio citológico pues, en su opinión, es el mejor método para determinar el periodo reproductivo. Durante el proestro precoz se pueden visualizar todos los tipos celulares típicos de este epitelio además de algunos neutrófilos y eritrocitos; esta imagen varía paulatinamente hasta la mitad del estro donde solo se observan células superficiales (en su mayoría sin núcleo), y eritrocitos. El metaestro se caracteriza por la presencia de células intermedias y parabasales así como un gran número de neutrófilos.

En este mismo año Flores y col.(1985) desarrollan un estudio histológico, histoquímico y ultraestructural de la mucosa vaginal de la yegua durante el ciclo estral, realizando aportaciones nuevas como son, la falta de queratinización superficial de dicho epitelio en el estro. Otros datos de interés de esta fase son la vacuolización celular y la infiltración de neutrófilos. En el dioestro precoz resaltan

la elaboración de mucopolisacáridos ácidos que son almacenados en vacuolas intercelulares.

Profundizando en el campo de la histología oviductal de la yegua Saltiel y col. (1986) indican que la lesión más frecuente de esta región son los quistes endometriales, de etiología imprecisa, posiblemente relacionados con situaciones de hiperestrogenismo.

Al igual que en la mayoría de las especies previamente descritas (perra y gata), según Gelberg y McEntee (1986), en estas mismas hembras comentan que el epitelio oviductal consta de los cuatro tipos celulares clásicos que durante el anestro son cuboidales y al inicio del proestro se hipertrofian y aumenta la ciliación. El incremento de la actividad de las células secretoras tiene lugar a mitad del estro, produciéndose su atrofia así como la pérdida de cilios en el metaestro. Estos autores indican que no existen glándulas en la tuba uterina, y que la disposición de los pliegues a este nivel puede conducir a error.

Durante este mismo año Crickman y Pugh (1986) revisan tanto las técnicas como las interpretaciones de la citología endometrial de la hembra equina. Desde el punto de vista cíclico, las características histológicas descritas por estos dos autores concuerdan con

los datos ofrecidos en trabajos anteriores, mencionando que en las yeguas recién paridas podemos encontrar PMN neutrófilos, hematíes y macrófagos, hallazgo poco frecuente en otras condiciones.

Freeman y Roszel (1986) consideran que la citología endometrial en las yeguas no es un buen método para determinar las fases del ciclo, siendo los cambios a este nivel muy sutiles para poder establecer parámetros válidos. Sin embargo la citología uterina sí será útil para conocer si la yegua se encuentra en anestro, periodo de transición (de invierno ó de verano) ó durante la estación fértil.

La ultraestructura del epitelio uterino de la cerda durante el ciclo estral es analizada en 1986 por Stronband y col., que consideran al epitelio luminal y glandular como dos unidades funcionales diferentes. Entre estas diferencias, que estos autores apuntan, podríamos destacar la presencia de mitosis en las células del lumen durante el estro, y en las glandulares en el dioestro, así como la liberación de secreciones que en el epitelio luminal sería durante el estro, entre los días 8-10, y tras el día 11, y en el epitelio glandular tendría lugar entre los días 10-11 del ciclo

Estos autores comentan que el plegamiento que sufre el epitelio entre los días 5-11 pudiera corresponder al aumento en el número de células originado por las mitosis del estro, junto con la desaparición del edema del estroma que caracteriza a esta fase.

En pruebas realizadas con ratonas ovariectomizadas, Parr y Parr (1986) confirman, mediante técnicas inmunohistoquímicas, el aumento, que la progesterona produce, sobre el número de células plasmáticas del útero.

En un extenso trabajo realizado por Wrobel y col. (1986) se describen distintas características de la histología y ultraestructura del epitelio vaginal de la vaca. Para ellos la morfología de este territorio orgánico depende más de factores individuales así como del lugar de la toma de muestras, que del estado hormonal. Pese a esto indican que los animales con tasas de gestágenos altas presentan células intermedias especialmente grandes con infiltración marcada de leucocitos y células plasmáticas; por otra parte bajo la influencia del estradiol, como en otras especies, se incrementa el número de capas celulares. También aumenta la producción de mucina, y su depósito se produce a nivel sub-apical en espacios intercelulares, lo que estos autores denominan "reacción de las células".

Colbern y col. (1987) comentan que la presencia de progesterona es un factor primordial para establecer y mantener una infección endometrial en hembras equinas.

En este mismo año Watson y col., incidiendo en este tema indican que la progesterona no afectaría a la movilización de neutrófilos hacia el lumen uterino, pero la actividad bactericida de estas células es significativamente menor en yeguas bajo el efecto de esta hormona, lo cual hace que exista una mayor susceptibilidad a la infección intrauterina durante el dioestro.

Según Asbury y Hanser (1987), la actividad fagocítica en yeguas resistentes a endometritis bacterianas es mayor en el estro que en el dioestro, mientras que las yeguas susceptibles no manifiestan cambios cíclicos con arreglo a este proceso.

Los hallazgos histológicos en yeguas al inicio de la gestación y en yeguas en dioestro, son comprobados por Keenan y col. (1987) concluyendo que las diferencias entre ambos grupos son muy sutiles; destacan como características comunes que la mayor parte de las células migratorias se localizan a nivel del estrato compacto de la lámina propia; más en concreto los linfocitos se encuentran a este nivel

aunque, ocasionalmente, pueden aparecer en posición intra-epitelial ó intra-luminal (tanto en epitelio como en glándulas). Los macrófagos se encuentran repartidos en toda la lámina propia y los mastocitos estarían distribuidos en el estrato esponjoso.

En un trabajo desarrollado por Blazquez y col. (1987) sobre la histología de la vagina de la vaca, se evidencia la ausencia de variaciones cíclicas a este nivel, existiendo, eso sí, variaciones más evidentes según la zona estudiada.

En 1987 Flores y col. desarrollan un estudio histológico e inmunocitoquímico del endometrio equino prestando especial atención a la producción de inmunoglobulinas. La actividad glandular se inicia, según estos autores, en el proestro haciéndose más evidente en el estro y comenzando a descender en el diestro precoz. En cuanto a las inmunoglobulinas comentan que la producción de IgA e IgG es máxima durante el estro, hecho que contribuiría a incrementar la defensa local del endometrio durante este periodo.

Waelchi y Winder (1987) también evalúan la producción de inmunoglobulinas en el útero equino durante el ciclo estral, concluyendo que su presencia, tanto de forma libre como en el interior de células, no varía según la fase del ciclo ovárico.

En 1988 Watson y Stokes profundizan en el estudio de la presencia de inmunoglobulinas en yeguas ovariectomizadas a las que se administra estradiol ó progesterona y concluyen que la concentración de esteroides ováricos no influye en la secrección de las IgA, IgG, e IgM.

La histología que presenta el útero de yeguas en el post-parto es analizada por Katila en 1988, comentando la rápida regeneración del epitelio y la presencia de PMN neutrófilos y linfocitos, hecho que no debe interpretarse como signo de infección.

Van Camp (1988) en un extenso trabajo sobre la biopsia endometrial equina, abarca gran cantidad de aspectos sobre esta técnica, desde a qué animales se debe practicar, hasta el desarrollo de una modificación de la clasificación de Kenney para lesiones uterinas. En cuanto a la fase del ciclo en la que debe ser tomada la muestra Van Camp indica que durante el estro existe mayor facilidad para el acceso al útero, y además en esta fase existe una mayor resistencia contra las infecciones bacterianas. De acuerdo con lo recomendado por otros autores, considera que una pieza de 20x4x3 mm de útero es suficiente para representar su totalidad. También estudia las características uterinas que, influidas por las concentraciones de esteroides ováricos determinan los distintos periodos

del ciclo.

Kays y King (1989) estudian los cambios estructurales del epitelio luminal del útero porcino entre los días 10-19 del ciclo. Los distintos aspectos que presentan las células probablemente representen, según estos autores, diferentes fases de la morfogénesis y el desarrollo de la actividad funcional de los mismos tipos celulares.

Tanto la actividad metabólica como el acúmulo de glucógeno en las células epiteliales se incrementa entre los días 10-16 del ciclo, hecho que disminuye el día 19. A través de este periodo se produce una degeneración celular difusa que es especialmente intensa en los días 16-19 del ciclo, periodo en el cual se desarrolla una mayor actividad mitótica.

Ricketts (1989) se ocupa de analizar distintas facetas sobre las yeguas estériles, incluyendo el aspecto histológico e histoquímico cíclico de hembras equinas sanas, indicando que la mayor producción de mucopolisacáridos tiene lugar bajo la influencia de los estrógenos.

Los efectos que sobre el ciclo estral de la yegua tiene la toma de una biopsia uterina son de nuevo analizados por Gilbert en 1989. Si se realiza la

técnica entre los días 4 y 8 el ciclo se acorta, por el contrario se alargará si tiene lugar después del día 20 y permanecerá invariable en el caso de que la toma se produzca entre los días 16-20.

Una de las aportaciones más recientes que se han realizado en el campo de la investigación sobre la producción de inmunoglobulinas en el tracto genital de las hembras es la realizada por Parr y Parr (1989) en ratas, señalando que la ausencia de IgA en células plasmáticas sugiere el hecho de que las secreciones tienen un origen, principalmente, desde el líquido plasmático.

Dentro de la bibliografía consultada, el trabajo más reciente sobre variaciones cíclicas en oviducto, es el realizado por Verhage y col (1990) en hembras de primate, señalando, como es ya sabido que los esteroides ováricos controlan la morfología y el estado funcional de la trompa uterina, siendo más evidente la respuesta a estas hormonas en la ampolla. La acción de esta hormona se centra en la hipertrofia, hiperplasia, ciliogénesis e incremento de la actividad secretora de las células de la trompa uterina; por otra parte la progesterona como hormona antagónica induciría a la atrofia, deciliación, apoptosis y pérdida de la actividad secretora.

Otro aspecto importante de la investigación desarrollada por Verhage y col. (1990) es la detección de glicoproteínas específicas del oviducto mediante técnicas de inmuno-microscopía electrónica con oro coloidal encontrándose este material en todos los gránulos observados en las células secretoras.

De este modo finalizamos el apartado destinado a la revisión bibliográfica sobre el estudio estructural del aparato genital de las hembras; en el mismo hemos analizado de forma general los estudios previos que, bajo nuestro punto de vista, consideramos más interesantes.

II.- FILAMENTOS INTERMEDIOS

El concepto que actualmente se tiene sobre citoesqueleto difiere notablemente de la visión estática que, con anterioridad, se tenía sobre él, pasando a desempeñar, a parte de funciones estructurales, un papel importante en cuanto a motilidad celular, corrientes citoplasmáticas, fagocitosis, secreción, movimientos de organelas...etc.(García Martínez, 1986).

Clásicamente el citoesqueleto estaba integrado por microtúbulos, que desempeñaban un destacado papel en la cinética celular, y microfilamentos, que con una función mayoritariamente estructural caracterizaban, en cierta medida, las estirpes celulares que los poseían. La trama microtrabecular, elemento más delicado de este citoesqueleto, ha sido objeto de controversia desde su descripción, siendo admitido por diversos autores, y considerado como artefacto por otros (Fawcett, 1987).

Así se encontraban las cosas hasta que hace poco más de una década se pusieron en evidencia una serie de componentes citoplasmáticos que forman parte del citoesqueleto, a los que denominaron filamentos intermedios. (Yeng y col., 1976, citado por Franke y col. 1978).

Franke y col.(1978) demuestran mediante inmunofluorescencia la presencia de anticuerpos anti prequeratina tanto en las células epiteliales pertenecientes a epitelios no queratinizados como en las neoplasias procedentes de estas mismas estructuras. Así mismo denominan vimentina al filamento intermedio de las células mesenquimatosas y endoteliales cuyo peso molecular es de 57.000 daltons.

En 1979 este mismo grupo de investigadores encabezados por Franke, clasifican los filamentos intermedios en cinco grupos distintos:

- citoqueratinas: en células epiteliales.
- desmina: en células musculares.
- vimentina: en células derivadas del mesénquima.
- neurofilamentos: en neuronas.
- filamentos de la glía: en células gliales.

En un principio se pensó que cada filamento intermedio era exclusivo de determinado tipo celular (Franke y col. 1979 y Sun y col. 1979), pero más adelante se comprobó la coexistencia de dos filamentos intermedios en la misma célula. Estos hechos se comprobaron primero en cultivos celulares (Franke y col. 1979 y Osborn y col. 1980) donde se observó, a parte del filamento característico del tipo celular, otro típico de células mesenquimatosas, la vimentina.

Dentro del estudio de la coexistencia de filamentos intermedios en una misma célula, Granger y Lazárides (1979) describen este hecho en la fibra muscular estriada, donde estos autores encuentran desmina y vimentina localizadas a nivel de las bandas Z de los sarcómeros, independientemente de la posición de los túbulos T.

La coexistencia de estos filamentos es evidente desde estadios tempranos de la miogénesis aunque la desmina predomine sobre la vimentina en el músculo adulto.

En este mismo año Bennett y col. indican que la vimentina desaparece de la fibra muscular en estadios tempranos del desarrollo (citado por Granger y Lazarides 1979).

En el año 1981 son publicados unos trabajos de Virtanen y col. y Gabbiani y col. en los cuales proponen que la coexistencia de dos filamentos intermedios en células en cultivo es el resultado de una adaptación celular. Así encontramos conjuntamente en una célula el filamento intermedio característico del tipo celular más la vimentina.

Más adelante, en 1982, Schmid y col. corroboran los hallazgos anteriores en cortes de tejidos,

investigando la coexistencia de vimentina y desmina en células musculares lisas de la aorta de algunos mamíferos y aves. La presencia conjunta de estos filamentos intermedios a nivel muscular es totalmente compatible con la función contráctil de la fibra muscular lisa del sistema vascular diferenciado.

Por otra parte la aparición de citoqueratinas en células mesenquimatosas se ha detectado en los últimos años, así Koskull y Virtanen (1987) analizan la expresión de citoqueratinas en células mesenquimatosas cultivadas de la especie humana. Entre las células seleccionadas para desarrollar este trabajo utilizaron fibroblastos fetales de piel y pulmón. La positividad a las citoqueratinas (8, 18 y 19) fué evidente ya en forma de gotas ó dispuestas en forma fibrilar. Sin embargo los fibroblastos de adultos cultivados bajo las mismas condiciones son negativos a las citoqueratinas. Para estos autores el contacto entre células no desempeña un papel tan importante como se pensaba en la síntesis de citoqueratinas, por lo tanto la unión ó fijación de ellas, al menos para la 8, 18 y 19, no necesitaría la presencia de desmosomas.

En investigaciones más recientes se han puesto de manifiesto tres filamentos intermedios en un

mismo tipo celular. En este sentido destacamos las aportaciones que han sido realizadas por Born y col. (1987) en células mioepiteliales de glándulas salivales, y por Peña y col. (1990) en células mioepiteliales de tumores mamarios de rata inducidos con DMBA.

Por último indicar que Franke y col. (1978) indican que las técnicas inmunocitoquímicas son las mejores para la detección de filamentos intermedios. Para Schlegel y col. (1980) la técnica de la inmunoperoxidasa ofrece una mayor resolución para detectar las variaciones histológicas en cuanto al contenido en filamentos intermedios en diversos tejidos. Los últimos avances metodológicos dentro del campo de la inmunocitoquímica han permitido el perfeccionamiento de las investigaciones dentro del área de la histología.

Filamentos intermedios presentes en el aparato genital

Una de las primeras aportaciones con respecto a la determinación de filamentos intermedios en el aparato genital de diferentes hembras fué la realizada por Sun y col. (1979). Este grupo de investigadores analizaron, mediante la técnica de la inmunofluorescencia indirecta, la presencia de queratinas en diversos órganos de tejidos humanos y del conejo. En sus resultados obtuvieron una intensa positividad a las citoqueratinas en todas las capas de los epitelios

queratinizados (incluyendo el de la vagina), en los apéndices epidérmicos y en los corpúsculos de Hassal del timo. La intensidad de la inmunoreacción fué algo más moderada, pero positiva, en los epitelios del aparato urinario, genital de la hembra (oviducto, cérvix, glándulas cervicales y útero), respiratorio y tracto digestivo.

Sun y col. (1979) indican que la positividad de las células epiteliales de los conductos glandulares es especialmente intensa en su porción luminal (donde se conoce la presencia de una mayor cantidad de desmosomas). Los autores concluyen que las citoqueratinas forman parte del citoesqueleto de las células epiteliales de diversa morfología y embriogénesis, y que confieren estabilidad a la célula dándole la resistencia necesaria para toda superficie luminal.

Schlegel y col.(1980) encontraron en el epitelio vaginal una intensa positividad a las queratinas, al igual que Sun y col. (1979), pero con una distribución más irregular; mientras que las capas basales se teñían intensamente, los estratos superficiales reaccionaban de una forma más débil ya que el citoplasma se encuentra ocupado por diversas cantidades de glucógeno a causa del estímulo estrogénico.

En el cérvix encontraron positividad única-

mente en las células basales, mientras que los elementos cilíndricos fueron negativos a la técnica del P.A.P. Estos autores concluyen que las células basales tanto del cérvix como de la traquea, bronquios y próstata son las localizaciones predominantes para la expresión de queratinas, y que cuando dichas células experimentan diferenciación hacia células cilíndricas, este proceso lleva implícito un mecanismo de pérdida de queratinas.

Continuando con el estudio de las queratinas Franke y col. (1981) indican que estos filamentos intermedios forman un grupo heterogéneo de proteínas con un peso molecular que oscila entre los 40.000 y 68.000 daltons, con unos polipéptidos básicos comunes. En su trabajo comentan que, en general, las citoqueratinas de los epitelios escamosos (distintos al de la piel) son diferentes a los epidérmicos pero que poseen algunas citoqueratinas básicas comunes.

La diversidad de las citoqueratinas en los distintos tejidos se debería al hecho de que los polipéptidos que los integran tuvieran una secuencia de aminoácidos constante y otra variable (Milstone y McGuire, 1981).

Moll y col. identifican en 1982(a), 19 tipos diferentes de polipéptidos de queratinas en epidermis

y en otros epitelios de la especie humana.

En trabajos posteriores publicados en 1982(b) por este mismo grupo de investigadores, ponen en evidencia la presencia de diversos polipéptidos de citoqueratinas en tejidos sanos, en tumores y en cultivos celulares, y los clasifican utilizando la numeración arábica.

En el exocérvix encontraron las siguientes citoqueratinas: 1, peso molecular=68.000; 2, peso molecular=65.000; 4, peso molecular=59.000; 5, peso molecular=58.000; 6, peso molecular=56.000; 13, peso molecular=54.000; 14, peso molecular=50.000; 15, peso molecular=48.000 y 19, peso molecular=40.000. Esta es la primera aportación que se ocupa de un análisis tan pormenorizado en el aparato genital de las hembras. En este trabajo también se indica un hecho que en oncología es de gran importancia: tanto en los carcinomas como en sus metástasis se conservan las citoqueratinas típicas de la célula que los originó.

Los diferentes tipos de queratinas presentes en el exocérvix de la mujer han sido analizadas por Stubbe y col. (1985) utilizando la técnica de la inmunofluorescencia. Emplearon dos anticuerpos monoclonales: EA1 (reactivo con algunas citoqueratinas de peso molecular entre 40 y 56 Kd) y EA2 (reactivo con

citoqueratinas de peso molecular entre 56,5 y 65-67 Kd). En sus estudios indican que el exocérvix es heterogéneo con respecto a su contenido en este filamento intermedio, existiendo áreas en las que se asemeja al epitelio del esófago y otras en las que se parece más al epitelio de la piel. Esta diferencia en la expresión de citoqueratinas indica una variabilidad en la maduración del epitelio, que puede estar influida por factores externos, factores hormonales y por el tipo de tejido conjuntivo subyacente.

Kronenberg y Clarck (1985 a) identifican polipéptidos de queratinas en la vagina de ratas. Los pesos moleculares de dichos polipéptidos estaban comprendidos entre 50.000 y 60.0000 daltons (50Kd, 51Kd, 53Kd, 57Kd, 58Kd y 60 kd), e indican que el más característico para el tracto genital de la hembra en su porción inferior es el que tiene un peso molecular de 53.000 daltons. Estos autores comentan que aunque los tipos de queratinas son similares a los descritos para epitelios planos estratificados de otros órganos internos, el modelo vaginal es el más complejo.

Estos autores (Kronenberg y Clark, 1985 b), completan el trabajo estudiando las variaciones que se producen en cuanto a la expresión de citoqueratinas en la vagina de la rata cuando existe un influjo de estrógenos. La administración de inyecciones de extra-

diol (E2) da lugar a que las queratinas de peso molecular 50 y 51Kd se incrementen muy pronto, las de peso molecular 58Kd y 60Kd lo hagan más tarde y las de 53Kd y 57Kd aumenten de forma gradual durante el periodo de estratificación y cornificación. En el trabajo se analiza también la acción de otros compuestos estrogénicos. Sus resultados indican que la expresión de las queratinas a nivel vaginal aporta un modelo útil para el estudio de la acción de los estrógenos.

En 1987 Flores y col. realizan un estudio sobre el citoesqueleto queratínico del útero de la yegua a lo largo del ciclo estral, siendo esta aportación la única encontrada que hace referencia a la presencia de filamentos intermedios en el tracto genital equino. Estos autores destacan en sus resultados que durante el estro el citoesqueleto queratínico es máximo, con una positividad difusa del citoplasma, más intensa en la zona perinuclear. Durante el dioestro la presencia de este filamento intermedio disminuye ligeramente.

Huitfeldt y Brandtzaeg (1985) desarrollan un estudio interesante en el que detectan la presencia de queratinas en el miocardio y miometrio humano. Este trabajo es uno de los primeros que se ocupa de la expresión de citoqueratinas por parte del tejido muscular. Eligen estas dos localizaciones de músculo

habida cuenta de su riqueza en desmosomas y estructuras similares, achacando a deficiencias técnicas estudios previos al respecto sin resultados positivos.

Hasta el momento se conocía la coexpresión de vimentina y desmina en tumores de células musculares lisas (leiomioma), y en ciertas células normales tales como las de los túbulos de los riñones fetales ó el tejido muscular de la aorta de mamíferos y aves. Al parecer también existen variaciones de acuerdo al estado funcional.

El miocardio expresó positividad a los anticuerpos policlonales a nivel de los discos intercalares, lo cual indica que las queratinas encontradas a este nivel son de tipo epidérmico. La reacción a las queratinas en el miometrio fué demostrada tanto con anticuerpos policlonales como monoclonales, localizándose principalmente a nivel perinuclear. Los grupos musculares positivos a queratinas se encontraban junto a otros totalmente negativos, siendo la reacción más intensa en la mitad de la capa media. Es importante destacar que las fibras musculares lisas de los vasos no obtuvieron reacción positiva. Otro hallazgo interesante fué la expresión de queratina y vimentina mostrada por algunas fibras musculares del miometrio.

Así mismo, Turley y col. (1988) encuentran

positividad clara frente a citoqueratinas en miometrio humano.

En este mismo sentido está enfocado el trabajo que desarrollan Gown y col. (1988) quienes emplean tejido muscular procedente de fetos, útero y tumores, para la detección de queratinas. En cultivo de tejido encontraron también positividad a la vimentina.

La coexpresión de vimentina y citoqueratinas se ha encontrado en tejido muscular de diversas localizaciones, más concretamente en la muscular del intestino delgado y en aorta de fetos humanos. Describen, en general, una relación inversa entre expresión de citoqueratinas y la edad gestacional. También son positivas las fibras musculares lisas del miometrio y solo en algunos casos se detectó esta reacción a nivel de las fibras musculares lisas de los vasos.

Gown y col. (1988) indican que la evidencia de inmunoreacción durante el periodo fetal puede justificarse por el estado de proliferación que tienen las células en este momento, obteniendo reacciones más intensas en muestras procedentes del primer tercio de gestación. Por otra parte los hechos observados en las células del miometrio no podrían explicarse, en principio, por este argumento, pero si se tiene en cuenta

que estos grupos celulares están directamente influenciados por las hormonas esteroides, se podría pensar que las variaciones del ciclo estral confieren cierto grado de proliferación.

Estos autores no detectan citoqueratinas en el resto de las localizaciones de tejido muscular por ellos seleccionadas y comentan, como hecho interesante, que las queratinas encontradas en las muestras son aquellas características de epitelios simples.

Por lo tanto para estos autores las queratinas no pueden considerarse exclusivamente como filamentos intermedios específicos de células epiteliales ó mesoteliales.

Brody y Cunha (1989 a) examinan desde el punto de vista inmunocitoquímico el desarrollo del miometrio en ratas y ratonas. Durante el periodo fetal las células mesenquimatosas del miometrio expresan vimentina, pero progresivamente, según crece el feto, esta positividad se va perdiendo.

Tras el nacimiento continúa existiendo positividad a la vimentina en la capa muscular del útero, hecho que se mantiene hasta aproximadamente el día quince de edad.

En trabajos posteriores Brody y Cunha (1989 b), localizan vimentina en el miometrio de ratas adultas tratadas desde su nacimiento con diestilbestrol.

Lambert y col. (1990) establecen las propiedades específicas de cada una de las capas del miometrio de la coneja. Para ello realizan un estudio in vitro cultivando por separado cada capa muscular. En su trabajo emplean, entre otras, pruebas inmunocitoquímicas con anticuerpos antidesmina; describen dos tipos diferentes de distribución con arreglo a este filamento intermedio: filamentosa y granular, siendo ambos tipos de presentación común en las capas longitudinal y circular del miometrio.

La detección de filamentos intermedios en el miometrio así como la función que estos desempeñan son analizados por Leoni y col. (1990). Para ello valoran la presencia de desmina y vimentina en el músculo uterino de mujeres gestantes y no gestantes. Justifican el notable aumento en desmina durante la gestación por el papel puramente estructural que este filamento desempeña, manteniendo la forma celular y dando un soporte a las organelas celulares. Por otra parte indican que el contenido en vimentina varía muy poco en este periodo pero experimenta, como ya indican otros autores, cambios significativos en cultivo celular, atribuyéndole un papel más específico en la

motilidad celular.

Una de las últimas publicaciones con respecto al tema del citoesqueleto de las fibras musculares del útero es la llevada a cabo por Bolmont y col. (1990). Estos autores valoran el contenido en desmina del miometrio y del colon utilizando dos técnicas: la inmunofluorescencia indirecta y la hibridación in situ. Sus resultados indican que algunas de estas fibras musculares no contienen desmina, hecho comparable al descrito por Schmid y col. (1982) quienes ya indicaban que la distribución de la desmina en el músculo liso de los vasos era muy heterogénea encontrando células positivas a desmina y vimentina, y otras positivas a uno de estos filamentos.

De este modo finalizamos la revisión bibliográfica referente a los filamentos intermedios; en ella hemos intentado recopilar los trabajos más significativos con respecto al tema que nos ocupa. A pesar de los considerables avances que se están logrando, la complejidad, estructura y funciones de los filamentos intermedios no están todavía claras. Así, en la actualidad el estudio del citoesqueleto continúa acaparando el interés de histólogos y anatomopatólogos, entre otras ramas de la ciencia, siendo objeto de gran número de investigaciones.

MATERIAL Y METODOS



MATERIAL Y METODOS

1.- Animales empleados en el estudio

1.1.- Número de animales

En nuestro trabajo hemos utilizado un total de 65 aparatos genitales equinos completos (ovario, trompas uterinas, útero y vagina) procedentes de yeguas sacrificadas en el Matadero Municipal de Madrid (Legazpi), y que no presentaban alterciones macroscópicas ni histológicas.

La recogida de muestras se ha desarrollado durante épocas del año que corresponden con fases activas del ciclo ovárico de esta especie, obteniendo así datos de todos los periodos de la estación fértil.

1.2.- Razas

La gran mayoría de los aparatos genitales equinos estudiados, y más en concreto 60 de ellos, pertenecen a yeguas cruzadas, mientras que solo 5 proceden de animales de raza P.S.I. La escasa presencia de razas deportivas ó selectas se justifica por ser animales de abasto y, por lo tanto, destinados al consumo humano ó animal.

1.3.- Edad de los animales

En los animales sacrificados la edad se determinó con arreglo a la dentición, empleando los criterios expuestos por la American Association of Equine Practitioners en 1988; la evaluación de la edad gestacional de los fetos se estableció según la longitud del cráneo a la grupa, siguiendo las pautas marcadas por Noden y Lahunta (1990), (gráfico 1). Así contamos con 33 yeguas adultas, 20 puberales y 12 fetos equinos (tabla 1).

2.- Muestras para el estudio histológico, inmunocitoquímico y ultraestructural

2.1.- Toma de muestras y observación

Tras la recogida del material en el Matadero Municipal de Madrid (Legazpi), nos desplazamos al Departamento de Patología Animal II (Facultad de Veterinaria de Madrid) donde, después de haber realizado una detallada inspección macroscópica de los órganos y a la mayor brevedad posible, realizamos una minuciosa toma de muestras de las zonas objeto de estudio: ampolla oviductal, cuernos uterinos y vagina.

LONGITUD CABEZA-GRUPA (CM)

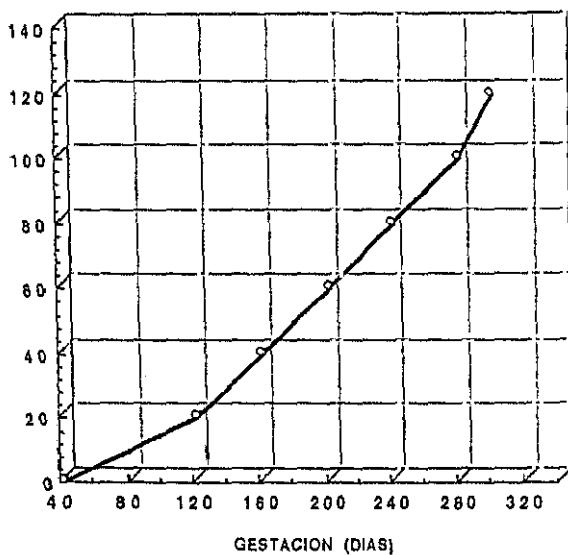


Gráfico 1.- Determinación de la edad fetal con arreglo a los criterios de Noden y de Lahunta (1990)

12 FETOS (raza cruzada)	16-23 semanas post-coito	3
	24-31 semanas post-coito	5
	32-38 semanas post-coito	4
20 YEGUAS PUBERALES (raza cruzada)	p. inicial: 8 - 12 meses	12
	p. tardío: 11 - 16 meses	8
33 YEGUAS ADULTAS (28 raza cruzada 5 P.S.I.)	menos de 5 años	16
	6-10 años	10
	más de 10 años	7

Tabla 1: Edades de los animales

2.2.- Procesado de las muestras

De cada uno de los segmentos seleccionados del tracto genital, obteníamos tres porciones que fueron procesadas de forma diferente según el método de estudio a que iban a ser sometidas (gráfica 2).

2.2.1.- Microscopía convencional

Las muestras destinadas para este estudio fueron talladas a un tamaño de 1-2 cm de espesor y fijadas en formol al 10%; a continuación se incluyeron en parafina sintética "Histotec pastillas" (Merck), cuyo grado de solidificación varía entre 56q-58q C. El procesador automático de tejidos que hemos utilizado es un "Shandon-Elliot Bench SCE 0400".

Para la obtención de cortes seriados de 4-5 μ m de espesor emplemos un microtomo "Minot Leitz 1516" con motor incorporado.

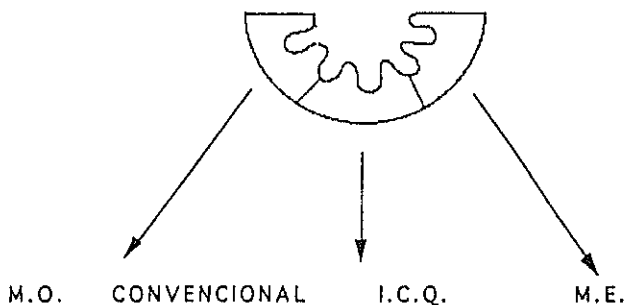
Las preparaciones se tiñeron mediante los siguientes métodos de coloración:

- Técnicas generales: Hematoxilina-eosina.

Tricrómico de Masson.

- Métodos histoquímicos: P.A.S.

Azul Alcían pH 2,5.



FIJACION	Formol	L.Bouin	Buffer mill. Glut 3% T de Osmio 1%
INCLUSION	Parafina	Parafina	Epon Araldita
CORTES	4 μ m	4 μ m	1 μ m 40-60 nm
TINCION	H/E Tricromico de Masson P.A.S. Azul alcian (pH 2,5)	<u>P.A.P.</u> - Antivimentina 1:10 - Antidesmina 1:100 - Anticitoqueratina 1:100 (Revelado D.A.B.)	Azul de Metileno Citrato Pb. Ac. Uranilico

GRAFICO 2: Procesado de las muestras

Para la observación se utilizó un microscopio Orthoplan (Leitz) con sistema de luz polarizada y epifluorescencia incorporada.

2.2.2.- Inmunocitoquímica

Realizamos la fijación en líquido de Bouin (75% de ácido pícrico a saturación, 25% de formalina comercial, y 1 gota de ácido acético por cada 10cc de la mezcla anterior) durante un periodo de 2 a 4 horas; a continuación se procedió al lavado de dichas muestras mediante cambios sucesivos en alcohol de 40 grados.

Tanto el tallado como la inclusión, el corte y la observación de estas muestras, fueron análogos a los desarrollados para microscopía convencional.

Las técnicas inmunocitoquímicas aplicadas han sido peroxidasa-anti-preoxidasa (P.A.P), anti-citoqueratinas, anti-vimentina y anti-desmina.

Los sueros empleados en estas técnicas fueron los siguientes:

P.A.P anti-citoqueratinas

la capa: anti-citoqueratinas epidérmicas de hocico bovino, de amplio espectro, obtenida en cone-

jo, que marca los polipéptidos de 58, 56 y 52 Kd; menos abundantes los polipéptidos de 60, 51 y 48 Kd. Esto engloba las dos subfamilias de citoqueratinas (gráfico 3). (Dakopatts, Z622). Dilución de trabajo 1:100.

2a capa: anti IgG de conejo en cerdo. (Dakopatts, Z 196). Dilución de trabajo 1:100.

3a capa: complejo P.A.P. (peroxidasa anti-peroxidasa), obtenida en conejo. (Chemical Credential, 61-242). Dilución de trabajo 1:64.

Control positivo: epidermis equina.

Control negativo: omisión de la primera capa.

P.A.P. anti-vimentina

1a capa: anti-vimentina monoclonal de cristalino de cerdo obtenido en cultivo celular de ratón (V9). (Dakopatts, M 725). Dilución de trabajo 1:10.

2a capa: anti IgG de ratón en conejo. (Dakopatts, Z 259). Dilución de trabajo 1:30.

3a capa: complejo P.A.P. (peroxidasa anti-peroxidasa) obtenido en ratón. (Dakopatts, B650). Dilución de trabajo 1:310

Control positivo: endotelio vascular de dermis equina.

Control negativo: omisión de la primera capa.

P.A.P. anti-desmina

1a capa: anti-desmina (de pollo) obtenida en conejo

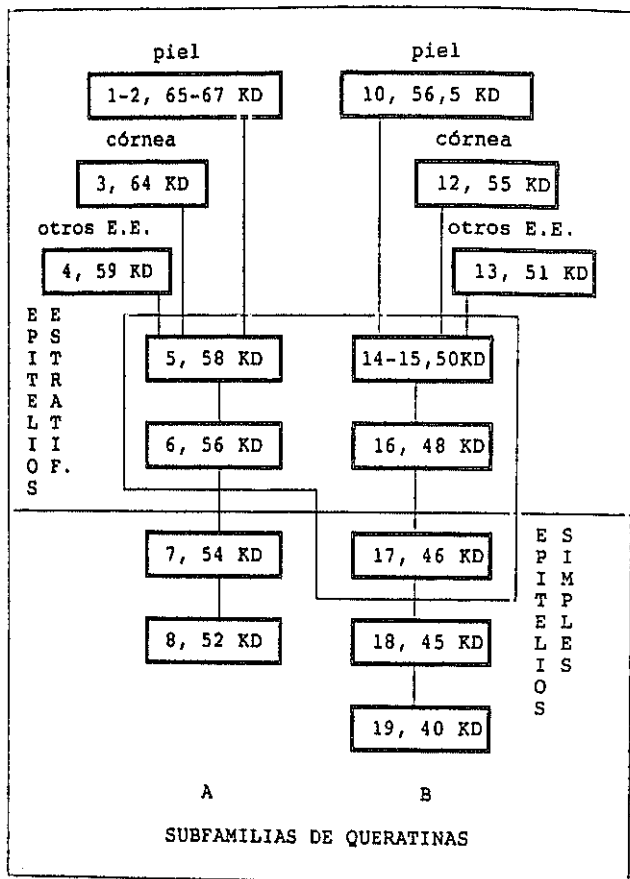


Gráfico 3: Relación de las dos subfamilias de citoqueratinas con sus respectivos pesos moleculares y su numeración según Moll y col. (1982).

E.E.: epitelios estratificados

(Dako Corporation, A611). Dilución de trabajo
1/100.

2a capa: suero de cerdo anti-IgG de conejo.

3a capa: complejo P.A.P. (peroxidasa anti-peroxidasa)
obtenido en conejo (Chemical Credential, 51-
242). Dilución de trabajo 1/64.

Control positivo: músculo estriado equino.

Control negativo: omisión de la primera capa.

El revelado se realizó con diaminobencidina
(DAB), 25 mg en 100 cc de P.B.S.

2.2.3.- Microscopía electrónica

Las muestras se tallaron aproximadamente a
2mm de grosor, fijándose posteriormente en buffer-
milloning-glutaraldehído (pH 2,5) al 3% durante 2
horas. A continuación fueron post-fijadas en tetróxido
de osmio al 1% durante 1 hora, previo retallado en
cubos de 1 mm. Las piezas posteriormente se deshidra-
taron en una batería de alcoholes de gradación
creciente y fueron incluidas en Epon-Araldita mediante
el empleo de cápsulas convencionales.

A partir de los bloques obtuvimos cortes
semifinos de 1 micra, con un ultramicrotomo modelo
"Ultrame III LKB", que se tiñeron con azul de metile-

no; así mismo se realizaron cortes ultrafinos de un grosor de 40-60 nm contrastados con citrato de plomo y acetato de uranilo.

El microscopio electrónico empleado fué modelo "Jeol JEM 100 B" del Servicio de Microscopía Electrónica de la Facultad de Veterinaria de Madrid. Las observaciones se realizaron a 80 Kv.

3.- Iconografía

Las imágenes macroscópicas se tomaron con una cámara Reflex "Minolta" dotada de un objetivo macro de 50 mm, 1:3,5, con película "Kodak" Ektachrome 160.

A partir de una cámara "Orthomat" transistorizada acoplada a un microscopio "Orthoplan" se obtuvieron microfotografías, empleando película "Kodak" Ektachrome 160.

Para el estudio ultraestructural realizamos electronografías a través de un microscopio electrónico "Jeol JEM 100 B" sobre película rígida en placas de 6,5x9 cm.

RESULTADOS

RESULTADOS

Sistemática de exposición

Siguiendo el esquema general básico que hemos empleado en la revisión bibliográfica, vamos a describir los resultados obtenidos en el presente trabajo. Consideraremos por tanto, con arreglo al desarrollo del aparato genital de la yegua, varias fases:

- * fetal
- * puberal
- * adulta

Dentro de cada una de ellas expondremos los hallazgos encontrados en los tramos seleccionados de la porción tubular del aparato genital de la hembra equina, es decir:

- * ampolla oviductal
- * cuerno uterino
- * vagina

y describiremos nuestras observaciones realizadas mediante el empleo de diferentes técnicas histológicas, histoquímicas e inmunocitoquímicas así como de microscopía electrónica.

1. FASE FETAL

1.1 AMPOLLA OVIDUCTAL

1.1.1 ESTRUCTURA E HISTOQUIMICA

En el oviducto de los fetos de 16 semanas post-coito, no aparecen los pliegues característicos de la mucosa; el epitelio es cilíndrico simple, y bajo el aparece una capa de tejido conjuntivo integrado por células mesenquimatosas de amplios núcleos. En dicha capa no se evidencia, con las técnicas habituales, ningún estrato celular. La membrana basal aparece muy tenue en los oviductos de animales inferiores a 20 semanas post-coito. (figs.3 y 4).

En los fetos, de aproximadamente 24 semanas de gestación, hemos comprobado que presentan un escaso desarrollo de los pliegues mucosos oviductales, siendo estos longitudinales bajos ó de altura media, y simples en cuanto a la complejidad de ramificación. Esto corresponde, según la clasificación de Beck y Boots(1974), a un patrón 1 y en algunas ocasiones podríamos denominarlo patrón 2. (fig.5).

El epitelio oviductal durante esta primera etapa de vida intrauterina, es pseudoestratificado cilíndrico, encontrando en sus células un núcleo grande con cromatina laxa y citoplasma claro. Entre las semanas 20 y 24 post-coito la diferenciación entre los

dos tipos celulares clásicos que van a integrar la mucosa oviductal se hace evidente, es decir, las células secretoras de tipo columnar sin especializaciones apicales apreciables con microscopía óptica, y células cilíndricas ciliadas, estas últimas mucho menos numerosas.

Por otra parte no evidenciamos la presencia de mucopolisacáridos ácidos ni neutros durante los primeros 6 meses de desarrollo fetal.

El tejido conjuntivo subepitelial es de tipo laxo y muestra durante este periodo gran cantidad de fibroblastos jóvenes fusiformes con núcleos amplios de cromatina laxa. En general a este nivel no observamos la presencia de células migratorias.

En cuanto al desarrollo de las capas de fibras musculares lisas, apreciamos que la circular interna se hace patente hacia la semana 24 de gestación, mientras que la longitudinal externa se evidenciará algo más tarde, aproximadamente en la semana 28. Con anterioridad a este periodo las fibras musculares lisas aparecen sin una organización bien definida y se disponen de forma discretamente concéntrica. (fig.5).

La capa serosa oviductal consta de un mesotelio practicamente análogo al de la yegua adulta, (con

un epitelio plano simple) desde estadios tempranos del desarrollo intrauterino.

A partir de la semana 28 del periodo gestacional los pliegues mucosos oviductales experimentan un incremento gradual en su longitud así como una ramificación más compleja que en estadios anteriores, considerándose un patrón 5 en la porción infundíbulo-ampular, según la clasificación de Beck y Boots (1974), que es el que corresponde a la yegua adulta. (fig.1).

En esta etapa el epitelio oviductal se transforma en cilíndrico simple con áreas de pseudoestratificación. Pudimos apreciar también una diferenciación clara entre los dos tipos celulares integrantes de esta mucosa: células secretoras y células ciliadas. Las células secretoras presentan un citoplasma más denso que en periodos anteriores evidenciándose algunos núcleos heterocromáticos. Por otra parte encontramos quistes intraepiteliales en la mucosa oviductal de algunos fetos de esta edad, que contienen un material amorfo P.A.S. positivo.

A nivel de las células epiteliales, con la técnica de P.A.S. y del Azul Alcían pH=2,5, pudimos comprobar que a partir del periodo antes mencionado se incrementa la positividad apical.

Los fibroblastos que integran el tejido conjuntivo sub-epitelial, experimentan a partir de las 28 semanas de vida fetal, una elongación paulatina. Tampoco observamos la presencia de células migratorias a este nivel en los oviductos de fetos más desarrollados.

La cantidad de células ciliadas se incrementa notablemente a partir de la semana 32 de desarrollo intrauterino. El hallazgo de mitosis en las células epiteliales fué frecuente durante todo el periodo gestacional, siendo estas más numerosas hacia el 8º mes de gestación. Las tónicas musculares lisas aparecieron bien diferenciadas en la semana 32 post-coito, distinguiéndose con claridad la circular interna de la longitudinal externa, separadas ambas por una capa de tejido conjuntivo. (fig.2).

El aporte vascular del oviducto durante el desarrollo fetal es muy evidente si lo comparamos con otros periodos; los diámetros de los vasos aparecen amplios y sus luces se encuentran repletas de hematies.

1.1.2 ESTUDIO INMUNOCITOQUIMICO DEL CITOESQUELETO

Desde el punto de vista inmunocitoquímico obtenemos, en el oviducto fetal durante la primera mitad de la gestación, una intensa positividad a la

vimentina en algunas células del tejido conjuntivo; esto es evidente sobre todo en la porción más cercana al lumen, y se pierde gradualmente según nos acercamos a la serosa. La forma de dichas células es estrellada. La inmunoreacción a este filamento intermedio va perdiendo a lo largo del desarrollo intra-uterino (fig.3)(tabla 2).

El suero anti-desmina nos muestra una distribución distinta. En los primeros estadios de fase fetal no existen células positivas, mientras que en la segunda mitad de la gestación las bandas musculares reaccionan positivamente. (tabla 2).

En cuanto a las queratinas aparece una muy discreta positividad apical en las células epiteliales oviductales en la primera mitad del desarrollo fetal. Esta inmunoreacción se fué intensificando en las mismas localizaciones durante la segunda mitad de este periodo. (figs. 4 y 5)(tabla 2).

1.1.3 ULTRAESTRUCTURA

Mediante microscopía electrónica apreciamos un epitelio columnar simple que descansa sobre una membrana basal (MB) fina, delimitándole del tejido conjuntivo subyacente.

Las células del epitelio muestran los núcleos a diferentes alturas lo cual le confiere un aspecto de pseudoestratificación. Claramente se aprecia la diferencia entre las células epiteliales no ciliadas y ciliadas. (fig.6).

En las células no ciliadas, secretoras, el polo basal descansa sobre la MB y en el polo apical se aprecian incipientes y escasas microvellosidades. El núcleo, que posee una forma esférica u ovoidea, generalmente se encuentra situado entre la porción basal del citoplasma y el ecuador celular; es eucromático, aunque presenta gránulos gruesos de heterocromatina adosados a la membrana nuclear y destaca un nucleolo muy evidente. El citoplasma, de escasa densidad electrónica, presenta vacuolas de diversos tamaños, electrolúcidas, más abundantes en el citoplasma apical. Las organelas más representativas que pueden observarse son ribosomas, complejo de Golgi y mitocondrias, con un carácter disperso principalmente apical. El retículo endoplásmico rugoso es escaso. (fig.6).

Las células ciliadas, a diferencia de esta especialización del polo apical, presentan unas características ultraestructurales muy similares a las señaladas para el otro tipo celular. Presentan un núcleo eucromático, esférico, en disposición basal y un citoplasma electrolúcido que posee abundantes va-

cuolas ópticamente vacías ó de contenido muy poco denso. (fig.6).

1.2 CUERNO UTERINO

1.2.1 ESTRUCTURA E HITOQUIMICA

Los cuernos uterinos fetales presentan, en la semana 16 de desarrollo, una mucosa que macroscópicamente carece de los típicos pliegues de este órgano. Histológicamente el epitelio es pseudoestratificado cilíndrico con células que poseen un citoplasma más denso en su polo apical y a veces tienen proyecciones que resultaron ligeramente positivas a la técnica del Azul Alcian pH=2,5 para la detección de glucosaminoglucanos ácidos. En algunos casos pudimos observar vacuolas intracelulares. El núcleo puede ser redondeado ó bien aplanado, ofreciendo una cromatina laxa en el primer caso y ligeramente más condensada en el segundo. (figs.8 y 11).

Debajo del epitelio se sitúa una fina membrana basal tras la cual aparece el corion formado por un tejido conjuntivo muy celular; los núcleos de estas células son voluminosos, redondeados, tienen cromatina laxa y ocupan la casi totalidad de la célula. Utilizando técnicas convencionales de tinción para microscopía óptica, no se evidencia la presencia de la capa muscular del útero ó miometrio; solamente observamos algunas células alargadas y ligeramente orientadas en disposición concéntrica.

En fetos, de 24 semanas post-coito, los pliegues macroscópicos de la mucosa se hacen evidentes. A nivel histológico el epitelio presenta áreas cilíndricas simples aunque es fácil encontrar otras pseudoestratificadas cilíndricas. Atendiendo a la morfología nuclear hemos podido comprobar que disminuye el número de núcleos redondeados y aumentan los alargados cuyo eje mayor coincide con el de la célula. Su cromatina era laxa. El citoplasma apical aparece más denso, y algunas células tienen proyecciones citoplasmáticas apicales que manifiestan cierta cantidad de mucopolisacáridos ácidos. Con la técnica de P.A.S. pudimos observar que estas células descansan sobre una delgada membrana basal.

A lo largo de este periodo diferenciamos tres capas bajo el epitelio, siguiendo los criterios de Wiley y col., 1987:

- sub-epitelial
- intermedia
- eosinófila

La capa sub-epitelial se sitúa inmediatamente por debajo de la membrana basal, presenta escaso grosor y más densidad de células y fibras que la capa intermedia (más gruesa y menos densa). Los fibroblastos son alargados y su densidad cromática es mayor que la descrita en el estadio anterior.

Los tipos celulares de la capa intermedia son análogos a los descritos para la capa sub-epitelial; a este nivel observamos la presencia de algunos capilares sanguíneos.

La capa eosinófila está constituida por fibras musculares lisas en disposición concéntrica. Entre las capas musculares existe una banda de tejido conjuntivo que muestra una mayor densidad cerca de la capa circular interna; a este nivel se localizan la mayor parte de los vasos sanguíneos.

En estadios posteriores, aproximadamente a las 36 semanas de desarrollo fetal, el epitelio uterino predominante es cilíndrico simple; en él se diferencian algunos desniveles ó hendiduras integrados por células de citoplasma claro y núcleo amplio. Estas estructuras son yemas de las futuras glándulas uterinas. (figs.7 y 12).

Las células poseen, en general, un núcleo con cromatina laxa y un polo apical con proyecciones citoplasmáticas, que en algunos campos alternan con células de citoplasma claro que ocupan con frecuencia una posición basal sin alcanzar la luz uterina.

El corion, duante este periodo, muestra mayor número de fibras que de células en relación a los

periodos anteriores; los fibroblastos se disponen en capas perpendiculares al epitelio luminal. Por otra parte la capa intermedia continua siendo más celular que fibrilar. Los capilares presentes a este nivel son muy evidentes. (fig.7).

Las capas musculares (interna y externa) aparecen claramente diferenciadas: la longitudinal presenta mayor grosor que en periodos anteriores y existe entre ambas tejido conjuntivo denso.

Durante este último tercio del periodo gestacional el epitelio luminal de los cuernos uterinos es en su totalidad cilindrico simple acentuándose la presencia de pliegues en su superficie. En el corion, que posee las características histológicas descritas en la fase anterior, siguen sin apreciarse las formaciones glandulares propias de esta estructura que se originarán en fases posteriores.

1.2.2 ESTUDIO INMUNOCITOQUIMICO DEL CITOESQUELETO

Con el suero anti-vimentina y durante la primera mitad de la gestación obtuvimos una intensa positividad en las células subepiteliales, que se manifestó de forma continua; la capa intermedia resulto negativa, y sin embargo también observamos inmunoreacción a nivel de la capa que originará el

miometrio. (fig.8).

En periodos más avanzados del desarrollo intrauterino, en fetos de más de 24 semanas post-coito, la positividad subepitelial se mantuvo pero de forma discontinua; las células positivas a vimentina delimitan las yemas glandulares pero bajo estas estructuras no aparece inmunoreacción. (fig.9)(tabla 3).

La positividad al filamento intermedio desmina, se detectó en algunas células mesenquimatosas localizadas en la zona que dará lugar a la capa muscular del útero, durante periodos tempranos del desarrollo fetal.

Esta inmunoreacción se intensifica a lo largo del periodo gestacional a medida que se forma el miometrio. Así, en la capa que denominamos eosinófila, las células manifiestan una marcada positividad a la desmina utilizando la técnica de peroxidasa-antiperoxidasa. Durante esta fase del desarrollo fetal se constituye pues la banda muscular circular interna del útero. En una posición más externa a este último estrato comprobamos la presencia, empleando técnicas inmunocitoquímicas (P.A.P. antidesmina), de la banda muscular longitudinal externa que posee un menor grosor que la anterior, así como una menor positividad a la desmina. (fig.10)(tabla 3).

Por otra parte en el cuerno uterino de fetos en primera mitad de gestación, existe una positividad evidente a las citoqueratinas en la porción apical de las células epiteliales, y también hay una discreta reacción de la futura capa muscular de este órgano. (fig.11).

Durante la segunda mitad de la gestación las células epiteliales incrementan su positividad a las citoqueratinas pero, las que forman parte de las yemas glandulares son totalmente negativas. Por su parte el miometrio mantiene una inmunoreacción débil en algunos grupos musculares a este filamento intermedio. (fig.12)(tabla 3).

1.2.3 ULTRAESTRUCTURA

En los cuernos uterinos de fetos más evolucionados, 36 semanas post-coito, observamos un epitelio cilíndrico simple, que presenta invaginaciones en forma de semiluna que se introducen en el corion subyacente. (fig.13).

El epitelio está integrado, como en el caso de la ampolla oviductal anteriormente descrita, por los dos tipos celulares típicos: células ciliadas y secretoras, que no presentan grandes diferencias en lo que se refiere a sus características ultraes-

estructurales con lo apuntado en el tramo anterior.

Debemos destacar, a nivel nuclear, el contorno irregular que poseen ambos tipos celulares, con profundas escotaduras de la carioteca, así como un aumento de cantidad de heterocromatina. El nucleolo se evidencia con facilidad en una posición yuxtannuclear. (figs.13 y 14).

En el citoplasma basal de ambos tipos celulares se observa una mayor electrodensidad que en el tramo oviductal, debido a una mayor riqueza en cisternas de retículo endoplásmico rugoso, partículas de glucógeno y lisosomas secundarios. (fig.15).

Debajo de la membrana basal se observan haces de fibras colágenas jóvenes, con su característica estriación, con formas onduladas, que están inmersas en una matriz electrolúcida. Los fibroblastos que son el elemento mayoritario de este tejido conjuntivo, presentan una forma esférica que comienza a elongarse, y están fundamentalmente integrados por un núcleo voluminoso y eucromático. (fig.15).

1.3 VAGINA

1.3.1 ESTRUCTURA E HISTOQUIMICA

A lo largo del periodo gestacional, y en lo que se refiere al epitelio de la vagina, el número de capas celulares que lo integran no evoluciona de manera llamativa, teniendo en cuenta las naturales variaciones debidas a la incidencia de corte. El espesor varía entre 5 y 10 capas celulares, sin ser estas diferencias atribuibles a ningún periodo concreto.

Las células basales son cilíndricas bajas y presentan un núcleo amplio con cromatina laxa, que ocupa, prácticamente todo el volumen celular; el citoplasma es claro y el número de mitosis observadas es escaso.

A nivel del estrato espinoso se aprecian algunas diferencias celulares y así, hasta la semana 24 post-coito, las células que son poliédricas, presentan numerosas vacuolizaciones, paulatinamente van aplanándose a medida que se acercan a la superficie. Los núcleos aumentan su densidad cromática y disminuyen de tamaño haciéndose más alargados siguiendo el eje mayor de la célula de modo gradual hacia la luz. (fig.16).

Durante este periodo la presencia de mucopo-

lisacáridos ácidos y neutros en el citoplasma celular es escaso a todos los niveles. Por otra parte bajo la membrana basal el tejido conjuntivo sub-epitelial muestra una ligera condensación, y se compone de gran cantidad de fibroblastos de aspecto inmaduro con núcleos voluminosos y amplios citoplasmas. Los vasos son abundantes y con luces dilatadas. (fig.16).

En fetos de más edad, 32 semanas de vida intrauterina, el citoplasma de las células del estrato espinoso vaginal presenta basofilia con las técnicas habituales (H/E), y se muestra uniforme careciendo de vacuolización. La técnica del reactivo de Schiff evidencia un contenido P.A.S. positivo, detectandose mayor intensidad a la reacción en la parte basal de estas células.

La membrana basal se evidencia claramente con esta misma técnica, disponiéndose bajo ella tejido conjuntivo que se hace más fibrillar a medida que avanza la gestación, observándose así mismo una transformación en células alargadas que presentan un núcleo central cuya cromatina experimenta condensación.

Las capas musculares se aprecian con claridad utilizando las técnicas convencionales, desde estadios tempranos del desarrollo.

1.3.2 ESTUDIO INMUNOCITOQUIMICO DEL CITOESQUELETO.

El contenido en vimentina y desmina de las células vaginales se mantiene constante a lo largo del período gestacional. Con el suero anti-vimentina se obtiene una discreta positividad de algunas fibras musculares y, la desmina muestra una intensa reacción en estas mismas localizaciones. (fig.17)(tabla 4).

Por último con el suero anti-citoqueratinas, y durante la primera mitad del periodo gestacional, se aprecia una intensa positividad en las células del estrato basal, que aparece únicamente en la periferia del citoplasma de las células del estrato espinoso (fig.18). En la segunda mitad del desarrollo intrauterino las células basales siguen siendo muy positivas a las citoqueratinas y las del estrato espinoso aumentan su contenido en este filamento intermedio. Algunos grupos musculares de la vagina muestran, con este suero, una débil positividad. (tabla 4).

1.3.3 ULTRAESTRUCTURA

Las células epiteliales que integran la vagina fetal poseen una forma poliédrica, que se hace más acusada en el estrato espinoso. Las células basales aparecen dispuestas sobre la membrana del mismo nombre, presentando ambas estructuras abundantes interdi-

gitaciones. El núcleo, de forma ovoidea y eucromático, presenta un nucleolo evidente y algunos grumos heterocromáticos adosados a la carioteca. (fig.19).

En el citoplasma destaca su electrodensidad debida, por una parte a la presencia de glucógeno y por otra a su riqueza en filamentos de queratina que aparecen dispersos por el mismo.

A nivel del estrato espinoso, las células acentúan su depósito de glucógeno y queratina dando una intensa electrodensidad que impide apreciar con claridad el resto de las estructuras celulares. El glucógeno acumulado adquiere, en algunas ocasiones, forma de casquete yuxtannuclear, y en otras es tan abundante que llega a ocupar casi todo el citoplasma, asemejando una gran vesícula en la cual queda inmerso el núcleo. Este último posee un contorno dentado y es frecuente observar profundas escotaduras que originan caprichosas lobulaciones nucleares. (fig.20).

En las capas superficiales la electrodensidad celular disminuye, debido principalmente a la pérdida de glucógeno; las células de aspecto globoso presentan abundantes vacuolizaciones citoplásmicas y conservan un núcleo irregular semejante al descrito anteriormente. (fig.21).

2. FASE PUBERAL

2.1 AMPOLLA OVIDUCTAL

2.1.1 ESTRUCTURA E HISTOQUIMICA

La mucosa de la ampolla del oviducto equino en yeguas puberales, presenta pliegues longitudinales altos, cuyos ápices se extienden más allá del centro del lumen oviductal. Esto se corresponde, según la clasificación de Beck y Boots (1974), con un patrón 5. La complejidad de dichos pliegues se incrementa a lo largo del periodo puberal, mostrando en las yeguas puberales tardías una profusa ramificación, y creándose así el marco adecuado para que tenga lugar el encuentro entre los gametos. (figs.22 y 23).

El epitelio es cilíndrico simple en la mayor parte de su extensión, pero también aparecen áreas de pseudoestratificación; la altura de sus células varía entre cilíndrica y cilíndrica-baja, produciéndose un incremento desde la fase puberal inicial hasta la puberal tardía (fig.23). Con la técnica del P.A.S. obtuvimos una discreta positividad del citoplasma apical.

A este nivel se distinguen tres tipos celulares:

- células ciliadas
- células secretoras

- células basales

Las células ciliadas, que son más escasas en las potras en fase puberal inicial, poseen un citoplasma discretamente denso y su núcleo muestra un predominio de la heterocromatina.

Las células secretoras, son de citoplasma más claro y su núcleo es de cromatina más laxa, acentuándose esta última característica en ambos tipos celulares durante el periodo puberal tardío y haciéndose los nucleolos más evidentes.

Por último observamos la presencia de células basales que no experimentan cambios numéricos, descansan sobre la membrana basal y su polo apical no llega a la luz del oviducto; los núcleos de estas células son ricos en cromatina densa y sus citoplasmas son claros.

Queremos hacer constar que durante esta fase del desarrollo, a nivel de células epiteliales, se observan menos mitosis que en oviductos fetales.

En la ampolla oviductal de yeguas puberales encontramos, en algunas ocasiones y sobre todo en las hembras más evolucionadas hacia la madurez, es decir en la fase puberal tardía, quistes intraepiteliales que presentan un contenido granular más positivo al

reactivo de Schiff que a la técnica del Azul Alcian pH 2,5.

Bajo la membrana basal aparece un tejido conjuntivo laxo que muestra, en las potras en el periodo puberal inicial, extensas áreas edematosas. Los vasos linfáticos de los pliegues de la mucosa oviductal se encuentran en un primer momento muy distendidos, semejando desgarrros tisulares, pero un examen minucioso revela que poseen un revestimiento endotelial típico de éstas estructuras. Por otra parte, también en las yeguas más jóvenes, observamos a este nivel formaciones linfoides difusas. (fig.22).

2.1.2 ESTUDIO INMUNOCITOQUIMICO DEL CITOESQUELETO

Desde el punto de vista inmunocitoquímico aparece inmunoreacción debilmente positiva con el suero anti-vimentina en algunas fibras musculares del oviducto; en este estrato la presencia del filamento intermedio desmina es evidente. (fig.22)(tabla 5).

En cuanto a las citoqueratinas, encontramos reacción positiva sobre todo en la porción apical de las células epiteliales, siendo más intensa en las células de las porciones superiores de los pliegues, y más débil en las células que forman la base de las criptas. Por otra parte observamos en algunas células

musculares una muy débil positividad a las citoqueratinas. (tabla 5).

2.1.3 ULTRAESTRUCTURA

Las observaciones con microscopía electrónica nos permiten corroborar las descripciones realizadas mediante microscopía óptica, no aportando datos de especial relevancia, distinguiéndose por tanto los tipos celulares anteriormente citados. Las células secretoras se caracterizan por su polarización basal y apical. En la primera de las zonas se encuentra localizado el núcleo, cisternas de retículo endoplásmico, principalmente rugoso, y lisosomas dispersos; en el área apical se acumulan partículas dispersas de glucógeno y algunas vacuolas ópticamente vacías. (fig.27).

Entre las membranas plasmáticas de células vecinas, y de manera más frecuente cuanto más nos acercamos al polo apical, se observan complejos de unión y bandas de cierre. Los núcleos de estas células se disponen a distintas alturas, son eucromáticos y presentan marcadas escotaduras en su carioteca. (fig.28).

Las células ciliadas, que aparecen intercaladas entre las del tipo anterior, se distinguen claramente por su especialización apical; el núcleo aparece

también dispuesto basalmente y en el resto del citoplasma se distinguen principalmente cisternas de retículo endoplásmico rugoso, mitocondrias y vacuolas con contenido de electrodensidad media. Las membranas plasmáticas de células vecinas presentan numerosas interdigitaciones a nivel de sus superficies laterales. (fig.27).

Las células basales constituyen el elemento minoritario dentro del epitelio de la ampolla oviductal, presentan una forma triangular facetada, entre los dos tipos celulares restantes. Poseen un núcleo esférico central y un citoplasma con algunas organelas típicas, sin ningún rasgo característico propio.

2.2 CUERNO UTERINO

2.2.1 ESTRUCTURA E HISTOQUIMICA

Ya en los primeros estadios del desarrollo puberal del útero de las yeguas, fase puberal inicial, se aprecian, a pocos aumentos, los pliegues mucosos característicos de este órgano.

El epitelio luminal está integrado, en las hembras en periodo puberal inicial, por una capa de células cúbicas cuyo núcleo, que ocupa una posición central, tiene forma redondeada y es heterocromático. (fig.29). La escasa cantidad de citoplasma que contienen estas células, muestra un aspecto claro utilizando la técnica rutinaria de hematoxilina-eosina.

En algunas áreas de la mucosa se observan invaginaciones que podrían corresponderse con el inicio de los conductos glandulares. Estas formaciones incipientes están tapizadas por células cilíndricas bajas con núcleo ovoide localizado en el polo basal, que posee un contenido más eucromático que el de los núcleos de las células lumbinales. (fig.29).

En las células epiteliales del lumen no detectamos la presencia de glucoproteínas, sin embargo las que forman parte de los conductos glandulares muestran una discreta actividad secretora positiva

con la técnica del P.A.S.

En periodos más avanzados, fase puberal tardía, observamos en las células epiteliales luminales de las potras objeto de estudio, un incremento de su actividad basado en una mayor vacuolización celular y en que los núcleos se manifiestan más ricos en cromatina laxa. También es importante destacar el incremento progresivo en el número de conductos glandulares.

En yeguas próximas a la madurez sexual (fase puberal tardía), el epitelio luminal experimenta un incremento en su altura pasando las células de cúbicas a cilíndricas bajas, y sus núcleos se presentan muy activos. Por otra parte en este periodo se configuran las primeras glándulas que formarán parte del estrato esponjoso; sus luces están abiertas y muestran escaso diámetro así como una ausencia de secreciones. La forma de estas células es cilíndrica alta y sus núcleos poseen cromatina laxa. (Fig.30).

Como hallazgo significativo observamos al final de la pubertad tanto en el epitelio luminal como glandular la presencia frecuente de células en división.

En cuanto al contenido en glucoproteínas detectamos, con la técnica del P.A.S., áreas positivas

en el polo apical de las células luminales y en el citoplasma de las células de los conductos glandulares. Utilizando la técnica del Azul Alcían (pH 2,5) encontramos glucosaminoglicanos ácidos en las mismas localizaciones pero en menor intensidad que los componentes anteriores. (fig.30).

Tanto el epitelio luminal como el glandular descansan sobre una característica membrana basal, la cual evidenciamos con la técnica del P.A.S.

El tejido conjuntivo subepitelial aparece integrado, en las yeguas puberales iniciales, por fibroblastos de núcleos alargados y heterocromáticos. Existe una ligera condensación celular bajo el epitelio, y también encontramos en este área una discreta positividad a las glucoproteínas.

Otra de las características de este tramo del aparato genital de las potras, en el periodo de desarrollo que nos ocupa, es la presencia de formaciones linfoides asociadas a mucosas. Durante esta fase existe un escaso desarrollo vascular en el corion y se observan algunas zonas de aspecto edematoso.

En yeguas en la fase puberal tardía, las células del estroma muestran en general un núcleo más activo y voluminoso, rico en cromatina laxa. Dentro de

esta estrato destacamos un incremento en la celularidad del tejido conjuntivo subepitelial cuyos fibroblastos poseen núcleos algo menos activos que los mencionados con anterioridad. (fig.30).

No pudimos detectar formaciones linfoides que recordasen a las descritas para potras menos maduras, pero sí fué constante el hallazgo de algunos linfocitos tanto bajo el epitelio como migrando a través de él. En el corion aparece una mayor vascularización sanguínea que en periodos anteriores.

2.2.2 ESTUDIO INMUNOCITOQUIMICO DEL CITOESQUELETO

Observamos positividad a la vimentina en algunas células conjuntivas del útero y también, de forma evidente, en fibras musculares aisladas. Las desmina aparece con claridad en el miometrio equino de yeguas puberales. (fig.31)(tabla 6).

Las citoqueratinas son positivas en las células epiteliales del lumen uterino, principalmente a nivel del polo apical. Las células que forman parte de los conductos glandulares y glándulas, reaccionan más debilmente, evidenciándose la reacción a nivel apical. (fig.33)(tabla 6).

2.2.3 ULTRAESTRUCTURA

Durante el periodo puberal el epitelio simple que tapiza el endometrio y el de las incipientes invaginaciones que originan los canales glandulares, poseen unas características muy similares, así pues realizaremos una descripción conjunta. Las células cilíndricas aparecen dispuestas sobre la membrana basal, suelen presentar aspecto pseudoestratificado, por las presiones recíprocas. Los núcleos aparecen dispuestos a distintas alturas, aunque respetan la posición basal, poseen contorno irregular con una marcada invaginación. El nucleolo es evidente, situándose excéntricamente y los grumos de heterocromatina son escasos. (fig.34 y 35).

Existe un marcado predominio de las células secretoras con microvellosidades apicales sobre las ciliadas, aunque presentan escasa actividad. En el citoplasma se observan pequeñas mitocondrias que aparecen dispersas, cisternas de retículo endoplásmico rugoso, ribosomas libres, lisosomas, y haces de tonofilamentos que se disponen principalmente rodeando a ambas membranas: nuclear y celular. El complejo de Golgi apenas está desarrollado en esta fase. (fig.36).

En el tejido conjuntivo subyacente se observan abundantes fibroblastos, cuyo voluminoso núcleo

ocupa casi toda la extensión celular, y haces de fibras colágenas dispuestas al azar y que aparecen en espacios electrolúcidos, supuestamente ocupados por matriz extracelular. (fig.34).

2.3 VAGINA

2.3.1 ESTRUCTURA E HISTOQUIMICA

Las piezas obtenidas de la vagina de potras puberales poseen unas características histológicas propias de este estadio, aunque hemos podido apreciar algunas diferencias relacionadas con el grado de madurez sexual que posean las hembras, y que están sometidas a una gran individualidad.

En cuanto al grado de proliferación celular que presenta el epitelio plano estratificado de este segmento, podemos indicar que es variable, siendo en las hembras puberales iniciales de 4 a 5 capas de células. (fig.37).

El estrato basal está integrado por células cúbicas ó cilíndricas bajas, cuyos núcleos redondeados son pálidos y no se detectan a este nivel procesos de división celular; el citoplasma se tiñe poco por la eosina, principalmente en el área perinuclear. El polo basal de estas células descansa sobre una membrana basal, típicamente P.A.S. positiva.

El resto de las células que forman parte de este epitelio, se aplanan de un modo paulatino a medida que se dirigen hacia la luz, haciéndose los núcleos más heterocromáticos. El contenido citoplasmá-

tico muestra una discreta eosinofilia, y escasas vacuolizaciones.

Según nos acercamos al final de la pubertad (periodo puberal tardío), se incrementa el número de capas del epitelio, distinguiéndose entre 6 y 8, aproximadamente. El estrato basal pasa de ser cúbico a cilíndrico bajo; los núcleos son eucromáticos y, a diferencia de otros periodos, encontramos células en mitosis. (fig.38).

Las células del estrato espinoso muestran imágenes de vacuolización citoplasmática muy evidente, mostrando ,por tanto un aspecto claro.

Mediante el empleo de técnicas histoquímicas pudimos comprobar que las yeguas puberales iniciales apenas presentan positividad a las técnicas de P.A.S. y Azul Alcian pH 2,5.

Las hembras puberales tardías, presentan mayor número de áreas P.A.S. positivas; esta respuesta se manifiesta en el interior de vacuolas a nivel apical, y son más abundantes al final de la pubertad. En algunos casos se evidencia material P.A.S. positivo en el interior de grupos celulares de la capa superficial, en contacto con la luz vaginal. (fig.38).

El epitelio, anteriormente descrito, descansa sobre una membrana basal positiva al ácido periódico de Schiff.

También se pueden descubrir diferencias, dentro de la etapa puberal, en cuanto al aspecto del tejido conjuntivo subendotelial.

Las potras puberales iniciales apenas muestran congestión vascular ó edema. En algunos ocasiones hemos podido observar alguna formación linfoide asociada a mucosas, y con frecuencia se detectó la presencia de linfocitos tanto en tejido conjuntivo cercano al epitelio, como migrando a través del mismo.

Todas estas características varían notablemente en las hembras equinas puberales tardías, próximas a su madurez sexual. Así, los vasos sanguíneos de estas potras aparecen congestivos, y el tejido conjuntivo presenta un grado medio de edematización.

Los linfocitos se detectan, en este caso, en mayor cantidad, tanto en el tejido conjuntivo como migrando a través del epitelio.

2.3.2 ESTUDIO INMUNOCITOQUIMICO DEL CITOESQUELETO

En la vagina de yeguas puberales, observamos con el suero anti-vimentina una positividad discreta en algunas fibras musculares, mientras que la expresión de desmina fué evidente en todas ellas. (fig.39) (tabla 7).

La intensidad de la inmunoreacción del epitelio a las citoqueratinas decrece a medida que nos acercamos a la luz, presentándose en gran cantidad en los estratos basal, y espinoso. El estrato superficial a penas es positivo; este hecho se detectó también con microscopía electrónica. (fig.40)(tabla 7).

2.3.3 ULTRAESTRUCTURA

El epitelio vaginal de las yeguas púberes poco evolucionadas presenta escasas variaciones con respecto a la fase fetal, quizá el hecho más destacable sea la disminución del depósito de glucógeno que originará por tanto una electrodensidad menor del citoplasma. La presencia de tonofilamentos se mantiene, siendo fácilmente identificables, y en algunas células llegan a originar haces intensamente electrodensos. (figs.41 y 42).

Las células de los estratos intermedios po-

seen una característica forma aplanada y los complejos de unión intercelulares son numerosos y muy evidentes. Los núcleos aparecen aplanados adaptándose a la forma celular y presentan abundantes escotaduras que llegan, incluso, a darles un aspecto lobulado. (fig.41).

Las células de la capa superficial adquieren una forma globosa,, presentando su membrana plasmática numerosas invaginaciones y complejos de unión con las células vecinas. El polo apical posee microvellosidades. El núcleo es ovoideo aunque presenta un contorno dentado. (fig.43).

El citoplasma es menos denso que el de las células de estratos inferiores, debido principalmente a una pérdida de filamentos intermedios, siendo muy marcado este rasgo a nivel basal. La parte apical de las células presenta cisternas de retículo endoplásmico rugoso, ribosomas libres, mitocondrias dispersas y vacuolas de contornos irregulares cuyos contenidos son de electrodensidad media ó intensa. En algunas yeguas, más evolucionadas hacia la madurez sexual, la vacuolización es muy evidente dándole a la células un aspecto "apolillado". (fig.44).

FASE ADULTA

3.1 AMPOLLA OVIDUCTAL

3.1.1 ESTRUCTURA E HISTOQUIMICA

La estructura histológica del oviducto equino apenas presenta variaciones cíclicas resaltables, por lo tanto pasaremos primero a describir su configuración y componentes, desarrollando más adelante, los ligeros cambios que hemos detectado y que caracterizan el periodo sexual por el que atraviesa la yegua.

En la ampolla oviductal de yeguas adultas encontramos en la mucosa, unos amplios pliegues longitudinales altos que se prolongan más allá del centro de la luz oviductal; estas formaciones son complejas en cuanto a ramificación se refiere, lo cual hace que la tuba uterina de la hembra equina se corresponda con un factor 5, siguiendo las pautas establecidas por Beck y Boots (1974). La presencia de estos pliegues origina la aparición de profundas criptas basales. (figs.45, 46 y 47).

El epitelio de esta porción del aparato reproductor de la yegua es, en general, cilíndrico ciliado, si bien en algunos campos podemos observar áreas de pseudoestratificación; los tipos celulares muestran diferencias morfológicas, lo cual nos conduce a clasificarlas en células:

- ciliadas
- secretoras
- basales

Las células ciliadas, el componente más numeroso de la mucosa, son cilíndricas altas con citoplasma claro y núcleo eucromático ovoide basal. (figs.46 y 47).

Las células secretoras se encuentran intercaladas entre las anteriores, y pueden aparecer voluminosas y con el citoplasma claro, entonces los núcleos son eucromáticos y redondeados, ó estrechas y de citoplasma escaso, cuyos núcleos muy alargados según el eje mayor de la célula es de cromatina densa. (figs.46 y 47).

Las células basales muestran un núcleo redondeado, en algunas ocasiones triangular, y una pequeña cantidad de citoplasma; este tipo celular es el menos numeroso, y no entra en contacto directo con la luz oviductal. (figs.46 y 47).

En algunos oviductos observamos formaciones quísticas en la mucosa que, suelen presentán material positivo tanto a la técnica del P.A.S. como a la del Azul Alcían pH 2,5. Las células epiteliales muestran, en general, una discreta positividad apical con estas técnicas, sin producirse variaciones reseñables duran-

te el ciclo estral. (fig.46).

Bajo la membrana basal existe una discreta cantidad de tejido conjuntivo laxo en el que se evidencia, en algunas ocasiones, las clásicas formaciones linfoides asociadas a mucosas. Estas estructuras están integradas por células mononucleares, principalmente por linfocitos e histiocitos y algunas células plasmáticas. De modo difuso detectamos algunos mastocitos y eosinófilos, dispersos entre la lámina propia.

Como característica histológica estral del oviducto de la yegua observamos que algunos núcleos se presentan, durante este periodo, en el polo apical de la célula en estrusión hacia la luz. Por último comentar que aparecen áreas de edema en lámina propia (fig.45) y discreta congestión vascular, comparables con las que se ven a nivel de cuerno uterino durante esta misma fase del ciclo.


3.1.2 ESTUDIO INMUNOCITOQUIMICO DEL CITOESQUELETO

En el oviducto equino en la fase adulta no se observan diferencias en cuanto al contenido en citoqueratinas, vimentina y desmina, al igual que con microscopía convencional a lo largo de las distintas etapas del ciclo estral. (tabla 8).

En estas localizaciones detectamos, de modo aislado y en pequeñas cantidades, presencia de vimentina a nivel de la capa muscular (fig.48). Con el suero anti-desmina obtuvimos una reacción evidente de las tónicas musculares. Por otra parte la inmunoreacción detectada frente a citoqueratinas, nos muestra una imagen de positividad media en las células epiteliales de la mucosa oviductal, siendo esta más intensa en unas células que en otras y localizándose principalmente entre el núcleo y el borde luminal de la célula. (fig.49)(tabla 8).

3.1.3 ULTRAESTRUCTURA

El epitelio del oviducto equino está integrado por células cilíndricas altas, entre las cuales se intercalan escasas células secretoras. Las células ciliadas suelen poseer un citoplasma más electrolúcido, los núcleos se encuentran en disposición basal aunque a distintas alturas, dando al epitelio aspecto de pseudoestratificación. Son pobres en organelas, siendo las más destacables las cisternas de retículo endoplásmico rugoso, mitocondrias, ribosomas libres, partículas de glucógeno y diversas vacuolas, ópticamente vacías en el polo apical, evidenciándose claramente los cuerpos basales de los cilios. (figs.50 y 51).



Las células secretoras poseen mayor densidad electrónica, un núcleo eucromático en posición basal, abundantes vacuolas y vesículas en la parte superior de la célula de tamaño variable y contenidos de diversa electrodensidad. Es frecuente observar la estrusión de estas vesículas por el polo apical entre las microvellosidades. (figs. 51 y 50).

Este epitelio cilíndrico simple descansa sobre una membrana basal, que posee la electrodensidad característica de esta estructura sin que se aprecie ninguna peculiaridad digna de ser destacada.

Las imágenes electrónicas del corion confirman la presencia de un tejido conjuntivo rico en células inmersas en haces de fibras colágenas distribuidas de forma dispersa.

3.2 CUERNO UTERINO

3.2.1 ESTRUCTURA E HISTOQUIMICA

Dentro de las diferentes fases en las que se divide el ciclo estral en la yegua, iniciaremos nuestro estudio con el proestro. Durante este periodo el epitelio luminal es columnar simple; sus células muestran, en general, un citoplasma denso y el núcleo, de forma oval, es eucromático ocupando una posición basal ó central. Las células integrantes de las glándulas tienen una morfología similar a la descrita para las del lumen; las luces glandulares permanecen cerradas. Sobre la membrana basal característica también aparecen algunas células basales. (fig.5j).

En algunos campos de las preparaciones observamos un discreto edema que comienza a hacerse evidente entre los grupos glandulares.

Con las técnicas histoquímicas del P.A.S. y Azul Alcían pH 2,5 evidenciamos positividad únicamente en las células del epitelio luminal.

A nivel de la lámina propia destacamos el aspecto voluminoso de los fibroblastos del estrato compacto, así como la presencia de linfocitos en número escaso. (fig.5j).

El estro tiene una duración aproximada de 3 días en la especie equina. Tanto el epitelio luminal como el glandular experimentan aquí un incremento en la altura de sus células, ahora cilíndricas altas; también detectamos algunas áreas de pseudoestratificación.

La fase estral es la única del ciclo en la que observamos mitosis en las células epiteliales (fig. 53). Los núcleos se muestran en general eucromáticos y el citoplasma aparece con vacuolización, principalmente en la porción apical. El contenido de estas células está constituido por sustancias positivas a la técnica del ácido periódico de Schiff y al Azul Alcian pH 2,5 (figs. 53 y 54). Las células de los conductos y las de las luces glandulares mostraron una positividad moderada con ambas técnicas; sin embargo, las glándulas uterinas, que permanecen abiertas en esta fase, expresan positividad en sus secreciones para glucoproteínas fundamentalmente. (figs. 53 y 54).

Bajo la membrana basal se detecta un edema severo que hace que disminuya la densidad glandular por unidad de área. En el tejido conjuntivo se detecta una mayor cantidad de linfocitos, y en algunos casos también de eosinófilos y polimorfonucleares neutrófi-

los, que se localizan en posición subepitelial ó periglandular. (fig.5f).

En la especie equina no se emplea el término metaestro, para considerar el periodo de transición entre el estro y el dioestro, como sucede en otras hembras domésticas, quedando abarcado en el denominado dioestro precoz, que se corresponde con los días siguientes al estro.

El dioestro es la fase que más duración tiene dentro del ciclo estral de la yegua. Los 16 días que aproximadamente posee, se dividen en tres sub-grupos:

- dioestro precoz
- dioestro medio
- dioestro tardío

Tras el periodo estral, se iniciaría el dioestro precoz, en el cual las células del epitelio luminal continúan siendo cilíndricas pero su altura disminuye ligeramente, no así las células de las glándulas que continúan siendo cilíndricas altas; algunas de las luces glandulares permanecen abiertas y muestran restos del contenido anteriormente citado en el estro. (fig.5g).

Los núcleos ocupan, en general, una posición basal, la cromatina es laxa y su forma es más alargada

en las células lumbinales. Los citoplasmas aparecen vacuolizados con las técnicas habituales de tinción, pero con las técnicas del P.A.S. y del Azul Alcían pH 2,5 muestran positividad pero algo menor que durante el estro; el contenido de las luces glandulares solo muestra positividad moderada a la técnica del P.A.S.

En esta fase desaparece el edema del tejido conjuntivo sub-epitelial, lo cual hace que se incrementa la densidad y la tortuosidad de las glándulas (fig.57). Los fibroblastos disminuyen de tamaño alargándose e incrementan la densidad de su cromatina. En algunas hembras pudimos observar un discreto infiltrado a base de linfocitos y, a veces, de polimorfonucleares eosinófilos. La congestión vascular disminuye notablemente.

Los dioestros medio y tardío se caracterizan por un descenso en la altura del epitelio tanto luminal como glandular que aparece entre cilíndrico bajo y cúbico. Los citoplasmas se muestran más densos y los núcleos, basales ó centrales, expresan heterocromatización (fig.58). Las técnicas histoquímicas utilizadas indican una producción leve de glucosaminoglucanos en células de la luz y de los conductos glandulares, y un poco más intensa de glucoproteínas solo en la mucosa luminal.

3.2.2 ESTUDIO INMUNOCITOQUIMICO DEL CITOESQUELETO

El estudio inmunocitoquímico para la detección de los filamentos intermedios citoqueratinas, desmina y vimentina en el útero equino, no muestra diferencias significativas atribuibles a las distintas fases de que consta el ciclo estral. Obtuvimos una discreta positividad en algunas fibras musculares lisas a la vimentina (fig.60). La inmunoreacción a la desmina por parte de las capas musculares no es uniforme, detectando en algunos grupos musculares una reacción más débil que en otros. En cuanto al contenido en citoqueratinas observamos una discreta reacción en el citoplasma de algunas células lumbales (fig.61), en glándulas y conductos glandulares la positividad se detecta en el citoplasma apical (figs.63 y 62). Las capas musculares resultaron negativas a este filamento intermedio. (tabla 9).

3.2.3 ULTRAESTRUCTURA

El epitelio luminal y glandular uterino, de la yegua adulta, durante el proestro está formado por un epitelio simple cilíndrico en el que se alternan los dos tipos celulares característicos: elementos secretores en mayoritaria proporción y elementos ciliados, no secretores ó basales. (figs.65 y 64).

Las células secretoras durante este periodo, anterior al estro, muestran un inicio de su actividad funcional. El núcleo, que posee una forma ovoidea y un contorno ligeramente irregular, es eucromático y ocupa una posición central (fig.64). El citoplasma muestra una mayor densidad cromática que en las células ciliadas, y en él se observan mitocondrias, cisternas difusas de retículo endoplásmico rugoso y ribosomas libres.

El hecho más característico se produce en el polo apical donde vesículas, de pequeño tamaño y aspecto regular se van agrupando. Estas estructuras poseen un contenido electrodensó, puntual, que solo las rellena parcialmente, dejando un amplio espacio ópticamente vacío. (fig.64).

Las células ciliadas aparecen intercaladas entre las secretoras, y se distinguen fácilmente por su menor electrodensidad citoplasmática. El núcleo es eucromático y, en muchos casos, muestra un nucleolo evidente; en el citoplasma distinguimos mitocondrias, escaso retículo endoplásmico rugoso, ribosomas dispersos y gránulos de glucógeno. En el polo apical los cilios muestran sus componentes característicos.

Durante el estro, el epitelio uterino es columnar, adquiriendo en ocasiones un aspecto de seu-

doestratificación (fig.66). Solo describiremos los cambios que se observan en esta estructura con respecto a la fase anterior.

En las células secretoras el hecho más destacable es el notable aumento de su actividad, que se traduce en una abundancia de vesículas que se disponen entre el núcleo, desplazándolo hacia el extremo basal de la célula, y el polo apical dirigiéndose hacia las microvellosidades, donde acaban fundiéndose con la membrana plasmática, liberando su contenido al lumen uterino. (figs.67 y 66).

El complejo de Golgi, en posición yuxtannuclear, adquiere un notable desarrollo en esta fase y aparece rodeado de abundantes vesículas esféricas, de aspecto granuloso, que poseen distintas electrodensidades incluso dentro de una misma estructura. (fig.68).

Las cisternas de retículo endoplásmico rugoso cercanas, presentan sus luces dilatadas. Es abundante la carga glucogénica. Esta fase estral se caracteriza, así mismo, por las frecuentes mitosis que se encuentran a nivel epitelial. En el corion destaca la decelceración que se observa de las fibras colágenas debido al edema existente.



En el diestro precoz el epitelio es cilíndrico simple y tiende a disminuir a cúbico en las fases siguientes. Ultraestructuralmente, el hecho más característico es el vaciamiento que han sufrido las vesículas en el polo apical, quedando la célula con vacuolas, en su mayoría vacías ó con pequeñas esferas electrodensas, que se disponen excéntricamente (figs. 70 y 69). Son abundantes los lisosomas secundarios que se observan. El núcleo sigue conservando una típica disposición basal. Las luces glandulares aparecen abiertas y en ellas se ven restos de las secreciones entre los cilios.

A medida que avanza el diestro disminuye hasta desaparecer la actividad secretora y las células epiteliales adquieren paulatinamente unas características ultraestructurales muy semejantes a las descritas para el proestro.

3.3 VAGINA

3.3.1 ESTRUCTURA E HISTOQUIMICA

La vagina experimenta a lo largo del ciclo estral una serie de cambios que caracterizan a cada periodo en concreto.

Durante el proestro la proliferación celular es media. El estrato basal consta de células cilíndricas bajas con un grado de condensación de la cromatina intermedio, y con escasas mitosis. El estrato espinoso se compone de células con núcleo redondo y citoplasma homogéneo que, en algunas ocasiones presenta vacuolización. El estrato superior presenta un aspecto típico de células planas y núcleos picnóticos; en algunas ocasiones encontramos a este nivel grupos de restos celulares. (figs.72 y 71).

Con las técnicas del P.A.S. y del Azul Alcian pH 2,5, se obtiene una evidente positividad en algunos grupos celulares de las capas superficiales, y en las células del estrato espinoso el citoplasma se tiñe algo más intenso con la segunda técnica. (figs.72 y 71).

En el estroma encontramos algunos campos con edema discreto y ligera congestión vascular. En este periodo ya comienza la migración linfocitaria y, en

algunos casos también se observan polimorfonucleares eosinófilos.

El aspecto histológico de la vagina de la yegua en estro ofrece una imagen de gran proliferación celular, encontrándonos entre 6 y 12 capas de células. En el estrato basal las células son cilíndricas bajas, los núcleos eucromáticos y las figuras mitóticas frecuentes. El estrato espinoso experimenta una vacuolización perinuclear bajo la influencia de los estrógenos. En las células próximas al lumen el núcleo es heterocromático y la forma alargada. (figs.74 y 73).

Con técnicas histoquímicas detectamos la presencia de glucoproteínas y glucosaminoglicanos, que es máxima en esta fase. Se observa positividad al P.A.S. en la capa superficial y en algunas áreas del estrato espinoso (fig.74). En las mismas localizaciones encontramos sustancias positivas al Azul Alcian pH 2,5 pero en menor cantidad que con el P.A.S.

El tejido conjuntivo subepitelial ofrece un aspecto edematoso y los vasos sanguíneos están congestionados. Durante esta fase del ciclo se incrementa notablemente el número de células libres, principalmente leucocitos, a este nivel y que con frecuencia atraviesan el epitelio hacia la luz.

Durante el dioestro el número de capas del epitelio vaginal disminuye notablemente, encontrándonos con unas 4-6 capas celulares. El estrato basal se compone de células cúbicas de núcleos heterocromáticos. Las células del estrato espinoso no están vacuolizadas y muestran durante esta fase un citoplasma homogéneo. En el estrato superficial encontramos con frecuencia vacuolas intercelulares con un material eosinófilo en su interior. (fig.75).

Con técnicas histoquímicas el contenido de las vacuolas muestra más positividad al P.A.S. que al Azul Alcian pH 2,5. También fueron ligeramente positivos los citoplasmas de algunas células del estrato espinoso.

El estroma pierde el edema característico del periodo anterior y los vasos no muestran congestión; por otra parte encontramos muy pocas células migratorias.

3.3.2 ESTUDIO INMUNOCITOQUIMICO DEL CITOESQUELETO

El estudio inmunocitoquímico de vimentina y desmina a nivel vaginal en yeguas adultas, muestra unos resultados análogos a los descritos para el útero, no describiéndose cambios estrales. Así, la vimentina se expresa de modo muy discreto en algunas fibras

musculares, y la desmina aparece en las bandas musculares, pero en algunas de ellas de manera más débil. (tabla 10).

Las células epiteliales de la vagina si experimentan cambios con arreglo a su contenido en citoqueratinas, a lo largo del ciclo estral. El dioestro es el periodo durante el cual el contenido en citoqueratinas es más bajo, tanto en las células del estrato basal como en el estrato espinoso (fig.76). Durante el proestro se incrementa el contenido en este filamento intermedio, evidenciándose de modo más intenso en el estrato basal, algo menos en el estrato espinoso e incrementándose de nuevo en el estrato superficial (fig.77), a diferencia del estro, donde se observan campos donde el contenido en citoqueratinas es menor en el estrato superficial que en el estrato espinoso. (fig.78). (tabla 10).

3.3.3 ULTRAESTRUCTURA

A nivel de microscopía electrónica, son escasos los cambios que se producen en la vagina de las yeguas adultas en las diversas fases del ciclo estral, por lo que haremos una descripción única de dicha estructura matizando, cuando sea preciso, alguna peculiaridad estral.

El epitelio vaginal, plano estratificado, a nivel de las células basales, se caracteriza por poseer estas últimas una forma cúbica y un núcleo grande, irregular, de densidad cromática media, que muestra un nucleolo evidente. La relación núcleo/citoplasma es muy elevada. Durante el estro se detecta una actividad mitótica mayor de estos elementos celulares. (fig.79).

El número de capas que integran el estrato espinoso aumentan durante el estro y disminuyen durante el dioestro medio y tardío. Sus células presentan una forma poligonal característica por las abundantes prolongaciones desmosómicas que unen estrechamente a las células con sus vecinas. Los núcleos, de contorno irregular, muestran profundas escotaduras en su carioteca y un nucleolo adosado a esta última estructura. A nivel del citoplasma el hecho más relevante es la electrodensidad que va adquiriendo debido a la riqueza en tonofilamentos. Se aprecian vacuolas de contenido glucogénico. (fig.80).

El estrato superficial está constituido por células cúbicas más electrolúcidas que las de capas anteriormente descritas; el núcleo redondeado se dispone centralmente y en el polo apical se observan microvellosidades. Estas células se desprenden durante el dioestro tardío. (figs.82 y 81).

FILAMENTOS INTERMEDIOS

OVIDUCTO FETAL

		VIM.	DESM.	CITQ.
Primera mitad gestación 0-24 s.p.c.	EPIT.	0	0	0-1*
	CONJ.	2/0	0	0
		VIM.	DESM.	CITQ.
Segunda mitad gestación 25-48 s.p.c.	EPIT.	0	0	1-2*
	CONJ.	0	0	0
	MUSC.	0	2	0-1/0

Tabla 2: Resultados F.I. oviducto fetal.

FILAMENTOS INTERMEDIOS

UTERO FETAL

		VIM.	DESM.	CITQ.
Primera mitad gestación 0-24 s.p.c.	EPIT.	0	0	1-2*/0
	CONJ.	2/0	0	0
	MUSC.	2/0	1	0-1/0
		VIM.	DESM.	CITQ.
Segunda mitad gestación 25-48 s.p.c.	EPIT.	0	0	3-2*/0
	CONJ.	2/0	0	0
	MUSC.	0	2	0-1/0

Tabla 3: Resultados F.I. cuerno uterino fetal.

*: citoplasma apical.

/: separa grupos celulares.

Inmunoreacción:

0:negativa 1:moderada 2:media 3:intensa

FILAMENTOS INTERMEDIOS

VAGINA FETAL

		VIM.	DESM.	CITOQ.
Primera mitad gestación 0-24 s.p.c.	EPIT.	0	0	2/3
	CONJ.	0	0	0
	MUSC.	1/0	2	0-1/0
Segunda mitad gestación 25-48 s.p.c.	EPIT.	0	0	2/3
	CONJ.	0	0	0
	MUSC.	1/0	2	0-1/0

Tabla 4: Resultados F.I. vagina fetal

/: separa grupos celulares.

Inmunoreacción:

0:negativa 1:moderada 2:media 3:intensa
s.p.c.: semanas post-coito.

FILAMENTOS INTERMEDIOS

OVIDUCTO PUBERAL

	VIM.	DESM.	CITOQ.
EPIT.	0	0	2/1
CONJ.	0/2	0	0
MUSC.	1/0	2	1/0

Tabla 5: Resultados F.I. oviducto puberal.

FILAMENTOS INTERMEDIOS

UTERO PUBERAL

	VIM.	DESM.	CITOQ.
EPIT.	0	0	2/1/0
CONJ.	0/2	0	0
MUSC.	1/0	2	0

Tabla 6: Resultados F.I. útero puberal.

FILAMENTOS INTERMEDIOS

VAGINA PUBERAL

	VIM.	DESM.	CITOQ.
EPIT.	0	0	3/0-1
CONJ.	0	0	0
MUSC.	1-2/0	2	0

Tabla 7: Resultados F.I. vagina puberal.

/: separa grupos celulares.

Inmunoreacción:

0: negativa 1:moderada 2:media 3:intensa.

FILAMENTOS INTERMEDIOS			
OVIDUCTO YEGUAS ADULTAS			
	VIM.	DESM.	CITQ.
EPIT.	0	0	2
CONJ.	0	0	0
MUSC.	1/0	2	0

Tabla 8: Resultados F.I. oviducto de yeguas adultas.

FILAMENTOS INTERMEDIOS			
UTERO YEGUAS ADULTAS			
	VIM.	DESM.	CITQ.
EPIT.	0	0	2/1*/0
CONJ.	0	0	0
MUSC.	1/0	2/1	0

Tabla 9: Resultados F.I. útero yeguas adultas.

FILAMENTOS INTERMEDIOS					
VAGINA YEGUAS ADULTAS					
	VIM.	DESM.	CITQ.		
			Proest.	Estro	Dioest.
EPIT.	0	0	2/3	1/2/3	1/2
CONJ.	0	0	0	0	0
MUSC.	1/0	2/1	0	0	0

Tabla 10: Resultados F.I. en vagina de yeguas adultas.

/: separa grupos celulares.

*: citoplasma apical

Inmunoreacción:

0: negativo 1: moderada 2: media 3: intensa

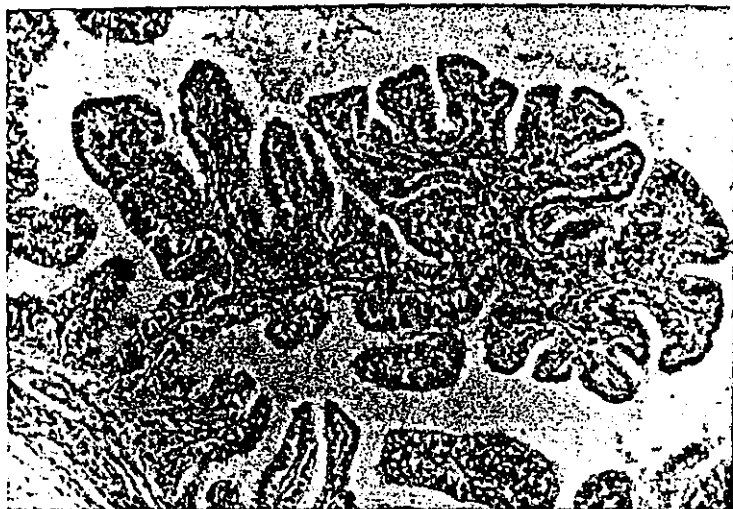

Figura 1: Oviducto de feto de 28 semanas de desarrollo. Pliegues mucosos. Hematoxilina-Eosina. x125.

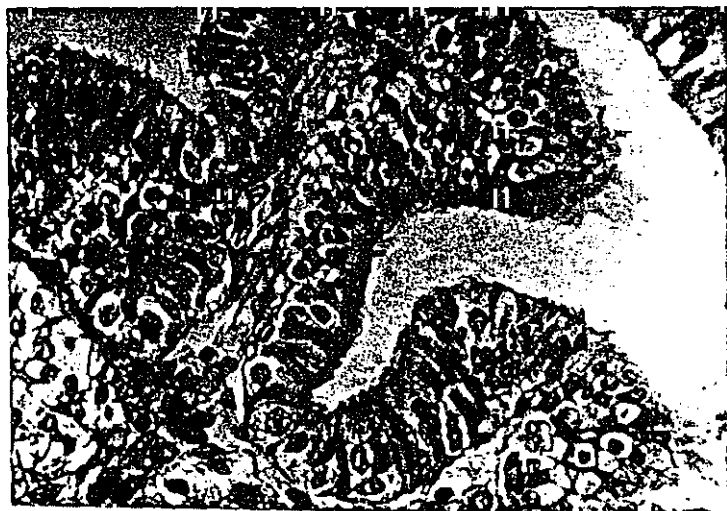

Figura 2: Oviducto fetal de 32 semanas post-coito. Tricrómico de Masson. x500.




Figura 3: Oviducto fetal de 16 semanas de desarrollo gestacional. P.A.P. anti-vimentina. x 312.

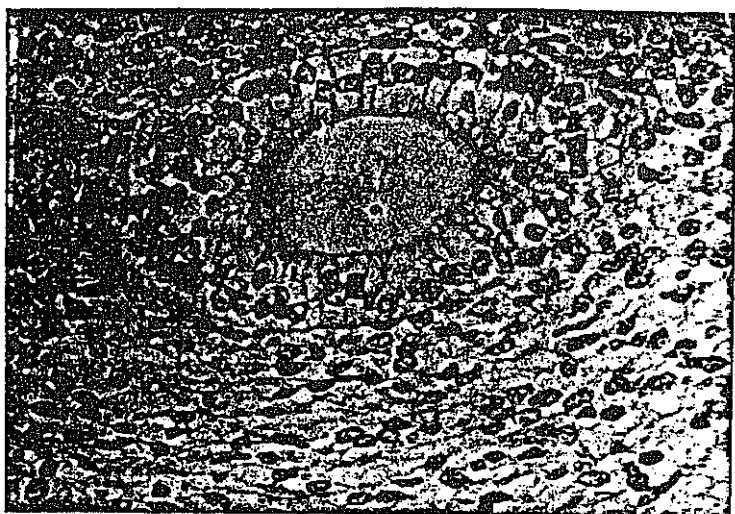


Figura 4: Oviducto de feto de 16 semanas de desarrollo intrauterino. P.A.P anti-citoqueratinas. x500.



Figura 5: Oviducto fetal de 24 semanas post-coito. P.A.P. anti-citoqueratinas. x312.

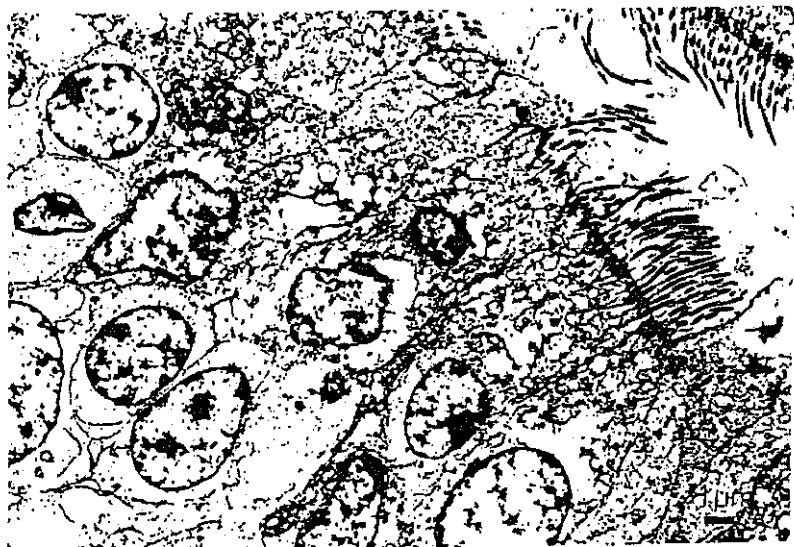

Figura 6: Oviducto de feto de 32 semanas de desarrollo gestacional. Células ciliadas y secretoras.

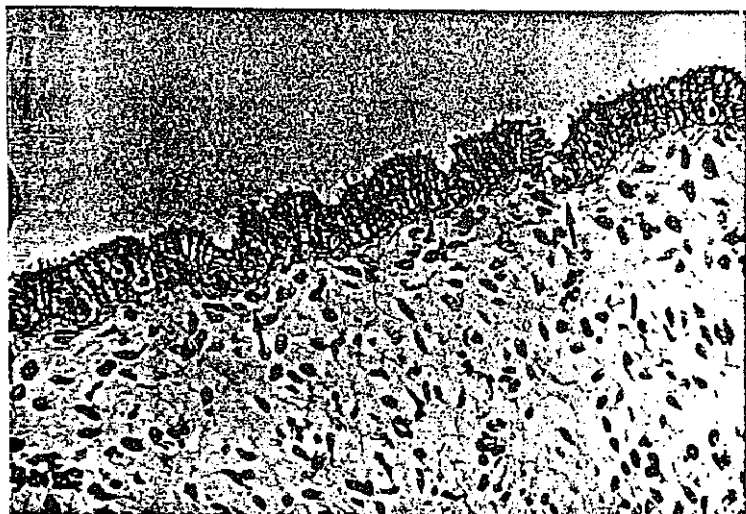


Figura 7: Utero fetal de 36 semanas post-coito. Yemas glandulares (flechas). Tricrómico de Masson. x312.




Figura 8: Utero de feto en primera mitad de gestación. P.A.P. anti-vimentina. x312.

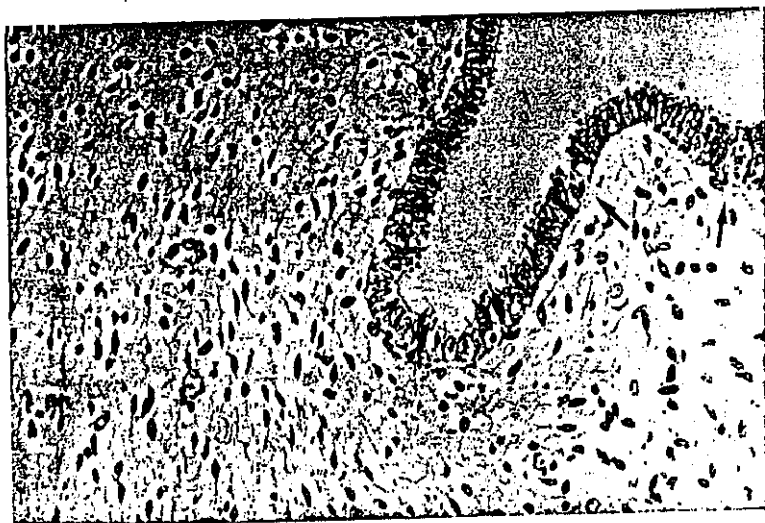


Figura 9: Utero fetal durante la segunda mitad de la gestación. Yemas glandulares (flechas). x312.




Figura 10: Miometrio de feto en la segunda mitad de la gestación. P.A.P. anti-desmina. x312.




Figura 11: Utero de 16 semanas post-coito. P.A.P. anti-citoqueratinas. x500.

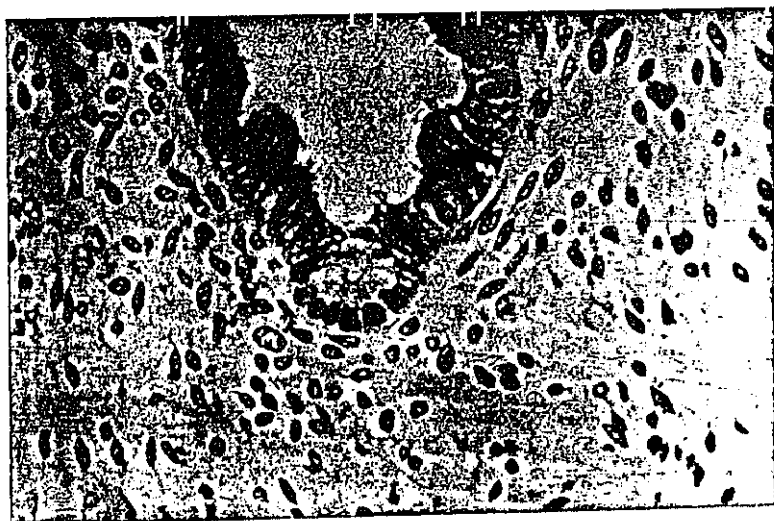


Figura 12: Utero de feto durante la segunda mitad de la gestación. P.A.P. anti-citoqueratinas. x500.




Figura 13: Utero de feto durante la segunda mitad de la gestación. Yema glandular (flecha).

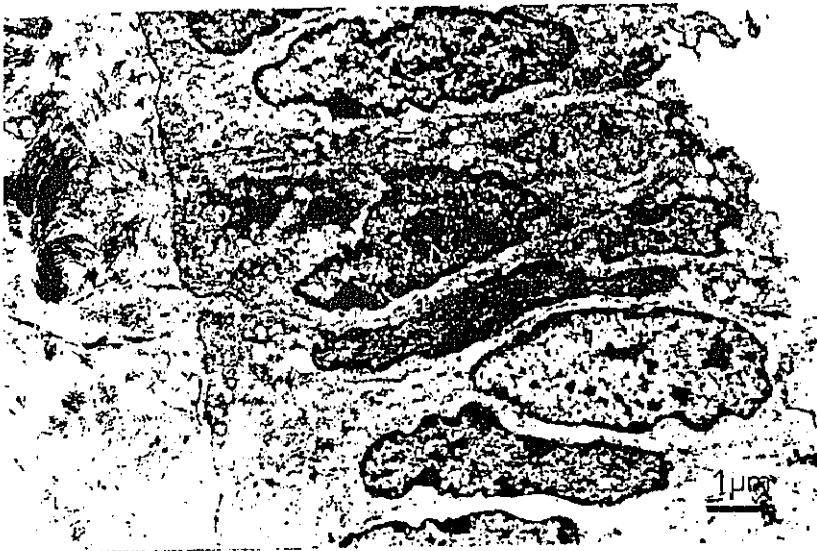

Figura 14: Utero de feto en la segunda mitad de la gestación. Células epiteliales luminales.

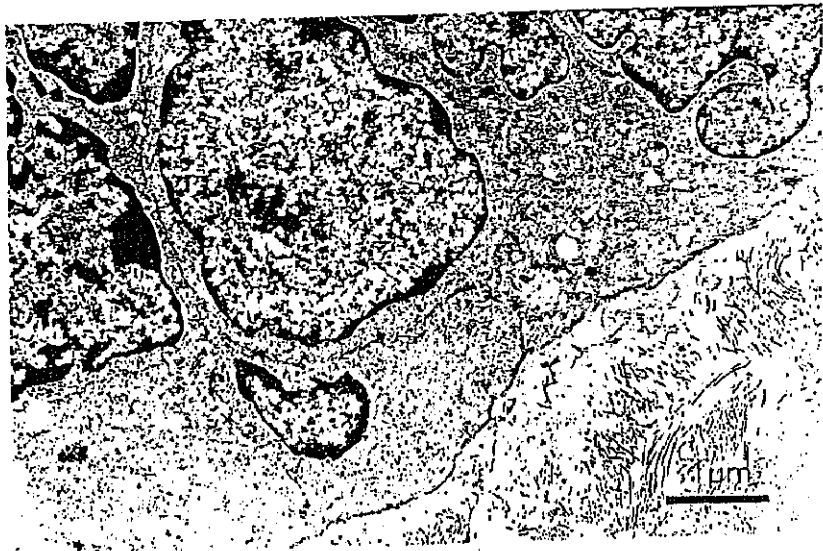

Figura 15: Utero de feto en la segunda mitad del desarrollo intrauterino. Citoplasma basal.

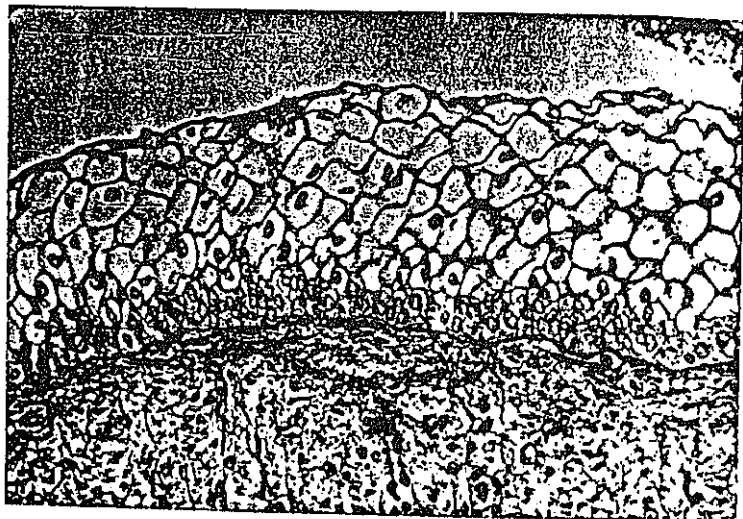


Figura 16: Vagina de feto de 24 semanas post-coito.
Tricrómico de Masson. x312.




Figura 17: Capa muscular de la vagina de feto de 32 semanas de desarrollo. P.A.P. anti-desmina. x312.

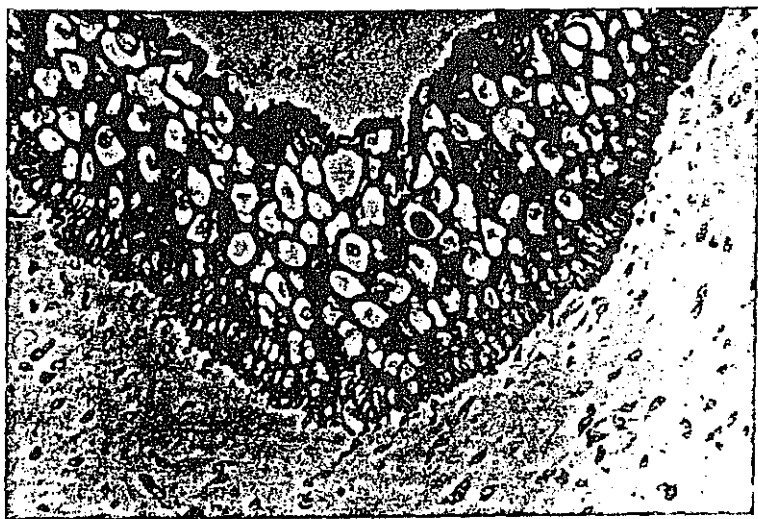

Figura 18: Vagina de feto durante la primera mitad de la gestación. P.A.P. anti-citoqueratinas. x312.

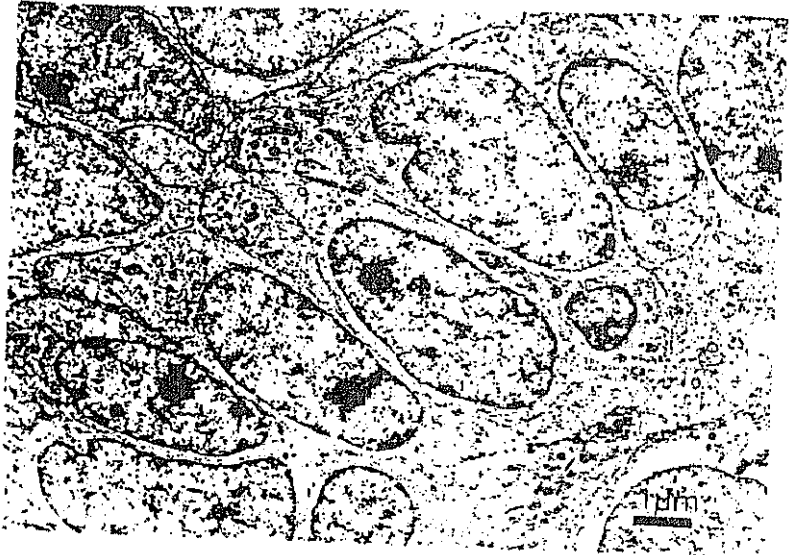


Figura 19: Vagina fetal en la primera mitad de la gestación. Estrato basal.

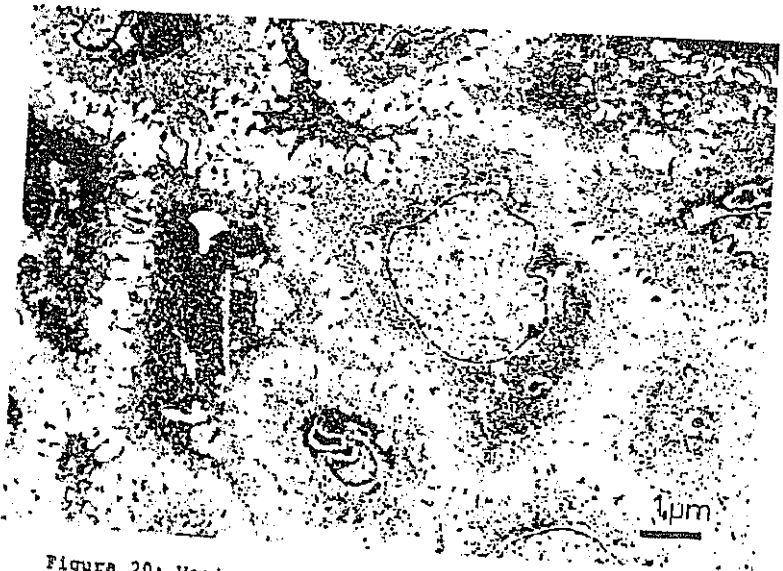

Figura 20: Vagina de feto durante la primera mitad del desarrollo intrauterino. Estrato espinoso.

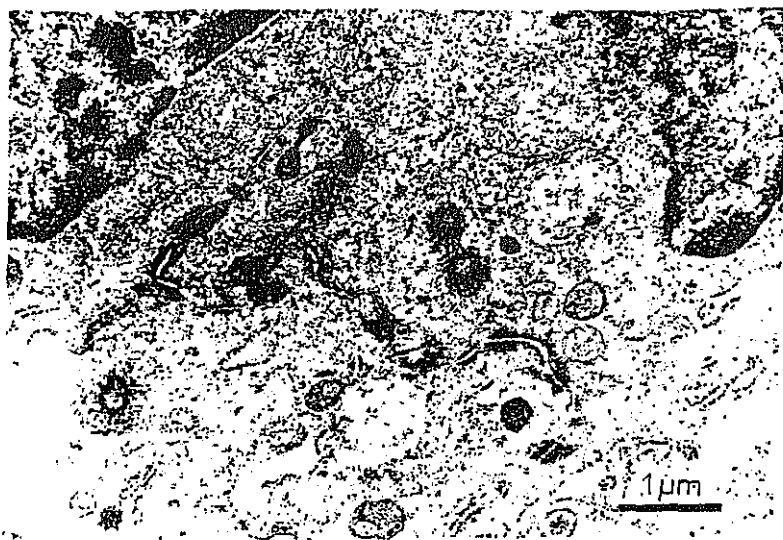

Figura 21: Vagina fetal en la primera mitad de la gestación. Estrato espinoso. Desmosomas.




Figura 22: Oviducto de yegua puberal inicial. Edema subepitelial y dilatación de vasos linfáticos. Tricrómico de Masson, x125.

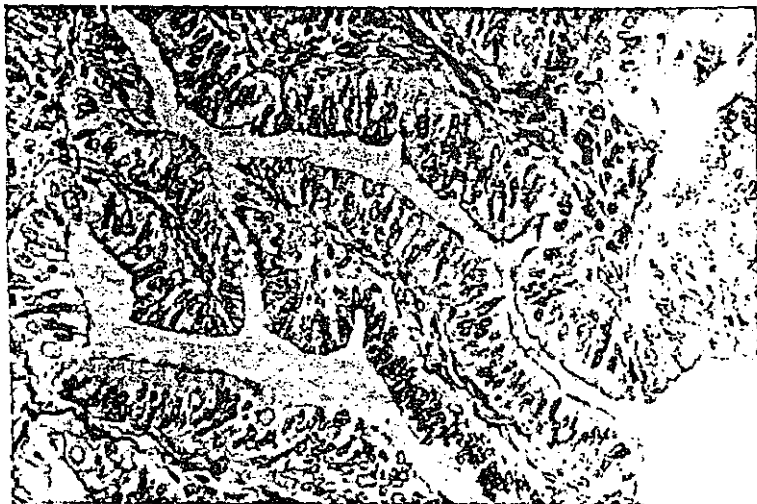

Figura 23: Oviducto de yegua puberal tardía. Pliegues mucosos. Tricrómico de Masson, x312.




Figura 24: Oviducto de yegua puberal inicial. Formación linfoide. Tricrómico de Masson. x312.

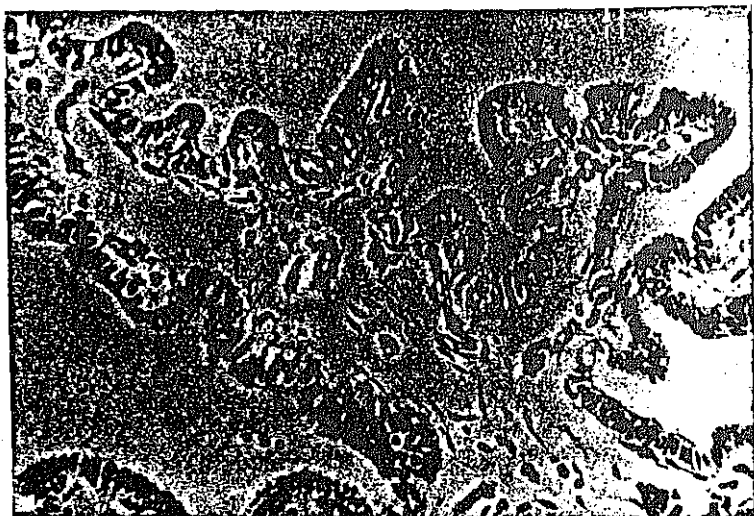


Figura 25: Oviducto de yegua puberal inicial. Pliegue mucoso. P.A.P. anti-vimentina. x312.

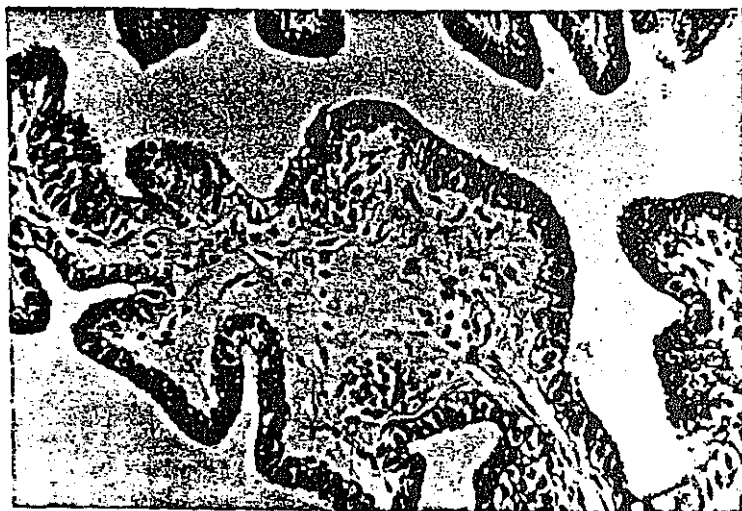


Figura 26: Oviducto de yegua puberal inicial. P.A.P. anti-citoqueratinas. x312.

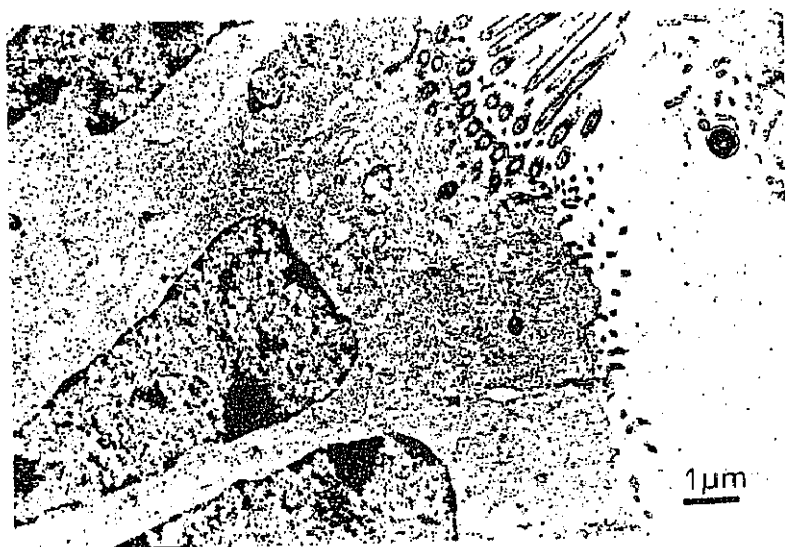

Figura 27: Oviducto yegua puberal inicial. Células ciliadas y secretoras.

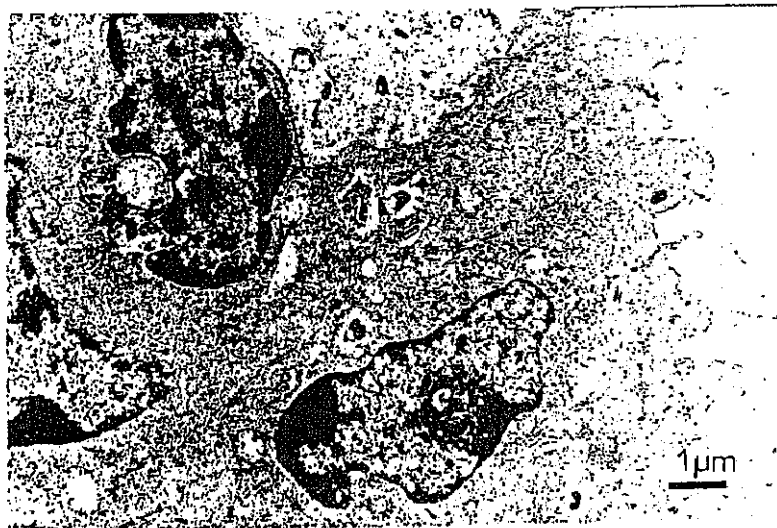

Figura 28: Oviducto de yegua puberal inicial. Células secretoras.

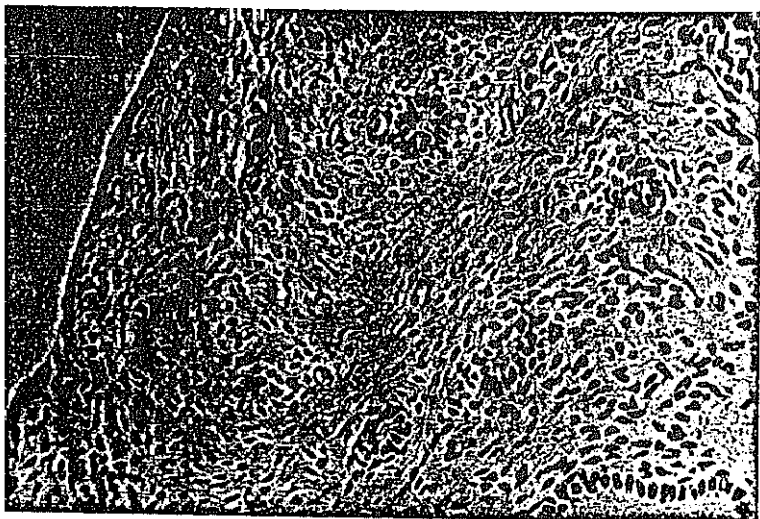


Figura 29: Utero de yegua puberal inicial. Conductos y glándulas en formación. Hematoxilina-Eosina. x312.

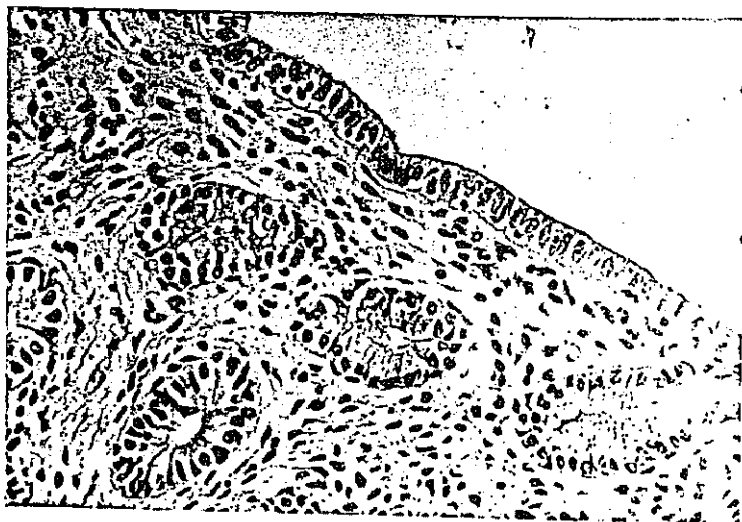


Figura 30: Utero de yegua puberal tardía. Epitelio y formaciones glandulares. P.A.S. x312.



Figura 31: Miometrio de yegua puberal. Positividad en algunas células musculares. P.A.P. anti-vimentina. x 312.

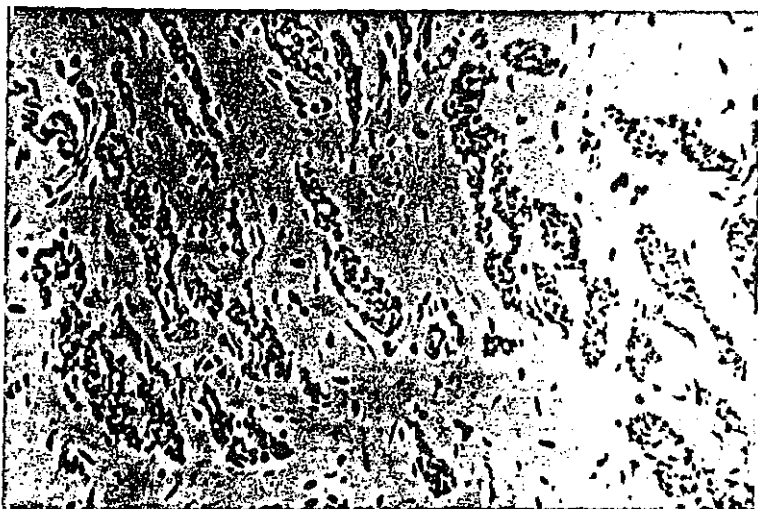

Figura 32: Miometrio de yegua puberal. P.A.P. anti-desmina. x312.

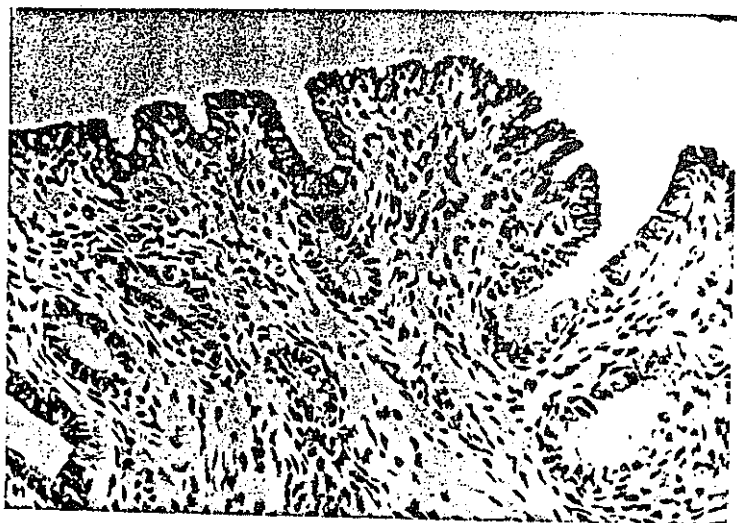


Figura 33: Utero de yegua puberal. Epitelio y glándulas. P.A.P. anti-citoqueratinas. x 312.

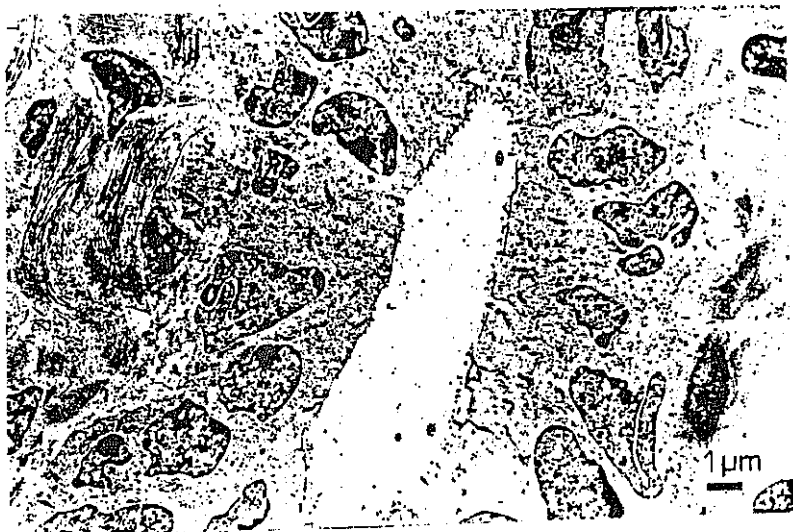

Figura 34: Utero de yegua pubeal. Epitelio luminal.

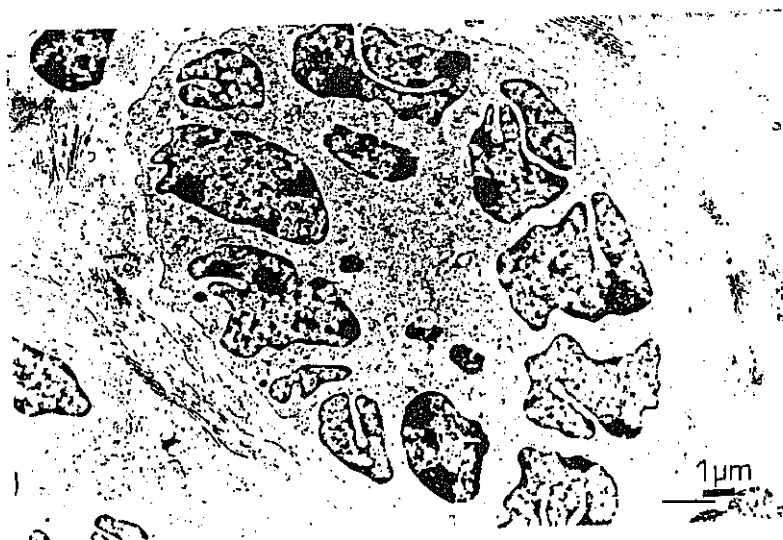

Figura 35: Utero de yegua pubeal. Formación glandular.

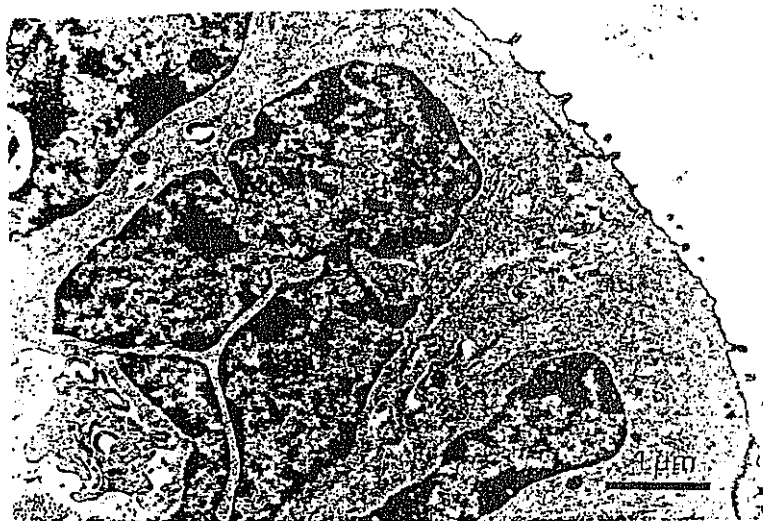


Figura 36: Utero de yegua puberal. Células secretoras con microvellosidades.

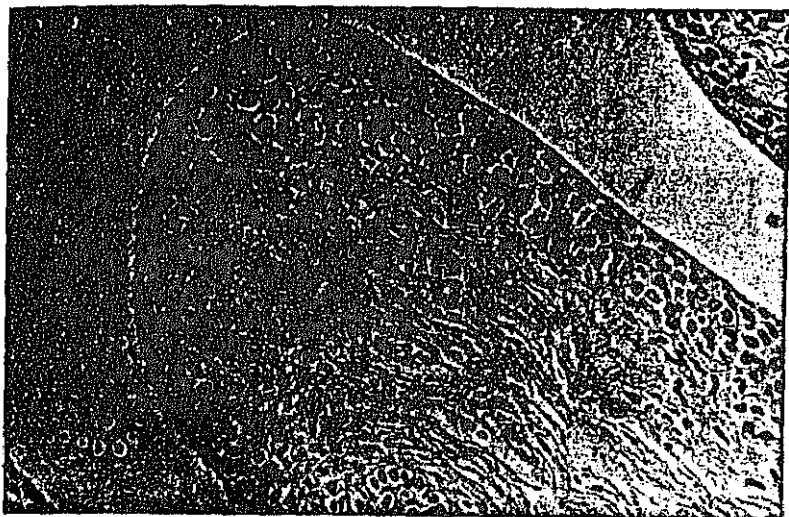


Figura 37: Vagina de yegua puberal inicial. Hematoxilina-Eosina. x312.

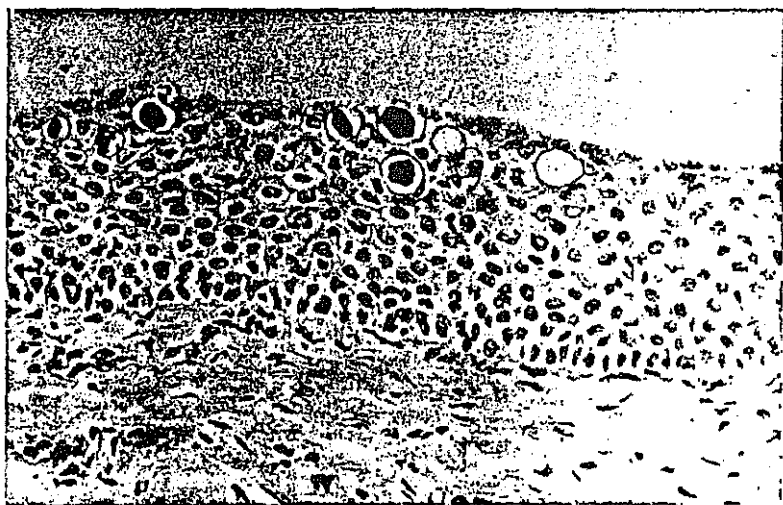


Figura 38: Vagina de yegua puberal tardía. Vacuolas intraepiteliales. P.A.S. x312.

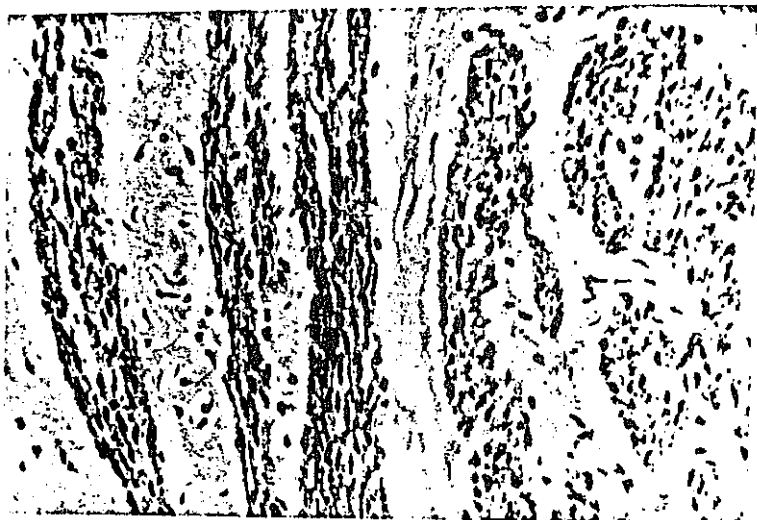


Figura 39: Vagina de yegua puberal. Grupos musculares. P.A.P. anti-desmina. x312.




Figura 40: Vagina de yegua puberal. P.A.P. anti-cito-queratinas. x312.

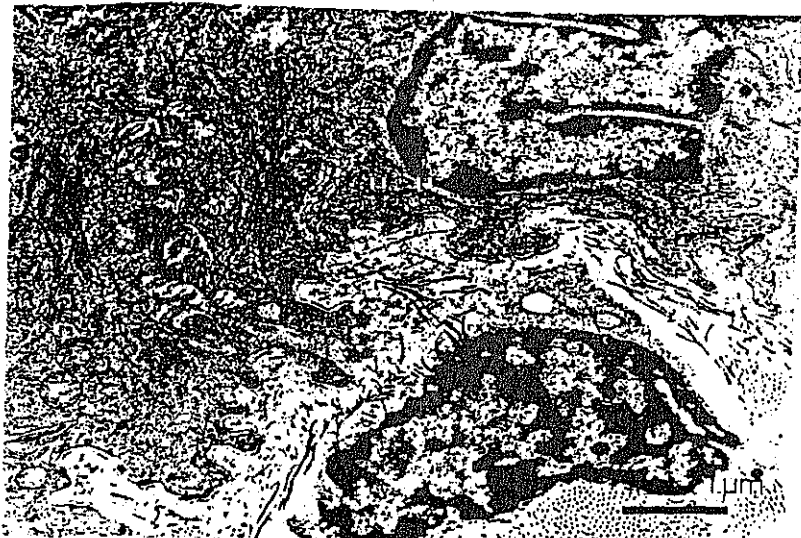

Figura 41: Vagina de yegua puberal. Estrato basal.



Figura 42: Vagina de yegua puberal. Estratos espinoso y superficial.

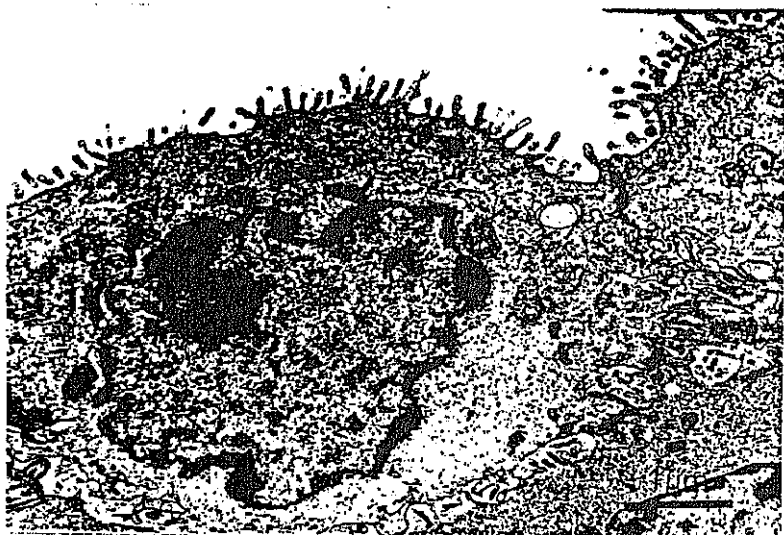


Figura 43: Vagina de yegua puberal. Estrato superficial. Célula con microvellosidades.



Figura 44: Vagina de yegua puberal. Estratos espinoso y superficial.

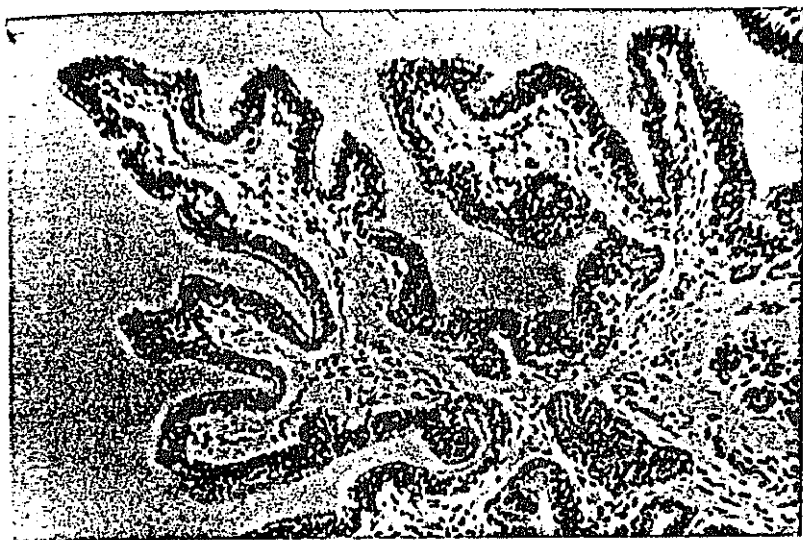

Figura 45: Oviducto de yegua adulta. Pliegues mucosos. Edema en la lámina propia. Hematoxilina Eosina, x125.

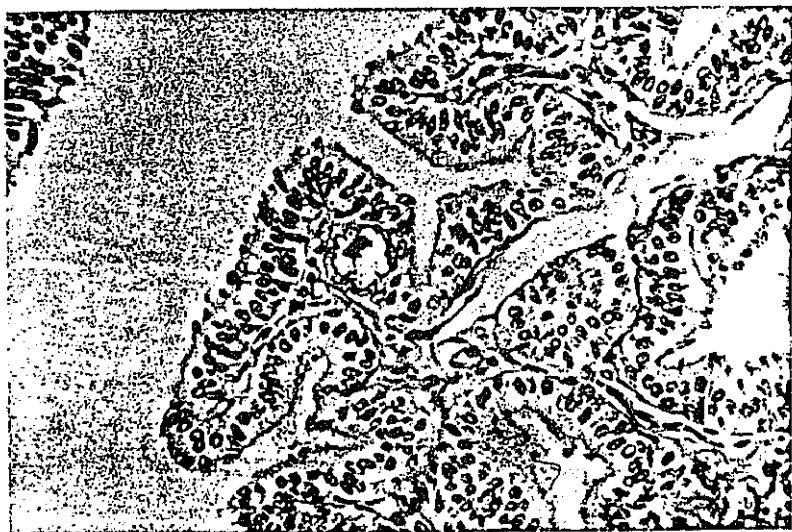


Figura 46: Mucosa oviductal de yegua adulta. Vacuola con material P.A.S.(+). x312.

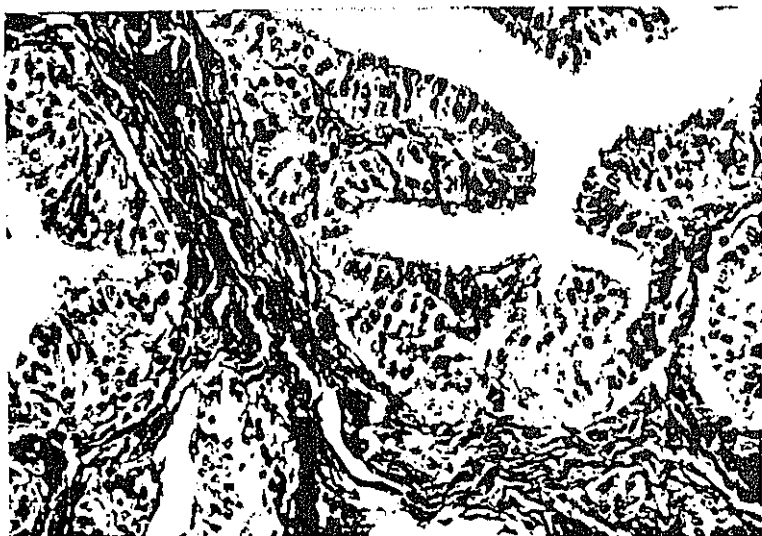

Figura 47: Oviducto de yegua adulta. Epitelio cilíndrico simple con áreas de seudoestratificación. Tricrómico de Masson. x312.

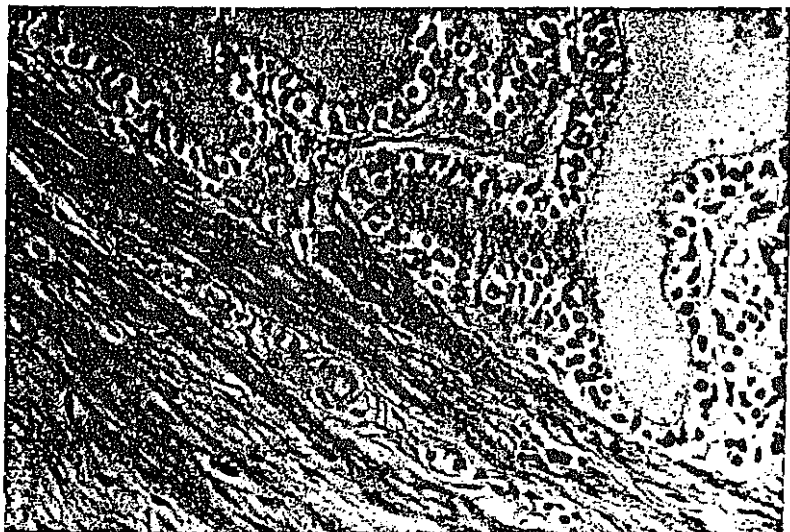

Figura 48: Oviducto de yegua adulta. Fibras musculares lisas vimentina (+). P.A.P. x312.

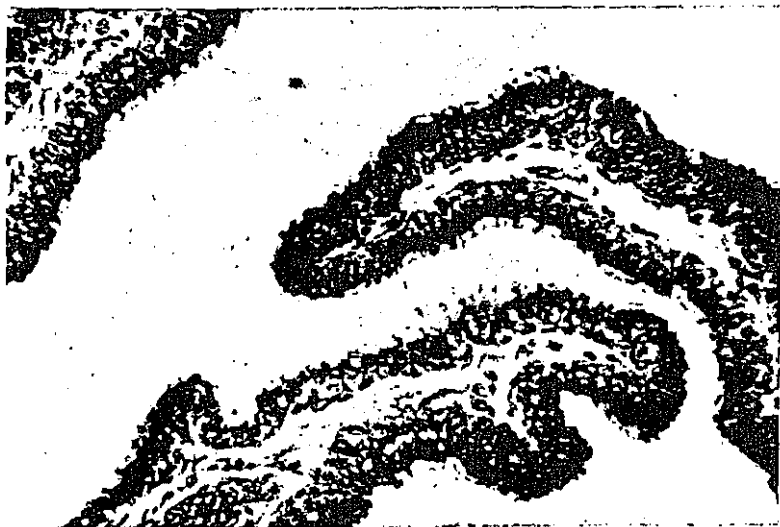

Figura 49: Oviducto de yegua adulta. Células epiteliales citoqueratinas (+). P.A.P. x312.

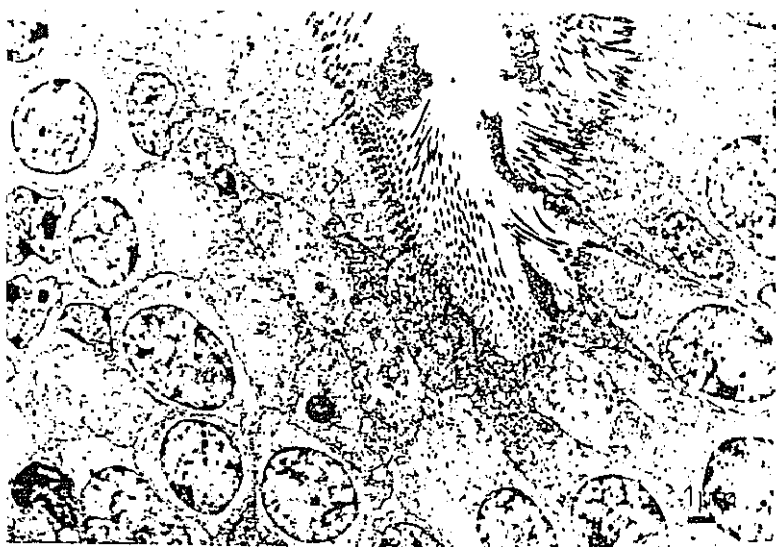

Figura 50: Oviducto yegua adulta. Células ciliadas (electrolúcidas) y células secretoras.

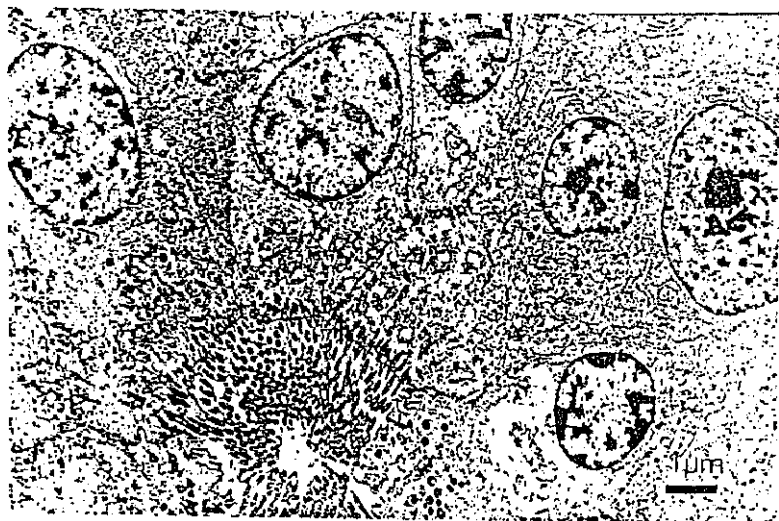


Figura 51: Mucosa oviductal de yegua adulta. Detalle de las células ciliadas y secretoras.




Figura 52: Epitelio oviductal de yegua adulta.
Predominio de células ciliadas.

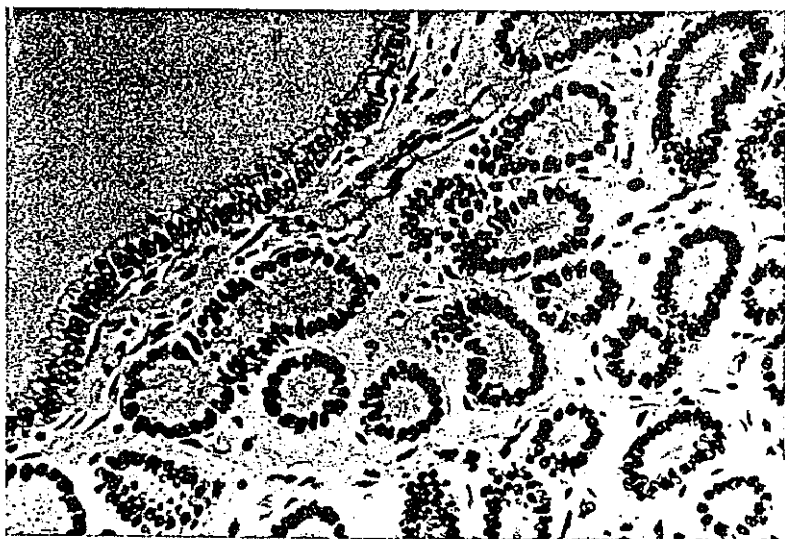

Figura 53: Utero de yegua adulta. Proestro. Epitelio luminal y glandular. Hematoxilina-Eosina. x312.

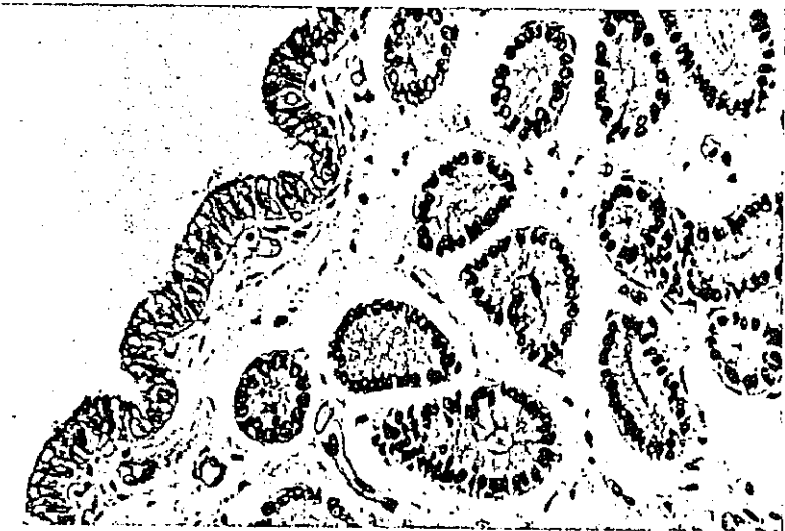


Figura 54: Utero de yegua adulta. Estro. Inicio de la secreción. P.A.S. x312.

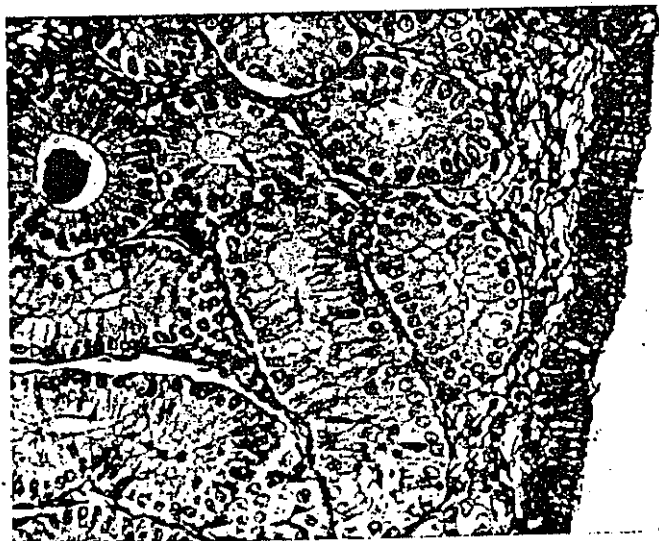

Figura 55: Utero de yegua adulta. Estro. Abundante secreción apical. Azul Alcían (pH 2,5). x312.




Figura 56: Utero de yegua adulta. Estro. Mitosis (flechas). Tricrómico de Masson. x 312.

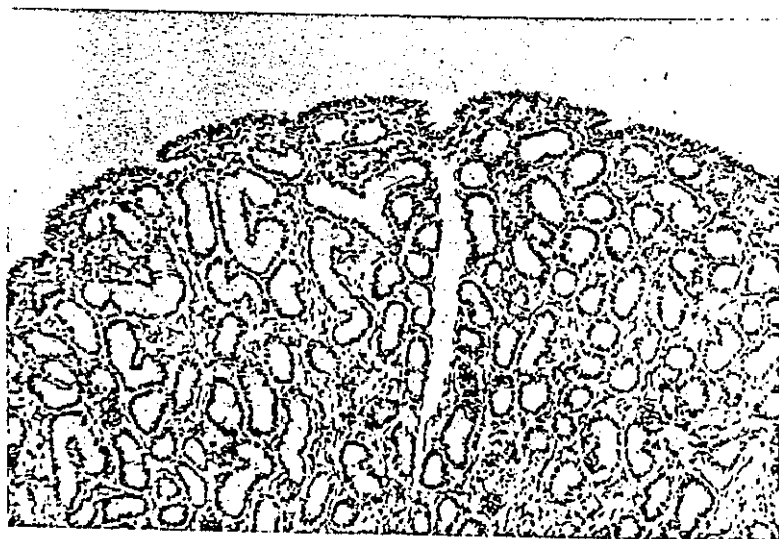


Figura 57: Utero de yegua adulta. Dioestro precoz. Destaca la densidad glandular/campo. H/E. x125.

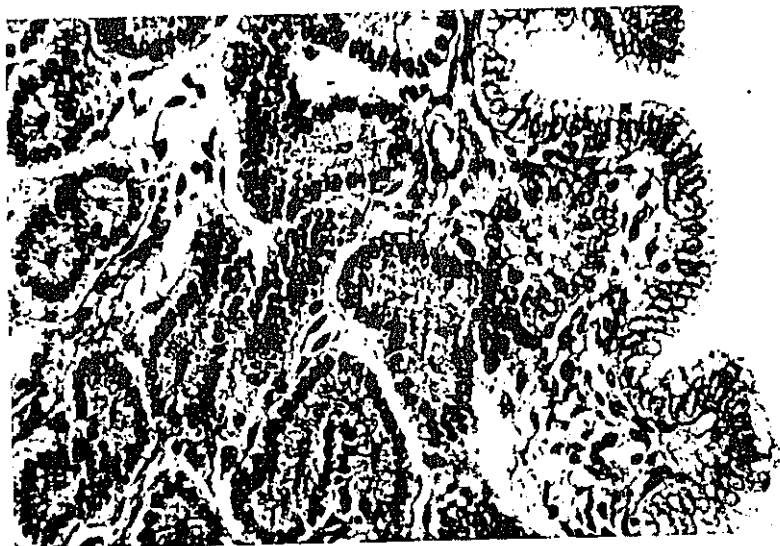

Figura 58: Utero de yegua en dioestro precoz. Disminución de las secreciones. Tricrómico de Masson. x312.

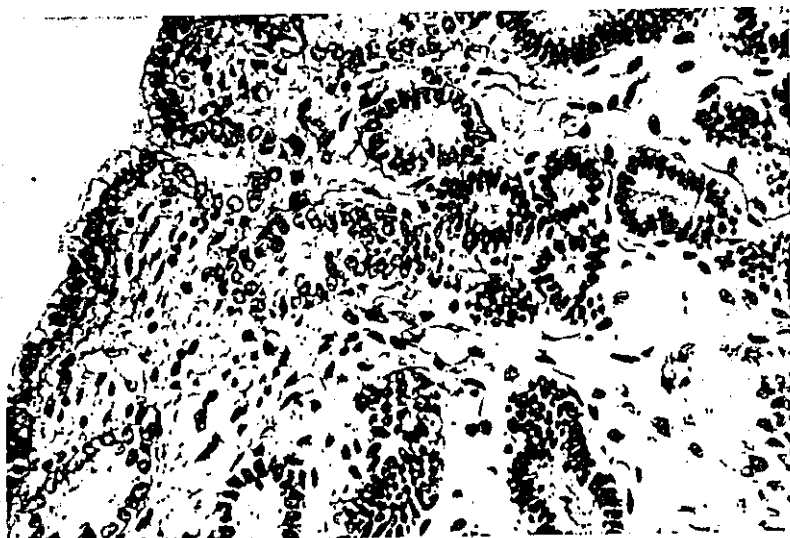

Figura 59: Utero de yegua en dioestro tardío. Reducción del nº de glándulas/campo. T. de Masson. x312.

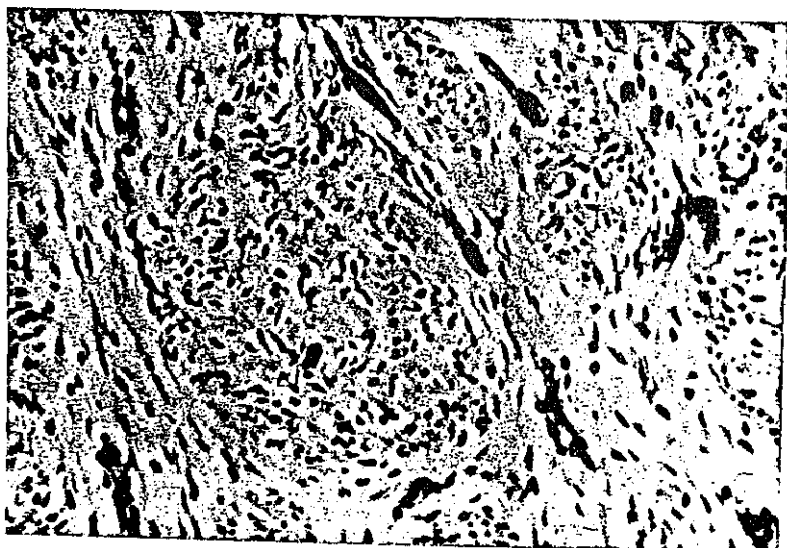

Figura 60: Miometrio de yegua adulta. Células musculares lisas vimentina (+). P.A.P. x312.

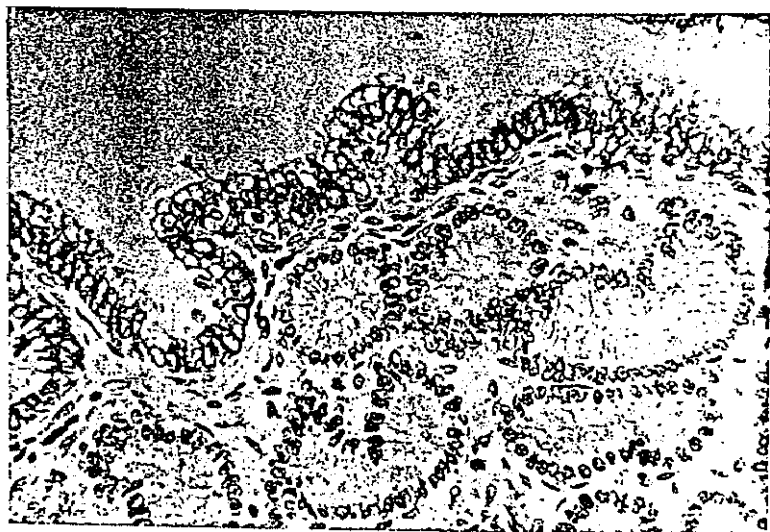


Figura 61: Utero de yegua adulta. Epitelios luminal y glandular. P.A.P. anti-citoqueratinas. x312.

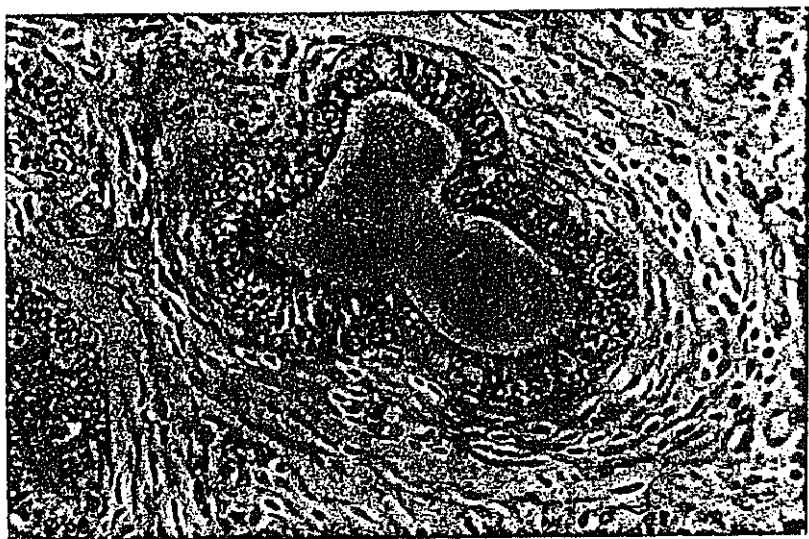


Figura 62: Utero de yegua adulta. Conducto glandular positivo a citoqueratinas. P.A.P. x312.

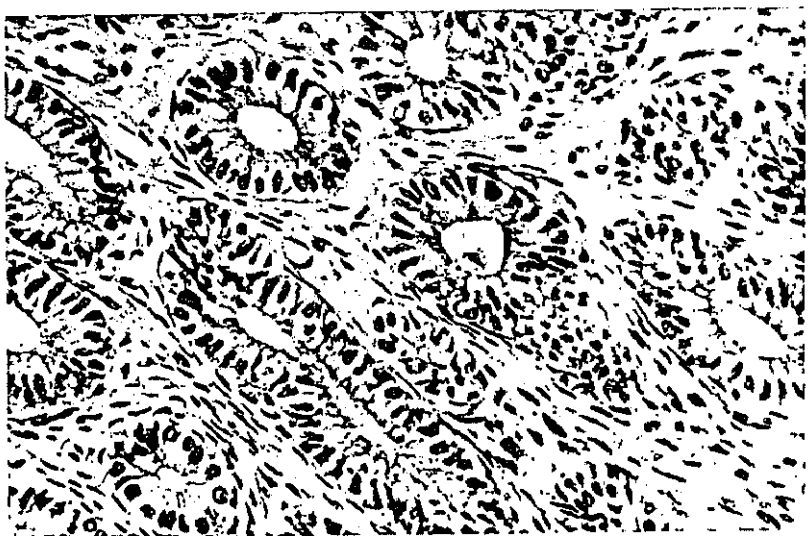


Figura 63: Utero de yegua adulta. Estrato esponjoso. Células glandulares citoqueratinas (+). P.A.P. x312.

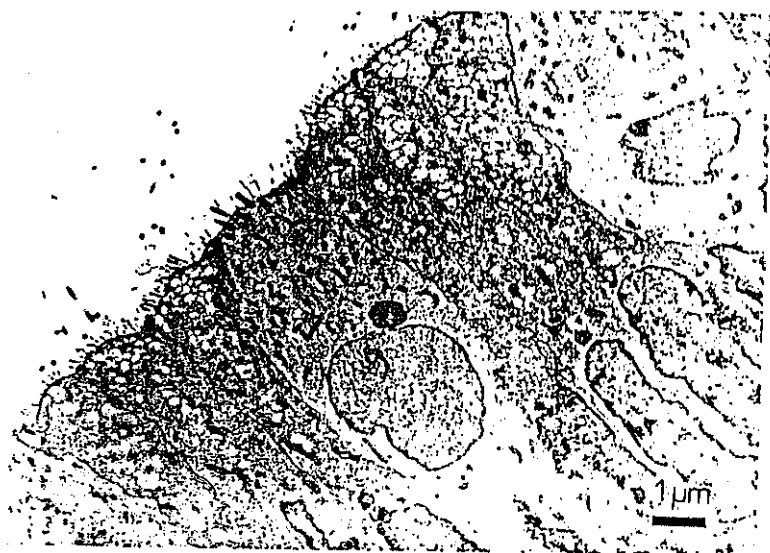

Figura 64: Utero de yegua adulta. Proestro. Epitelio luminal.

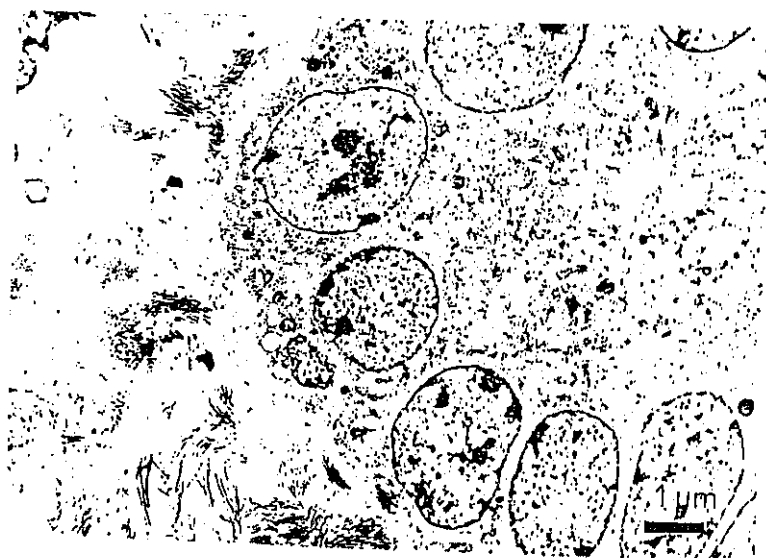


Figura 65: Utero de yegua. Proestro. Edema de la lámina propia.

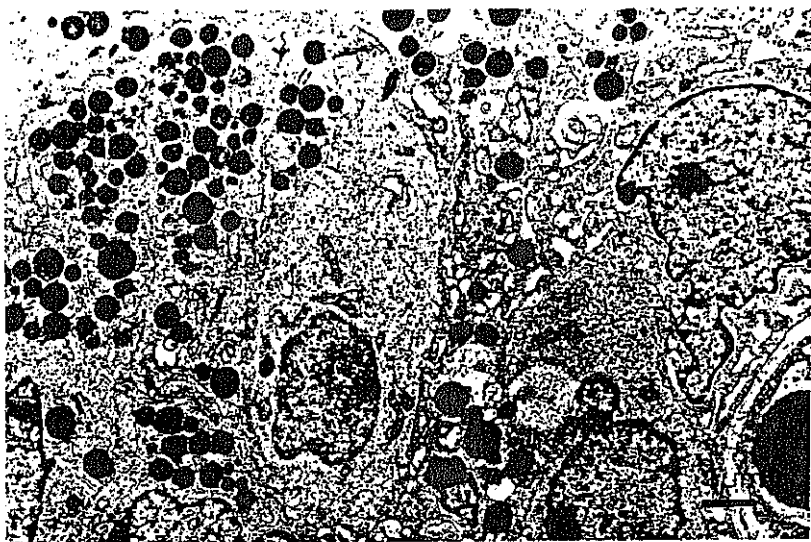


Figura 66: Utero de yegua adulta. Estro. Células secretoras cargadas de G.A.G. Células ciliadas ricas en glucógeno.

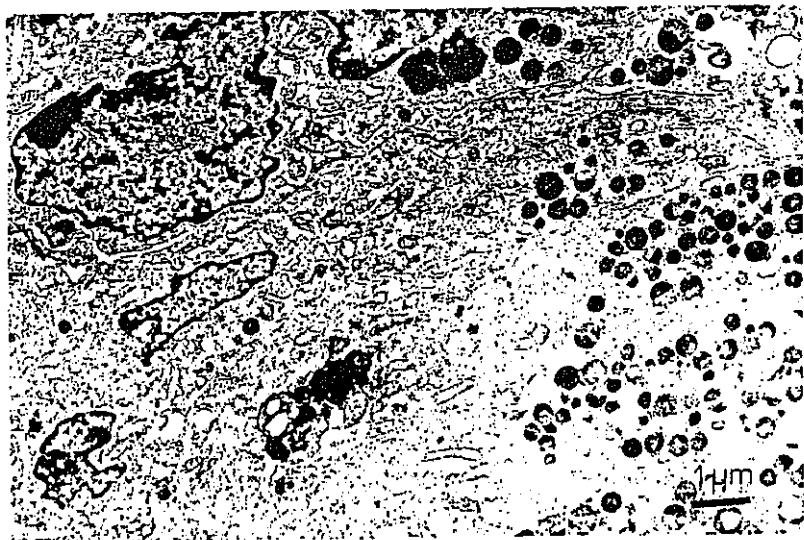


Figura 67: Mucosa uterina de yegua en estro. Abundante secreción de G.A.G. y lisosomas secundarios.

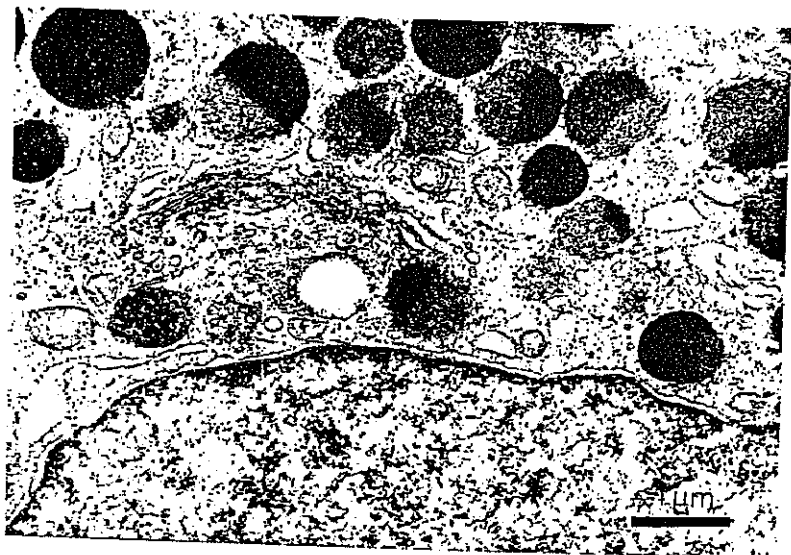


Figura 68: Célula secretora de mucosa uterina de yegua en estro. Complejo de Golgi y vesículas de secreción yuxtánucleares.

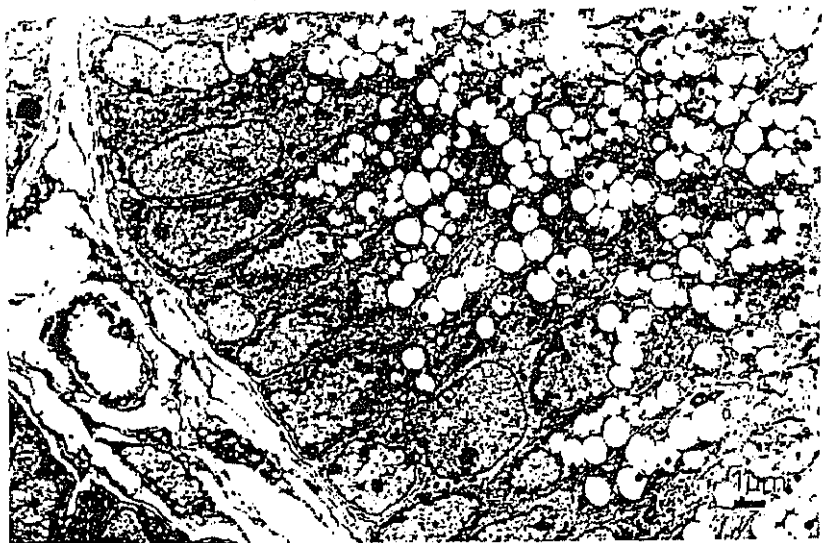


Figura 69: Utero de yegua en dioestro. Vesículas secretoras ópticamente vacías.

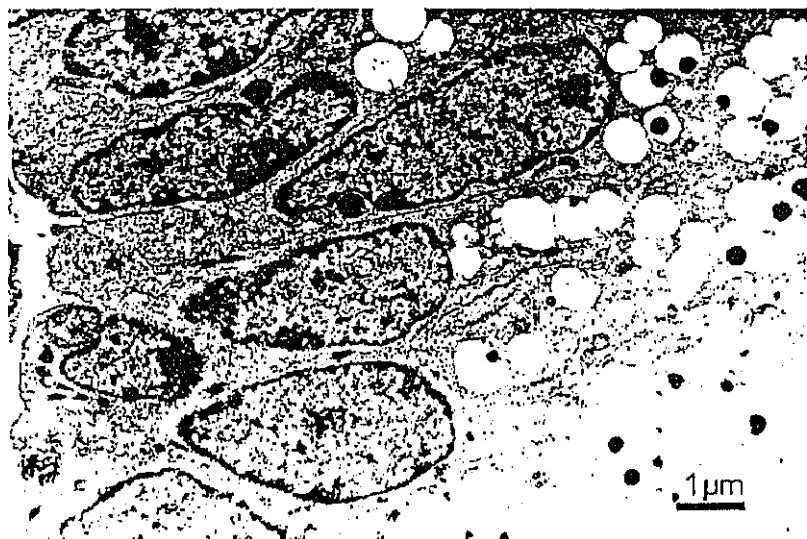


Figura 70: Utero de yegua. Dioestro. Núcleos basales y vesículas vacías con restos de secreción.

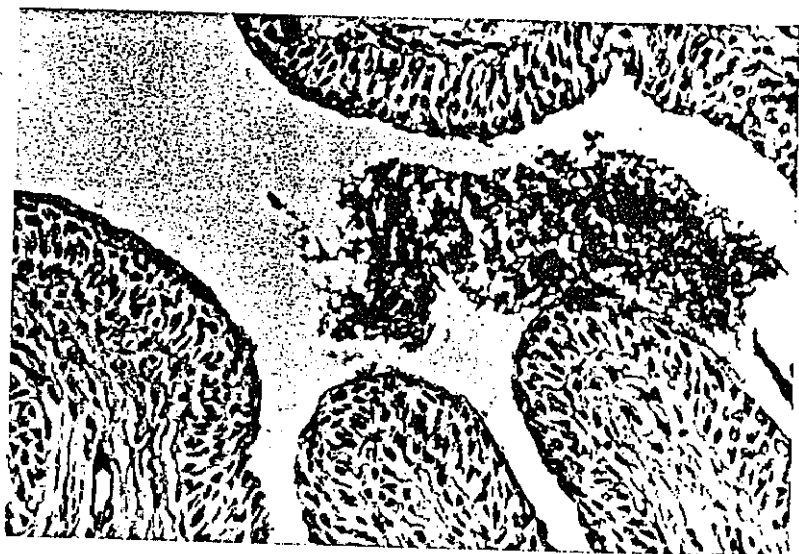

Figura 71: Vagina de yegua adulta. Proestro. Inicio de la secreción. P.A.S. x312




Figura 72: Vagina de yegua en proestro. Azul Alcian (pH 2,5). x312.

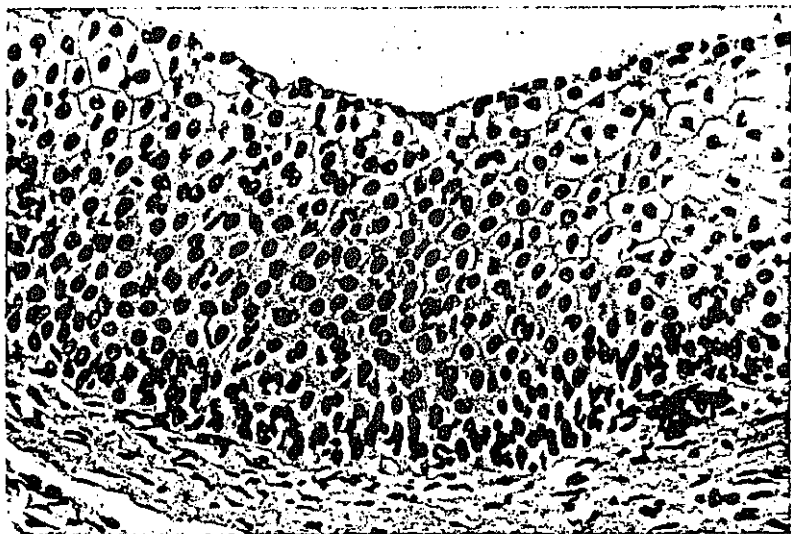


Figura 73: Epitelio vaginal de yegua en estro. Abundantes capas celulares. Hematoxilina-Eosina. x312.



Figura 74: Vagina de yegua adulta. Estro. Típica vacuolización celular. P.A.S. x312.




Figura 75: Vagina de yegua en dioestro. Vacuolas intraepiteliales. P.A.S. xi25

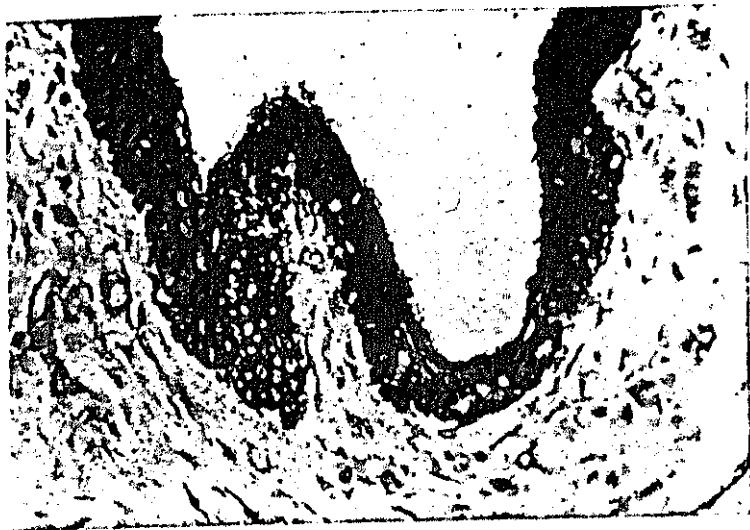


Figura 76: Vagina de yegua adulta. Diestro. Células epiteliales positivas a citoqueratinas. P.A.P. x312.

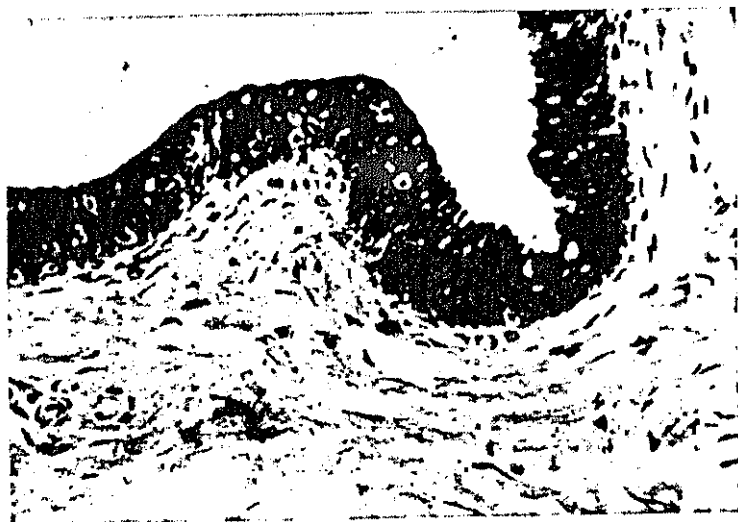

Figura 77: Vagina de yegua adulta. Proestro. Mayor positividad del epitelio a citoqueratinas P.A.P. x312.

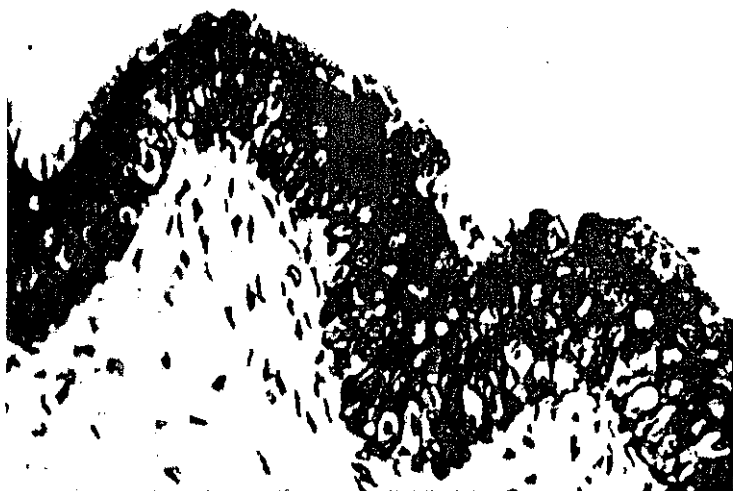


Figura 78: Vagina de yegua en estro. Mayor positividad basal y de estrato espinoso a citoqueratinas. P.A.P. x500.

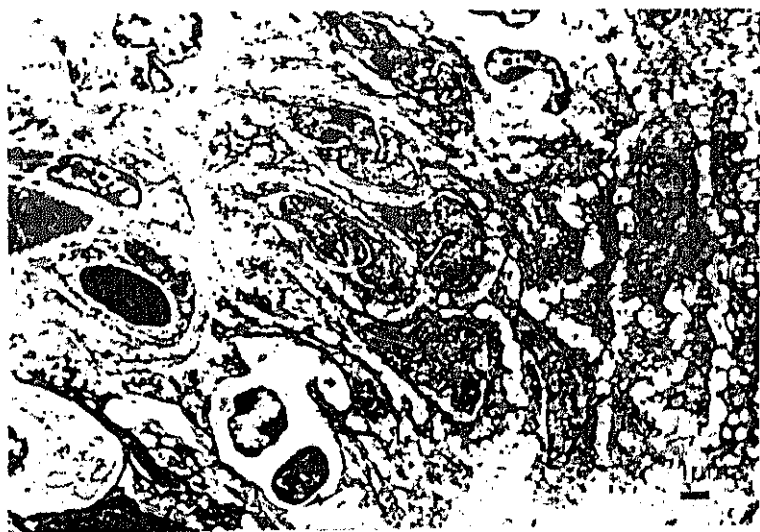

Figura 79: Vagina de yegua adulta. Estro. Edema. Células migratorias (flecha).

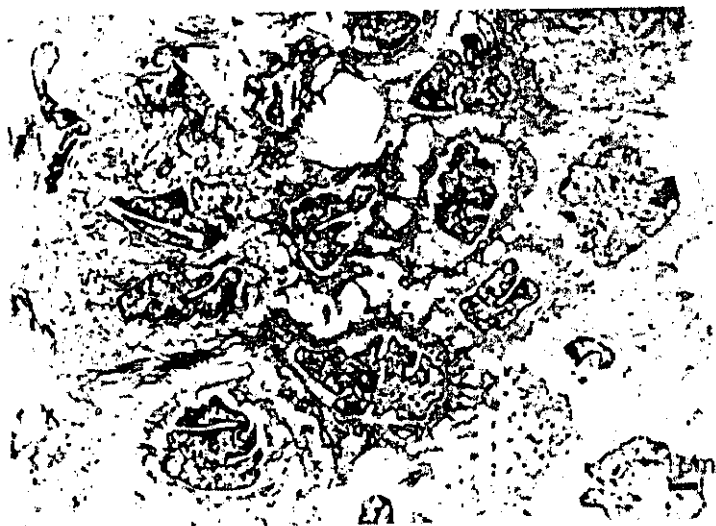

Figura 80: Vagina de yegua adulta. Estrato espinoso y superficial.

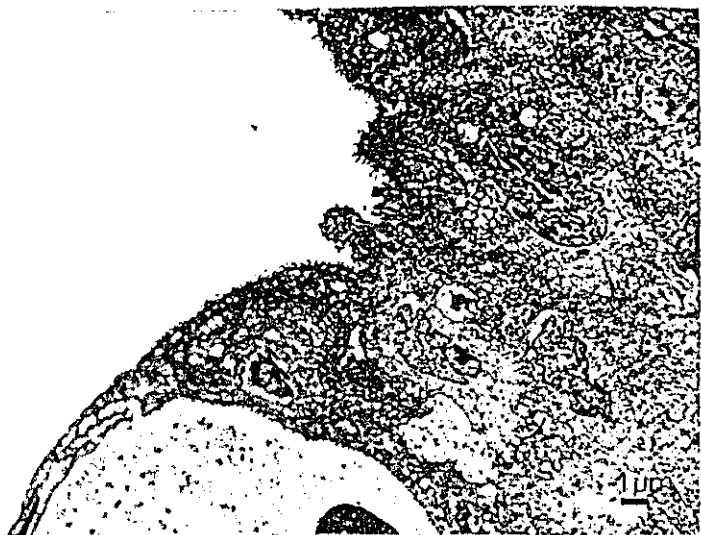

Figura 81: Vagina de yegua adulta. Dioestro. Detalle del estrato superficial.



Figura 82: Vagina de yegua adulta. Células superficiales cúbicas y vacuola secretora.

DISCUSSION

DISCUSION

El aparato genital de las hembras ha sido objeto de gran cantidad de estudios a lo largo de la historia y, como hemos visto, desde puntos de vista muy diferentes. En concreto el aparato reproductor de la yegua, como planteábamos en la introducción, se ha analizado principalmente durante determinados procesos patológicos, siendo en general escasos los trabajos que abordan el tema desde un enfoque puramente histológico. Dentro del ámbito veterinario los periodos puberal y sobre todo fetal, han sido estudiados por escaso número de investigadores, y si nos centramos en la yegua, los aportes científicos al respecto han sido prácticamente nulos.

Por otra parte queremos indicar que apenas existen aportaciones que se ocupen de realizar una valoración inmunocitoquímica de la presencia de filamentos intermedios citoqueratinas, vimentina y desmina, a nivel de la porción tubular del aparato genital de las hembras domésticas, y menos aún de la yegua; por esta razón son escasas, casi inexistentes, las citas bibliográficas encontradas al respecto.

Durante el periodo fetal la ampolla del oviducto equino experimenta grandes cambios tanto en la mucosa como en el tejido conjuntivo adyacente. La

arquitectura general de este órgano se establece hacia la semana 28 post-coito. La diferenciación entre los dos tipos celulares clásicos que van a formar el oviducto es precoz en la yegua, comparándola con otras especies, por ejemplo la cerda. Según Nayak y Wu (1977), el oviducto fetal porcino a nivel ampular, no es evidente el día 93 de gestación, siendo este período es último tercio gestacional; sin embargo en la hembra equina durante la semana 24 de desarrollo fetal se observan claramente con microscopía óptica, células ciliadas que son pocas numerosas. Este hecho fué corroborado mediante microscopía electrónica donde también se aprecian los dos tipos celulares antes descritos.

Como hallazgo queremos indicar que las figuras mitóticas son frecuentes en el epitelio a lo largo de toda la gestación pero que son más numerosas en el 7º y 8º mes; este hecho se podría explicar por la mayor concentración de estrógenos que hay en la sangre de la yegua en este período según indican Bader y col.(1985). Esta hormona es estimulante de la división celular durante el periodo adulto y a diversos niveles (Verhage col.1984).

Nayak y Wu (1977) indican en la cerda, por otra parte, que en el día 93 las células secretoras

poseen pequeñas proyecciones citoplasmáticas, que también aparecen libres en el lumen. De modo análogo en la yegua, este hecho se produce hacia el final de la gestación, ya que las secreciones aparecen, de forma muy incipiente en la semana 32 de desarrollo aproximadamente. En este momento detectamos una muy discreta positividad apical a las técnicas de P.A.S. y de Azul Alcían (pH 2,5) en las células secretoras que, hasta ahora, habían resultado negativas, hecho constatado con microscopía electrónica donde apreciamos un citoplasma con vacuolas ópticamente vacías.

En la lámina propia de la ampolla oviductal de fetos de cerda, Nayak y Wu (1977) no encuentran variaciones a lo largo de la gestación, sin embargo en los fetos de yegua si hay modificaciones, y queremos destacar las que tienen lugar en la membrana basal y las que se producen a nivel mesenquimatoso. La membrana basal es muy tenue en animales de edades inferiores a 20 semanas post-coito, pero a partir de este momento se aprecia con claridad. Por otra parte el corion varía de ser un estrato donde, al principio de la gestación y con técnicas habituales, no se detecta ninguna otra capa celular, a presentar un tejido conjuntivo rico en fibroblastos maduros y con una doble capa muscular. Esta última se establece de manera paulatina, formándose la circular interna antes, en la semana 24, y la longitudinal externa en la semana 28

post-coito. En la cerda las capas musculares se forman más tardíamente, hacia el día 93. Estamos de acuerdo con los autores antes citados en lo que se refiere al evidente desarrollo vascular que tiene este órgano durante el periodo fetal.

Con técnicas I.C.Q. valoramos la presencia de vimentina, desmina y citoqueratinas. En nuestro trabajo encontramos una clara positividad a la vimentina en el oviducto fetal, y más en concreto en células mesenquimatosas. Esta inmunoreacción se va perdiendo a lo largo del periodo gestacional; estas observaciones coinciden con los trabajos de Brody y Cunha (1989 a) quienes comentan este mismo hecho en células mesenquimatosas del miometrio fetal de ratas y ratonas.

Con el suero anti-desmina observamos un fenómeno inverso, siendo más evidente su presencia al final de la gestación, esto concuerda con los hallazgos de Granger y Lazárides (1979) para la fibra muscular estriada, quienes indican que la vimentina predomina en estadios tempranos de la embriogénesis pero que finalmente la desmina es más abundante en el músculo adulto.

En cuanto a las citoqueratinas observamos una positividad no muy intensa en el polo apical de células epiteliales de oviductos de fetos a término. La

reacción moderada de las células oviductales a las citoqueratinas la indicó también Sun y col. (1979), pero en la especie humana y en estado adulto. La mayor positividad apical concuerda con lo descrito también por este autor, debido a la presencia de uniones celulares a este nivel.

Obtuvimos positividad débil a las citoqueratinas en algunos grupos musculares y se mantuvo constante a lo largo de la gestación. Koskull y Virtanen (1987), detectan inmunoreacción a las citoqueratinas en células mesenquimatosas fetales en cultivo, y Gown y col. (1988) también describen la presencia de citoqueratinas en tejido muscular de fetos humanos, pero a diferencia de nosotros, indican estos autores, que la positividad a este filamento intermedio se pierde a lo largo de la gestación. Hultfeldt y Brandzarg (1985) encuentran asimismo positividad a las citoqueratinas en algunas fibras musculares lisas del miometrio y miocardio adulto.

En cuanto al útero fetal una de las características que observamos en los animales más jóvenes (16 semanas post-coito) es que no aparecen los pliegues clásicos de esta estructura; en la especie equina este fenómeno tiene lugar hacia la semana 24. Hadek y Getty (1959) indican que los pliegues no se establecen en la cerda hasta la 5ª semana post-natal; sin embargo

Willey y col.(1987) observan esto en la oveja entre los días 90-120 de gestación.

Brody y Cunha (1989 a) describen, al igual que nosotros, en fetos jóvenes, la presencia de un epitelio cilíndrico simple rodeado de células mesenquimatosas sin diferenciación ni de capa muscular, ni de glándulas.

El inicio del desarrollo glandular del útero equino tiene lugar hacia la semana 36 del periodo fetal, con las llamadas yemas glandulares. Esto coincide, en cierto modo, con los datos de Kenney (1978) para esta misma especie; quien establece en el último tercio de gestación (día 292) el inicio del desarrollo de estas estructuras.

De modo análogo otros investigadores observan este fenómeno en diferentes especies domésticas, así Atkinson y col. (1984) describen el inicio del desarrollo glandular en el día 250 post-coito en la especie bovina, Willey y col. (1987) lo establecen entre los días 100-115, y Hadek y Getty (1959) lo indican solo en periodo fetal de la cerda sin especificar edad gestacional. En definitiva todas estas especies comienzan la formación de las glándulas durante el último tercio de gestación; sin embargo los estudios realizados por Brody y Cunha (1989 a) en la ratona,

indican que no aparece este fenómeno durante la época fetal.

El tejido conjuntivo sub-epitelial del cuerno uterino de la yegua experimenta una maduración durante el periodo gestacional, similar a la descrita por Wiley y col. (1987) en la oveja. Así durante periodos análogos de maduración existen tres capas a este nivel:

- * sub-epitelial
- * intermedia menos densa
- * eosinófila

El miometrio que deriva de la capa eosinófila, se diferencia en la oveja según Wiley y col. (1987), hacia el día 120 post-coito, y en la yegua, con técnicas histológicas convencionales lo hace comparativamente un poco antes, en la semana 24 de gestación. En la ratona esta diferenciación de las capas musculares tiene lugar tras el nacimiento (Brody y Cunha 1989).

Desde el punto de vista inmunocitoquímico registramos interesantes cambios en el útero fetal en cuanto a su contenido en filamentos intermedios. Como ya indicamos en resultados, la capa eosinófila del tejido conjuntivo subepitelial expresa vimentina; así mismo la capa sub-epitelial también tiene vimentina que aparece a modo de estrato continuo durante los primeros estadios de gestación, y que posteriormente

se pierde apareciendo en la misma localización pero discontinuamente. La futura capa muscular pierde este filamento en gestaciones avanzadas. Esta pérdida de vimentina por parte de células musculares concuerda con los trabajos de Brody y Cunha (1989 a) quienes observan este fenómeno en el miometrio de los fetos de rata. Gowm y col. (1988) también detectan vimentina en fibras musculares de aorta de fetos.

Una de las aportaciones que pensamos pueda tener más relevancia es el hecho de la pérdida de vimentina por parte de las células sub-epiteliales a nivel de las yemas glandulares. Este hecho estaría justificado por la función que, según algunos autores entre ellos Leoni y col. (1990), tiene este filamento intermedio en cuanto a motilidad celular. La vimentina desde luego se encuentra en los bordes de la yema glandular y no bajo ella, es decir el crecimiento de la glándula hacia el tejido conjuntivo se produce en zonas donde las células sub-epiteliales han perdido este filamento intermedio.

La aparición de desmina en lo que será el miometrio es precoz en esta localización del músculo liso, observándose ya durante la primera mitad de la gestación, e incrementándose a lo largo del periodo gestacional de acuerdo con lo descrito en la maduración muscular por Granger y Lazárides (1979).

La detección de citoqueratinas en el citoplasma apical de las células del cuerno uterino concuerda con los trabajos de Sun y col. (1979), justificando esta localización por la presencia de desmosomas. Lo realmente curioso de este filamento en la localización que nos ocupa es su ausencia total en las células que forman parte de las yemas glandulares.

En el miometrio encontramos una positividad débil a las citoqueratinas de modo constante a lo largo de la gestación; este hallazgo coincide con lo indicado por Koskull y Virtanen (1987) descrito para células mesenquimatosas fetales en cultivo. Gown y col. (1988) también detectan este filamento intermedio en tejido muscular fetal y consideran que su presencia se debería al estado de proliferación que tienen las células durante el periodo fetal. Este hecho ha sido descrito también en miometrio de mujer (Huitfeldt y Brandzaeg, 1985; Turley y col. 1988).

El epitelio de la vagina sufre pocos cambios durante el periodo fetal. Tanto el número de mitosis del estrato basal como el número de capas que lo integran se mantienen constantes a lo largo de la gestación, y no caracterizan ningún periodo en concreto. Blazquez y col. (1987) indican en la vaca la ausencia de variaciones cíclicas en el epitelio vaginal.

La vacuolización observada por nosotros del estrato espinoso en fases fetales ha sido visualizado en yeguas durante el estro (Flores y col., 1975); este hallazgo se explica ultraestructuralmente por la presencia a este nivel de gran cantidad de glucógeno. La aparición de células de aspecto tumefacto en el estrato superficial, así como las proyecciones del estrato basal en el estroma han sido descritas también durante este periodo por Ghannam y col. (1972) en la oveja.

A diferencia de los otros dos tramos de la porción tubular del aparato genital de fetos hembra equinos que hemos estudiado, en la vagina, no detectamos, a lo largo de este periodo, cambios dignos de resaltar desde el punto de vista I.C.Q. Globalmente en esta fase encontramos una discreta positividad de algunos grupos musculares a la vimentina, al igual que Brody y Cunha (1989 a) en miometrio fetal de rata, pero no disminuyó durante la gestación. La inmunoreacción con el suero anti-desmina de estos mismos grupos musculares fué intensa, esto concuerda en general con lo descrito por Granger y Lazárides (1979) en la fibra muscular estriada, y también con Schmid y col. (1982) para células musculares lisas de aves y mamíferos adultos.

La débil positividad del tejido muscular con el suero anti-citoqueratinas es análogo a lo indicado

por Koskull y Virtanen (1987) en células mesenquimatosas fetales en cultivo, y Gown y col. (1988) en tejido muscular fetal, pero en nuestros resultados la expresión a este filamento intermedio no disminuyó durante el periodo gestacional.

En cuanto a la reacción a las citoqueratinas del epitelio vaginal fetal encontramos una intensa positividad, tal y como indican Sun y col. (1979) pero esta reacción no fué uniforme sino que se presentó más intensa en el estrato basal, de acuerdo con lo recogido por Schlegel y col. (1980), y de forma más débil en el estrato espinoso ya que el citoplasma se encuentra ocupado por distintas cantidades de glucógeno.

En la ampolla oviductal de yeguas puberales encontramos un desarrollo de los pliegues mucosos análogo al de las yeguas adultas, si bien son algo menos complejos; sin embargo en el oviducto de perras en este mismo periodo los pliegues son todavía muy anchos (Wyers y col. 1984)

Los tipos celulares que forman el epitelio oviductal de la yegua durante este periodo, son los descritos para este órgano por otros autores (Stalheim y col 1974, Murcia y col. 1984), es decir: células basales, ciliadas y secretoras, si bien algunos de ellos consideran otro tipo celular que trataremos más

adelante.

El incremento en altura que nosotros detectamos a lo largo de la pubertad en las células epiteliales, coincide con los hallazgos de Desjardins y Hafs (1975) en terneras.

En nuestros resultados la actividad secretora fué escasa durante esta etapa del desarrollo, obteniendo una discreta positividad apical en las células epiteliales con las técnicas del P.A.S. y el Azul Alcían pH 2,5. Esto coincide con lo publicado por Parlanti y Monis (1975) en el aparato genital de ratas albinas puberales, indicando también la escasa positividad detectada con estas mismas técnicas. Esta ausencia de secreciones coincide con lo descrito en algunos trabajos realizados en hembras adultas pero en periodos concretos del ciclo, como por ejemplo en el ancestro de ovejas (Abdala, 1968).

En el oviducto puberal de la yegua se observan mitosis de modo constante pero en número escaso, no existiendo al final de este periodo ningún incremento que pudiera relacionarse con la subida de la tasa de estrógenos, como describen en el oviducto de gatas adultas Verhage y col. (1984).

En las yeguas más evolucionadas hacia la

madurez, describimos la presencia de quistes intraepiteliales de contenido granular P.A.S. positivo, estructura histológica observada previamente por Murcia y col. (1984).

En el tejido conjuntivo oviductal, preferentemente de potras poco evolucionadas, destacamos edema y la presencia de discretas formaciones linfoides asociadas a mucosas, hechos no descritos por los autores consultados en otras hembras púberes. (Desjardins y Hafs 1975, Wyers y col. 1984).

Los resultados obtenidos con las técnicas inmunocitoquímicas para la detección de vimentina, nos muestran una débil positividad de algunas células musculares lisas oviductales a este filamento intermedio, lo cual esta en desacuerdo con los hallazgos de Bennet y col. (1979), quienes señalan que la vimentina desaparece de la fibra muscular lisa en estadios tempranos del desarrollo.

Sin embargo la detección simultánea de vimentina y desmina descrita en la célula muscular es coincidente con los estudios realizados por Granger y Lazárides (1979) en la fibra muscular estriada, de Schmid y col. (1982) en las células musculares lisas de aorta de mamíferos y aves, de Brody y Cunha (1983) en miometrio de rata adulta, y de Leoni y col.

(1990) en miometrio humano.

La positividad de algunas fibras musculares lisas a citoqueratinas, ha sido descrita en otras localizaciones del tracto genital de las hembras, por Huitfeldt y Brandtzaeg (1985) y Turley y col. (1988) en miometrio humano.

Con el suero anti-citoqueratinas obtuvimos, positividad, al igual que Sun y col. (1979), en las células epiteliales del oviducto, pero más débil que en otras localizaciones, como por ejemplo la vagina. Dicha reacción era más intensa en las células de las zonas altas de las papilas, y dentro de estas células también más evidente en el citoplasma apical, lo cual concuerda también con los trabajos desarrollados por estos autores, habida cuenta de la mayor presencia de desmosomas existentes en estas localizaciones.

Durante el periodo puberal, el útero de las yeguas sufre un incremento en la altura de su epitelio, hecho que describen Desjardins y Hafs (1975) en terneras; este aumento en longitud celular será gradual hasta adquirir la madurez sexual.

Otro hallazgo que consideramos significativo de este periodo es la configuración de los conductos glandulares y glándulas, que formarán los estratos

compacto y esponjoso; estas estructuras se establecen a lo largo de la pubertad, y derivan de las yemas glandulares fetales. Nuestros resultados a este nivel son análogos a los obtenidos por Hadek y Getty (1959) en la cerda, Desjardins y Hafa (1975) y Atkinson y col. (1984) en terneras, Wiley y col. (1987) en ovejas y Brody y Cunha (1989) en ratonas, indicando todos ellos el desarrollo post-natal de las formaciones glandulares.

En cuanto a las secreciones detectadas en el útero de yeguas puberales, estas fueron prácticamente nulas en los animales menos evolucionados hacia la madurez sexual, coincidiendo con las descripciones de Parlanti y Monis (1975); sin embargo en los animales más desarrollados detectamos presencia de sustancias P.A.S. y Azul Alcian (pH 2,5) positivas en la porción apical de las células luminales y en el citoplasma de las células glandulares.

Los cambios descritos con microscopía óptica en el tejido conjuntivo subepitelial se confirman mediante el estudio de electronografías, destacando la presencia de fibroblastos de núcleos voluminosos; en estas mismas localizaciones también aparecen linfocitos dispersos, coincidiendo con lo descrito por Hadeck y Getty (1959).

Con técnicas inmunocitoquímicas detectamos la presencia de vimentina en algunas células de la capa muscular ó miometrio. Estos hallazgos están de acuerdo con lo descrito por Schmid y col.(1982) quienes también detectan vimentina en células musculares lisas de aorta de mamíferos y aves, con Brody y Cunha (1989 b) en miometrio de ratas adultas y con Leoni y col. (1990) en miometrio humano.

Con el suero anti-desmina obtuvimos reacción positiva uniforme en las células musculares del miometrio; sin embargo no evidenciamos positividad a las citoqueratinas a este nivel, tal y como observan Huitfeldt y Brandtzaeg (1985) y Turley y col. (1988) en miometrio humano.

Los resultados con el suero anti-citoqueratinas evidencian una positividad, entre débil y moderada, de las células epiteliales lumbinales, siendo menos intensa en las células glandulares. Esta escasa reacción también descrita en las células oviductales, se podría interpretar por la utilización de suero anti-citoqueratinas de amplio espectro y que, en nuestro caso, se centran más en los epitelios estratificados. Pese a todo hay que tener en cuenta que el epitelio luminal del útero de yeguas púberes tiene un predominio de células secretoras, las cuales expresan una reacción menos intensa, tal y como describen Sche-

gel y col. (1980) en el cérvix humano. La expresión moderada a las citoqueratinas por parte de las células oviductales, ha sido descrita por Sun y col. (1979) sobre tejidos humanos y del conejo.

En la vagina de yeguas puberales la evolución a lo largo de este período, se comprueba por un incremento en el número de capas que forman el epitelio de las potras más desarrolladas hacia la madurez. Resultados similares a los descritos fueron publicados por Desjardins y Hafs (1975) en vagina de terneras. Este aumento en el número de capas se justifica por la subida en la tasa de estrógenos, hecho que ha sido observado durante el estro en la yegua por Flores y col. (1985), y también en diferentes especies (Sanger y col., 1958; Thrasher y col., 1967; Hacketts y Hafs, 1969; Morton y Rankin, (1969); Ghannam y col., 1972).

En las potras más evolucionadas hacia la madurez se vacuolizan las células del estrato espinoso y aparecen secreciones, a este nivel, y en el estrato superficial. Estos hallazgos coinciden con las aportaciones realizadas por Flores y col. (1985), para el estro en yeguas adultas.

En el tejido conjuntivo subyacente al epitelio se observan células migratorias, sobre todo linfocitos, que se dirigen hacia la luz vaginal a través

del epitelio, característica descrita por Bal y Getty (1972), entre otros, en la vagina de cerdas puberales.

En lo que se refiere a resultados obtenidos con técnicas I.C.Q., queremos destacar la presencia de pequeñas cantidades de vimentina en algunas células musculares lisas vaginales. Este fenómeno, descrito también en otros tramos, no coincide con los trabajos de Banet y col. (1979), quienes comentan que este filamento intermedio desaparece de la fibra muscular en fases tempranas del desarrollo. Sin embargo nuestras aportaciones son extrapolables a los trabajos realizados por Granger y Lazárides (1979) en la fibra muscular estriada, y con los descritos por Schmid y col. (1982) y Brody y Cunha (1989 b), sobre tejido muscular liso. Así mismo la positividad frente a desmina es uniforme y manifiesta en todos los grupos musculares de la vagina.

La inmunoreacción detectada con suero anti-citoqueratinas fué muy intensa, particularmente en las células del estrato basal y decrece gradualmente hacia la luz; estos hallazgos coinciden parcialmente con las descripciones realizadas por Sun y col. (1979), y de una forma general con los trabajos de Schlegel y col. (1980), en vagina de mujer.

En cuanto al oviducto de yeguas adultas que-

remos indicar que la estructura histológica general, descrita en nuestro trabajo, coincide con los hallazgos publicados por Murcia y col. (1984), pese a que en algunos aspectos concretos no opinemos de igual forma; todo ello será discutido más adelante.

Comprobamos, ultraestructuralmente, el epitelio cilíndrico ciliado con áreas de pseudoestratificación descrito mediante microscopía óptica, ya que las células ciliadas presentan núcleos a distintas alturas. Estos resultados coinciden, con los obtenidos por diversos investigadores en distintas especies, encontrándose entre ellos: Abdala, 1968; Tsutsuami y col., 1979; Hollis y col., 1984 y Murcia y col., 1984. El patrón oviductal en la especie equina, siguiendo la clasificación de Beck y Boots (1974), coincide con lo descrito por Murcia y col. (1984).

Los tipos celulares característicos del oviducto en la yegua son tres: células ciliadas, secretoras y basales; esto concuerda con lo expresado por la mayor parte de los autores consultados, entre ellos Hollis y col. (1984), quienes analizan el oviducto de ovejas. Sin embargo en otros trabajos (Stalheim y col. (1975), en bóvidos, équidos, suidos y cápridos; Murcia y col. (1984), en yegua y Gelberg y McEntee (1986), en perra y gata) consideran un tipo celular

más: las células intercalares ó "peg cells". Nosotros hemos descrito células secretoras oviductales en distintos estadios de funcionalidad, pero las hemos agrupado dentro del mismo tipo celular definiéndolas como células secretoras vacías.

En la bibliografía consultada hay investigadores que diferencian otros tipos celulares, pero sus estudios se centran en el oviducto de mujer y de algunas hembras de primate, en los que se describen fenómenos de pérdida y regeneración de cilios muy evidentes. (Verhage y col., 1979; Odor y col., 1980; Odor y col., 1983 y Verhage y col., 1990), hechos no constatados por nosotros.

En nuestro trabajo no hemos detectado variaciones significativas que caractericen a cada etapa del ciclo estral, lo cual coincide con los estudios desarrollados por Murcia y col. (1984) en la yegua. Sin embargo otros autores describen diferencias cíclicas, como: Abdala y col. (1968), en oveja; Hadeck y Hafs (1969), en vacas; Stalheim y col. (1975), en vacas, yeguas, cerdas y cabras; Wu y col. (1975), en cerdas; Nayak (1976), en ovejas; Verhage y col (1984) en gatas; Arnold y Shorey (1985), en hembras marsupiales y Gelberg y McEntee (1986), en perra y gata. Los cambios discretos que encontramos durante el estro de las yeguas fueron la mayor proporción de núcleos en

proyección hacia la luz que describe también Nayak (1976) en la oveja en la fase luteal, y un discreto edema y congestión en el tejido conjuntivo subyacente, lo cual concuerda con las descripciones de Abdala (1968).

En cuanto a las estructuras de tipo glandular nosotros describimos la presencia de células secretoras dispersas por todo el epitelio, pero más abundantes en la porción basal de los pliegues mucosos; estos resultados están de acuerdo con los hallazgos de Banks (1986) y Geiberg y McEntee (1986) entre otros, y en desacuerdo con Murcia y col. (1984). Con acreejo a las secreciones coincidimos con estos últimos autores en indicar una positividad al P.A.S. de manera constante a lo largo del ciclo en el citoplasma apical; por otra parte también detectamos, como ellos, la presencia de pequeñas formaciones quísticas P.A.S. positivas que no se correspondieron con estados de hiperestronismo (Saltiel y col., 1986). También queremos indicar que no observamos las masas gelatinosas oviductales, descritas por Tautsumi y col. (1979) en la yegua, y que consideran hallazgo frecuente.

Los infiltrados celulares indicados por nosotros en el tejido conjuntivo oviductal de yeguas adultas, coinciden con los trabajos de Abdala (1968), DuBois (1980) y Murcia y col (1984); si bien para

Murcia y col. (1984) se produce un ligero incremento numérico en el proestro y para DuBois (1980) se produce en el metaestro.

Desde el punto de vista inmunocitoquímico encontramos al igual que Schmid y col. (1979), y en contra de Bennet y col. (1979), positividad a la vimentina en fibras musculares lisas, en este caso oviductales. La inmunoreacción moderada a las citoqueratinas por parte de las células epiteliales oviductales concuerda con los hallazgos descritos por Sun y col. (1979), teniendo en cuenta que las citoqueratinas utilizadas en el presente trabajo son características principalmente de epitelios planos estratificados. Por otra parte no detectamos variaciones influenciadas por factores hormonales, como indican en cervix humano Stubbe y col. (1985)

El útero constituye uno de los órganos de elección, dentro del aparato reproductor de las hembras, para detectar histológicamente la fase del ciclo estral; así existen, como vimos en la revisión bibliográfica, trabajos que describen algunos de los cambios que se producen a este nivel. Son escasas las publicaciones que consideran poco manifiestas las variaciones estructurales uterinas durante el ciclo, destacando a este respecto las aportaciones de Wu y col. (1975) en cerdas y Gordon y Sartin (1978) en yeguas. Sin embargo

las opiniones mayoritarias de los autores consultados, coinciden con nosotros, en considerar al endometrio como una porción de especial interés para determinar las fases del ciclo estral.

El útero equino consta de dos tipos celulares fundamentales: células ciliadas y secretoras; nosotros no detectamos cambios numéricos significativos a lo largo del ciclo estral, en contra de lo expresado por Samuel y col. (1979 en la yegua y por Duenbeater y col. (1985) en la cerda, pero sí apreciamos un predominio general de las células secretoras.

Para nosotros los cambios fundamentales se aprecian a nivel del epitelio luminal, configuración de las glándulas y aspecto de la lámina propia, coincidiendo con Leishman y col. (1982) y David (1985), aunque para Doig y col. (1981) las variaciones más llamativas tienen lugar a nivel glandular.

Durante el proestro observamos células milia-
dricas en el epitelio, al igual que Knudsen (1964),
Kenney (1978), Villahoz y Carfagnini (1981) y Van Camp
(1988).

Las glándulas tienen en esta fase sus folículos
cerradas, en contra de lo expresado por Knudsen y
Velle (1961), y comienzan a separarse unas de otras

debido al edema incipiente en la lámina propia, dando imágenes que algunos autores denominan "nidos glandulares", tal y como indican Knudsen y Velle (1961) y Kenney (1978); para Ricketts (1975) estas formaciones aparecen durante el estro.

En el estro el útero equino experimenta unos cambios llamativos a todos los niveles, que se expresan por un aumento en la actividad. Las células epiteliales aumentan su altura considerablemente, coincidiendo con las aportaciones realizadas por Hacketts y Hafs (1969), Ricketts (1975), Kenney (1978), Villahoz y Carfagnini (1981), Perry y Crombie (1982), Lee-Gross y Leblanc (1984) y Van Camp (1988); existen también algunas opiniones diferentes, que son las expresadas por Hadek (1958) y Marinov y Lovell (1968), quienes indican que la altura máxima celular se produce durante el dioestro precoz. Estas células muestran un grado máximo de secreción durante el estro, tanto a nivel luminal como glandular, de acuerdo con las opiniones de Knudsen (1964), Marinov y Lovell (1968), Ricketts (1975), Kenney (1978), Samuel y col. (1979), Flores y col. (1987), Van Camp (1988) y Ricketts (1989), siendo durante este periodo frecuentes las mitosis tanto luminales como glandulares.

Las luces glandulares permanecen abiertas y

repletas de contenido presentando menor densidad por campo, hecho descrito también en el estro por Marinov y Lovell (1968), Ricketts (1975), Kenney (1978), Villahoz y Carfagnini (1981), Lee-Gross y Leblanc (1984), Stronband y col. (1986), Flores y col. (1987) y Van Camp (1988).

Los hallazgos obtenidos por nosotros mediante microscopía óptica coinciden con los mencionados por otros autores, por ejemplo detectamos la presencia de vesículas esféricas con material secretor durante el estro, al igual que Perry y Crombie (1982) en gatas y Hyttel (1985) en vacas, con aumento del RER y del aparato de Golgi.

A nivel de tejido conjuntivo subepitelial coincidimos con las aportaciones realizadas por Brand y Manning (1969), Ricketts (1975), Kenney (1978), Villahoz y Carfagnini (1981), Lee-Gross y Leblanc (1984) y Flores y col. (1987), en las que indican la congestión vascular y el edema marcado en las hembras en estro. También consideramos de interés la presencia, en esta misma localización y en ocasiones atravesando el epitelio, de células migratorias; en nuestro caso observamos principalmente linfocitos, y también eosinófilos y polimorfonucleares neutrófilos, estas aportaciones coinciden con los trabajos desarrollados por Ricketts (1975), Kenney (1978), Woodcock

(1980), Villahoz y Carfagnini (1981), Studer y Morrow (1981), Slusher y col. (1984), Flores y col. (1987) y Van Camp (1988). Para Wielen y King (1984) esta migración aparece en el proestro, y Parr y Parr (1986) lo observan durante el dioestro.

El epitelio uterino durante el dioestro desciende gradualmente en altura coincidiendo con las aportaciones de Ricketts (1975), Kenney (1978), Flores y col. (1987) y Van Camp (1988). Algunos autores comentan la aparición de mitosis durante el dioestro (Knudsen, 1964), hecho no detectado por nosotros.

En cuanto a las secreciones, hemos comprobado que de acuerdo con Ricketts (1975), Kenney (1978), Flores y col. (1987) y Van Camp (1988), que se mantienen durante el dioestro precoz pero en menor intensidad que en el estro. Algunos autores indican que expresan su producción máxima (Hadek, 1958) en este estadio.

Con la utilización de técnicas inmunocitoquímicas obtuvimos una discreta positividad a la vimentina por parte de algunas células musculares lisas; este hecho está en desacuerdo con los trabajos de Bennet y col. (1979), quienes indican que la vimentina desaparece del músculo en fases tempranas del desarrollo.

Sin embargo otros investigadores también encuentran vimentina en fibras musculares lisas, Schmid y col. (1979) en la capa muscular de la aorta de mamíferos y aves; Huitfeldt y Brandtzaeg (1985) y Leoní y col. (1990) en miometrio humano y Brody y Cunha (1989 b) en miometrio de rata.

La expresión heterogénea de desmina en el miometrio que obtuvimos en yeguas adultas concuerda con las aportaciones de Bolmont y col. (1990), quienes indican que algunas fibras musculares del miometrio no contienen desmina.

Con el suero anticitoqueratinas obtuvimos una reacción moderada de las células epiteliales; volvemos a hacer hincapié en el hecho de que utilizamos, en este trabajo, citoqueratinas de amplio espectro que contienen principalmente, polipéptidos característicos de epitelios estratificados. De todas formas la reacción no muy intensa que obtuvimos en las células del útero, concuerda con las aportaciones de Sun y col. (1979) realizadas al respecto, incluso coincidimos en la localización de la positividad en el interior de la célula a nivel apical y que lo interpretamos por ser una zona de refuerzo

La escasa reacción de las células glandulares a las citoqueratinas coincide con las aportaciones de

Schlegel y col. (1980) para las células del mismo tipo en el cérvix. No existe positividad a este filamento intermedio en las capas musculares uterinas, en contra de las opiniones de Turley y col. (1980), Huitfeldt y Brandtzaag (1985) y Gown y col. (1988), si bien estos últimos indican que utilizaron citoqueratinas de epitelios simples.

Para la gran mayoría de los autores consultados, con los que nos manifestamos de acuerdo, existen cambios histológicos característicos en la vagina con arreglo a la fase del ciclo por la que atraviesan las distintas hembras: Sanger y col. (1958) en ovejas; Thrasher y col. (1967) en ratonas; Hacketts y Hafs (1969) en terneras; Morton y Rankin (1969) en cerdas; Ghannam y col. (1972) en ovejas y Flores y col. (1985) en yeguas. En contra de estas opiniones están los trabajos de Wrobel y col. (1986) y Blazquez y col. (1987), quienes indican que en la vaca existen más variaciones en relación a la zona de la que se tomó la muestra, que por ser órgano diana en sí mismo para detectar las fases del ciclo.

Uno de los hallazgos más significativos en el epitelio de la vagina de la yegua lo constituye el incremento en el número de capas celulares durante el estro, hecho que concuerda con las aportaciones de Sanger y col. (1958) en ovejas; Thrasher y col. (1967)

en ratonas; Hacketts y Hafs (1969) en terneras; Morton y Rankin (1969) en cerdas; Ghannam y col. (1972) en ovejas; Flores y col. (1985) en yeguas y Wrobel y col. (1986); así mismo fueron frecuentes las imágenes de mitosis en el estrato basal, tanto con microscopía óptica como con microscopía electrónica, al igual que indican Morton y Rankin (1969) y Flores y col. (1985), sin embargo para Ghannam y col. (1972) se observan divisiones celulares tanto en proestro como en estro.

La vacuolización de las células del estrato espinoso durante este período coincide con los datos aportados por Flores y col. (1985). Al igual que Ghannam y col. (1972) encontramos células de aspecto tumefacto en el estrato superficial que se tificaron con las técnicas histoquímicas del PAS y el Azul Alcian Ph 2.5, guardando cierta relación con la "reacción de los cimos" descrita por Wrobel y col. (1986).

Algunos autores indican que durante el estro aumenta el grado de queratinización del epitelio (Thrasher y col., 1967); nosotros abordaremos este punto un poco más adelante, aunque encontramos en las electronografías un menor contenido en tonofilamentos en la capa superficial, de acuerdo con Flores y col. (1985). La presencia de células inflamatorias, edema y congestión en el tejido conjuntivo subepitelial es menos evidente a este nivel que en el útero; Ghannam y

col. (1972) y Wrobel y col. (1986) indican que el infiltrado se observa en el dioestro.

Tras la ovulación el número de capas celulares decrece de manera significativa, tal y como indican Sanger y col. (1958) en ovejas; Thrasher y col. (1967) en ratonas; Hacketts y Hafs (1969) en terneras; Morton y Rankin (1969) en cerdas; Ghannam y col. (1972) en ovejas y Flores y col. (1985) en yeguas. Otro hallazgo que pensamos, es de interés, lo constituye la presencia de mucopolisacáridos en vacuolas intercelulares durante este periodo, (Flores y col. (1985).

En el proestro, fase de inicio a la actividad, no observamos ni mitosis ni proyecciones de la capa basal en el estroma subyacente, en contra de las opiniones de Ghannam y col. (1972). Durante este periodo detectamos, con cierta frecuencia, grupos de restos celulares.

Con técnicas inmunocitoquímicas observamos la existencia de pequeñas cantidades de vimentina en algunas fibras musculares lisas. Este hecho, descrito también en otras porciones del aparato genital, está en deacuerdo con los trabajos de Bennett y col. (1979) y concuerda con las aportaciones de Schmid y col. (1979) sobre fibra muscular lisa. El contenido en

desmina por parte de la capa muscular, es evidente y sucede, al igual que en el útero, donde nos encontramos algunos grupos musculares que se tiñen con menos intensidad.

El suero antiqueratinas que utilizamos en nuestro trabajo es el característico de epitelios planos estratificados con lo cual obtuvimos una intensa inmunoreacción a este filamento intermedio. Así la vagina de la yegua es intensamente positiva igual que la describe Sun y col. (1979), pero a diferencia de ellos encontramos distintos grados de positividad en las distintas capas; estas últimas aportaciones concuerdan con los hallazgos de Schlegel y col. (1980).

Las diferencias descritas en cuanto al contenido en filamentos intermedios con arreglo a la fase del ciclo estral, están influidos por factores hormonales, y fueron apuntados por Stubbe y col. (1985) en el cérvix de mujer y por Kronenberg y Clark (1985 b) en vagina de rata. Estos últimos autores describen, al igual que nosotros, un incremento en el contenido de citoqueratinas durante el estro. Así mismo Kronenberg y Clark (1985 a) indican que los polipéptidos característicos del tracto genital de las hembras en su porción inferior son los de peso molecular comprendido entre 50.000 y 60.000 daltons, y coincidiendo con

nuestros hallazgos, ya que en este rango de citoqueratinas se encuentran las utilizadas por nosotros.

CONCLUSIONS

CONCLUSIONES

1.- El patrón de plegamiento de la mucosa oviductal característico de la yegua, se establece en la semana 28 post-coito.

2.- En el último tercio de la gestación, se desarrollan en la yegua las yemas glandulares uterinas, las cuales aparecen nítidamente delimitadas por células subepiteliales ricas en vimentina.

3.- El contenido en citoqueratinas por parte de las células epiteliales del oviducto y útero fetal equino, aumenta a lo largo de la gestación, sin embargo las yemas glandulares son negativas a este filamento intermedio.

4.- La musculatura lisa del oviducto y útero experimentan una pérdida gradual de vimentina durante el desarrollo fetal, observándose un fenómeno inverso en cuanto a su contenido en desmina.

5.- En la vagina de fetos de yegua no existen cambios significativos en relación con el contenido de filamentos intermedios: citoqueratinas, vimentina y desmina a lo largo del desarrollo intrauterino, aunque la expresión de citoqueratinas es más abundante en el estrato basal que en el resto de las capas.

6.- Durante el periodo puberal se desarrollan en el

útero de la yegua las formaciones glandulares características de este órgano. Además se distinguen, por vez primera, claramente los estratos compacto y esponjoso.

7.- El contenido en citoqueratinas de peso molecular 52,56 y 58 Kd, es escaso en el epitelio del oviducto y útero de yeguas puberales. El epitelio vaginal expresa durante este periodo un contenido abundante de este filamento intermedio en los estratos basal y espinoso, decreciendo en las células del estrato superficial.

8.- Las secreciones celulares de glicoproteínas y glicosaminoglicanos son más abundantes en yeguas adultas que en los demás periodos estudiados, siendo muy evidentes en el estro.

9.- Las células del oviducto y útero de yeguas adultas no experimentan cambios significativos a lo largo del ciclo en cuanto a su contenido en vimentina, desmina y citoqueratinas. El epitelio vaginal expresa menor contenido de citoqueratinas durante el dioestro que en el resto de los periodos.

2000 10 10

RESUMEN

En este trabajo realizamos un análisis morfológico e inmunocitoquímico evolutivo de los filamentos intermedio: citoqueratinas, vimentina y desmina, durante los periodos fetal, puberal y adulto en genital de yeguas. Para ello utilizamos 65 aparatos genitales completos de animales sacrificados en el Matadero Municipal de Madrid (Legazpi); de ellos 12 eran de fetos, 26 de yeguas puberales y 33 de yeguas adultas. Los segmentos de la porción tubular del aparato reproductor de las yeguas, seleccionados para nuestro estudio, fueron la ampolla oviductal, útero y vagina. Las técnicas laboratoriales desarrolladas fueron las habituales tanto para microscopía óptica (convencional e inmunocitoquímica) como para microscopía electrónica. Tras el análisis de las muestras hemos concluido que en los fetos de yegua, la estructura típica del oviducto se alcanza a las 28 semanas post-coito, y que las yemas glandulares uterinas se desarrollan durante el último tercio de la gestación. Las variaciones en cuanto a la expresión de filamentos intermedios en el periodo fetal, tienen lugar sobre todo a nivel del oviducto y útero. El contenido en vimentina por parte de las células musculares lisas de estos segmentos se pierde durante la gestación, aumentando la expresión de desmina; células positivas a vimentina localizadas bajo el epitelio delimitan las yemas glandulares. En

el útero de yeguas puberales se forman los estratos compacto y esponjoso, expresándose una débil positividad de los epitelios oviductal y uterino a las citoqueratinas. La vagina de yeguas puberales reacciona con intensidad a este filamento intermedio siendo más débil en el estrato superficial. El tracto genital de yeguas adultas presenta una mayor producción de glicoproteínas y glucosaminoglucanos que en otros periodos estudiados.

SUMMARY

SUMMARY

In this study, we have carried out a morphological and immunocytochemical analysis of the intermediate filaments (I.F.), cytokeratins, vimentin and desmin, during the foetal, puberal and adult periods in genital tract of mares. We have used 55 genital tracts from animals sacrificed in Slaughter-House of Madrid (Legazpi): 12 of them were foetus, 20 puberals and 33 were adults mares. Oviduct ampulla, uterine horn and vagina were the genital areas selected for our work. The histological techniques used were the routine ones for conventional optic and electronic microscopy. After the samples were analyzed we have concluded that, the female foetus acquire a mature pattern of oviductal structure at 18 weeks post coitum. The uterine glandular appearance develops during the last third of the gestational period. In the foetal period the variations about the intensity of I.F. immunostaining takes place in oviduct and uterus: the vimentin I.F. expression in smooth muscle cells decreases, increasing the desmin proportion; some vimentin-positive cells located under uterine epithelium delimit new glandular buds. Oviductal and uterine epithelia of puberal mares show a weak positivity to cytoqueratins. Glycoproteins and glycosaminoglycans production is increased in adult genital in comparison with the other periods studied.

BIBLIOGRAFIA

BIBLIOGRAFIA

- * Abdala, G. (1968). Observations of the morphology and histochemistry of the oviducts of the sheep. J. Anat., 102, 333-344.
- * Allen, E.W.; Kessy, B.M. and Noakes, D.E. (1979). Evaluation of uterine tube function in pony mares. Vet. Rec., 20, 364-366.
- * American Association of Equine Practitioners. (1988). Official guide for determining the age of the horse. 5a Edition. Ed. Am. Ass. Equine Practs. Lexington.
- * Andrews, F.N. and McKenzie, F.F. (1941). Estrus, ovulation and related phenomena in the mare. Research bull, 329.
- * Arnold, R. and Shorey, C.D. (1985). Structure of the luminal epithelium of the brushtailed possum (Trichosurus vulpecula). J. Reprod. Fert., 74, 565-573.
- * Arnold, R. and Shorey, C.D. (1985). Structure of the oviductal epithelium of the brush-tailed possum (Trichosurus vulpecula). J. Reprod. Fert., 73, 9-19.
- * Arthur, G.; Noakes, D. and Pearson, H. (1982). Veterinary reproduction and obstetrics. Fifth Edition. Ed. Bailliere Tindal. London.

- * Asbury, A.C. and Hansen, P.J. (1987). Effects of susceptibility of mares to endometritis and stage of cycle on phagocytic activity of uterine-derived neutrophils. J. *Reprod. Fert.*, Suppl. 35, 311-316.
- * Atkinson, B.A.; King, G.J. and Amoroso, C.E. (1984). Development of the caruncular and intercaruncular regions in the bovine endometrium. Biol. *Reprod.*, 30, 763-774.
- * Bader, V.H.; Genn, H.J.; Klug, E.; Martin, J.C. und Himmeler, V. (1978). Vaginalzytologische untersuchungen beim pferd. Dtsch. *Tierärztl. Wschr.*, 85, 189-272.
- * Baker, C.B.; Newton, D.I.; Mather, E.C. and Oxender, W.D. (1981). Luteolysis in mares after endometrial biopsy. Am. *J. Vet. Res.*, 42, 1816-1818.
- * Bal, H.S. and Getty, R. (1972). Vaginal histology of the domestic pig: histomorphology from birth to 8 years with some clinical aspects. J. *Reprod. Fert.*, 28, 1-7.
- * Banks, W.J. (1986). Applied veterinary histology. Second Edition. Ed. Williams & Wilkins. Baltimore.
- * Bartol, F.F.; Wiley, A.A.; Coleman, D.A.; Wolfe, D.F. and Riddell, M.G. (1988). Ovine uterine morphogenesis: effects of age and progestin administration and withdrawal on neonatal endometrial development and DNA synthesis. J. *Anim. Sci.*, 66, 3000-3009.

* Beck, L.R. and Boots, L.R. (1974). The comparative anatomy, histology and morphology of the mammalian oviduct. En: The oviduct and its functions. Ed. Academic Press. New York.

* Bergman, R.V. and Kenney, R.M. (1975). Representativeness of a uterine biopsy in the mare. Proc. 21st Ann. Conv. Am. Ass. Equine Practs., 355-363.

* Blazquez, N.B.; Batten, E.H.; Long, S.E. and Perry, G.C. (1987). Histology and histochemistry of the bovine reproductive tract caudal to the cervix. Part I. The vestibule and associated glands. Br. Vet. J., 143, 328-337.

* Blazquez, N.B.; Batten, E.H.; Long, S.E. and Perry, G.C. (1987). Histology and histochemistry of the bovine reproductive tract caudal to the cervix. Part II. The vagina and associated structures. Br. Vet. J., 143, 337-343.

* Bolmont, C.; Lilienbaum, A.; Paulin, D. and Grimaud, J.A. (1990). Expression of desmin gene in skeletal and smooth muscle by in situ hybridization using a human desmin gene probe. J. Submicrosc. Cytol. Pathol., 22, 117-122.

* Born, I.A.; Schwechheimer, K.; Maier, H. and Otto, H.F. (1987). Cytokeratin expression in normal salivary glands and in cystadenolymphomas demonstrated by mono-

clonal antibodies against selective cytokeratin polypeptides. Virchows Arch. A. (Pathol. Anat.), 393, 273-286.

* Brand, G.W. and Manning, J.P. (1969). Improved uterine biopsy technics for diagnosis infertility in the mare. Vet. Med. Small Anim. Clin., 64, 977-983.

* Branscheid, W. and Holtz, W. (1988). Histochemical examination of the vaginal epithelium of sows at various stages of the estrus cycle. Anat. Histol. Embryol., 17, 12-26.

* Brody, J.R. and Cunha, G.R. (1989a). Histologic, morphometric and immunocytochemical analysis of myometrial development in rats and mice: I. Normal development. Am. J. Anat., 186, 1-20.

* Brody, J.R. and Cunha, G.R. (1989b). Histologic, morphometric, and immunocytochemical analysis of myometrial development in rats and mice: II. Effects of DES on development. Am. J. Anat., 186, 21-42.

* Colbern, G.T.; Voss, J.L.; Squires, E.L.; Ellis, R.P.; Shideler, R.K. and McChesney, A.E. (1987). Development of a model to study endometritis in mares. Theriogenology, 7, 73-76.

* Crickman, J.A. and Pugh, D.G. (1986). Equine endometrial cytology: A review of techniques and interpretations. Vet. Med., 81, 650-656.

- * David, I. (1985). La biopsie de l'endometre chez la jument (1). Rec. Méd. Vét., 161, 313-322.
- * Dellmann, H.D. y Brown, E.M. (1980). Histología Veterinaria. Ed. Acribia. Zaragoza.
- * Desjardins, C. and Hafs, H.D. (1969). Maturation of bovine female genitalia from birth through puberty. J. Anim. Sci., 28, 502-507.
- * Digby, N.J.W. (1978). The technique and clinical application of endometrial cytology in mares. Equine Vet. J., 10, 167-170.
- * DuBois, J.A.; Wordinger, R.J. and Dickey, J.F. (1980). Tissue concentrations of mast cells and lymphocytes of the bovine uterine tube (oviducts) during the estrous cycle. Am. J. Vet. Res., 41, 806-808.
- * Doig, P.A.; McKnight, J.D. and Miller, R.B. (1981). The use of endometrial biopsy in the infertile mare. Can. Vet. J., 22, 72-76.
- * Duenbostel, Von K.; Ehlers, U. and Paufler, S. (1985). Rasterelektronenmikroskopische untersuchungen der oberflächenstruktur des weiblichen genitaltrakts vom schwein im stadium des östrus. Dtsch. Tierärztl. Wschr., 92, 301-344.
- * Fawcett, D.W. (1987). 11ª Edición. Tratado de histología. Ed. Interamericana. Mc Graw-Hill. Madrid.

* Flores, J.M.; Gallego, E.; Castaño, M. y Sánchez, J. (1984). Diversos aspectos de la citología vaginal en yeguas gestantes a término. Med. Vet., 1, 97-101.

* Flores, J.M.; Pizarro, M.; Castaño, M.; Gallego, E. y Nieto, J.M. (1985). Estudio histológico, histoquímico y ultraestructural de la mucosa vaginal de la yegua durante el ciclo estral. Med. Vet., 2, 169-176.

* Flores, J.M.; Pizarro, M.; Sánchez, J. y Peña, L. (1987). Estudio histológico e inmunocitoquímico del endometrio de la yegua durante el ciclo estral, con especial referencia a la producción de inmunoglobulinas. Acta Microscópica, 10, 387-397.

* Fowler, E.H.; Feldman, M.K. and Loeb, W.F. (1971). Comparison of histologic features of ovarian and uterine tissues with vaginal smears of the bitch. Am J. Vet. Res., 32, 327-334.

* Franke, W.W.; Schmid, E.; Osborn, M. and Weber, K. (1978). Different intermediate sized filaments distinguished by immunofluorescence microscopy. Proc. Natl. Acad. Sci. USA., 75, 5034-5038.

* Franke, W.W.; Weber, K.; Osborn, M.; Schmid, E. and Freudenstein, C. (1978). Antibody to prekeratin. Decoration of tonofilament-like arrays in various cells of epithelial character. Exp. Cell Res., 116, 429-445.

* Franke, W.W.; Schmid, E.; Winters, S.; Osborn, M.

and Weber, K. (1979). Widespread occurrence of intermediate-sized filaments of the vimentin type in cultured cells from diverse vertebrates. Exp. Cell Res., 123, 25-46.

* Franke, W.W.; Schiller, D.L.; Moll, R.; Winter, S.; Schmid, E. and Engelbrecht, I. (1981). Diversity of cytokeratins: differentiation specific expression of cytokeratin polypeptides in epithelial cells and tissues. J. Mol. Biol., 153, 933-959.

* Freeman, K.P.; Roszel, J.F. and Slusher, S.H. (1986). Equine endometrial cytologic smears patterns. Comp. Cont. Educ. Pract., 8, 5349-5360.

* Gabbiani, G.; Kapanci, Y; Barazzone, P. and Franke, W.W. (1981). Immunochemical identification of intermediate-sized filaments in human neoplastic cells. A diagnostic aid for the surgical pathologist. Am. J. Pathol., 104, 206-216.

* García-Martínez, V. (1986). Estructura y función del citoesqueleto en células normales y células tumorales. Oncología, IX, 65-84.

* Gilbert, R.O. (1989). The effect of endometrial biopsy on ovulatory interval in mares. Theriogenology, 32, 451-454.

* Ginther, O.J. (1979). Reproductive biology of the mare. Basic and applied aspects. Ed. McNaughton and

Gumm. Inc. Ann. Arbor. Michigan.

* Gordon, L.R. and Sartin, E.M. (1978). Endometrial biopsy as an aid to diagnosis and prognosis in equine infertility. J. Equine Med. Surg., 2, 328-336.

* Gown, A.M.; Boyd, H.C.; Chang, Y; Ferguson, M.; Reihler, B. and Tippens, D. (1988). Smooth muscle cells can express cytokeratins of simple epithelium. Am. J. Pathol., 132, 223-232.

* Ghannam, S.A.M.; Bosc, M.J. and Mesnil du Buisson, F. (1972). Examination of vaginal epithelium of the sheep and its use in pregnancy diagnosis. Am. J. Vet. Res., 33, 1175-1185.

* Granger, B.L. and Lazarides, E. (1979). Desmin and vimentin coexist at the periphery of the myofibril Z disc. Cell, 18, 1053-1063.

* Greenhoff, G.R. and Kenney, R.M. (1975). Evaluation of reproductive status of nonpregnant mares. J. Am. Vet. Med. Assoc., 167, 449-453.

* Hackett, A.J. and Hafs, H.D. (1969). Biochemical and morphological changes in bovine tubular genitalia during the estrous cycle. J. Anim. Sci., 29, 1, 35-38.

* Hadek, R. (1958). Histochemical studies on the uterus of the sheep. Am J. Vet. Res., XIX, 882-886.

* Hadek, R. and Getty, R. (1959). The changing morpho-

logy in the uterus of the growing pig. Am. J. Vet. Res., 20, 573-577.

* Hafez, E.S.E. (1987). Reproduction in farm animals. 5a Edition. E. Lea & Febiger. Philadelphia.

* Hammond, J. and Wodzicki, K. (1941). Anatomical and histological changes during the oestrous cycle in the mare. Proc. R. Soc. (Ser. B), 130, 1-5.

* Henry, M. and Vandeplassche, M. (1981). Pathology of the oviducts in mares. Vlaam. Diergeneesk. Tijdschr., 50, 3301-325.

* Hisano, N. (1977). Postnatal development of vagina, clitoris and urethral glands of the golden hamster. Acta Anat., 97, 371-378.

* Hollis, D.E.; Frith, P.A.; Vaughan, J.D.; Chapman, R.E. and Nancarrow, C.D. (1984). Ultrastructural changes in the oviductal epithelium of merino ewes during the estrous cycle. Am. J. Anat., 171, 441-456.

* Huitfeldt, H.S. and Brandtzaeg, P. (1985). Various keratin antibodies produce immunohistochemical staining of human myocardium and myometrium. Histochemistry, 83, 381-389.

* Hughes, J.P.; Stabenfeldt, G.H. and Evans, J.W. (1977). The oestrous cycle of the mare and its uterine control. Aust. Vet. J., 53, 415-419.

- * Hughes, J.P.; Stabenfeldt, G.H.; Kindahl, H.; Kennedy, P.C.; Edquist, L.E.; Neely, D.P. and Schalm, O.W. (1979). Pyometra in the mare. J. Reprod. Fert., Suppl.27, 321-329.
- * Hurtgen, J.P. and Whitmore, H.L. (1978). Effects of endometrial biopsy, uterine culture, and cervical dilatation on the equine estrous cycle. J. Am. Vet. Med. Assoc., 173, 1, 97-100.
- * Hurtgen, J.P. and Ganjam, V.K. (1979). The effect of intrauterine and cervical manipulation on the equine oestrous cycle and hormone profiles. J. Reprod. Fert., Suppl. 27, 191-197.
- * Hyttel, P. (1985). The epithelium of uterine biopsies from cyclic dairy cattle: ultrastructure and endocytotic activity. Acta Anat., 123, 93-100.
- * Johnson, S.A.; Morgan, G. and Wooding, B.P. (1988). Alterations in uterine epithelial tight junction structure during the oestrous cycle and implantation in the pig. J. Reprod. Fert., 83, 915-922.
- * Jubb, K.V.F.; Kennedy, P.C. and Palmer, N. (1989). Pathology of domestic animals. 3 vol. Academic Press, Inc. San Diego.
- * Katila, T. (1988). Histology of the post partum equine uterus as determined by endometrial biopsies. Acta Vet. Scand., 29, 173-180.

- * Keenan, R.L.; Forde, D.; McGeady, T.; Wade, L. and Roche, J.F. (1987). Endometrial histology of early pregnant and non-pregnant mares. J. Reprod. Fert., Suppl.35, 499-504.
- * Kenney, R.M. (1975). Prognostic value of endometrial biopsy of the mare. J. Reprod. Fert., Suppl.23, 347-348.
- * Kenney, R.M. (1977). Clinical aspects of endometrial biopsy in fertility evaluation of the mare. Proc. Am. Ass. Equine Practs., 105-122.
- * Kenney, R.M. (1978). Cyclic and pathologic changes of the mare endometrium as detected by biopsy, with a note on early embryonic death. J. Am. Vet. Med. Assoc., 172, 241-262.
- * Kenney, R.M.; Doig, P.A. (1986). Equine endometrial biopsy. In: Current therapy in theriogenology 2. Diagnosis, treatment and prevention of reproductive diseases in small and large animals. Morrow, D.A. Ed. W.B. Saunders Company, Philadelphia.
- * Keys, J.L. and King, G.J. (1989). Structural changes in the luminal epithelium of the porcine uterus between days 10 and 19 of the estrous cycle. Am. J. Anat., 185, 42-57.
- * Knudsen, O. (1964). Endometrial cytology as a diagnostic aid in mares. Cornell Vet., 54, 415-422.

* Koskull, H. von and Virtanen, I. (1987). Induction of cytokeratin expression in human mesenchymal cells. J. Cell. Physiol., 133, 321-329.

* Kronenberg, M.S. and Clark, J.H. (1985a). Identification and analysis of keratin polypeptides from isolated rat vaginal epithelium. Endocrinology, 117, 1469-1479.

* Kronenberg, M.S. and Clark, J.H. (1985b). Changes in keratin expression during the estrogen-mediated differentiation of rat vaginal epithelium. Endocrinology, 117, 1480-1489.

* Lambert, F.L.; Pelletier, G.; Dufour, M. and Fortier, M.A. (1990). Specific properties of smooth muscle cells from different layers of rabbit myometrium. Am. J. Physiol., 258, C794-802.

* Langman, J. (1981). Embriología médica. 4a Edición. Ed. Medica Panamericana. Buenos Aires. Ed. Williams & Wilkins. Baltimore.

* Lee-Gross, T. and LeBlanc, M. (1984). Seasonal variation of histomorphologic features of equine endometrium. J. Am. Vet. Med. Assoc., 184, 1379-1382.

* Leishman, D.; Miller, R.B. and Doig, P.A. (1982). A quantitative study of the histological morphology of the endometrium of normal and barren mares. Can. J. Comp. Med., 46, 17-20.

- * Lecni, P.; Carli, F. and Halliday, D. (1990). Intermediate filaments in smooth muscle from pregnant and non-pregnant human uterus. Biochem. J., 269, 31-34.
- * Marinov, U. and Lovell, J.E. (1968). Cytology of the bovine uterine epithelium during the estrous cycle. Am. J. Vet. Res., 29, 13-30.
- * McDonald, L.E. y Pineda, M.H. (1991). Endocrinología veterinaria y reproducción. 4ª Edición. Ed. Interamericana. McGraw-Hill. México. D.F.
- * McEntee, K. (1990). Reproductive pathology of domestic mammals. Ed. Academic Press, Inc. San Diego.
- * Milstone, L. and McGuire, J. (1981). Different polypeptides form the intermediate filaments in bovine hoof and esophageal epithelium and in aortic endothelium. J. Cell. Biol., 88, 312-316.
- * Mitchell, G.; Liu, I.K.M.; Perryman, L.E.; Stabenfeldt, G.H. and Hughes, J.P. (1982). Preferential production and secretion of immunoglobulins by the equine endometrium - a mucosal immune system. J. Reprod. Fert., 32, 161-168.
- * Moll, R.; Franke, W.W.; Volc-Platzter, B. and Krepler, R. (1982a). Different keratin polypeptides in epidermis and other epithelia of human skin: a specific cytokeratin of molecular weight 46,000 in epithelia of the pilosebaceous tract and basal cell epithelia.

liomas. J. Cell. Biol., 95, 285-295.

* Moll, R.; Franke, W.W.; Schiller, D.L.; Geiger, B. and Krepler, R. (1982b). The catalog of human cytoke-
ratins: patterns of expression in normal epithelia,
tumors and cultured cells. Cell, 31, 11-24.

* Morton, D.B. and Rankin, J.E.F. (1969). The histolo-
gy of the vaginal epithelium of the sow in oestrus and
its use in pregnancy diagnosis. Vet. Rec., 84, 658-
662.

* Motta, P. (1974). Atlas fotográfico en color de
anatomía microscópica. Ed. Científico-Médica. Barcelo-
na.

* Murcia, C.; Páramo, R. Tolosa, J. y Saltiel, A.
(1984). Características histológicas e histoquímicas
del oviducto de la yegua bajo diversas estructuras
ováricas. Veterinaria Méx., 15, 171-181.

* Murray, A. (1957). Estrus and infertility of the
Thoroughbred mare in Australasia. J. Am. Vet. Med.
Ass., 131, 179-185.

* Myers, R.K.; Cook, J.E. and Mosier, J.E. (1984).
Comparative aging changes in canine uterine tubes
(oviducts): electron microscopy. Am. J. Vet. Res., 45,
2008-2014.

* Nayak, R.K. and Wu, A.S.H. (1975). Ultrastructural

demonstration of cili and ciliary rootlets in mammalian uterine tube epithelium in different functional states. Am. J. Vet. Res., 36, 1623-1630.

* Nayak, R.K.; Albert, E.N. and Kassira, W.N. (1976). Cyclic ultrastructural changes in ewe uterine tube (oviduct). Infundibular epithelium. Am. J. Vet. Res., 37, 923-933.

* Nayak, R.K. (1977). Scanning electron microscopy of the camel uterine tube (oviduct). Am. J. Vet. Res., 38, 1049-1054.

* Nayak, R.K.; Kassira, W.N. and Albert, E.N. (1977). Light and electron microscopic studies of the porcine fetal uterine tube (oviduct). Am. J. Vet. Res., 38, 775-786.

* Noden, D.M. y De Lahunta, A. (1990). Embriología de los animales domésticos. Ed. Acribia. Zaragoza.

* Odor, D.L.; Gaddum-Rosse, P.; Rumery, R.E. and Blandau, R.J. (1980). Cyclic variations in the oviductal ciliated cells during the menstrual cycle and after estrogen treatment in the pig-tailed monkey, Macaca nemestrina. Anat. Rec., 198, 35-57.

* Odor, D.L.; Gadum-Rosse, P. and Rumery, R.E. (1983). Secretory cells of the oviduct of the pig-tailed monkey, Macaca nemestrina, during the menstrual cycle and after estrogen treatment. Am. J. Anat., 166, 149-172.

* Oh, Y.K.; Mori, T. and Uchida, T.A. (1983). Studies of the vaginal plug of the Japanese greater horseshoe bat, Rhinolophus ferrumequinum nippon. J. Reprod. Fert., 68, 365-369.

* Osborn, M.; Franke, W. and Weber, K. (1980). Direct demonstration of the presence of two immunologically distinct intermediate-sized filament systems in the same cell by double immunofluorescence microscopy. Exp. Cell Res., 125, 37-46.

* Parlanti, I.A. and Monis, B. (1975). Histochemistry of the luminal cell surfaces of the mucosa of the oviducts and the uterus of the rat. Changes in pre-puberty, estrous cycle, castration, hormone replacement and pseudopregnancy. Experientia, 31, 1456-1459.

* Parr, M.B. and Parr, E.L. (1985). Immunohistochemical localization of immunoglobulins A, G and M in the mouse female genital tract. J. Reprod. Fert., 74, 361-370.

* Parr, M.B. and Parr, E.L. (1986). Effects of oestradiol 17- β and progesterone on the number of plasma cells in uteri of ovariectomized mice. J. Reprod. Fert., 77, 91-97.

* Parr, M.B. and Parr, E.L. (1989). Immunohistochemical investigation of secretory component and immunoglobulin A in the genital tract of the female rat. J.

Reprod. Fert., 85, 105-113.

* Peña, L.; Flores, J.M.; Castaño, M. and Gonzalez, M. (1990). Intermediate filaments in DMBA-induced mammary adenocarcinomas in rats. J. Vet. Med. A, 37, 614-621.

* Perry, J.S. and Crombie, P.R. (1982). Ultrastructure of the uterine glands of the pig. J. Anat., 34, 339-350.

* Platt, H. and Atherton, J.G. (1978). The experimental infection of ponies with contagious equine metritis. Equine Vet.J., 10, 153-159.

* Powell, D.G.; David, J.S.E. and Frank, C.J. (1978). Contagious equine metritis: The present situation reviewed and a revised code of practice for its control. Vet. Rec., 28, 399-402.

* Puerta Fonolla, J.; Prados Frutos, J.C. and Perez de Miguelsanz, J. (1987). Fisiología del desarrollo del aparato genital. Acta Microscópica, 10, 203-221.

* Rachman, F.; Casimiri, V.; Psychoyos, A. and Bernard, O. (1983). Immunoglobulins in the mouse uterus during the oestrous cycle. J. Reprod. Fert., 69, 17-21.

* Rhodin, J. A. G. (1963). An atlas of ultrastructure. Ed. W.B. Saunders Co. Philadelphia.

* Ricketts, S.W. (1975). The technique and clinical application of endometrial biopsy in the mare. Equine

Vet. J., 7, 102-108.

* Ricketts, S.W. (1975). Endometrial biopsy as a guide to diagnosis of endometrial pathology in the mare. J. Reprod. Fert., 23, 341-345.

* Ricketts, S.W. and Rossdale, P.D. (1978). Endometrial biopsy studies of mares with contagious equine metritis 1977. Equine Vet. J., 10, 160-166.

* Ricketts, S.W. and Rossdale, P.D. (1979). Endometrial biopsy findings in mares with contagious equine metritis. J. Reprod. Fert., 27, 355-359.

* Ricketts, S. (1989). The barren mare. Part 2. In Practice, 11, 156-164.

* Rossdale, P.D. and Ricketts, S.W. (1980). Equine stud farm medicine. 2nd Edition. Ed. Bailliere Tindal. London.

* Rumery, R.E. and Eddy, E.M. (1974). Scanning electron microscopy of the fimbriae and ampullae of rabbit oviducts. Anat.Rec., 178, 83-102.

* Saltiel, A.; Páramo, R.; Murcia, C. and Tolosa, J. (1986). Pathologic findings in the oviducts of mares. Am. J. Vet. Res., 47, 594-597.

* Samuel, C.A.; Ricketts, S.W.; Rossdale, P.D.; Steven, D.H. and Thurley, K.W. (1979). Scanning electron microscope studies of the endometrium of the cyclic

- mare. J. Reprod. Fert., 27, 287-292.
- * Sanger, V.L.; Engle, P.H. and Bell, D.S. (1958). The vaginal cytology of the ewe during the estrous cycle. Am. J. Vet. Res., April, 283-286.
- * Seaborn, E. (1925). The oestrous cycle in the mare and some associated phenomena. Anat. Rec., 30, 277-230.
- * Secchi, J. and Lecaque, D. (1981). Histology atlas. Ed. Maloine S.A. Paris.
- * Schlegel, R., Banks-Schlegel, S. and Pinkus, G.S. (1980). Immunohistochemical localization of keratin in normal human tissues. Lab. Invest., 42, 91-96.
- * Schmid, E.; Osborn, M.; Runger-Brändle, E.; Gabbiani, G.; Weber, K. and Franke, W.W. (1982). Distribution of vimentin and desmin filaments in smooth muscle tissue of mammalian and avian aorta. Exp. Cell Res., 137, 329-340.
- * Shideler, R.K.; McChesney, A.E.; Morrow, G.L.; Voss, J.L. and Nash, J.G. (1977). Endometrial biopsy in the mare. PROC. Am. Ass. Equine Practs., 97-104.
- * Slusher, S.H.; Freeman, K.P. and Roszel, J.F. (1984). Eosinophils in equine uterine cytology and histology specimens. J. Am. Vet. Med. Assoc., 184(6), 665-670.

* Solomon, W.J.; Schultz, R.H. and Fahning, M.L. (1972). A study of chronic infertility in the mare utilizing uterine biopsy, cytology and cultural methods. Proc. Am. Ass. Practs., 55-56.

* Stalheim, O.H.V.; Gallagher, J.E. and Deyoe, B.L. (1975). Scanning electron microscopy of the bovine, equine, porcine and caprine uterine tube (oviduct). Am. J. Vet. Res., 36, 1069-1075.

* Sternberger, L.A. (1979). Immunocytochemistry. 2nd ed. Ed. John Wiley and Sons. New York.

* Stroband, H.W.J.; Taverner, N.; Langenfeld, K. and Barends, P.M.G. (1986). The ultrastructure of the uterine epithelium of the pig during the estrous cycle and early pregnancy. Cell Tissue Res., 246, 81-89.

* Stubbe, T.C.; Norrild, B. and Dabelsteen, E. (1985). Keratins proteins in the epithelium of the uterine cervix. Acta Pathol. Microbiol. Immunol. Scand. Sect. A., 93, 379-383.

* Studer, E. and Morrow, D.A. (1981). Uterine cultures and histological evaluation as complements to routine postpartum examinations. Irish Vet. J., May, 106-110.

* Sun, T-T.; Shih, C. and Green, H. (1979). Keratin cytoskeletons in epithelial cells of internal organs. Cell Biol., 76, 2813-2817.

- * Taylor, C.E.D.; Rosenthal, R.O.; Brown, D.F.J.; Lapage, S.P.; Hill, L.R. and Legros, R.M. (1978). The causative organism of contagious equine metritis 1977: proposal for a new species to be known as Haemophilus equigenitalis. Equine vet.J., 10, 136-144.
- * Thrasher, J.D.; Clark, F.I. and Clarke, D.R. (1967). Changes in the vaginal epithelial cell cycle in relation to events of the estrous cycle. Exp. Cell Res., 45, 232-236.
- * Tobler, E.E. (1966). Collection of uterine fluid and uterine biopsy. Vet. Med. Small Anim. Clin., 61, 779-788.
- * Tsutsumi, Y.; Suzuki, H.; Takeda, T. and Terami, Y. (1979). Evidence of the origin of the gelatinous masses in the oviducts of mares. J. Reprod. Fert., 57, 287-290.
- * Turley, H.; Pulford, K.A.F.; Gatter, K.C. and Mason D.Y. (1988). Biochemical evidence that cytokeratins are present in smooth muscle. Br. J. Exp. Pathol., 69, 433-440.
- * Van Camp, S.D. (1988). Endometrial biopsy of the mare. Vet. Clin. N. Am. Equine, 4, 229-245.
- * Vander Wielen, A.L. and King, G.J. (1984). Intraepithelial lymphocytes in the bovine uterus during the oestrous cycle and early gestation. J. Reprod. Fert.,

70, 457-462.

* Verhage, H.G.; Bareither, M.L.; Jaffe, R.C. and Akbar, M. (1979). Cyclic changes in ciliation, secretion and cell height of the oviductal epithelium in women. Am.J.Anat., 156, 505-522.


* Verhage, H.G.; Murray, M.K.; Boomsma, R.A.; Rehfeldt, P.A. and Jaffe, R.C. (1984). The postovulatory cat oviduct and uterus: correlation of morphological features with progesterone receptor levels. Anat. Rec., 208, 521-531.

* Verhage, H.G.; Mavrogianis, P.A.; Boice, M.L.; Li, W. and Fazleabas, A.T. (1990). Oviductal epithelium of the baboon: hormonal control and the immuno-gold localization of oviduct-specific glycoproteins. Am. J. Anat., 187, 81-90.

* Villahoz, M.D. y Carfagnini, J.C. (1981). Biopsia endometrial en la yegua. Rev. Med. Vet., 62, 117-127.

* Virtanen, I.; Lemto, V.P.; Lehtonen, B.; Vartiainen, and Stenman, S. (1981). Expression of intermediate filaments in cultured cells. J. Cell Biol. 50, 45-63.

* Waelchli, R.O. und Winder, N.C. (1981). Die Biopsie der uterusschleimhaut bei der stute zur ergansung der zuchttauglichkeitsuntersuchung. Schweiz. Arch. Tierheilk., 129, 399-415.



- * Waelchi, R.O. and Winder, C. (1987). Immunohistochemical evaluation of the equine endometrium during the oestrous cycle. Equine Vet. J., 19, 299-302.
- * Warszawsky, L.F.; Parker, W.G.; First, N.L. and Ginther, O.J. (1972). Gross changes of internal genitalia during the estrous cycle in the mare. Am. J. Vet. Res., 33, 19-26.
- * Washburn, S.M.; Klesius, P.H.; Ganjam, V.K. and Brown, B.G. (1982). Effect of estrogen and progesterone on the phagocytic response of ovariectomized mares infected in utero with β -hemolytic streptococci. Am. J. Vet. Res., 43, 1367-1370.
- * Watson, E.D.; Stokes, J.S.; David, J.S.E. and Bourne, F.J. (1987). Effect of ovarian hormones on promotion of bactericidal activity by uterine secretions of ovariectomized mares. J. Reprod. Fert., 79, 531-537.
- * Watson, E.D. and Stokes, C.R. (1988). Plasma cell numbers in uteri of mares with persistent endometritis and in ovariectomized mares treated with ovarian steroids. Equine Vet. J., 6, 424-425.
- * Widders, P.R.; Stokes, C.R.; David, J.S.E. and Bourne, F.J. (1984). Quantitation of the immunoglobulins in reproductive tract secretions of the mare. Res. Vet. Sci., 37, 324-330.

* Widders, P.R.; Stokes, C.R.; David, J.S.E. and Bourne, F.J. (1985). Specific antibody in the equine genital tract following systemic and local immunization. Immunology, 54, 763-769.

* Widders, P.R.; Stokes, C.R.; David, J.S.E. and Bourne, F.J. (1985). Immunohistological studies of the local immune system in the reproductive tract of the mare. Res. Vet. Sci., 38, 88-95.

* Wiley, A.A.; Bartol, F.F. and Barron, D.H. (1987). Histogenesis of the ovine uterus. J. Anim. Sci., 64, 1262-1269.

* Woolcock, J.B. (1980). Equine bacterial endometritis. Vet. Clin. N. Am. Equine, 2, 241-251.

* Wrobel, K.H.; Laun, G. und Zwack, M. (1986). Histologische und ultrastrukturelle untersuchungen am vaginal epithel des rindes. Anat. Histol. Embryol., 15, 303-328.

* Wu, A.S.H.; Carlson, S.D. and First, N.L. (1976). Scanning electron microscopic study of the porcine oviduct and uterus. J. Anim. Sci., 42, 804-809.

AGRADECIMIENTOS

AGRADECIMIENTOS

La Tesis Doctoral constituye, en la mayoría de los casos, el inicio de la andadura investigadora; así, es importante ser dirigido de forma correcta en esta fase inicial de la formación científica; en definitiva, es necesario no estar ni sentirse solo. Afortunadamente, durante el desarrollo de este trabajo no he estado ni me he sentido sola, pues han sido muchos los que han intervenido colaborando en aspectos muy variados. Todos son importantes y valoro desde el consejo científico hasta la ayuda en la toma de, muestras, pasando por el sinfín de detalles que requiere una labor de este tipo. De todos ellos siempre hay algunos que son "más culpables" que otros del resultado final de la tarea emprendida. A estas personas quiero mostrar mi más sincero agradecimiento, y de forma muy especial a:

la Dra. Dña. Juana Ma Flores cuyo entusiasmo investigador ha hecho posible la elaboración de esta Tesis. Gracias por brindarme su confianza, ideas, trabajo y paciencia, todo ello en grandes dosis.

A la Dra. Dña. María Castaño. Su vitalidad en el estudio de la Histología y Anatomía Patológica Veterinaria impulsa a todos los que nos encontramos a su lado, haciendo que nos sintamos orgullosos de formar parte de su grupo investigador.

Al Dr. D. Manuel Rodríguez, por despertar en mi el interés científico sobre los équidos, enseñándome a ver en ellos algo más que una bonita estampa.

A la Dra. Dña. Laura Peña Fernández por sus consejos y orientaciones fundamentalmente en el campo de los filamentos intermedios y también por su carácter crítico, jovial e impulsivo que espero nunca pierda.

A D. Rafael Díaz Yubero, Veterinario y Director Técnico Sanitario del Matadero Municipal de Madrid (Legazpi), y a todos los Veterinarios Adjuntos de dicho matadero: D. Luis Arnalz, Dña. Concepción Díaz de Villegas, Dña. Rosario García, Dña. Julia Trillo, y D. Bienvenido Martín, que siempre nos ha facilitado la ardua tarea de la recogida de muestras.

Al personal de la nave de sacrificio de équidos del Matadero Municipal de Madrid por su amabilidad.

A Don Pedro Aranda, Don Simón Vivas y Don Eulogio García, personal laboral de la Facultad de Veterinaria de Madrid, quienes me ofrecieron su valiosa asistencia en aspectos laboratoriales y en los desplazamientos para la recogida de muestras.

Al profesorado de la Unidad Docente de Histología y Anatomía Patológica que ha colaborado en este

trabajo: a la Prof. Dña. Ma Angeles Sánchez, al Dr. D. Manuel Pizarro y de manera especial al Prof. D. Antonio Rodríguez, el cual ha intervenido de manera significativa en la revisión bibliográfica.

Al Prof. D. Francisco Tendillo por sus aportaciones en la elaboración de gráficos y esquemas.

Al Departamento de Anatomía y Anatomía Patológica Comparada, por permitirme utilizar su equipo informático.

En definitiva agradezco la ayuda prestada a todas aquellas personas que han contribuido en mayor ó menor grado a la buena marcha de esta Tesis Doctoral. Gracias a todos.