

Situação: O preprint foi submetido para publicação em um periódico

Tratamento da luxação anterior recidivante do ombro pela técnica de Bristow-Latarjet

Eduardo Angeli Malavolta, Mauro Emilio Conforto Gracitelli, Jorge Henrique Assunção, Fernando Brandão de Andrade e Silva, Raul Bolliger Neto, Américo Zoppi Filho, Arnaldo Amado Ferreira Neto, Arnaldo Amado Ferreira Filho

<https://doi.org/10.1590/SciELOPreprints.1522>

Este preprint foi submetido sob as seguintes condições:

- O autor submissor declara que todos os autores responsáveis pela elaboração do manuscrito concordam com este depósito.
- Os autores declaram que estão cientes que são os únicos responsáveis pelo conteúdo do preprint e que o depósito no SciELO Preprints não significa nenhum compromisso de parte do SciELO, exceto sua preservação e disseminação.
- Os autores declaram que a pesquisa que deu origem ao manuscrito seguiu as boas práticas éticas e que as necessárias aprovações de comitês de ética de pesquisa estão descritas no manuscrito, quando aplicável.
- Os autores declaram que os necessários Termos de Consentimento Livre e Esclarecido de participantes ou pacientes na pesquisa foram obtidos e estão descritos no manuscrito, quando aplicável.
- Os autores declaram que a elaboração do manuscrito seguiu as normas éticas de comunicação científica.
- Os autores declaram que o manuscrito não foi depositado e/ou disponibilizado previamente em outro servidor de preprints.
- Os autores declaram que no caso deste manuscrito ter sido submetido previamente a um periódico e estando o mesmo em avaliação receberam consentimento do periódico para realizar o depósito no servidor SciELO Preprints.
- O autor submissor declara que as contribuições de todos os autores estão incluídas no manuscrito.
- O manuscrito depositado está no formato PDF.
- Os autores declaram que caso o manuscrito venha a ser postado no servidor SciELO Preprints, o mesmo estará disponível sob licença [Creative Commons CC-BY](https://creativecommons.org/licenses/by/4.0/).
- Caso o manuscrito esteja em processo de revisão e publicação por um periódico, os autores declaram que receberam autorização do periódico para realizar este depósito.

Submetido em (AAAA-MM-DD): 2020-12-02

Postado em (AAAA-MM-DD): 2020-12-02

Tratamento da luxação anterior recidivante do ombro pela técnica de Bristow-Latarjet

Treatment of recurrent anterior shoulder dislocation with Bristow-Latarjet procedure

Arnaldo Amado Ferreira Filho¹

<https://orcid.org/0000-0002-5388-575X>

Eduardo Angeli Malavolta¹

<http://orcid.org/0000-0003-1956-6445>

Mauro Emilio Conforto Gracitelli¹

<http://orcid.org/0000-0002-0214-9576>

Jorge Henrique Assunção¹

<http://orcid.org/0000-0002-2566-3471>

Fernando Brandão de Andrade e Silva¹

<http://orcid.org/0000-0003-3025-1719>

Raul Bolliger Neto¹

<https://orcid.org/0000-0003-4926-371X>

Américo Zoppi Filho¹

<https://orcid.org/0000-0002-8704-8378>

Arnaldo Amado Ferreira Neto¹

<http://orcid.org/0000-0001-5097-9542>

1. Grupo de Ombro e Cotovelo do Instituto de Ortopedia e Traumatologia, Hospital das Clinicas HC-FMUSP, Faculdade de Medicina, Universidade de São Paulo, São Paulo, SP, Brasil.

Autor de correspondência:

Eduardo Angeli Malavolta. Rua Dr. Ovídio Pires de Campos 333 3rd floor

Cerqueira Cesar São Paulo/SP Brazil Zip Code 05403-010. eduardomalavolta@gmail.com

Data de submissão: 26/08/2020

Data de aceite: 09/11/2020

Os autores declaram não haver conflito de interesses.

Nota introdutória

O Dr. Arnaldo Amado Ferreira Filho defendeu sua tese de doutorado em 1984, mas os resultados nunca foram publicados em revistas científicas, e a tese não se encontra disponível em plataformas digitais. Dessa maneira, embora seja um pioneiro da Cirurgia do Ombro e Cotovelo no Brasil, e seus conhecimentos tenham sido fundamentais para as gerações subsequentes de ortopedistas, a citação de seus resultados em artigos e teses foi bastante dificultada. O objetivo deste estudo é descrever os resultados clínicos e radiográficos do tratamento da luxação anterior recidivante do ombro pela técnica de Bristow-Latarjet, baseado na tese de doutorado do Dr. Arnaldo Amado Ferreira Filho, realizada em 1984. A redação pretendeu ser o mais fiel ao original, fazendo adaptações mínimas e respeitando o estilo de escrita do autor e a formatação do texto usual à época.

Resumo

Objetivos: Descrever os resultados clínicos e radiográficos do tratamento da luxação anterior recidivante do ombro pela técnica de Bristow-Latarjet. **Material e Métodos:** Série de casos retrospectiva, incluindo 44 pacientes (45 ombros) com instabilidade anterior do ombro submetidos à técnica de Bristow-Latarjet, incluindo 86% de pacientes do sexo masculino e 80% com luxações traumáticas. O enxerto foi fixado "em pé" em 84% dos ombros, e "deitado" em 16%, utilizando 1 parafuso metálico, com uso de arruela em 20% das cirurgias. **Resultados:** O seguimento foi de $19,25 \pm 10,24$ meses. Obtivemos 96% de bons resultados, sendo 2 recidivas sob a forma de subluxação. Dos 36 pacientes que praticavam esporte, 89% apresentaram bons resultados. A consolidação ocorreu em 62% dos casos. O enxerto foi posicionado abaixo do equador da glenoide em 84% das vezes, e a menos de 10 mm da sua borda em 98%. A rotação externa apresentou limitação de $20,7^\circ \pm 15,9^\circ$, enquanto a rotação interna $4,0^\circ \pm 9,6^\circ$. A limitação da rotação externa e da rotação interna e a posição do enxerto ("em pé" ou "deitado") não se correlacionaram com a consolidação do enxerto ($p > 0,05$). A fixação bicortical correlacionou-se positivamente com a consolidação ($p < 0,001$). **Conclusão:** A técnica de Bristow-Latarjet está indicada para o tratamento das luxações e subluxações anteriores recidivantes do ombro. É um método de tratamento seguro, que pode ser utilizado em pessoas com atividade física intensa. A limitação da mobilidade do ombro não impede os

pacientes de voltarem às suas ocupações habituais, bem como, na maioria deles, de praticar esporte com desempenho igual ao de antes da operação.

Nível de evidência: IV, Série de Casos

Palavras chave: Luxação do Ombro, Instabilidade Articular, Cirurgia Ortopédica, Transferência Tendinosa; Latarjet; Bristow

Objectives: To describe the clinical and radiographic results of patients with recurrent anterior shoulder dislocation treated with the Bristow-Latarjet technique. **Material and Methods:** Retrospective case series including 44 patients (45 shoulders) with anterior shoulder instability who underwent the Bristow-Latarjet procedure, including 86% of male patients and 80% with traumatic dislocations. The graft was fixed "standing", as used in the Bristow technique, in 84% of the shoulders, and "lying", as proposed by Latarjet, in 16%, using 1 metal screw in all cases, and washer in 20% of the surgeries. **Results:** The follow-up was 19.25 ± 10.24 months. We obtained 96% of good results, with 2 recurrences presented as subluxation. Of the 36 patients who practiced sports, 89% had good results. Graft healing occurred in 62% of cases. The graft was positioned below the glenoid equator in 84% of the cases, and less than 10 mm from its edge in 98%. The external rotation had a limitation of $20.7^\circ \pm 15.9^\circ$, while the internal rotation was limited in $4.0^\circ \pm 9.6^\circ$. The limitation of external and internal rotation and the position of the graft ("standing" or "lying") did not correlate with graft healing ($p > 0.05$). Bicortical fixation was positively correlated with healing ($p < 0.001$). **Conclusion:** The Bristow-Latarjet technique is indicated for the treatment of recurrent anterior dislocations and subluxations of the shoulder. It is a safe treatment method, which can be used in people with intense physical activity. Limiting shoulder mobility does not prevent patients from returning to their usual occupations, as well as, in most of them, from playing sports with the same performance as before the surgery.

Level of evidence: IV, Case Series

Keywords: Shoulder Dislocation; Joint Instability; Orthopedic surgery; Tendon transfer; Latarjet; Bristow

Introdução

A grande mobilidade do ombro exige precisos e complexos mecanismos integrados de deslizamento e estabilização dinâmica cuja vulnerabilidade é o tributo pago pelo homem para poder desfrutá-la plenamente. Traumatismos e predisposições de várias naturezas podem romper essa harmonia funcional e provocar a perda da congruência articular cuja recorrência é estudada no grande capítulo das instabilidades escapuloumerais.

Inúmeras têm sido as técnicas cirúrgicas propostas para o tratamento da luxação anterior recidivante do ombro e, dentre elas, destaca-se a do bloqueio ósseo pelo enxerto pediculado do processo coracoide junto à borda anterior da glenoide descrita por Latarjet¹ e Helfet². O objetivo deste estudo é descrever os resultados clínicos e radiográficos do tratamento da luxação anterior recidivante do ombro pela técnica de Bristow-Latarjet.

Material

O material deste estudo é constituído por 44 pacientes, com a documentação referente a 45 ombros. A média de idade na data da cirurgia era de $23,74 \pm 7,16$ e no primeiro episódio de luxação $18,81 \pm 5,15$. Eram do sexo masculino 38 pacientes (86%), 6 (14%) tinham epilepsia e 35 (80%) apresentavam luxações traumáticas. O número de recidivas era de 1 a 5 em 9 pacientes (20%), de 6 a 10 em 11 (24%) e superior a 10 em 25 (56%). Praticavam esporte 36 pacientes (82%), sendo 8 (18%) em nível competitivo amador, 28 (64%) recreacional e maioria mais de uma modalidade.

Método

Exame clínico

Nossos pacientes foram examinados longe dos episódios de luxação e, como sempre acontece nestes casos, o exame clínico nos deu pouca informação. Nenhum dos pacientes apresentava dor à palpação ou à movimentação, alteração do trofismo muscular, lesões neurovasculares periféricas ou alterações da mobilidade articular. Todos os pacientes apresentavam o teste da apreensão positivo e 3 (7%) apresentavam frouxidão ligamentar de acordo com os critérios de Carter e Wilkinson³ modificados por Beighton e Horan⁴.

Exame radiográfico

Foram realizadas radiografias nas incidências anteroposterior em rotação externa e interna de 60° e perfil. Pudemos observar a lesão posterolateral da cabeça umeral em 43 ombros (96%) e calcificações periarticulares em 5 (11%).

Achados intra-operatórios

As lesões anatomopatológicas descritas referem-se a 38 (84%) dos 45 ombros operados, uma vez que em 7 prontuários as informações precisas não foram encontradas. Observamos 2 casos (5%) de rotura parcial da borda superior do tendão do músculo subescapular e corpos livres em 9 ombros (24%). A cápsula articular era redundante em todos os casos, e havia desinserção capsuloperiostal ao nível do colo da escápula e lesão do lábio glenoidal em 37 casos (97%). Fratura marginal da borda da glenoide foi observada em 2 casos (5%), enquanto erosão e eburnação variáveis do colo da escápula foram observados em 37 ombros (97%).

Técnica cirúrgica

A anestesia utilizada foi geral por inalação endotraqueal e infusão endovenosa. Os pacientes foram posicionados em decúbito dorsal horizontal com um coxim colocado sob a região escapular do lado a ser operado.

Tempos operatórios:

1. Incisão deltopeitoral com cerca de 8 cm de comprimento, da borda inferior da clavícula para baixo, estendida em profundidade ao sulco homônimo.
2. Identificação da veia cefálica no sulco deltopeitoral e afastamento da mesma em direção medial juntamente com estreita faixa paralela de fibras do músculo deltoide de forma a protegê-la.
3. Exposição, por via transdeltóidea, do processo coracoide com as inserções do músculo peitoral menor, do ligamento córaco-acromial, do tendão conjunto e dos ventres musculares da porção curta do bíceps e coracobraquial.
4. Osteotomia do processo coracoide a cerca de 2 cm do seu ápice com formão e martelo e liberação do fragmento ósseo seccionando-se as fibras do músculo peitoral menor e do ligamento córaco-acromial nele inseridas.
5. Hemostasia da área cruenta do processo coracoide remanescente com cera de osso.
6. Dissecção dos músculos coracobraquial e porção curta do bíceps em direção caudal até a borda inferior do músculo subescapular sem ultrapassá-la, para evitar o risco de

lesar o nervo musculocutâneo que, cerca de 6 cm abaixo do processo coracoide, penetra no ventre muscular do músculo coracobraquial.

7. Perfuração do enxerto ósseo pediculado assim obtido, da sua base para o seu ápice (enxerto "em pé"), com uma sovela de secção quadrangular de modo a permitir o fácil deslizamento do parafuso através do mesmo. Quando o processo coracoide é estreito com pequena área de secção transversa insuficiente para conter o parafuso que se vai utilizar, a perfuração deve ser feita em sentido transverso, no menor diâmetro (enxerto "deitado") conforme descrito por Latarjet¹.
8. Inspeção do músculo subescapular e abertura do mesmo ao nível da sua porção mediana, através de uma incisão paralela às suas fibras iniciada próximo ao tubérculo menor do úmero. A incisão que se estende do tendão ao ventre muscular deve ter comprimento suficiente para permitir um bom afastamento das suas bordas e fácil acesso à articulação escapuloumeral subjacente. Por estar sempre aderida à toda extensão do tendão, a cápsula articular foi aberta simultaneamente com a abertura deste, prolongando-se depois a incisão capsular paralelamente à do ventre muscular.
9. Exploração cuidadosa das estruturas articulares.
10. Identificação do local de passagem da cabeça do úmero, marcado pela desinserção capsuloperiosteal e erosão da borda da glenóide.
11. Extirpação do lábio glenoidal ou de seus restos e do tecido cicatricial reacional existente no colo da escápula, junto à borda da glenóide, de forma a limpar a área que será a da colocação do enxerto. O colo da escápula na maioria das vezes se apresenta ebúrneo e irregular em consequência do atrito provocado pela cabeça umeral.
12. Cruentação, sem desbastar a cortical, com rugina, cureta ou formão, do leito ósseo para a colocação do enxerto.
13. Perfuração do colo da escápula, com perfurador elétrico e broca de diâmetro uma graduação abaixo da que normalmente deveria ser usada, transfixando também a cortical posterior e o mais paralelamente possível ao plano da superfície articular. A distância entre o orifício de fixação do parafuso e a borda da glenóide deve ser tal que permita, quando fixado o enxerto, haver uma perfeita continuidade deste com o plano da superfície articular.
14. Verificação, através do medidor apropriado, da largura do colo da escápula de modo a permitir a escolha de um parafuso de comprimento suficiente para transfixar a cortical posterior.
15. Firme fixação do enxerto ao seu leito, com o parafuso que tiver disponível, de preferência de esponjosa, tomando cuidado para que a borda do enxerto fique em continuidade com a borda da glenóide, não devendo ultrapassá-la nem dela estar

afastada. Quando colocado "em pé" o processo coracoide foi fixado com sua face posteroinferior, ligeiramente côncava, voltada para a cabeça do úmero. Pode-se usar uma arruela para aumentar a área de apoio da cabeça do parafuso sobre o enxerto, fortalecendo a sua resistência à pressão sem contudo permitir que a cabeça do úmero seja atritada contra a mesma. Em 38 ombros (84%) o enxerto foi fixado "em pé" e em 7 ombros (16%) "deitado" e a arruela usada 9 vezes.

16. Com o braço em rotação externa foi feita a sutura da cápsula articular, juntamente com o músculo subescapular, com pontos separados.
17. Sutura do músculo deltóide com pontos separados.
18. Fechamento da incisão operatória com pontos separados no tecido celular subcutâneo e na pele.
19. Imobilização.

Os principais tempos operatórios estão expostos na Figura 1.

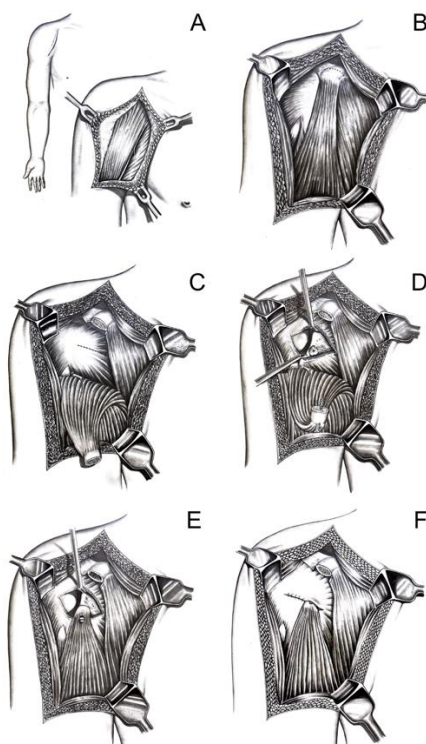


Figura 1. Técnica cirúrgica. A: Via deltopeitoral; B: Processo coracoide e local da osteotomia (linha tracejada); C: Osteotomia realizada, com músculos coracobraquial e cabeça curta do bíceps rebatidos juntamente com o enxerto, e local da incisão no músculo subescapular (linha tracejada); D: Exposição do colo da escápula e cabeça do úmero, com o leito para o enxerto preparado e processo coracoide transfixado pelo parafuso no seu eixo longitudinal; E: Enxerto fixado junto a borda da glenoide; F: sutura do músculo subescapular lateralmente ao enxerto.

Pós-operatório

O enfaixamento toracobraquial foi mantido durante 21 dias, com trocas semanais para inspeção da ferida operatória e higiene do paciente. Os pontos foram retirados no décimo dia. Os pacientes foram medicados apenas com analgésicos. O tempo de internação variou de 2 a 13 dias, com uma permanência média de 3 dias. No vigésimo segundo dia foi iniciada a reabilitação que consistiu de exercícios passivos pendulares seguidos de exercícios ativos isométricos e isotônicos visando o fortalecimento muscular e o restabelecimento da mobilidade articular. A partir do nonagésimo dia foi não só permitida como estimulada a volta às atividades esportivas.

Critérios de avaliação

Critérios baseados nos dados clínicos

1. Estabilidade articular. A estabilidade articular foi avaliada pela recidiva da luxação (sendo considerada recidiva tanto episódios de luxação como subluxação) e pelo teste da apreensão. O resultado foi categorizado como bom (sem recidiva e teste da apreensão negativo), regular (sem recidiva e teste da apreensão positivo) e mau (com recidiva).
2. Presença de dor espontânea, à palpação ou à movimentação
3. Presença de alteração do trofismo muscular
4. Presença de lesões vasculonervosas
5. Limitação da mobilidade articular ativa. Foi medida a amplitude da rotação externa, da rotação interna e da abdução e calculadas as respectivas limitações.
6. Capacidade para o esporte. O resultado foi considerado bom (quando o desempenho continuou igual ou passou a ser melhor) ou mau (quando o desempenho passou a ser pior).
7. Opinião dos pacientes com relação ao tratamento realizado. Foi considerado como bom (quando os pacientes ficaram satisfeitos) ou mau (quando não ficaram satisfeitos).

Critérios baseados nos dados radiográficos

Foram adotados, em grande parte, os critérios utilizados por Hovelius et al⁵ e considerados os seguintes itens:

1. Comportamento do enxerto ósseo, observando se houve reabsorção do enxerto e consolidação do mesmo no colo da escápula.

2. Medida de afastamento, em mm, entre os enxertos não consolidados e o colo da escápula, classificada como união fibrosa (≤ 5 mm) e migração pequena (≤ 15 mm) ou grande (≥ 15 mm)
3. Medida da distância, em mm, entre o enxerto e a borda da glenoide, classificada como < 10 mm e ≥ 10 mm.
4. Posição do enxerto em relação ao equador da glenoide, considerada como acima do equador, no equador, ou abaixo dele.
5. Fixação cortical do parafuso e estabilidade do mesmo, observando se houve transfixação da cortical posterior e deslocamento do parafuso da sua posição inicial.
6. Afrouxamento do enxerto por reabsorção parcial sem deslocamento do parafuso.
7. Lesão da cabeça do úmero por impacto contra o parafuso.
8. Lesões osteoarticulares pós-operatórias.

Análise estatística

A relação entre a limitação das rotações e a consolidação do enxerto foi analisada pelo teste "t" de Student. A limitação da rotação externa foi correlacionada ainda com o tempo de seguimento pós-operatório por análise de regressão. Por meio do teste de Fisher, foram confrontados:

- a) consolidação do enxerto e posição de colocação do mesmo ("em pé" ou "deitado");
- b) afrouxamento do enxerto e posição de colocação do mesmo ("em pé" ou "deitado");
- c) consolidação do enxerto e fixação cortical do parafuso (mono ou bicortical);
- d) deslocamento do parafuso e fixação cortical do parafuso (mono ou bicortical).

Resultados

Os pacientes tiveram tempo médio de seguimento de $19,25 \pm 10,24$ meses, variando de 9 a 84 meses. O tempo de seguimento foi superior a 12 meses em 36 casos (76%).

Análise clínica

Com relação à estabilidade articular, obtivemos 96% de bons resultados (43/45) e 4% de resultados ruins (2/45). Os 2 casos de recidiva foram sob a forma de subluxação. Um dos pacientes apresentou a subluxação 4 anos após a cirurgia, após um movimento brusco provocado por uma descarga elétrica. O paciente não sofreu qualquer restrição nas suas atividades, tendo retornado à prática de futebol e natação. Outro paciente apresentou a subluxação 18 meses após a cirurgia, em consequência de um traumatismo violento durante

uma partida de rugby, tendo nos dias seguintes outros 2 episódios, um dormindo com ombro em abdução e rotação externa máxima, e outro jogando capoeira. Não teve outros episódios após, mantendo-se assintomático por 2 anos. Pratica regularmente natação e capoeira, porém abandonou o rugby. O teste de apreensão foi negativo em todos os ombros, inclusive nos que sofreram recidiva.

Três pacientes queixaram-se de dor persistente (6,7%). O primeiro apresentava dor pouco intensa aos movimentos, o segundo dor persistente à palpação e aos movimentos, e às vezes espontânea. O terceiro, além da dor semelhante ao anterior, queixava-se de crepitação e de limitação da amplitude de movimento que o impediam de exercer as ocupações habituais.

Observamos discreta hipotrofia muscular em 5 pacientes (11%), principalmente nos músculos deltoide e bíceps, sem diminuição aparente da força muscular.

Nenhum paciente apresentou alterações vasculonervosas locais ou à distância.

A limitação da rotação externa variou de 0° a 70°, com média de $20,7^\circ \pm 15,9^\circ$. A rotação interna, por sua vez, apresentou limitação média de $4,0^\circ \pm 9,6^\circ$, variando de 0° a 40°.

Dos 36 pacientes (37 ombros) que praticavam esporte, 32 (89%) apresentaram resultado bom e 4 (11%) mau.

Segundo a opinião dos pacientes, 41 (93%) apresentaram resultado bom e 3 (7%) mau. Os 3 pacientes declararam estar insatisfeitos por apresentarem dor persistente à movimentação do ombro operado.

Análise radiográfica

O enxerto apresentou consolidação em 28 ombros (62%), ausência de consolidação 16 (36%) e absorção em 1 (2%). Dos 16 enxertos que não consolidaram, em 10 o parafuso foi deslocado junto com o enxerto e em 6 não houve deslocamento do parafuso mas o enxerto desenvolveu uma área central de absorção. Em 14 (31%) houve união fibrosa, em 1 migração pequena e em outro migração grande.

Em apenas em 1 ombro (2%) o enxerto foi fixado a uma distância maior que 10mm da borda da glenoide. Em 3 ombros (7%) o enxerto foi posicionado acima do equador da glenoide, em 4 (9%) no equador e em 38 (84%) abaixo. A fixação bicortical foi obtida em 38 ombros (84%), sendo que em 7 desses o parafuso ultrapassou a cortical posterior mais que 5 mm. Apresentaram deslocamento 10 parafusos (22%), e em torno deles era observada uma osteólise de 1 mm ou mais. Em 2 ombros (4%) o parafuso se chocava com a cabeça umeral por ter sido fixado excessivamente oblíquo.

Na Figura 2, podemos observar casos com correto posicionamento do enxerto e do parafuso. Na Figura 3, expusemos alguns erros de técnica cirúrgica (enxerto medializado,

parafuso oblíquo e longo e enxerto posicionado acima do equador da glenoide). Na Figura 4, destacamos algumas das complicações visualizadas pela radiografia (ausência de consolidação, osteólise ao redor do parafuso e deslocamento deste).

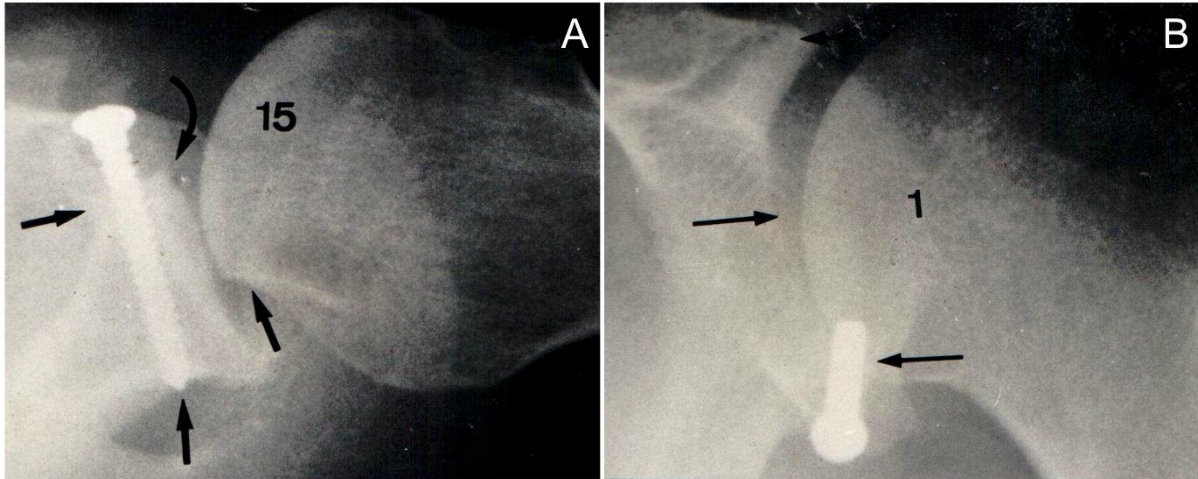


Figura 2. Radiografias demonstrando posicionamento adequado do enxerto e parafuso. A: Enxerto junto a borda da glenoide, consolidado, com parafuso de tamanho e angulação adequados; B: Enxerto posicionado abaixo do equador da glenoide.

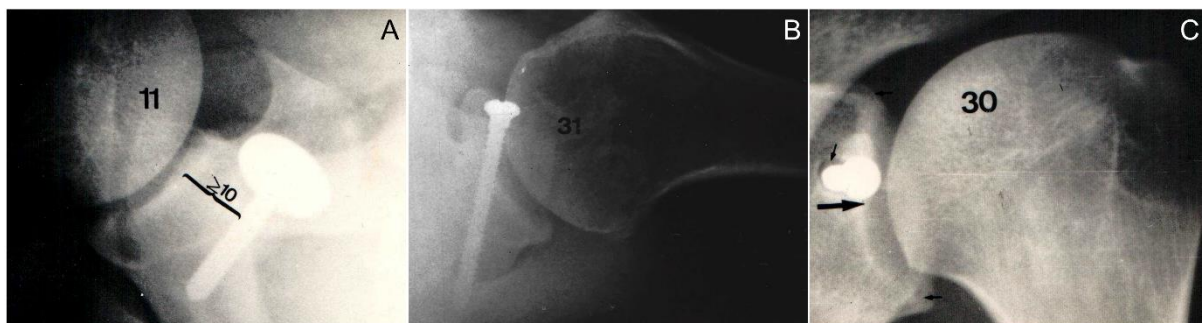

Figura 3. Erros de técnica cirúrgica: A: enxerto medializado; B: parafuso oblíquo e longo; C: enxerto posicionado acima do equador da glenoide.

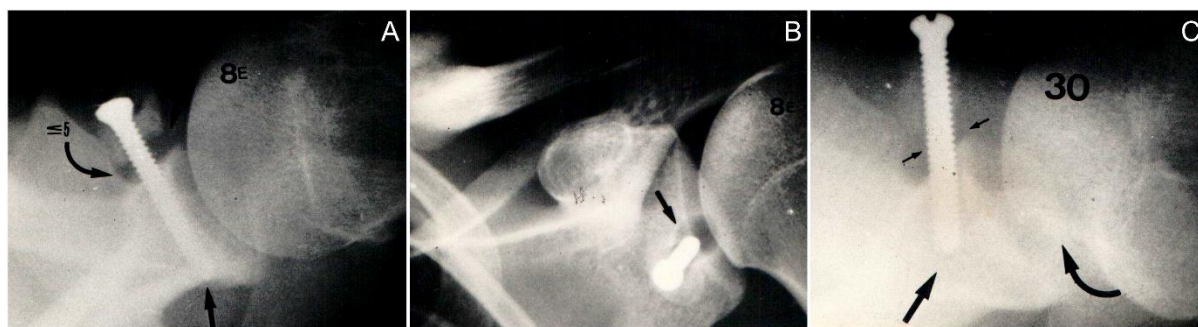

Figura 4. Complicações cirúrgicas. A: ausência de consolidação; B: osteólise ao redor do parafuso; C: deslocamento do parafuso.

Análise estatística

A limitação da rotação externa e da rotação interna não se correlacionaram com a consolidação do enxerto ($p=0,852$ e $p=0,512$, respectivamente). Da mesma maneira, a posição do enxerto ("em pé" ou 'deitado") não se correlacionou com a consolidação óssea ou afrouxamento do enxerto ($p=0,884$ e $p=0,391$, respectivamente). A fixação bicortical apresentou correlação estatisticamente significativa com a consolidação ($p<0,001$) e com menor índice de deslocamento do parafuso ($p=0,003$). A limitação de rotação externa, por sua vez, apresenta correlação com o tempo de seguimento, diminuindo com o passar do tempo ($p<0,05$).

Complicações

Observamos 1 caso (2%) de hematoma subcutâneo (drenado no 5º dia de pós-operatório), 1 caso (2%) de dor persistente, provavelmente provocada por reação ao parafuso, cuja retirada a fez desaparecer e 2 casos (4%) de lesão da cabeça umeral por impacto contra o parafuso que estava colocado excessivamente oblíquo ultrapassando a borda da glenóide. A dor, a limitação da abdução e a crepitação articulares diminuíram consideravelmente após a retirada do parafuso nos 2 pacientes.

Discussão

A presença de 80% de casos traumáticos em nossa casuística não difere muito do que é referido na literatura⁵⁻⁷. Da mesma maneira, a prevalência em adultos jovens, com a maioria dos primeiros episódios acontecendo até os 20 anos, e predominando no sexo masculino, é apresentada também por outros autores^{5,7}. A ocorrência praticamente igual entre lado dominante e não dominante, observada por nós, é descrita por Hovelius et al.⁵, mas em desacordo com Hill et al.⁷, onde a luxação do ombro é mais frequente no lado dominante. Dos

nossos pacientes, apenas 7% tinham frouxidão ligamentar, uma incidência pequena em comparação com os 24% de Hill et al.⁷. Por outro lado, a incidência de epilepsia (14%) é bastante superior às de outros autores, que reportam de 1 a 7%^{5,7}.

Encontramos em 97% dos ombros desinserções capsulares e labiais. Essa alta incidência é descrita por outros autores, variando de 66% a 99%⁶⁻¹⁰. As lesões do músculo subescapular podem ser observadas sob a forma de frouxidão ou lesões estruturais^{6,10,11}. De Palma et al.¹¹ a encontraram em todos os ombros, enquanto McLaughlin¹⁰ e Rowe et al.⁶ em apenas 8% e 10%, respectivamente. Acreditamos que a disparidade de opiniões resida na subjetividade da avaliação. Em nossa casuística, não quantificamos a frouxidão do subescapular, mas apenas as lesões estruturais, encontradas em 5%. A eburnação do colo da escápula é observada em 21 a 87%^{6,9,12} dos casos, e a borda da glenoide pode estar fraturada em 13 a 44% das vezes⁶⁻⁸. Em nossa série, observamos eburnação do colo da escápula e erosão da borda da glenoide em 97% dos casos, e fratura da borda da glenoide em 5%. Corpos livres foram encontrados por nós em 20% dos ombros, e a presença deste achado varia de 2 a 31% na literatura^{6,7,11,12}.

A lesão posterolateral ou "defeito típico", como era chamada antigamente, ou ainda lesão de Hill e Sachs, como insistem em denominá-la os autores de língua inglesa, apresenta incidência que varia de 45% a 100% dos casos⁶⁻⁸. Talvez as razões para resultados tão discordantes seja a necessidade de incidências especiais, nas lesões pequeno tamanho, e requerer abordagem cirúrgica ampla, desnecessárias na maioria das técnicas operatórias, para sua exposição. Observamos a lesão como achado radiográfico em 96% dos ombros e apenas algumas vezes conseguimos palpá-la durante as operações.

Diversas técnicas operatórias originais, ou variações das mesmas, têm sido propostas para o tratamento da luxação anterior recidivante do ombro. De Palma et al.¹¹ agrupou as operações em cinco categorias: plásticas tenoligamentares e labiais, transferências tendinosas, bloqueios ósseos, osteotomias corretivas e tenossuspensões. A transferência do processo coracoide, originalmente considerada um bloqueio ósseo estático^{1,11}, passou a ter valorizada sua função bloqueadora dinâmica^{13,14}, às custas dos músculos transplantados e se complementando pela fixação da metade inferior do subescapular. Além dessas ações, relembra D'Angelo¹⁵, o enxerto preenche falha óssea da borda anterior da glenoide, aumenta a área da superfície articular e impede que a lesão posterolateral se encaixe.

Na maioria dos casos não perfuramos o enxerto no seu menor diâmetro ("deitado"), por considerar que assim o enxerto resiste menos à força de compressão. Da mesma forma, não perfuramos o enxerto *in situ*, como faz a maioria dos autores^{5,13,14}, porque há risco de não se posicionar corretamente a broca. Talvez seja este o motivo da elevada incidência (7 a 14%) de fraturas intra-operatórias relatadas por outros autores^{5,7}, complicação inexistente

em nossa casuística. Nós também não encurtamos o músculo subescapular, como passaram a fazer outros cirurgiões^{1,13}.

Na maioria das vezes a dor pós-operatória está ligada a problemas relacionados diretamente com o parafuso ou com o enxerto¹⁶. O parafuso pode estar saliente ultrapassando a borda da glenoide, por ter sido colocado obliquamente em relação à superfície articular, e nestas condições, se chocar contra a cabeça umeral, lesando-a, fato observado em 2 de nossos pacientes. O parafuso frouxo, excessivamente longo, deslocado ou fraturado também pode ser causa de dor, fato ocorrido em 1 de nossos pacientes. Qualquer manifestação dolorosa pós-operatória deve ser investigada cuidadosamente.

A limitação da rotação externa é reconhecida por muitos como um dos importantes fatores que evitam recorrência das luxações e algumas técnicas cirúrgicas visam deliberadamente consegui-la. Ela é observada praticamente em todas as estatísticas, mesmo quando os procedimentos não são destinados a obtê-la. Ainda que a técnica de Bristow-Latarjet não se baseie na limitação da rotação externa, esta tem sido nela observada numa boa porcentagem de ombros operados. Em nossa casuística em apenas 16% dos casos a rotação externa foi normal, e observamos uma média de 20° de limitação, semelhante ao descrito por Hovelius et al.⁵ mas superior a outros autores^{7,14}. É possível que esta diferença tenha a sua origem na técnica de avaliação da RE. Praticamente todos os autores a fazem com o braço a 0° e a 90° de abdução, sem fixar a escápula e a coluna vertebral, ou então com o paciente em decúbito dorsal com os braços em abdução de 90° e a palma das mãos colocadas na nuca. Estas, na nossa opinião, não são as técnicas adequadas porque permitem a movimentação da escápula e da coluna, o que melhora o desempenho do paciente. Por este motivo nós avaliamos não só a rotação externa, mas também a interna, com o paciente em decúbito ventral horizontal com o braço em abdução e o cotovelo em flexão, ambas de 90°, fixando com uma das mãos a escápula e a coluna.

A limitação da abdução não tem sido relatada com frequência na literatura, embora não seja descrita por alguns autores^{5,7}. Dos nossos pacientes, 7% tiveram limitação da abdução, e em 2 deles a causa foi atribuída ao impacto da cabeça contra o parafuso. A limitação da rotação interna também é pouco relatada, variando de 3° a 13°^{5,7}. Nós encontramos esse achado em 20% dos pacientes, com limitação média de 4°, resultado que atribuímos à técnica de exame já referida. Para nós, a fusão ou não do enxerto no colo da escápula não influenciou na limitação de ambas as rotações, achado similar a Nielson e Nielsen¹⁷.

A cirurgia de Bristow-Latarjet, da mesma forma que outros procedimentos cirúrgicos, tem levado a uma piora do desempenho de atletas arremessadores cujo ombro dominante foi o comprometido^{7,14}. Dos nossos 4 pacientes que ficaram com a sua capacidade esportiva prejudicada, 2 tinham limitação da rotação externa, e 2 da rotação interna e abdução. Optaram por abandonar as modalidades mais violentas 3 pacientes, sem contudo deixar de

praticar outros esportes. A comparação dos nossos resultados com os da literatura é difícil, não só pelo nosso pequeno número de atletas competidores, mas também por termos tratado poucos praticantes de esportes de arremesso.

Observamos consolidação do enxerto no colo da escápula em 65% dos casos, resultado próximo aos de Hovelius et al.⁵, com 52%. Por sua vez, Hill et al.⁷ relataram 96% de consolidação, resultado pode estar relacionado com o uso de técnicas radiográficas menos precisas. A fixação bicortical influenciou significativamente na estabilidade do parafuso da mesma forma que na fusão dos enxertos, resultados que confirmam a opinião de Hovelius et al.⁵ A consolidação do enxerto no colo da escápula é conseguido pela firme fixação do parafuso, que deve ser colocado paralelo ao plano da superfície articular, atingir a cortical posterior ultrapassando-a poucos milímetros e ter a cabeça de diâmetro suficiente para permitir uma compressão ideal. Para preencher esse requisito pode-se usar uma pequena arruela.

Para que a cirurgia de Bristow-Latarjet seja bem sucedida não basta que o enxerto consolide, mas que esteja corretamente posicionado na face anterior do colo da escápula, junto à borda da glenoide e abaixo do equador. Observamos que em 86% dos ombros o enxerto foi colocado abaixo do equador, e em 98% deles a menos de 10 mm da sua borda posicionamento considerado como o melhor por Hovelius et al.⁵. Entretanto, a colocação do enxerto no equador ou acima dele não resultou em prejuízo da estabilidade.

As recidivas têm sido relatadas em quase todas as séries de tratamento de luxação anterior recidivante do ombro, variando de 0,7%¹⁸ a 11%¹⁹, porém alguns autores não as relataram^{13,17,20}. É oportuno observar que Hill et al.⁷ e Hovelius et al.⁵, com respectivamente 6 e 7% de subluxações, não as consideraram como recidivas, com o que não concordamos. Nossa série demonstrou 4% de recidiva, relacionadas com traumatismos violentos.

Conclusão

A técnica de Bristow-Latarjet está indicada para o tratamento das luxações e subluxações anteriores recidivantes do ombro traumáticas e não traumáticas. É um método de tratamento de fácil execução e seguro, que pode ser utilizado em pessoas que têm grande atividade física. A limitação da mobilidade do ombro observada em muitos casos não impede os pacientes de voltarem às suas ocupações habituais, bem como, na maioria deles, de praticar esporte com desempenho igual ao de antes da operação. A limitação da rotação externa tem tendência a diminuir com o tempo.

DECLARAÇÃO DA CONTRIBUIÇÃO DE AUTORES

Cada autor contribuiu individual e significativamente para o desenvolvimento deste artigo. Arnaldo Amado Ferreira Filho: Aquisição, análise ou interpretação dos dados para o trabalho; Contribuição substancial na concepção ou desenho do trabalho

Eduardo Angeli Malavolta: Redação do trabalho; Contribuição substancial na concepção ou desenho do trabalho. Mauro Emilio Conforto Gracitelli: Revisão crítica do seu conteúdo intelectual; Aprovação final da versão do manuscrito a ser publicado. Jorge Henrique Assunção: Revisão crítica do seu conteúdo intelectual; Aprovação final da versão do manuscrito a ser publicado. Fernando Brandão de Andrade e Silva: Revisão crítica do seu conteúdo intelectual; Aprovação final da versão do manuscrito a ser publicado. Raul Bolliger Neto: Aquisição, análise ou interpretação dos dados para o trabalho; Contribuição substancial na concepção ou desenho do trabalho. Américo Zoppi Filho: Aquisição, análise ou interpretação dos dados para o trabalho; Contribuição substancial na concepção ou desenho do trabalho. Arnaldo Amado Ferreira Neto: Revisão crítica do seu conteúdo intelectual; Aprovação final da versão do manuscrito a ser publicado

Referências

1. Latarjet M. Treatment of recurrent dislocation of the shoulder. *Lyon Chir* 1954; 49: 994–997.
2. Helfet AJ. Coracoid transplantation for recurring dislocation of the shoulder. *J Bone Joint Surg Br* 1958; 40-B: 198–202.
3. Carter C, Wilkinson J. Persistent joint laxity and congenital dislocation of the hip. *J Bone Joint Surg Br* 1964; 46: 40–45.
4. Beighton P, Horan F. Orthopaedic aspects of the Ehlers-Danlos syndrome. *J Bone Joint Surg Br* 1969; 51: 444–453.
5. Hovelius L, Eriksson K, Fredin H, et al. Recurrences after initial dislocation of the shoulder. Results of a prospective study of treatment. *J Bone Joint Surg Am* 1983; 65: 343–349.
6. Rowe CR, Patel D, Southmayd WW. The Bankart procedure: a long-term end-result study. *J Bone Joint Surg Am* 1978; 60: 1–16.
7. Hill JA, Lombardo SJ, Kerlan RK, et al. The modification Bristow-Helfet procedure for recurrent anterior shoulder subluxations and dislocations. *Am J Sports Med* 1981; 9: 283–287.
8. Palmer I, Widen A. The bone block method for recurrent dislocation of the shoulder joint. *J Bone Joint Surg Br* 1948; 30B: 53–58.
9. Du Toit GT, Roux D. Recurrent dislocation of the shoulder; a twenty-four year study of the Johannesburg stapling operation. *J Bone Joint Surg Am* 1956; 38-A: 1–12.
10. McLaughlin LH. Recurrent anterior dislocation of the shoulder. *Am J Surg* 1956; 99: 628–632.
11. DePalma AF, Cooke AJ, Prabhakar M. The role of the subscapularis in recurrent anterior dislocations of the shoulder. *Clin Orthop Relat Res* 1967; 54: 35–49.
12. Skogland LB, Sundt P. Recurrent anterior dislocation of the shoulder. The Eden-Hybbinette operation. *Acta Orthop Scand* 1973; 44: 739–747.
13. May VR Jr. A modified Bristow operation for anterior recurrent dislocation of the shoulder. *J Bone Joint Surg Am* 1970; 52: 1010–1016.
14. Lombardo SJ, Kerlan RK, Jobe FW, et al. The modified Bristow procedure for recurrent dislocation of the shoulder. *J Bone Joint Surg Am* 1976; 58: 256–261.
15. D'Angelo D. *Luxação recidivante anterior do ombro - tratamento cirúrgico*. Faculdade de Medicina Universidade Federal do Rio de Janeiro, 1970.

16. Zuckerman JD, Matsen FA 3rd. Complications about the glenohumeral joint related to the use of screws and staples. *J Bone Joint Surg Am* 1984; 66: 175–180.
17. Nielson AB, Nielsen K. The modified Bristow procedure for recurrent anterior dislocation of the shoulder. Results and complications. *Acta Orthop Scand* 1982; 53: 229–232.
18. De Anquin CE. Recurrent dislocation of the shoulder. *J Bone Joint Surg Am* 1965; 47: 1085.
19. Morrey BF, Janes JM. Recurrent anterior dislocation of the shoulder. Long-term follow-up of the Putti-Platt and Bankart procedures. *J Bone Joint Surg Am* 1976; 58: 252–256.
20. Lipscomb AB. Treatment of recurrent anterior dislocation and subluxation of the glenohumeral joint in athletes. *Clin Orthop Relat Res* 1975; 122–125.