

## O USO DA TERAPIA POR FOTOBIMODULAÇÃO COMO RECURSO PREVENTIVO PARA RADIODERMITE EM MULHERES COM CÂNCER DE MAMA EM TRATAMENTO RADIOTERÁPICO

THE USE OF PHOTOBIMODULATION THERAPY AS A PREVENTIVE RESOURCE FOR RADIODERMATITIS IN WOMEN WITH BREAST CANCER UNDERGOING RADIOTHERAPY

Andreia dos Santos Silva<sup>1</sup>, Danilo da Silva<sup>1</sup>, Ludmila Rocha Lemos<sup>2</sup>

1 Alunos do Curso de Fisioterapia

2 Professora Mestre do Curso de Fisioterapia

### RESUMO

**Introdução:** O câncer de mama é um dos mais prevalentes entre a população feminina, decorrente dessa patologia as mulheres são submetidas a tratamento como a radioterapia, tratamento esse que desencadeia alterações como a radiodermite. O uso da fotobiomodulação como forma preventiva, atua diretamente nessa alteração melhorando as disfunções por ela causadas. **Objetivo:** Analisar a efetividade da fotobiomodulação como recurso profilático em mulheres submetidas á radioterapia em tratamento de câncer de mama. **Materiais e Métodos:** Trata-se de uma revisão sistemática que buscou artigos publicados entre os anos de 2017 a 2022 com busca nas bases de dados Biblioteca Virtual em Saúde (BVS), SciELO, PubMed/MEDLINE, *Physiotherapy Evidence Database* (PEDro), *National Center for Biotechnology Information* (NCBI), *Cochrane Library*, buscando mostrar a efetividade da fotobiomodulação como forma preventivo na radiodermite em mulheres com câncer de mama. A revisão sistemática se encontra cadastrada no PROSPERO: CRD42022329028. **Resultados:** A análise dos estudos demonstrou a fotobiomodulação como forma positiva de tratamento preventivo na radiodermite. **Conclusão:** Conforme os estudos, a fotobiomodulação como forma preventiva se mostra eficaz no tratamento da radiodermite de corrente a radioterapia em mulheres com câncer de mama, mas ainda se fazem necessários mais estudos a cerca da temática.

**Palavras-Chave:** fotobiomodulação; radiodermatite por radiação; mulheres com câncer de mama.

### ABSTRACT

**Introduction:** Breast cancer is one of the most prevalent among the female population, due to this pathology women are subjected to treatment such as radiotherapy, a treatment that triggers changes such as radiodermatitis. The use of photobiomodulation as a preventive method acts directly on this alteration, improving the dysfunctions caused by it. **Objective:** To analyze the effectiveness of photobiomodulation as a prophylactic resource in women undergoing radiotherapy for breast cancer treatment. **Materials and Methods:** This is a systematic review that searched for articles published between 2017 and 2022 using the Virtual Health Library (VHL), SciELO, PubMed/MEDLINE, *Physiotherapy Evidence Database* (PEDro), *National Center for Biotechnology Information* (NCBI), *Cochrane Library*, seeking to show the effectiveness of photobiomodulation as a preventive form of radiodermatitis in women with breast cancer. The systematic review is registered in PROSPERO: CRD42022329028. **Results:** The analysis of the studies demonstrated photobiomodulation as a positive form of preventive treatment in radiodermatitis. **Conclusion:** According to the studies, photobiomodulation as a preventive method is effective in the treatment of current radiodermatitis with radiotherapy in women with breast cancer, but further studies are still needed on the subject.

**Keywords:** photobiomodulation; radiation radiodermatitis; women with breast cancer

**Contato:** andreia.silva@sounidesc.com.br

### INTRODUÇÃO

Ao nível mundial, o câncer (CA) representa a segunda principal causa de morte, estando atrás somente das doenças cardiovasculares, sendo responsável por cerca de 9,6 milhões de mortes no ano de 2018, de forma que grande parte destas mortes estão ligadas a fatores de risco modificáveis, sendo eles; alto índice de massa corporal, redução do consumo de frutas e vegetais, sedentarismo, alcoolismo e tabagismo (OPAS/OMS, 2020).

O câncer de mama representa o tipo mais comum de neoplasias que acometem a população feminina, dados estatísticos mostram uma estimativa de cerca de 66.280 novos casos, no Brasil para o ano de 2021 e aproximadamente 18.068 mortes, sendo assim considerado um importante problema de saúde pública, tornando-se alvo de constantes pesquisas (BRASIL, 2022).

As mamas são glândulas localizadas anteriormente ao tórax e aos músculos peitoral maior e serrátil anterior, compreendidas entre o 3º e o 7º arcos costais, tendo como função principal o aleitamento materno e participa ainda da constituição corporal da imagem feminina, formada por tecido glandular, adiposo e conjuntivo como também por vasos e nervos (RODRIGUES et al., 2021).

Existem diversas modalidades de tratamento para o CA de mama que irão ser ofertados conforme a especificidade de cada tumor, a individualidade de cada paciente e com os objetivos curativos ou paliativos, dentre eles se destacam a quimioterapia, a hormonioterapia, as cirurgias e a radioterapia (BAIOCCHI, 2017).

A quimioterapia é um modelo de tratamento sistêmico bastante utilizado para atenuar o CA de mama, no qual consiste na administração de agentes químicos antineoplásicos. A hormonioterapia pertence também ao modelo sistêmico e têm como foco suprimir a ação de alguns hormônios que auxiliam o crescimento tumoral. As cirurgias integram o modelo de tratamento local sendo indicado a depender do grau de estadiamento da neoplasia. Outro representante desse modelo é a radioterapia que irá utilizar a emissão de radiação ionizante a fim de abolir ou reduzir as células neoplásicas (REZENDE; CAMPANHOLI; TESSARO, 2018).

A radioterapia é parte integrante da moderna rede de tratamento no CA de mama, ainda que tenha tido avanços nas técnicas radioterápicas (GONÇALVES; SANTOS; LOPES, 2019). Em consequência a essa intervenção, grande parte das pacientes manifestam alterações cutâneas causadas pela exposição repetitiva à radiação ionizante intitulada radiodermite (RD) (RODRIGUES et al., 2020).

A radiação ionizante são ondas eletromagnéticas com alta concentração energética com capacidade de alterar a estrutura funcional das células promovendo a retirada de elétrons dos seus átomos, ocasionando modificações morfológicas e funcionais que culminaram em sua morte (OKUNO, 2018). Assim, essa radiação danifica o DNA das células tumorais e sadias (GONÇALVES; SANTOS; LOPES, 2019). A lesão do DNA das células saudáveis recruta células inflamatórias a cada ciclo de radioterapia ocasionando dano tecidual adicional progredindo para um ciclo de modificações, onde irão surgir os

primeiros sinais e sintomas da RD (ALEXOPOULOU et al., 2018).

Dada à ação tóxica desta forma de tratamento, muitas pacientes apresentam efeitos colaterais relacionados ao sistema tegumentar, onde cerca de 90 a 95% delas apresentam alterações cutâneas (RODRIGUES et al., 2020).

A alteração cutânea RD é considerada uma das principais alterações decorrente da exposição à radiação ionizante. Ela gerará uma inflamação na pele ocasionando prejuízo nas células basais, células essas que se proliferam rapidamente e uma vez lesionadas geram um atraso no reparo tecidual. Essas lesões podem se manifestar de diferentes formas, como um brando eritema no qual poderá ser com ou sem prurido, descamação podendo ser seca ou úmida, alterações na imagem corporal, dor e até mesmo necrose do tecido (LIMA et al., 2021).

A RD pode ser classificada seguindo critérios com base na tabela de *Radiation Therapy Oncology Group* (RTOG), que mensura em graus indo de 0 a 4. O grau 0 informa que não há nenhuma alteração tecidual, grau 1 indica eritema leve, epilação e descamação seca, grau 2 eritema doloroso, descamação úmida e edema moderado, grau 3 descamação úmida, confluyente, edema importante e grau 4 ulceração, hemorragia e necrose (BEAMER; GRANT, 2018).

No que tange a funcionalidade das mulheres, algumas limitações podem ser observadas como, por exemplo, a fibrose radioinduzida e retração tecidual, que irá limitar a amplitude de movimento do membro superior acometido e conseqüentemente ocasionará também quadro álgico, visto que estas limitações funcionais estarão mais acentuadas de acordo com o maior grau de RD (LAUBACH; ROBIJINS, 2018).

Fica evidenciado também que as afecções teciduais como a descamação, edema, ulceração e as hemorragias oferecem uma diminuição direta da funcionalidade, pois as pacientes por apresentarem um quadro álgico extenuante optam por diminuir a mobilidade do membro acometido ocasionando em longo prazo a instalação de contraturas e diminuição de força e amplitude de movimento (LOPES et al., 2020).

Uma forma de favorecer a cicatrização, reduzir a dor e a inflamação é a fotobiomodulação (PBM). Há dois grandes representantes dessa terapia que são *Light emitter diode* (LED) que vem sendo utilizado desde 1990 com o intuito de amenizar as lesões inflamatórias, traumáticas, infecciosas e autoimunes, e o LASER. Este último surgiu em meados de 1960 com objetivo de proporcionar cicatrização de feridas, alívio da dor e inflamação sendo utilizada em diversas especialidades, cujo foco inicial foi nas lesões de origem ortopédica. Atualmente está sendo bastante difundida no campo da

oncologia (PAGLIONI et al., 2019).

A terapia por PBM consiste em uma terapêutica que utiliza de fontes de luz não ionizantes com alta capacidade estimulante, capaz de desencadear alterações fotoquímicas no interior das células em estruturas que possuem características de receptividade de fótons (PARK et al., 2020).

A ação biológica consiste na transferência de energia luminosa tipo fóton em alvos intracelulares que afetam o metabolismo celular. A principal estrutura estimulada é a mitocôndria. A absorção de luz seja vermelha ou infravermelha por essa organela irá estimular sua função na cadeia transportadora de elétrons, conseqüentemente ocorrerá à intensificação na produção de citocromo C e produção de ATP, óxido nítrico, e expressão de genes envolvidos na sinalização da replicação celular (KLAUSNER et al., 2022).

Outros resultados também são observados como a capacidade de aumentar a migração, proliferação e metabolismo celular, induzindo a secreção de colágeno e fatores de crescimento promovendo a renovação tecidual, além de diminuir a circulação de citocinas pró-inflamatória, diminuindo conseqüentemente os sinais inflamatórios e a dor (ROBIJNS et al., 2021).

Evidenciado a ação reparadora e estimulante que a terapia por PBM possui e frente às alterações teciduais que as mulheres com câncer de mama em tratamento radioterápico apresentam, surge a necessidade de analisar a efetividade desta modalidade terapêutica como fator preventivo para a RD e verificar o impacto que esta prevenção oferece para estas mulheres.

Decorrente da repercussão que as modificações cutâneas causadas pela radioterapia proporcionam às mulheres em tratamento do câncer de mama será abordado como tema “O uso da PBM como recurso preventivo para radiodermite em mulheres com câncer de mama em tratamento radioterápico” que buscará responder a seguinte questão: qual o impacto da PBM como forma preventiva para a radiodermite em mulheres em tratamento radioterápico?

O trabalho possui como objetivo geral analisar a efetividade da PBM como recurso profilático em mulheres submetidas à radioterapia em tratamento de câncer de mama e específicos relatar as alterações teciduais que o tratamento radioterápico pode ocasionar; identificar as alterações funcionais que as pacientes podem apresentar devido à radiodermite e apresentar a ação reparadora que a PBM pode exercer sobre o tecido lesionado.

## METODOLOGIA

A seguinte pesquisa se apresenta como sendo de natureza básica onde buscou-se gerar conhecimentos científicos e avanços para ciência sem o emprego de experimentação prática. Quanto ao objetivo, é uma pesquisa exploratória de maneira que se utilizou a análise bibliográfica entre os anos de 2017 a 2022 com busca nas bases de dados Biblioteca Virtual em Saúde (BVS), SciELO, PubMed/MEDLINE, *Physiotherapy Evidence Database* (PEDro), *National Center for Biotechnology Information* (NCBI), *Cochrane Library*. Os descritores utilizados foram; fotobiomodulação, radiodermatite por radiação, mulheres com câncer de mama, utilizando o booleano “and”, sem restrição de idioma, sobre o tema proposto com o propósito de responder à pergunta levantada na pesquisa.

Seguiram-se como critérios de inclusão estudos que obedeciam ao período de publicação e que transmitiam o conteúdo esperado e de exclusão estudos que estavam fora do espaço de tempo de publicação proposto para busca de dados e que não estavam dentro da temática proposta.

A abordagem do problema utilizada foi o modelo qualitativo, onde os dados levantados foram analisados sem a necessidade de quantificá-los e sem a preocupação de comprovar hipóteses previamente estabelecidas (PRODANOV; FREITAS, 2013).

O estudo segue o método de revisão sistemática que consiste em uma forma de pesquisa rigorosa na qual resume as evidências científicas disponíveis que podem ser provenientes de ensaios clínicos, estudos de diagnóstico, de prognóstico, estudo de caso ou de algum método em particular seguindo uma análise crítica dos dados evidenciados, que foram incluídos na revisão (ROEVER, 2020). A revisão sistemática seguiu o protocolo (Quadro 1) baseado no estudo “Etapas na Condução de uma Revisão Sistemática” (DONATO; DONATO, 2019). A pesquisa se encontra cadastrada ao PROSPERO com o seguinte ID: CRD42022329028.

**Quadro 1** – Etapas do processo de revisão sistemática.

<b>Etapas</b>
1- Formular uma questão de investigação
2- Definir os critérios de inclusão e de exclusão
3- Desenvolver uma estratégia de pesquisa e pesquisar a literatura
4- Seleção dos estudos;
5- Avaliação da qualidade dos estudos;
6- Extração dos dados;

## RESULTADOS

As Tabelas 1 a 6 mostram como foram realizadas as estratégias de busca nas bases, cada tabela apresenta o banco de dados utilizado, o descritor e o total de artigos encontrados no referido site.

**Tabela 1** - Estratégia para pesquisa dos artigos na base de dados Biblioteca Virtual em Saúde (BVS), utilizando o boleador AND.

Base de dados	Descritores	Total
BVS	photobiomodulation; women with breast cancer	7
	photobiomodulation; radiation radiodermatitis	24
	radiation radiodermatitis; women with breast cancer	46
	photobiomodulation;women with breast câncer; radiation radiodermatitis	1

Fonte: Elaborada pelos autores (2022).

**Tabela 2** - Estratégia para pesquisa dos artigos na base de dados SciELO, utilizando o boleador AND.

Base de dados	Descritores	Total
SciELO	photobiomodulation; women with breast cancer	0
	photobiomodulation; radiation radiodermatitis	0
	radiation radiodermatitis; women with breast cancer	1
	photobiomodulation;women with breast câncer; radiation radiodermatitis	0

Fonte: Elaborada pelos autores (2022).

**Tabela 3** - Estratégia para pesquisa dos artigos na base de dado SciELO, utilizando o boleador AND.

Base de dados	Descritores	Total
PubMed	photobiomodulation; women with breast cancer	4
	photobiomodulation; radiation radiodermatitis	19
	radiation radiodermatitis; women with breast cancer	40
	photobiomodulation;women with breast câncer; radiation radiodermatitis	0

Fonte: Elaborada pelos autores (2022).

**Tabela 4** - Estratégia para pesquisa dos artigos na base de dado Cochrane Library, utilizando o boleador AND.

Base de dados	Descritores	Total
Cochrane Library	photobiomodulation; women with breast cancer	5
	photobiomodulation; radiation radiodermatitis	16
	radiation radiodermatitis; women with breast cancer	22
	photobiomodulation;women with breast câncer; radiation radiodermatitis	2

Fonte: Elaborada pelos autores (2022).

**Tabela 5** - Estratégia para pesquisa dos artigos na base de dado *National Center for Biotechnology Information* (NCBI), utilizando o boleador AND.

Base de dados	Descritores	Total
NCBI	photobiomodulation; women with breast cancer	147
	photobiomodulation; radiation radiodermatitis	46
	radiation radiodermatitis; women with breast cancer	1.794

	photobiomodulation;women with breast câncer; radiation radiodermatitis	8
--	--	---

Fonte: Elaborada pelos autores (2022).

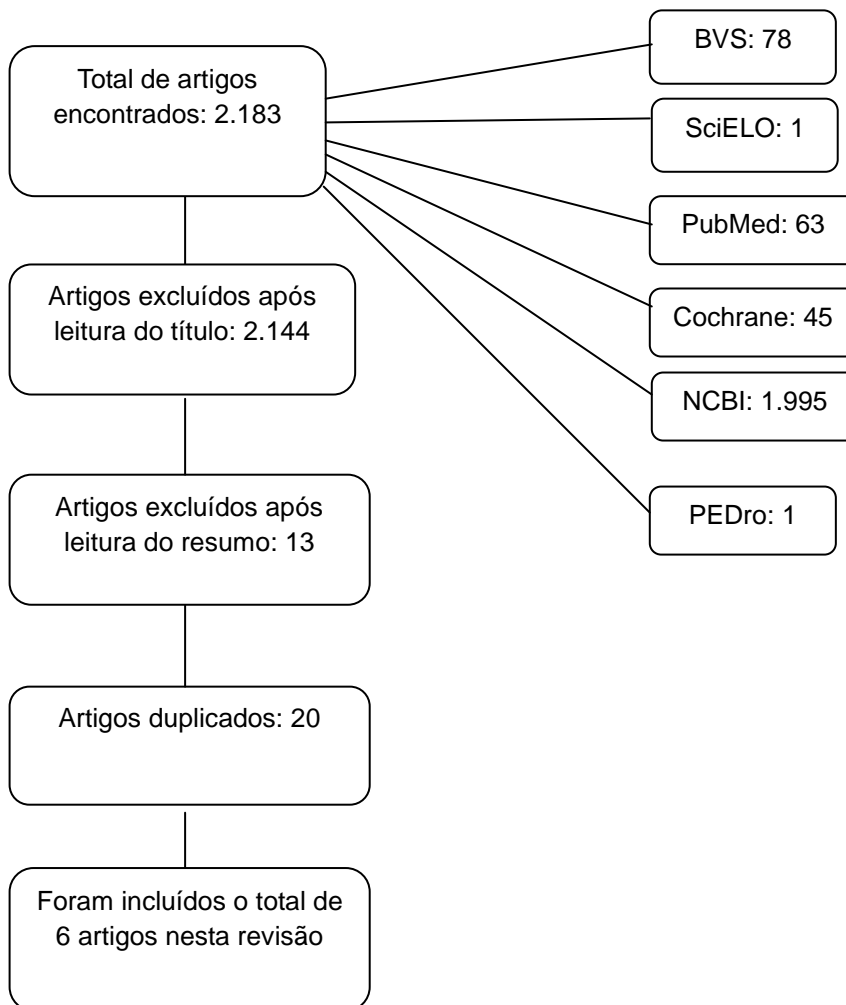
**Tabela 6** - Estratégia para pesquisa dos artigos na base de dado *Physiotherapy Evidence Database* (PEDro), utilizando o boleador AND.

Base de dados	Descritores	Total
PEDro	photobiomodulation; women with breast cancer	1
	photobiomodulation; radiation radiodermatitis	0
	radiation radiodermatitis; women with breast cancer	0
	photobiomodulation;women with breast câncer; radiation radiodermatitis	0

Fonte: Elaborada pelos autores (2022).

O Fluxograma 1 demonstra a estratégia de busca. Na primeira informação observa-se o total de artigos encontrados em todos os bancos de dados (2.183) e a quantidade de artigos em cada site. Em seguida, estão dispostas as etapas de exclusão dos trabalhos encontrados no primeiro momento, ao final, foram selecionados 6 artigos.

**Fluxograma 1** - Estratégia para a seleção dos artigos desta pesquisa.



Fonte: elaborado pelos autores (2022).

Todos os trabalhos selecionados para a pesquisa estão apresentados no Quadro 2 por ordem cronológica. Além disso, foram expostos a metodologia/tipo de estudo e os resultados. Observa-se que todas as pesquisas são do tipo randomizadas controladas.

**Quadro 2:** Artigos selecionados para a elaboração da revisão.

<b>Autor/Data</b>	<b>Metodologia/ tipo de estudo</b>	<b>Resultados</b>
Robijns et al., 2017	Estudo randomizado, controlado por placebo envolveu 66 pacientes com câncer de mama, na qual as pacientes foram submetidas a um regime idêntico de radioterapia pós-lumpectomia. Foram selecionados aleatoriamente grupo laser (n=34) ou placebo (n=32). Tanto laser quanto placebo foi aplicado 2x por semana imediatamente após a sessão de radioterapia, iniciado no primeiro dia. A PBM foi aplicada usando um dispositivo que combina dois diodos de laser sincronizados na faixa de infravermelho (808-905) com uma densidade de energia fixa (4j/cm <sup>2</sup> ). A pontuação clínica da radiodermite e as medidas biofísicas foram determinadas no primeiro dia, na fração 20 e no final da radioterapia.	Na fração 20 da radioterapia não houve diferença significativa entre os grupos na distribuição dos graus do RTOG (p=0,524), com a maioria dos pacientes apresentando grau 1 do RTOG, no grupo placebo (p=0,207). Houve uma diferença significativa na gravidade da radiodermite entre os dois grupos (p=0,021), com uma porcentagem maior de pacientes com RTOG grau 2 ou superior no grupo placebo no último dia de radioterapia. Conclui-se no estudo que a PBM por prevenir o agravamento da radiodermite aguda em pacientes com câncer de mama.
Strouthos et al., 2017	Estudo randomizado controlado de uma única instituição com 70 pacientes após a cirurgia para retirada de câncer de mama. Foram divididos em grupo intervenção e grupo placebo, onde a intervenção, constituído por 25 pacientes receberam PBM na forma de LED antes da radioterapia 2x por semana do início ao final da radioterapia, o LED foi aplicado de 69 diodo 34x660nm na mama e região axilar. O grupo placebo com 45 pacientes já não receberam PBM, somente cuidados cutâneos de suporte. Os critérios para avaliação foram: avaliação médica semanal para avaliar a toxicidade cutânea e escala visual analógica-EVA.	No grupo intervenção 22 pacientes apresentaram grau 1 de radiodermite e 3 pacientes desenvolveram grau 2, já no grupo controle 25 pacientes desenvolveram radiodermite grau 1 e 18 pacientes apresentaram grau 2 e 3 pacientes apresentaram grau 3 sendo necessário a pausa da radioterapia. 15 dos pacientes do grupo intervenção não relataram dor ao final, 5 pacientes relataram EVA* 2 e 5 pacientes EVA 3, já no controle 13 pacientes relataram não sentirem dor após a radioterapia 2 tiveram EVA 1, 7 EVA 2, 9 EVA 3, 12 EVA 4 e 2 pacientes EVA 5. Sendo assim eficaz para casos graves de radiodermite grau 2 ou superior e boa no manejo da dor.
Robijns et al., 2018	Um estudo randomizado controlado por placebo com 120 pacientes com câncer de mama submetidos a um regime idêntico de radioterapia, onde 60 pertenciam ao grupo placebo e 60 ao grupo PBM*. Foram realizadas 14 sessões 2x na semana, o laser foi aplicado em modo infravermelho 4j/cm <sup>2</sup> em toda a mama e região axilar. Utilizou-se a tabela de RTOG* para avaliação.	A incidência de descamação úmida (grau 2 ou superior) foi significativamente menor comprado com o grupo controle. Em relação ao eritema os dois grupos apresentaram graus semelhantes. Na pigmentação dos dois grupos apresentaram igual avanço. Durante a radioterapia os dois grupos apresentaram baixo nível de hidratação. O estudo evidenciou a eficácia da PBM como fator preventivo para radiodermite, demonstrando que o grupo que recebeu PBM apresentaram redução na radiodermite de grau 2 ou superior.
Robijns et al., 2019	Estudo randomizado controlado por	No final da radioterapia a gravidade



	<p>placebo, incluindo 120 pacientes submetidos a um regime de radioterapia. Foram separados em grupos placebo e laser com 60 pacientes em cada grupo. A aplicação do laser foi realizada 2x por semana imediatamente após a sessão de radioterapia sendo iniciada no primeiro dia de radioterapia. O laser foi aplicado em modo infravermelho (808-905 nm) 4j/cm<sup>2</sup> em toda a mama e região axilar. Como critério de avaliação foi utilizado a tabela RTOG e o questionário Skindex-16, tendo os dados coletados no primeiro e último dia de radioterapia.</p>	<p>das reações cutâneas deferiu significativamente entre os dois grupos, o grupo controle apresentou um índice de 30% enquanto o grupo intervenção obteve um percentual de 6,7% de radiodermite ambos radiodermite grau 2 ou superior, além disso o escore subjetivo no questionário demonstrou qualidade de vida do grupo controle sofreu um declínio considerável comparado ao grupo intervenção. No grupo controle 2/3 dos pacientes apresentaram radiodermite em grau avançado enquanto o grupo intervenção nenhum apresentou a forma grave de radiodermite.</p>
Robijns et al., 2021	<p>Ensaio clínico randomizado e multicêntrico, realizado com 71 pacientes com câncer de mama que estão em tratamento radioterapêutico, no grupo 1 (controle) foram selecionados 32 pacientes e no grupo 2 (PBM) 39. No grupo 1 foi realizado skinkare institucional mais placebo 2x na semana durante 4 semanas, totalizando 8 sessões, já no grupo 2 foi realizado skinkare institucional mais a PBM 2x por semana durante 4 semanas totalizando 8 sessões. A avaliação das reações cutâneas foi avaliada seguindo os critérios RTOG, sendo realizada uma avaliação semanal durante o tratamento. Foi aplicado o laser classe IV comprimento de onda (808-905), modos de emissão contínua e pulsada fixado em 4j/cm<sup>2</sup> em toda a área radiada.</p>	<p>Na semana 2, 50% os pacientes do grupo de PBM ainda não apresentaram nenhum grau de radiodermite e no grupo controle apenas 30% não apresentaram. Em ambos os grupos o pico de radiodermite grau 1 acontece na terceira semana de radioterapia, ainda na terceira semana um paciente apresentou grau 2 e um grau 3 enquanto o grupo PBM permaneceu com radiodermite grau 1. Na semana final de radioterapia, 28% dos pacientes do grupo controle apresentaram radiodermite grau 2-3, em contrapartida somente 10% dos pacientes do grupo PBM apresentaram radiodermite grau 2 e nenhum grau 3, sendo demonstrando que a PBM reduziu a incidência de radiodermite grave em 18%</p>
Sgrott et al., 2021	<p>Estudo randomizado duplo cego controlado. O estudo foi realizado incluindo mulheres submetidas a cirurgia conservadora ou mastectomia sem reconstrução mamária imediata e tratada com radioterapia, 110 casos foram pré-definidos, o recrutamento parou após a análise intercalar em 48 casos onde 26 ficaram no grupo fotobiomodulação e 22 no controle. Foram selecionados aleatoriamente para receber cuidados habituais com a pele. Foi aplicada a fotobiomodulação vermelha (660nm), 3 joules a cada 2 cm.</p>	<p>Um total de 16 casos (33,3%) tiveram radiodermite no plastrão mamários e 42 (87,5%) fora do plastrão. A radiodermite na mama/plastrão foi significativamente menor no grupo PBM em comparação ao controle. Não houve diferença nas taxas de radio fora do local da mama/plastrão para o grupo PBM comparado ao grupo controle. Chegou-se a conclusão que a PBM adjuvante na radioterapia reduz significativamente o risco de radiodermite.</p>

Fonte: elaborado pelos autores (2022). \*PBM: fotobiomodulação; \*RTOG: Radiation Therapy Oncology Group; \*EVA: escala visual analógica.

## DISCUSSÃO

A PBM vem sendo amplamente utilizada com o objetivo de promover e acelerar o processo cicatricial de lesões cutâneas, bem como atenuar os efeitos inflamatórios oriundos destas lesões. No âmbito da oncologia este recurso se mostrou eficaz como

fator potencializador na cicatrização e regeneração celular para quadros de RD (REZENDE; CAMPANHOLI; TESSARO, 2018). Diante disso, alguns autores se propuseram a estudar e investigar os efeitos que esta técnica promove quando utilizada previamente à exposição ao agente que ocasiona a RD. Perante o exposto, esta revisão sistemática tem o objetivo de investigar na literatura e observar a efetividade da PBM como recurso profilático em mulheres submetidas à radioterapia em tratamento de câncer de mama.

Em um estudo conduzido com 66 pacientes, Robijns *et al.* (2017), dividiu a amostra em um grupo intervenção e um grupo placebo, onde ambos os grupos receberam a aplicação de LASER duas vezes por semana imediatamente após a sessão de radioterapia, iniciada no primeiro dia. A PBM foi aplicada usando um dispositivo que combina dois diodos de LASER sincronizados na faixa de infravermelho (808-905 nm) com uma densidade de energia fixa ( $4\text{j}/\text{cm}^2$ ). A pontuação clínica da RD e as medidas biofísicas da pele (hidratação, perda de água transepidérmica e o grau de RD) foram determinadas no primeiro dia, na fração 20 de RT e no final da RT. Quando a avaliação foi realizada na fração 20, observou-se que não houve diferenças consideráveis do RTOG entre os grupos sendo que a maioria obteve um grau 1. No final da RT observou-se que as reações cutâneas tiveram piora no grupo placebo, contanto no grupo LASER se mantiveram estáveis, comprando os dois grupos, houve uma diferença importante no que se diz respeito à gravidade da RD, onde o grupo placebo apresentou uma maior porcentagem de pacientes com grau 2 ou grau superior no RTOG.

Em 2018, a pesquisadora Robijns e seus colaboradores implementaram um estudo randomizado controlado por placebo com 120 mulheres com CA de mama pós-lumpectomia. Realizaram a RT como proposta terapêutica aplicando um protocolo de PBM com a aplicação do LASER duas vezes por semana imediatamente após a sessão de RT, sendo iniciada no primeiro dia. O LASER foi aplicado em modo infravermelho (808-905 nm;  $4\text{j}/\text{cm}^2$ ). Como critério de avaliação foi utilizado a tabela RTOG, a escala *Radiation Induced Skin Reaction Assessment Scale* (RISRAS) e o questionário *Skindex-16*, tendo os dados coletados no primeiro, na dose 40 Gray (representa a energia absorvida na RT) e último dia de RT compreendendo a dose total de 66 Gray. Quando avaliada na dose 40 Gray não havia diferença entre os grupos com relação ao RTGO. No final das aplicações de RT houve uma diferença importante entre os dois grupos onde no grupo controle 2/3 dos pacientes apresentaram RD em grau avançado enquanto o grupo intervenção nenhum apresentou a forma grave de RD. Tanto o escore subjetivo no

questionário *Skindex-16* quanto à escala RISRAS demonstraram que a qualidade de vida do grupo controle sofreu um declínio considerável comparado ao grupo intervenção.

No ano seguinte, esses mesmos autores, realizaram outro estudo seguindo o mesmo protocolo, sendo diferente somente na forma de avaliação, onde neste estudo não se utilizou a escala RISRAS e o questionário. A amostra foi também de 120 mulheres randomizadas em dois grupos, todas iniciaram um regime idêntico de radioterapia para tratamento de CA de mama. Foram realizadas 14 sessões 2 vezes na semana, onde o LASER foi aplicado em modo infravermelho (4j/cm<sup>2</sup>) em toda a mama e região axilar. Utilizou-se a tabela RTOG para avaliação de alguns aspectos da pele como a descamação, pigmentação, eritema e hidratação. A incidência de descamação úmida (grau 2 ou superior) foi significativamente menor no grupo PBM comparado com o grupo controle, como também o eritema, perda de pigmentação e perda de hidratação se demonstraram maior no grupo controle. No final da análise evidenciou-se que o risco de descamação úmida foi maior em pacientes que possuíam um volume mamário maior, demonstrando que o volume mamário também interfere na presença de descamação úmida, mas o grupo PBM teve uma menor incidência de fatores (ROBIJNIS et al., 2019).

Já em 2021, esses autores conduziram outro estudo avaliando 71 pacientes. No grupo controle foi realizado o tratamento padrão de cuidados com a pele com o placebo 2 vezes por semana durante 4 semanas e no grupo PBM realizou-se o *Skincare* institucional padrão juntamente com a PBM aplicada 2 vezes por semana durante 4 semanas. O dispositivo utilizado foi um LASER de comprimento de onda de 808-905nm sendo aplicado 4J/cm<sup>2</sup> em toda a área irradiada, sendo utilizado com critério de avaliação a tabela RTOG, sendo avaliado semanalmente. Na segunda semana foi avaliado o grau de RD e constatou-se que 50% dos pacientes do grupo PBM não tinham apresentado nenhum grau de RD e no controle somente 30% não apresentaram. Na terceira semana, verificou-se no grupo controle um paciente com RD grau 2 em um paciente um teve grau 3, no entanto, no grupo PBM permaneceu com grau 1 de RD. Na última semana de radioterapia, 28% dos pacientes do grupo controle apresentaram RD grau 2-3 enquanto no grupo PBM somente 10% dos pacientes apresentaram grau 2 de RD e nenhum grau 3. Ao final do estudo e após a análise dos dois grupos, ficou-se evidenciado que a PBM reduziu a incidência de RD grave em 18%, no entanto, o estudo constatou que ainda se fazem necessárias mais evidências que comprovam a redução da gravidade da RD (ROBIJNS et al., 2021).

Strouthos *et al.* (2017) realizaram um estudo que incluíram 70 pacientes, divididas

entre grupo intervenção (n = 25), no qual foi aplicado a PBM usando o LED de 69 diodos 34x660nm 2 vezes por semana desde o início da radioterapia até o final, aplicado na mama e região axilar e o grupo placebo (n = 45) que não recebeu PBM, somente cuidados cutâneos de suporte. Foram usados em ambos os grupos a avaliação médica semanal para avaliar a toxicidade cutânea e a escala EVA para dor. Ao final do estudo constatou-se que no grupo intervenção 22 pacientes apresentaram grau 1 de RD e 3 desenvolveram grau 2 e no grupo placebo 25 pacientes evidenciou-se RD grau 1, 18 apresentaram grau 2 e 2 apresentaram grau 3, sendo necessário a pausa do tratamento de radioterapia. Em relação à dor no grupo intervenção, observou-se que mais de 80% não reportaram dor durante o procedimento, e cerca de 20% dos pacientes relataram pontuação 2 e 3 na escala EVA. No grupo placebo, 52% dos pacientes não sentiram dor após radioterapia, os outros 48% apresentaram pontuação de 1 até 5 na escala EVA. Após a finalização do estudo e análise dos casos constatou-se que a PBM foi eficaz para casos graves de radiodermite de grau 2 ou superior e possui também um bom manejo da dor.

Sgrott *et al.* (2021) demonstraram que a PBM reduz significativamente o risco de RD. Evidenciaram através do estudo, realizado com 48 casos, onde 26 mulheres integraram o grupo PBM e 22 o controle, as pacientes foram selecionados aleatoriamente para receber cuidados com a pele PBM em modo vermelho (660nm) com 3J/cm<sup>2</sup> de energia pela extensão da mama ou do plastrão mamário. Um total de 16 casos apresentaram RD no plastrão e 42 apresentaram fora do plastrão, ao final do estudo a RD na mama/plastrão foi bem menor se comparado o grupo PBM com o grupo controle.

Ao fim da análise destes estudos, em suma pode-se identificar que a PBM é um recurso eficaz no contexto preventivo, porém não foi evidenciado a prevenção total de RD, pois a mínima exposição à radiação pelo tratamento radioterápico aciona uma cascata de manifestações irritantes ao tecido epitelial desenvolvendo o grau mais leve de RD (grau 1). Em contrapartida, no que tange a funcionalidade das mulheres, pode-se observar que frente a instalação de graus mais leves de RD (grau 1 ou 2), permite que as mesmas não apresentem um quadro algico incapacitante, fazendo com que o impacto sobre as atividades de vida diárias não seja grande.

## **CONCLUSÃO**

Pode-se evidenciar que a PBM apresenta efeito benéfico e eficaz quando realizada de forma profilática. Foi identificada pequena quantidade de estudos voltados para essa temática, e que grande parte utilizou dispositivo para emissão de PBM e parâmetros de

ajuste similares. Dos seis estudos, quatro utilizaram o LASER de energia infravermelha com comprimento de onda de 808-905nm (4J/cm<sup>2</sup>) em uma frequência de aplicação de 2 vezes por semana. Os estudos mostraram que a PBM não impede o desenvolvimento de RD, mas permite a redução de graus avançados, visto que estes níveis mais severos ocasiona um declínio funcional significativo nas mulheres acometidas. É possível concluir então que a aplicação do LASER reduz a forma grave de RD, todavia, são necessários mais estudos sobre a temática.

## REFERÊNCIAS

- ALEXOPOULOU, Eleftheria et al. An Exploratory Study of Radiation Dermatitis in Breast Cancer Patients. **Anticancer Research**, [s. l.], v. 38, n. 3, p. 1615-1622, 2018. Disponível em: <<https://ar.iijournals.org/content/38/3/1615>>. Acesso em: 12 de abr. 2022.
- BAIOCCHI, Jaqueline Munaretto Timm. **Fisioterapia em Oncologia**. 1º. ed. Curitiba: Appris, 2017. 285 p. ISBN 978-85-473-0240-5.
- BEAMER, Laura Curr; GRANT, Marcia. Longitudinal trends in skin-related and global quality of life among women with breast radiodermatitis: A pilot study. **European Journal of Oncology Nursing**, v.33, p.22-27, 2018. Disponível em: <[https://www.ejoncologynursing.com/article/S1462-3889\(18\)30020-6/pdf](https://www.ejoncologynursing.com/article/S1462-3889(18)30020-6/pdf)>. Acesso em: 6 mar. 2022.
- DONATO, Helena; DONATO, Mariana. Etapas na Condução de uma Revisão Sistemática. **Revista Científica da Ordem dos Médicos**, [s. l.], v. 32, ed. 3, p. 227-235, 2019. Disponível em: <<https://www.actamedicaportuguesa.com/revista/index.php/amp/article/download/11923/5635>>. Acesso em: 15 de mai. de 2022.
- GONÇALVES, Gessé Dias; SANTOS, Dayane Trajado dos; LOPES, Allana Emiliana Vitor. Efeitos do laser de baixa potência em radiodermatites de pacientes com câncer mamário: uma revisão de literatura. 2019. Disponível em: <<http://repositorio.asces.edu.br/handle/123456789/2384>>. Acesso em: 12 de abr. 2022.
- BRASIL. Instituto Nacional Do Câncer INCA (ed.). **Tipos de câncer: Câncer de mama**. [S. l.], 25 abr. 2022. Disponível em: <<https://www.inca.gov.br/tipos-de-cancer/cancer-de-mama>>. Acesso em: 29 abr. 2022.
- KLAUSNER, Guillaume et al. Clinical use of photobiomodulation as a supportive care during radiation therapy. **Support Care Cancer**, [s. l.], v. 30, n. 3, p. 13-19, 2022. DOI doi: 10.21873/anticancer.12392. Disponível em: <<https://link.springer.com/article/10.1007/s00520-021-06518-w>>. Acesso em: 12 de abr. 2022.
- LAUBACH, H.-J; ROBIJINS, J. Laser- und Lichttherapie zur Behandlung der Strahlendermatitis. **Der Hautarzt**, v. 69, n.1, p.5–9, 2018. Disponível em: <<https://www.springermedizin.de/laser-und-lichttherapie-zur-behandlung-der-strahlendermatitis/15344390>>. Acesso em: 17 de mar. 2022
- LIMA, Esther Santos et al. A eficácia da laserterapia no tratamento das radiodermatites: revisão integrativa. **Research, Society and Development**, v. 10, n. 2, p. e17810212364-e17810212364, 2021. Disponível em: <<https://rsdjournal.org/index.php/rsd/article/view/12364>>. Acesso em: 12 de abr. 2022.

LOPES, Ana Margarida et al. Efeitos da radioterapia na pele e a intervenção da fisioterapia dermatofuncional: uma revisão de literatura. **Higeia**, v. 4, n. 2, p. 17-26, 2020. Disponível em: <<https://repositorio.ipcb.pt/handle/10400.11/7357>>. Acesso em: 12 de abr. 2022.

OKUNO, Emiko. **Radiação: efeitos, riscos e benefícios**. [S. l.]: Oficina de Textos, 2018. 144 p. ISBN 9788579753022, 8579753023.

OPAS/OMS. Organização Pan-Americana de Saúde e Organização Mundial de Saúde: Câncer. **Folha informativa atualizada em outubro de 2020**, [s. l.], 2020. Disponível em: <<https://www.paho.org/pt/topicos/cancer>>. Acesso em: 6 mar. 2022.

PAGLIONI, Mariana de Pauli et al. Tumor safety and side effects of photobiomodulation therapy used for prevention and management of cancer treatment toxicities. A systematic review. **Oral Oncology**, [s. l.], v. 93, p. 21-28, 2019. Disponível em: <<https://www.sciencedirect.com/science/article/abs/pii/S1368837519301058?via%3Dihub>>. Acesso em: 17 de mar. 2022

PARK, Ji-Hye et al. Feasibility of photobiomodulation therapy for the prevention of radiodermatitis: a single-institution pilot study. **Lasers Med Sci**, [s. l.], v. 35, n. 5, p. 1119-1127, 2020. Disponível em: <<https://link.springer.com/article/10.1007/s10103-019-02930-1>>. Acesso em: 15 de mai. 2022

PRODANOV, Cleber Cristiano; FREITAS, Ernani Cesar de. **Metodologia do trabalho científico: métodos e técnicas da pesquisa e do trabalho acadêmico**. 2. ed. – Novo Hamburgo: Feevale, 2013.

REZENDE, Laura; CAMPANHOLI, Larissa Louise; TESSARO, Alessandra. **Manual de Condutas e Práticas Fisioterapêuticas no Câncer de Mama da ABFO**. 1º. ed. Rio de Janeiro: Thieme Revinter Publicações, 2018. 126 p. ISBN 978-85-5465-038-4.

ROBIJNS, Jolien et al. Photobiomodulation therapy for the prevention of acute radiation dermatitis in breast cancer patients undergoing hypofractionated whole-breast irradiation (LABRA trial). **Lasers Surg Med**. v. 54 n. 3, p.374-383, 2021. Disponível em: <<https://onlinelibrary.wiley.com/doi/10.1002/lsm.23475>>. Acesso em: 5 de out. 2022.

ROBIJNS, Jolie et al. Prevention of acute radiodermatitis by photobiomodulation: A randomized, placebo-controlled trial in breast cancer patients (TRANSDERMIS trial). **Lasers in Surgery and Medicine**, v. 9999 p. 1-9, 2018. Disponível em: <<https://onlinelibrary.wiley.com/doi/10.1002/lsm.22804>>. Acesso em: 5 de out. 2022.

ROBIJNS, Jolie et al. Biophysical skin measurements to evaluate the effectiveness of photobiomodulation therapy in the prevention of acute radiation dermatitis in breast cancer patients. **Support Care Cancer**, v. 27 n. 4 p. 1245-1254, 2019. Disponível em: <<https://link.springer.com/article/10.1007/s00520-018-4487-4>>. Acesso em: 5 de out. 2022

ROBIJNS, Jolien et al. Prevention of acute radiodermatitis by photobiomodulation: preliminary results of a randomized, placebo-controlled trial in breast cancer patients. **Lasers in surgery and medicine**, v. 49. p. 40, 2017. Disponível em: <<https://onlinelibrary.wiley.com/doi/10.1002/lsm.22650>>. Acesso em: 5 de out. 2022

RODRIGUES, Daniel; PATROCINIO, Luciana Aparecida Bellatto; SAWADA, Maria Isabela B. A. C.; SANTOS, Ricardo Aparecido Saraiva. **Mamografia: Posicionamento e controle de qualidade**. São Paulo: Senac, 2021. 216 p. ISBN 9786555365085, 6555365080.

RODRIGUES, Julia Maria Santos et al. Uso do laser de baixa intensidade nas radiodermites: revisão sistemática. **Journal of Nursing and Health**, [s. l.], v. 10, n. 2, 2020. Disponível em: <<https://pesquisa.bvsalud.org/porta1/resource/pt/biblio-1104137>>. Acesso em: 12 de abr. 2022.

ROEVER, Leonardo. **Guia Prático de Revisão Sistemática e Metanálise**. [S. l.]: Thieme Revinter, 2020. 86 p. ISBN 9788554652203, 8554652207.

STROUTHOS, Iosif et al. Photobiomodulation therapy for the management of radiation-induced dermatitis : A single-institution experience of adjuvant radiotherapy in breast cancer patients after breast conserving surgery. **Strahlenther Onkol**, v. 193, n. 6, p. 491-498, 2017. Disponível em: <<https://link.springer.com/article/10.1007/s00066-017-1117-x>>. Acesso em: 7 de out. 2022.

SGROTT, F Fischer et al. Photobiomodulation for radiodermatitis prevention in breast cancer: results from a double blind randomized controlled trial (photodermis trial). **Int J Gynecol Cancer**, v. 31. p. A138, 2021. Disponível em: <[https://ijgc.bmj.com/content/31/Suppl\\_4/A138.1](https://ijgc.bmj.com/content/31/Suppl_4/A138.1)>. Acesso em: 7 de out. 2022.