



## Роль капсульной эндоскопии в диагностике предполагаемого тонкокишечного кровотечения

©П.П. Поляков<sup>1\*</sup>, А.Я. Алиматов<sup>2</sup>, А.В. Оноприев<sup>1</sup>, А.В. Авакимян<sup>2</sup>, А.Х. Каде<sup>1</sup>, С.А. Занин<sup>1</sup>, Е.С. Занина<sup>1</sup>, З.С. Попов<sup>1</sup>, А.И. Трофименко<sup>1,3</sup>, З.Т. Джндоян<sup>4,5</sup>, А.А. Авагимян<sup>4</sup>

<sup>1</sup> Кубанский государственный медицинский университет, Краснодар, Россия

<sup>2</sup> Медицинский центр «Клиника А», Краснодар, Россия

<sup>3</sup> НИИ – ККБ № 1 им. проф. С.В. Очаповского, Краснодар, Россия

<sup>4</sup> Ереванский государственный медицинский университет им. М. Гераци, Ереван, Армения

<sup>5</sup> Университетская клиническая больница им. А.Л. Микаеляна, Ереван, Армения

\* П.П. Поляков, Кубанский государственный медицинский университет, 350063, Краснодар, ул. М. Седина, 4, palpal.p@yandex.ru

Поступила в редакцию 2 мая 2023 г. Исправлена 29 мая 2023 г. Принята к печати 3 июля 2023 г.

### Резюме

В данном обзоре обсуждается роль капсульной эндоскопии в диагностике предполагаемого тонкокишечного кровотечения и сравниваются рекомендации европейского общества гастроинтестинальной эндоскопии (European Society of Gastrointestinal Endoscopy, ESGE), американской коллегии гастроэнтерологов (American College of Gastroenterology, ACG), американского общества гастроинтестинальной эндоскопии (American Society for Gastrointestinal Endoscopy, ASGE), канадской гастроэнтерологической ассоциации (Canadian Association of Gastroenterology, CAG), объединенного консенсуса четырех японских экспертных сообществ.

Европейские и североамериканские эксперты рекомендуют проводить капсульную эндоскопию в качестве диагностического метода первой линии у взрослого пациента с предполагаемым тонкокишечным кровотечением без жизнеугрожающих признаков после неинформативных процедур илеоколоноскопии и эзофагогастроуденоскопии. Японские эксперты, напротив, отдают предпочтение методам томографической визуализации грудной и брюшной полостей («from the chest to the pelvis» – от груди до таза), указывая на капсульную эндоскопию как альтернативный метод.

**Ключевые слова:** капсульная эндоскопия, желудочно-кишечное кровотечение, тонкая кишка

**Цитировать:** Поляков П.П., Алиматов А.Я., Оноприев А.В. и др. Роль капсульной эндоскопии в диагностике предполагаемого тонкокишечного кровотечения. *Инновационная медицина Кубани*. 2023;(3):121–128. <https://doi.org/10.35401/2541-9897-2023-26-3-121-128>

## Capsule Endoscopy for the Diagnosis of Suspected Small Bowel Bleeding

©Pavel P. Polyakov<sup>1\*</sup>, Anar Ya. Alimetov<sup>2</sup>, Alexandr V. Onopriev<sup>1</sup>, Andrey V. Avakimyan<sup>2</sup>, Azamat Kh. Kade<sup>1</sup>, Sergey A. Zanin<sup>1</sup>, Ekaterina S. Zanina<sup>1</sup>, Zakhar S. Popov<sup>1</sup>, Artem I. Trofimenko<sup>1,3</sup>, Zinaida T. Jndoyan<sup>4,5</sup>, Ashot A. Avagimyan<sup>4</sup>

<sup>1</sup> Kuban State Medical University, Krasnodar, Russian Federation

<sup>2</sup> Klinika A Medical Center, Krasnodar, Russian Federation

<sup>3</sup> Scientific Research Institute – Ochapovsky Regional Clinical Hospital No. 1, Krasnodar, Russian Federation

<sup>4</sup> Yerevan State Medical University after M. Heratsi, Yerevan, Armenia

<sup>5</sup> Mikaelyan University Clinical Hospital, Yerevan, Armenia

\* Pavel P. Polyakov, Kuban State Medical University, ulitsa M. Sedina 4, Krasnodar, 350063, Russian Federation, palpal.p@yandex.ru

Received: May 2, 2023. Received in revised form: May 29, 2023. Accepted: July 3, 2023.

### Abstract

This review discusses the role of capsule endoscopy in diagnosing suspected small bowel bleeding and compares guidelines of the European Society of Gastrointestinal Endoscopy (ESGE), the American College of Gastroenterology (ACG), the American Society for Gastrointestinal Endoscopy (ASGE), the Canadian Association of Gastroenterology (CAG), and the consensus document of 4 Japanese medical societies.

European and North American experts recommend capsule endoscopy as a first-line diagnostic modality for suspected small bowel bleeding without life-threatening signs in adult patients when ileocolonoscopy and esophagogastroduodenoscopy failed to be informative. Japanese experts, on the contrary, prefer cross-sectional imaging “from the chest to the pelvis” and consider capsule endoscopy as an alternative.

**Keywords:** capsule endoscopy, gastrointestinal bleeding, small bowel

**Cite this article as:** Polyakov PP, Alimetov AY, Onopriev AV, et al. Capsule endoscopy for the diagnosis of suspected small bowel bleeding. *Innovative Medicine of Kuban*. 2023;(3):121–128. <https://doi.org/10.35401/2541-9897-2023-26-3-121-128>



## Цель

На основе данных литературы описать роль капсульной эндоскопии в диагностике предполагаемого тонкокишечного кровотечения.

## Материалы и методы

Проведен поиск, обобщение и описание исследований, посвященных данному вопросу, с использованием научных баз данных.

## Результаты и обсуждение

В 5–10% в ходе илеоколоноскопии и эзофагогастродуоденоскопии (ЭФГДС) не удается обнаружить причину гастроинтестинального кровотечения [1–5]. В прошлом, когда методы обследования тонкой кишки были недостаточно информативными и/или трудно выполнимыми из-за своей инвазивности, подобная проблема обозначалась как скрытое гастроинтестинальное кровотечение (*obscure gastrointestinal bleeding*) [1, 2]. В настоящее время пациенту в подобной ситуации показан поиск тонкокишечного кровотечения. Он может быть произведен при помощи нескольких методов, среди которых: капсульная эндоскопия (КЭ), компьютерно-томографический (КТ) и магнитно-резонансный томографический энтероклизис, активная энтероскопия (или антеградная, *push-энтероскопия*), двухбаллонная энтероскопия, одноканальная энтероскопия, моторизованная спиральная эндоскопия, мезентериальная ангиография, КТ-ангиография [1, 6–8].

Клинически желудочно-кишечные кровотечения (ЖКК) можно подразделить на два фенотипа: «явные» (*overt*) и «неявные» (*occult*). Для первых характерны гематохезия или мелена. Признаками «неявного» ЖКК являются положительный результат теста на скрытую кровь в кале и/или железодефицитная анемия неясного происхождения. У пациентов в европейских странах тонкокишечное ЖКК чаще всего связано с ангиэктазиями [1, 2]. К их развитию предрасполагают наследственные факторы, хроническая почечная недостаточность, синдром Хейда (сопутствующий аортальному стенозу) и проч. Также гастроинтестинальным кровотечением могут манифестировать дивертикул Меккеля (особенно у молодых пациентов), НПВП-энтеропатия, прочие лекарственные и токсические энтеропатии, воспалительные заболевания кишечника (ВЗК), рефрактерная целиакия и язвенный еюноилеит, опухоли и метастазы в тонкую кишку, саркома Капоши, тонкокишечные язвы Дьелафуа, наследственные полипозы, портальная гипертензия, амилоидоз, ревматологические заболевания (системная красная волчанка, IgA васкулит, ANCA-ассоциированные васкулиты, IgG4-связанная болезнь, системная склеродермия, идиопатический лобулярный панникулит), интестинальный туберкулез, гельминтозы, саркоидоз, синдром Элерса-Данлоса,

изолированные или ассоциированные с синдромами сосудистые аномалии (синдромы Ослера-Вебера-Рандю, Клиппеля-Треноне, голубого пузырьчатого невуса и пр.), болезнь Дего, первичные иммунодефициты, эластическая псевдоксантома, артерио-кишечные фистулы, гемобилия, псевдогемобилия (вирсуногоррагия или *hemosuccus pancreaticus*), ишемический энтерит, болезнь «трансплантат против хозяина», первичный и вторичный гистиоцитоз, лучевой энтерит, уремия, механическая травма (ятрогенная, ремень безопасности, проглоченное инородное тело и пр.), ВЗК-подобные моногенные заболевания, криптогенный стенозирующий мультифокальный энтерит, хроническая SLCO2A1-ассоциированная энтеропатия и другие заболевания [1, 2, 9–17].

Валидных работ, посвященных диагностической ценности КЭ и ее сравнению с другими подходами в ситуации предполагаемого тонкокишечного ЖКК, немного. Проведено лишь несколько рандомизированных контролируемых испытаний (РКИ), а систематические обзоры РКИ отсутствуют (на момент написания настоящей работы). Особую трудность представляет собой отсутствие «золотого стандарта», которым можно бы было считать интраоперационную эндоскопию, связанную, однако, с высоким риском осложнений. Капсульная эндоскопия в сравнении с этим подходом характеризуется 95%-й чувствительностью и 75%-й специфичностью. Прогностичность отрицательного результата КЭ составляет 86%, положительного результата – 95% [1, 18].

В ряде наблюдательных исследований сопоставлялась диагностическая ценность капсульной эндоскопии и инструментально-ассистированной энтероскопии (ИАЭ). По данным мета-анализа C.W. Teshima и соавт. (2011), капсульная эндоскопия характеризуется объединенной диагностической информативностью (*pooled diagnostic yield*), равной 61,7% (95% ДИ: 47,3–76,1%), метод сравнения – показателем, составившим 55,5% (95% ДИ: 48,9–62,1%) [19]. Согласно мета-анализу Н.Р. Brito и соавт. (2018), посвященному диагностике сосудистых патологий кишки, площадь под ROC-кривой у КЭ составила 0,9526 против 0,9469 у ИАЭ ( $p = 0,41$ ) [20]. Два метода могут применяться и совместно, например, КЭ позволяет выбрать более удобный доступ для ИАЭ [1, 21, 22]. Некоторые из данных выводов были подкреплены результатами небольших РКИ. Исследование A. de Leusse и соавт. (2007) показало, что КЭ выявляет источник ЖКК (первичная конечная точка) у половины обследуемых, в то время как активная энтероскопия только у 24% пациентов ( $p = 0,02$ ). При этом тонкокишечное ЖКК обнаруживается при помощи КЭ у 43% (95% ДИ: 29–59%), а при использовании метода сравнения – у 11% (95% ДИ от 4 до 25%,  $p = 0,02$ ) пациентов. Результат обследования был тактически значим (*therapeutic*

impact) в группе КЭ в 43% (95% ДИ: 29–59%) случаев, в группе метода сравнения – в 34% (95% ДИ: 22–51%) случаев [23]. Преимуществом метода сравнения можно считать то, что после КЭ лечебные манипуляции потребовались 13% пациентов, а активная энтероскопия являлась одновременно методом диагностики и лечения. То же самое можно сказать и про ИАЭ [1].

В другом РКИ D.S. Segarajasingam и соавт. (2015) также показаны некоторые преимущества КЭ по сравнению с активной энтероскопией: патология кишки обнаруживалась (первичная конечная точка) первым методом у 72,5%, вторым методом – у 48,7% пациентов ( $p = 0,03$ ) [24]. В оба исследования включались пациенты, принимающие аспирин и НПВП. Внешнюю валидность, вероятно, снижает участие в исследовании пациентов с длительным (в среднем – 2 года) анамнезом кровотечения [24]. Между тем, раннее использование КЭ сопряжено с большей вероятностью диагностического и лечебного успеха. Опираясь на ряд исследований, европейские эксперты рекомендуют проведение КЭ в течение 48 ч после эпизода кровотечения (сильная рекомендация, высокое качество доказательств) [1].

Интересным результатом данных работ, воспроизводимым и в других исследованиях, стало то, что 36,7% причин ЖКК, выявленных КЭ или энтероскопией, находились в желудке, двенадцатиперстной или толстой кишке [24]. Опираясь на подобные результаты, можно обсуждать необходимость повторных илеоколоноскопий и/или ЭФГДС до обследования тонкой кишки («second look» – «повторный осмотр») [1]. Европейские эксперты не рекомендуют такую практику как рутинную, впрочем, указывая на важность индивидуального подхода («case-by-case») [1].

В исследовании L. Laine и соавт. (2010) сравнивались КЭ и рентгенологическое исследование. Эта работа представляет собой единственное РКИ, в котором в качестве первичной конечной точки выступали долгосрочные прогнозы. Информативность капсульной эндоскопии превосходила показатель сравнимого метода на 23% (95% ДИ: 11–36%), однако различий в долгосрочных последствиях обнаружено не было [25].

В РКИ, проведенном W.K. Leung и соавт. (2012), показана большая диагностическая информативность (первичная конечная точка) капсульной эндоскопии (53,3% (95% ДИ: 36,1–69,8%)) в сравнении с ангиографией (20,0% (95% ДИ от 9,5–37,3%),  $p = 0,016$ ). Кумулятивный риск возобновления кровотечения в течение периода наблюдения (среднее – 48,5 мес.), необходимость в гемотрансфузиях, число госпитализаций и летальность (вторичные конечные точки) не отличались [26].

Капсульная эндоскопия и компьютерная томография (КТ) с контрастированием сравнивались в ряде

наблюдательных исследований, результаты которых противоречивы [27–30]. Среди проспективных работ некоторые (B.L. Zhang и соавт., 2010; A. Milano и соавт., 2011) показывают превосходство КЭ, другие (J.E. Huprich и соавт., 2011) – КТ [27–29]. Некоторые работы (C. Kulkarni и соавт., 2012) не обнаруживают значимых различий [30]. В мета-анализе Z. Wang и соавт. (2013) авторы пришли к выводу, что информативность КЭ не превосходит аналогичный показатель КТ при диагностике опухолевых, сосудистых и воспалительных причин ЖКК [31].

В.М. Wiarda и соавт. (2012) проспективно оценили чувствительность и специфичность КЭ (61 и 85%) и МРТ (21 и 100% соответственно) [32]. Ретроспективное исследование S.J. Van Weyenberg и соавт. (2013) показывает сопоставимую чувствительность КЭ и МРТ (74 и 79% соответственно,  $p = 0,591$ ) и меньшую специфичность КЭ (84 против 97%,  $p = 0,047$ ) [33].

Сравнить КЭ и томографические методы непросто. В первую очередь это связано с недостатком валидных исследований. Также два подхода существенно отличаются друг от друга, обладая уникальными преимуществами. У томографической визуализации – это безопасность проведения на фоне стеноза кишки или обструкции (что позволяет использовать томографию перед капсульно-эндоскопическим обследованием с целью оценки проходимости), визуализация интрамурального и трансмурального процессов, выявление внекишечных признаков туберкулеза, неоплазий, наследственной геморрагической телеангиэктазии, болезни Бехчета, других системных васкулитов и проч. заболеваний [5]. Можно встретить мнение о том, что томографическая визуализация предпочтительнее капсульной эндоскопии при диагностике опухолей. Впрочем, как указано выше, эта позиция основана в лучшем случае на результатах наблюдательных исследований.

Европейские эксперты рекомендуют КЭ как метод первой линии в обсуждаемой клинической ситуации, то есть у взрослого пациента с ЖКК без жизнеугрожающих признаков, после однократного отрицательного результата илеоколоноскопии и ЭФГДС [1]. Сходную позицию занимают североамериканские гастроэнтерологи (табл. 1) [1–4].

Напротив, японские эксперты предлагают в качестве первого шага компьютерную томографию высокого разрешения грудной и брюшной полостей («from the chest to the pelvis» – от груди до таза) с контрастированием. Капсульная эндоскопия предлагается при наличии противопоказаний (непереносимость контраста, почечная дисфункция и т. д.), при технической невозможности – КТ (в таком случае ее все равно рекомендуется произвести позднее в другой больнице) или при отрицательном результате томографического

обследования [5]. Ретроспективное исследование Н.М. Нео и соавт. (2012) обнаруживает, что проведение КЭ после неинформативного томографического обследования позволяет найти причину кровотечения у 40% (в том числе активного кровотечения – у 17%) пациентов и оказать влияние на тактику в 53% случаев [34].

Томографическая визуализация может дополнять капсульно-эндоскопическое обследование или быть альтернативой последнему, например, если КЭ недоступна или противопоказана, есть подозрение на опухоль. Кроме того, при предполагаемом ВЗК с выявленным стенозом или признаками обструкции КТ также является более предпочтительным методом [1, 2]

При отрицательном результате обследования и продолжающемся кровотечении (или необходимости

в поддерживающих гемотрансфузиях) европейские эксперты предлагают провести КЭ, ИАЭ или томографическую визуализацию еще раз. Этот же подход можно использовать при возобновлении ЖКК, как рекомендует североамериканские эксперты [4]. При использовании томографической визуализации после отрицательного результата КЭ, как показывает исследование J.R. Agrawal и соавт. (2012), причина ЖКК не выявляется у пациентов с «неявным» кровотечением, но обнаруживается в половине случаев «явного» ЖКК ( $p < 0,01$ ) [35]. На основе данных N. Viazis и соавт. (2009), предикторами диагностического успеха повторной капсульной эндоскопии также являются «явный фенотип ЖКК» кровотечения и уменьшение концентрации гемоглобина на 40 г/л и более [36].

Таблица 1

**Капсульная эндоскопия для диагностики предполагаемого тонкокишечного кровотечения**

Table 1

**Capsule endoscopy for diagnosing suspected small bowel bleeding**

Рекомендации	Положения
ESGE, 2022	КЭ следует выполнять в качестве метода диагностики первой линии до использования других эндоскопических и радиологических методов при предполагаемом тонкокишечном кровотечении (сильная рекомендация, умеренное качество доказательств) [1]
	У пациентов с железодефицитной анемией, диагностика которой требует обследования тонкой кишки, КЭ предлагается как метод первой линии (сильная рекомендация, высокое качество доказательств) [1]
ACG, 2015	КЭ является методом диагностики первой после исключения причин кровотечения из верхних и нижних отделов ЖКТ с использованием, при необходимости, подхода «second-look» (сильная рекомендация, умеренный уровень) [2]
CAG, 2017	Пациентам с документированными признаками «явного» (за исключением гематемезиса) ЖКК после неинформативных ЭФГДС и колоноскопии рекомендуется КЭ (сильная рекомендация, очень низкое качество доказательств) [4]
	При хронической железодефицитной анемии неясного генеза и подозрении на «неявное» ЖКК некоторым группам пациентов может быть проведена КЭ (сильная рекомендация, низкое качество доказательств). В качестве примера приводится персистенция анемии, несмотря на адекватное лечение препаратами железа [18]
ASGE, 2017	КЭ рекомендована для диагностики «явного» или «неявного» ЖКК (низкое качество доказательств) [3]
JGES/ JSG/ JGA/ JACE, 2017	КЭ можно выполнить первой при невозможности КТ, которая все же должна быть проведена позже [5]
	КЭ является полезным инструментом диагностики, потому что позволяет просто и безболезненно обследовать тонкую кишку (уровень: II–V, сила рекомендации: C1). Некоторые участки кишки, впрочем, являются труднодоступными для этого метода (см. ниже в тексте статьи) [5]

Прим.: ESGE – Европейское общество гастроинтестинальной эндоскопии; ACG – Американская коллегия гастроэнтерологов; ASGE – Американское общество гастроинтестинальной эндоскопии, CAG – Канадская гастроэнтерологическая ассоциация; JGES – Японское общество гастроинтестинальной эндоскопии; JSG – Японское гастроэнтерологическое общество; JGA – Японская гастроэнтерологическая ассоциация; JACE – Японская ассоциация капсульной эндоскопии

Note: ESGE – European Society of Gastrointestinal Endoscopy; ACG – American College of Gastroenterology; ASGE – American Society for Gastrointestinal Endoscopy; CAG – Canadian Association of Gastroenterology; JGES – Japan Gastroenterological Endoscopy Society; JSG – Japanese Society of Gastroenterology; JGA – Japanese Gastroenterological Association; JACE – Japanese Association for Capsule Endoscopy



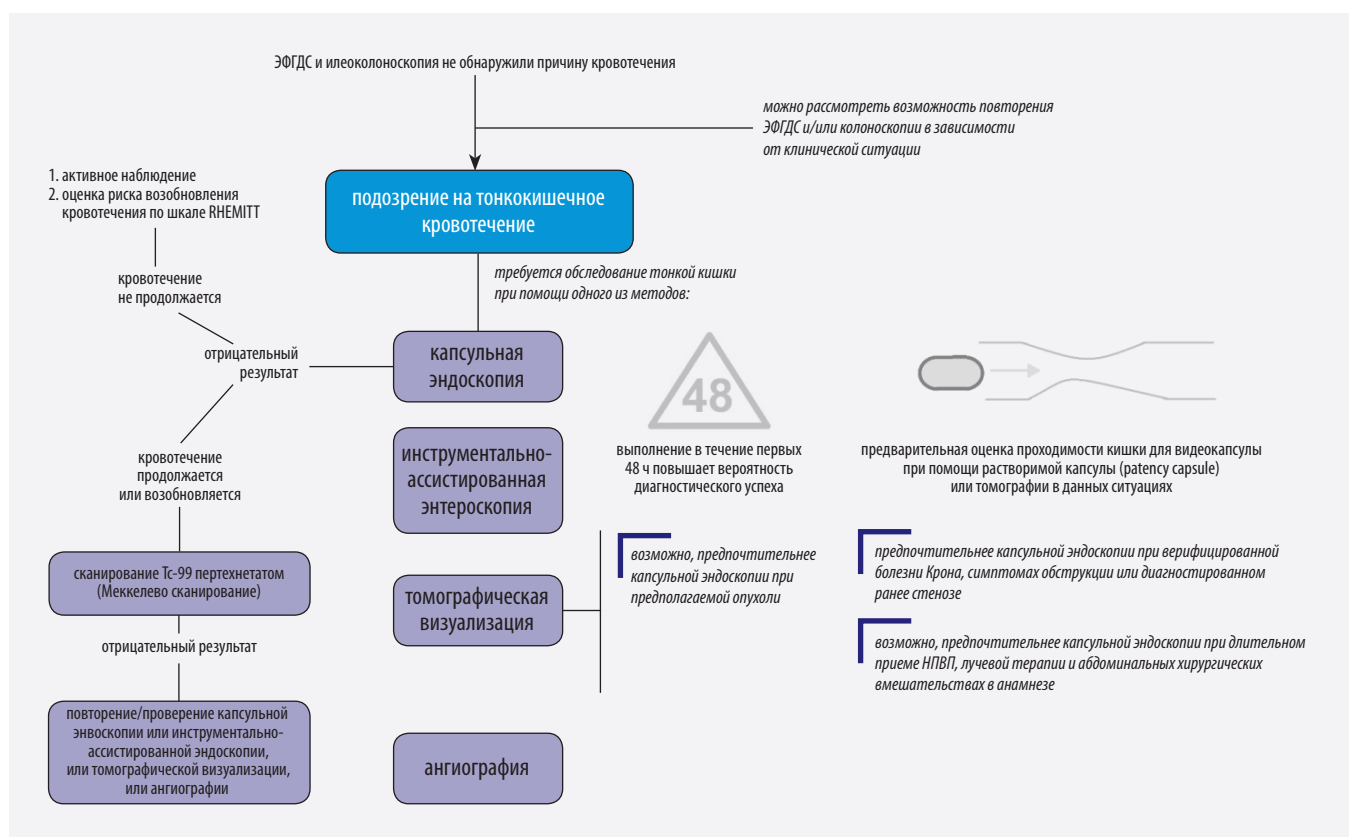


Рисунок. Роль капсульной эндоскопии в диагностике предполагаемого тонкокишечного кровотечения [1, 5]  
Figure. Role of capsule endoscopy in the diagnosis of suspected small bowel bleeding [1, 5]

При отрицательном результате обследования, но без продолжающегося кровотечения европейские эксперты рекомендуют тактику активного наблюдения («wait and see» – «ожидай и наблюдай»). Прогностичность отрицательного результата капсульной эндоскопии в данном контексте, вероятно, высока (83–100%, согласно разным данным) [1].

Это заключение подкрепляется несколькими весьма гетерогенными обсервационными работами, показывающими (не всегда) разную частоту возобновления ЖКК у пациентов с положительным и отрицательным результатом обследования. В мета-анализе D.E. Yung и соавт. (2017) было продемонстрировано, что объединенная частота возобновления ЖКК составила 0,19 (95% ДИ: 0,14–0,25;  $p < 0,001$ ) при отрицательном и 0,29 (95% ДИ: 0,23–0,36;  $p < 0,001$ ) при положительном результате [37]. Однако данное различие уменьшается, если анализировать только проспективные исследования, также не обнаруживаются различия, связанные с фенотипом ЖКК («явное»/«неявное»).

Так или иначе, не следует переоценивать надежность отрицательного результата обследования. Многие работы, как было указано выше, являются ретроспективными, их результаты гетерогенны. Также существует много сообщений о патологиях, не замеченных в ходе капсульной эндоскопии. В настоящее время

недостаточно исследований, выявляющих и обобщающих предикторы диагностического успеха КЭ.

Японские эксперты, опираясь на результаты небольшого одноцентрового исследования, обращают внимание на ряд труднодоступных для видеокапсулы участков, среди которых дивертикулы (из-за отсутствия инсuffляции; между тем, существуют работы, демонстрирующие 70-кратно больший риск развития опухолей в дивертикуле Меккеля, чем в любом другом месте тонкой кишки), двенадцатиперстная и проксимальная тощая кишка (из-за быстрого прохождения капсулой этих участков), видеоизмененные в ходе оперативных вмешательств участки [5, 38]. Плохо визуализироваться могут интрамуральные процессы, например, гастроинтестинальные стромальные опухоли, лейомиосаркомы, метастазы [30].

Для оценки риска повторного кровотечения после проведения капсульной эндоскопии R. de Sousa Magalhães и соавт. (2020–2023) предложили балльную шкалу оценки RHEMITT (включающую наличие заболеваний почек, сердечной недостаточности, курения, характер эндоскопических находок, потребность в эндоскопическом лечении, незавершенность КЭ, выраженность ЖКК), которая была впоследствии валидирована [39–41].

Осложнения капсульной эндоскопии (задержка видеокапсулы, перфорация, аспирация) достаточно

редки. Самым распространенным из них является задержка устройства, частота которой, по разным данным, составляет 1,2–2,1% [42–44].

На рисунке представлена роль капсульной эндоскопии в диагностике предполагаемого тонкокишечного кровотечения.

### Заключение

Проведенный нами анализ показывает, что валидных исследований по данной проблеме немного, особенно трудно судить о тактической и прогностической значимости результатов капсульной эндоскопии. Также мы можем отметить, что капсульная эндоскопия представляет собой неинвазивный и комфортный для пациента метод диагностики патологии тонкой кишки.

### Литература/References

1. Pennazio M, Rondonotti E, Despott EJ, et al. Small-bowel capsule endoscopy and device-assisted enteroscopy for diagnosis and treatment of small-bowel disorders: European Society of Gastrointestinal Endoscopy (ESGE) Guideline - Update 2022. *Endoscopy*. 2023;55(1):58–95. PMID: 36423618. <https://doi.org/10.1055/a-1973-3796>
2. Gerson LB, Fidler JL, Cav DR, Leighton JA. ACG clinical guideline: diagnosis and management of small bowel bleeding. *Am J Gastroenterol*. 2015;110(9):1265–1288. PMID: 26303132. <https://doi.org/10.1038/ajg.2015.246>
3. ASGE Standards of Practice Committee, Gurudu SR, Bruining DH, et al. The role of endoscopy in the management of suspected small-bowel bleeding. *Gastrointest Endosc*. 2017;85(1):22–31. PMID: 27374798. <https://doi.org/10.1016/j.gie.2016.06.013>
4. Enns RA, Hookey L, Armstrong D, et al. Clinical practice guidelines for the use of video capsule endoscopy. *Gastroenterology*. 2017;152(3):497–514. PMID: 28063287. <https://doi.org/10.1053/j.gastro.2016.12.032>
5. Yamamoto H, Ogata H, Matsumoto T, et al. Clinical practice guideline for enteroscopy. *Dig Endosc*. 2017;29(5):519–546. PMID: 28370422. <https://doi.org/10.1111/den.12883>
6. Papaefthymiou A, Ramai D, Maida M, et al. Performance and safety of motorized spiral enteroscopy: a systematic review and meta-analysis. *Gastrointest Endosc*. 2023;97(5):849–858.e5. PMID: 36738795. <https://doi.org/10.1016/j.gie.2023.01.048>
7. Alemanni LV, Fabbri S, Rondonotti E, Mussetto A. Recent developments in small bowel endoscopy: the “black box” is now open! *Clin Endosc*. 2022;55(4):473–479. PMID: 35831981. PMID: PMC9329645. <https://doi.org/10.5946/ce.2022.113>
8. Schneider M, Höllerich J, Beyna T. Device-assisted enteroscopy: a review of available techniques and upcoming new technologies. *World J Gastroenterol*. 2019;25(27):3538–3545. PMID: 31367155. PMID: PMC6658397. <https://doi.org/10.3748/wjg.v25.i27.3538>
9. Белов Д.В., Гарбузенко Д.В., Лукин О.П., Ануфриева С.С. Синдром Хейда, как редкая причина желудочно-кишечных кровотечений у больных с аортальным стенозом. *Кардиоваскулярная терапия и профилактика*. 2021;20(1):59–64. <https://doi.org/10.15829/1728-8800-2021-2503>
10. Belov DV, Garbuzenko DV, Lukin OP, Anufrieva SS. Heyde's syndrome as a rare cause of gastrointestinal bleeding in aortic stenosis patients. *Cardiovascular Therapy and Prevention*. 2021;20(1):59–64. (In Russ.). <https://doi.org/10.15829/1728-8800-2021-2503>

10. Попов А.Ю., Петровский А.Н., Замша Д.Г., Лищенко А.Н., Григоров С.П., Барышев А.Г. Редкое осложнение хронического панкреатита. *Анналы хирургической гепатологии*. 2017;22(3):82–85. <https://doi.org/10.16931/1995-5464.2017382-86>
11. Popov AYU, Petrovsky AN, Zamsha DG, Lischenko AN, Grigorov SP, Baryshev AG. A rare complication of chronic pancreatitis. *Annals of HPB Surgery*. 2017;22(3):82–85. (In Russ.). <https://doi.org/10.16931/1995-5464.2017382-86>
12. Keuchel M, Kurniawan N, Baltes P. Small bowel ulcers: when is it not inflammatory bowel disease? *Curr Opin Gastroenterol*. 2019;35(3):213–222. PMID: 30865040. <https://doi.org/10.1097/MOG.0000000000000522>
13. Парфенов А.И., Аكوпова А.О., Щербак П.Л., Михеева О.М. Место видеокapsульной эндоскопии в алгоритме диагностики болезни Крона тонкой кишки. *Терапевтический архив*. 2019;91(4):37–42. PMID: 31094474. <https://doi.org/10.26442/00403660.2019.04.000079>
14. Parfenov AI, Akopova AO, Shcherbakov PL, Mikcheeva OM. Role of video capsule endoscopy in the diagnostic algorithm of small bowel Crohn's disease. *Ter Arkh*. 2019;91(4):37–42. (In Russ.). PMID: 31094474. <https://doi.org/10.26442/00403660.2019.04.000079>
15. Аكوпова А.О., Михеева О.М., Щербак П.Л., Парфенов А.И. Обнаружение гельминтов при видеокapsульной эндоскопии. *Терапевтический архив*. 2019;91(11):72–74. PMID: 32598614. <https://doi.org/10.26442/00403660.2019.11.000420>
16. Akopova AO, Mikcheeva OM, Shcherbakov PL, Parfenov AI. Helminths detection with video capsule endoscopy. *Ter Arkh*. 2019;91(11):72–74. (In Russ.). PMID: 32598614. <https://doi.org/10.26442/00403660.2019.11.000420>
17. Nambu R, Warner N, Mulder DJ, et al. A systematic review of monogenic inflammatory bowel disease. *Clin Gastroenterol Hepatol*. 2022;20(4):e653–e663. PMID: 33746097. PMID: PMC8448782. <https://doi.org/10.1016/j.cgh.2021.03.021>
18. Gaisinskaya P, Sugerik S, Gebara CM. Ascaris lumbricoides diagnosed during evaluation of iron deficiency anemia by capsule endoscopy. *Cureus*. 2022;14(5):e25208. PMID: 35747027. PMID: PMC9213257. <https://doi.org/10.7759/cureus.25208>
19. Abbruzzi F, Loconte I, Carparelli S, Ierardi E, Di Leo A, Principi M. Olmesartan associated enteropathy: usefulness of video capsule endoscopy in a case with doubtful upper endoscopic/histological picture. *Curr Drug Saf*. 2020;15(1):65–68. PMID: 31549594. <https://doi.org/10.2174/1574886314666190923161406>
20. Yamaguchi S, Yanai S, Nakamura S, et al. Immunohistochemical differentiation between chronic enteropathy associated with *SLCO2A1* gene and other inflammatory bowel diseases. *Intest Res*. 2018;16(3):393–399. PMID: 30090038. PMID: PMC6077302. <https://doi.org/10.5217/ir.2018.16.3.393>
21. Hartmann D, Schmidt H, Bolz G, et al. A prospective two-center study comparing wireless capsule endoscopy with intraoperative enteroscopy in patients with obscure GI bleeding. *Gastrointest Endosc*. 2005;61(7):826–832. PMID: 15933683. [https://doi.org/10.1016/s0016-5107\(05\)00372-x](https://doi.org/10.1016/s0016-5107(05)00372-x)
22. Teshima CW, Kuipers EJ, van Zanten SV, Mensink PB. Double balloon enteroscopy and capsule endoscopy for obscure gastrointestinal bleeding: an updated meta-analysis. *J Gastroenterol Hepatol*. 2011;26(5):796–801. PMID: 21155884. <https://doi.org/10.1111/j.1440-1746.2010.06530.x>
23. Brito HP, Ribeiro IB, de Moura DTH, et al. Video capsule endoscopy vs double-balloon enteroscopy in the diagnosis of small bowel bleeding: a systematic review and meta-analysis. *World J Gastrointest Endosc*. 2018;10(12):400–421. PMID: 30631404. PMID: PMC6323498. <https://doi.org/10.4253/wjge.v10.i12.400>
24. Kim ER. Roles of capsule endoscopy and device-assisted enteroscopy in the diagnosis and treatment of small-bowel tumors.

- Clin Endosc.* 2020;53(4):410–416. PMID: 32746538. PMCID: PMC7403020. <https://doi.org/10.5946/ce.2020.161>
22. Hanscom M, Stead C, Feldman H, Marya NB, Cave D. Video capsule endoscopy and device-assisted enteroscopy. *Dig Dis Sci.* 2022;67(5):1539–1552. PMID: 34383197. PMCID: PMC8358900. <https://doi.org/10.1007/s10620-021-07085-0>
23. de Leusse A, Vahedi K, Edery J, et al. Capsule endoscopy or push enteroscopy for first-line exploration of obscure gastrointestinal bleeding?. *Gastroenterology.* 2007;132(3):855–862. PMID: 17324401. <https://doi.org/10.1053/j.gastro.2006.12.002>
24. Segarajasingam DS, Hanley SC, Barkun AN, et al. Randomized controlled trial comparing outcomes of video capsule endoscopy with push enteroscopy in obscure gastrointestinal bleeding. *Can J Gastroenterol Hepatol.* 2015;29(2):85–90. PMID: 25803018. PMCID: PMC4373566. <https://doi.org/10.1155/2015/897567>
25. Laine L, Sahota A, Shah A. Does capsule endoscopy improve outcomes in obscure gastrointestinal bleeding? Randomized trial versus dedicated small bowel radiography. *Gastroenterology.* 2010;138(5):1673–e12. PMID: 20138043. <https://doi.org/10.1053/j.gastro.2010.01.047>
26. Leung WK, Ho SS, Suen BY, et al. Capsule endoscopy or angiography in patients with acute overt obscure gastrointestinal bleeding: a prospective randomized study with long-term follow-up. *Am J Gastroenterol.* 2012;107(9):1370–1376. PMID: 22825363. <https://doi.org/10.1038/ajg.2012.212>
27. Zhang BL, Jiang LL, Chen CX, Zhong BS, Li YM. Diagnosis of obscure gastrointestinal hemorrhage with capsule endoscopy in combination with multiple-detector computed tomography. *J Gastroenterol Hepatol.* 2010;25(1):75–79. PMID: 19817955. <https://doi.org/10.1111/j.1440-1746.2009.06016.x>
28. Huprich JE, Fletcher JG, Fidler JL, et al. Prospective blinded comparison of wireless capsule endoscopy and multiphase CT enterography in obscure gastrointestinal bleeding. *Radiology.* 2011;260(3):744–751. PMID: 21642417. <https://doi.org/10.1148/radiol.11110143>
29. Milano A, Balatsinou C, Filippone A, et al. A prospective evaluation of iron deficiency anemia in the GI endoscopy setting: role of standard endoscopy, videocapsule endoscopy, and CT-enteroclysis. *Gastrointest Endosc.* 2011;73(5):1002–1008. PMID: 21396638. <https://doi.org/10.1016/j.gie.2011.01.006>
30. Kulkarni C, Moorthy S, Sreekumar K, et al. In the workup of patients with obscure gastrointestinal bleed, does 64-slice MDCT have a role?. *Indian J Radiol Imaging.* 2012;22(1):47–53. PMID: 22623816. PMCID: PMC3354358. <https://doi.org/10.4103/0971-3026.95404>
31. Wang Z, Chen JQ, Liu JL, Qin XG, Huang Y. CT enterography in obscure gastrointestinal bleeding: a systematic review and meta-analysis. *J Med Imaging Radiat Oncol.* 2013;57(3):263–273. PMID: 23721134. <https://doi.org/10.1111/1754-9485.12035>
32. Wiarda BM, Heine DG, Mensink P, et al. Comparison of magnetic resonance enteroclysis and capsule endoscopy with balloon-assisted enteroscopy in patients with obscure gastrointestinal bleeding. *Endoscopy.* 2012;44(7):668–673. PMID: 22528671. <https://doi.org/10.1055/s-0032-1309386>
33. Van Weyenberg SJ, Bouman K, Jacobs MA, et al. Comparison of MR enteroclysis with video capsule endoscopy in the investigation of small-intestinal disease. *Abdom Imaging.* 2013;38(1):42–51. PMID: 22527155. PMCID: PMC3549405. <https://doi.org/10.1007/s00261-012-9892-4>
34. Heo HM, Park CH, Lim JS, et al. The role of capsule endoscopy after negative CT enterography in patients with obscure gastrointestinal bleeding. *Eur Radiol.* 2012;22(6):1159–1166. PMID: 22270143. <https://doi.org/10.1007/s00330-011-2374-1>
35. Agrawal JR, Travis AC, Morteale KJ, et al. Diagnostic yield of dual-phase computed tomography enterography in patients with obscure gastrointestinal bleeding and a non-diagnostic capsule endoscopy. *J Gastroenterol Hepatol.* 2012;27(4):751–759. PMID: 22098076. <https://doi.org/10.1111/j.1440-1746.2011.06959.x>
36. Viazis N, Papaxoinis K, Vlachogiannakos J, Efthymiou A, Theodoropoulos I, Karamanolis DG. Is there a role for second-look capsule endoscopy in patients with obscure GI bleeding after a nondiagnostic first test?. *Gastrointest Endosc.* 2009;69(4):850–856. PMID: 18950762. <https://doi.org/10.1016/j.gie.2008.05.053>
37. Yung DE, Koulaouzidis A, Avni T, et al. Clinical outcomes of negative small-bowel capsule endoscopy for small-bowel bleeding: a systematic review and meta-analysis. *Gastrointest Endosc.* 2017;85(2):305–317.e2. PMID: 27594338. <https://doi.org/10.1016/j.gie.2016.08.027>
38. Lindeman RJ, Søreide K. The many faces of Meckel's diverticulum: update on management in incidental and symptomatic patients. *Curr Gastroenterol Rep.* 2020;22(1):3. PMID: 31930430. <https://doi.org/10.1007/s11894-019-0742-1>
39. de Sousa Magalhães R, Cúrdia Gonçalves T, Rosa B, Moreira MJ, Sousa-Pinto B, Cotter J. RHEMITT score: predicting the risk of rebleeding for patients with mid-gastrointestinal bleeding submitted to small bowel capsule endoscopy. *Dig Dis.* 2020;38(4):299–309. PMID: 31743910. <https://doi.org/10.1159/000504385>
40. de Sousa Magalhães R, Sousa-Pinto B, Boal Carvalho P, Rosa B, Moreira MJ, Cotter J. RHEMITT score: predicting the risk of mid gastrointestinal rebleeding after small bowel capsule endoscopy: a prospective validation. *J Gastroenterol Hepatol.* 2022;37(2):310–318. PMID: 34555864. <https://doi.org/10.1111/jgh.15695>
41. Boortalary T, Erwin R, Dong M, Shinn B, Infantolino A, Tofani C. RHEMITT score predicts rebleed after capsule endoscopy: first validation at a U.S. tertiary care center. *Dig Dis Sci.* 2023;68(1):187–192. PMID: 35543830. <https://doi.org/10.1007/s10620-022-07527-3>
42. Liao Z, Gao R, Xu C, Li ZS. Indications and detection, completion, and retention rates of small-bowel capsule endoscopy: a systematic review. *Gastrointest Endosc.* 2010;71(2):280–286. PMID: 20152309. <https://doi.org/10.1016/j.gie.2009.09.031>
43. Rezapour M, Amadi C, Gerson LB. Retention associated with video capsule endoscopy: systematic review and meta-analysis. *Gastrointest Endosc.* 2017;85(6):1157–1168. PMID: 28069475. <https://doi.org/10.1016/j.gie.2016.12.024>
44. Wang YC, Pan J, Liu YW, et al. Adverse events of video capsule endoscopy over the past two decades: a systematic review and proportion meta-analysis. *BMC Gastroenterol.* 2020;20(1):364. PMID: 33138792. PMCID: PMC7607645. <https://doi.org/10.1186/s12876-020-01491-w>

### Сведения об авторах

**Поляков Павел Павлович**, к. м. н., ассистент кафедры общей и клинической патологической физиологии, Кубанский государственный медицинский университет (Краснодар, Россия). <https://orcid.org/0000-0002-9532-0626>

**Алиметов Анар Яшарович**, врач-хирург, медицинский центр «Клиника А» (Краснодар, Россия). <https://orcid.org/0000-0002-6870-3023>

**Оноприев Александр Владимирович**, д. м. н., профессор кафедры хирургии №1 ФПК и ППС, Кубанский государственный медицинский университет (Краснодар, Россия). <https://orcid.org/0000-0002-7940-0319>

**Авакимян Андрей Владимирович**, к. м. н., главный врач, медицинский центр «Клиника А» (Краснодар, Россия). <https://orcid.org/0000-0002-1873-8690>



**Каде Азамат Халидович**, д. м. н., профессор, заведующий кафедрой общей и клинической патологической физиологии, Кубанский государственный медицинский университет (Краснодар, Россия). <https://orcid.org/0000-0002-0694-9984>

**Занин Сергей Александрович**, к. м. н., доцент кафедры общей и клинической патологической физиологии, Кубанский государственный медицинский университет (Краснодар, Россия). <https://orcid.org/0000-0002-5667-0623>

**Занина Екатерина Сергеевна**, студентка 5-го курса лечебного факультета, Кубанский государственный медицинский университет (Краснодар, Россия). <https://orcid.org/0000-0002-8027-628X>

**Попов Захар Семенович**, студент 6-го курса лечебного факультета, Кубанский государственный медицинский университет (Краснодар, Россия). <https://orcid.org/0000-0002-5956-1289>

**Трофименко Артем Иванович**, к. м. н., доцент кафедры общей и клинической патологической физиологии, Кубанский государственный медицинский университет; научный сотрудник научно-организационного отдела, НИИ – ККБ № 1 им. проф. С.В. Очаповского (Краснодар, Россия). <https://orcid.org/0000-0001-7140-0739>

**Джндоян Зинаида Тигаловна**, д. м. н., профессор, заведующая кафедрой пропедевтики внутренних болезней, Ереванский государственный медицинский университет им. М. Гераци; заведующая отделением общей терапии, Университетская клиническая больница им. А.Л. Микаеляна (Ереван, Армения). <https://orcid.org/0000-0003-0471-8397>

**Авагимян Ашот Арманович**, к. м. н., ассистент кафедры патологической анатомии и клинической морфологии, Ереванский государственный медицинский университет им. М. Гераци (Ереван, Армения). <https://orcid.org/0000-0002-5383-8355>

#### Конфликт интересов

*Авторы заявляют об отсутствии конфликта интересов.*

#### Author credentials

**Pavel P. Polyakov**, Cand. Sci. (Med.), Assistant Professor at the Department of General and Clinical Pathophysiology, Kuban State Medical University (Krasnodar, Russian Federation). <https://orcid.org/0000-0002-9532-0626>

**Anar Ya. Alimetov**, Surgeon, Klinika A Medical Center (Krasnodar, Russian Federation). <https://orcid.org/0000-0002-6870-3023>

**Alexandr V. Onopriev**, Dr. Sci. (Med.), Professor at Surgery Department No. 1, Faculty of Continuing Professional Development and Retraining, Kuban State Medical University (Krasnodar, Russian Federation). <https://orcid.org/0000-0002-7940-0319>

**Andrey V. Avakimyan**, Cand. Sci. (Med.), Chief Physician, Klinika A Medical Center (Krasnodar, Russian Federation). <https://orcid.org/0000-0002-1873-8690>

**Azamat Kh. Kade**, Dr. Sci. (Med.), Professor, Head of the Department of General and Clinical Pathophysiology, Kuban State Medical University (Krasnodar, Russian Federation). <https://orcid.org/0000-0002-0694-9984>

**Sergey A. Zanin**, Cand. Sci. (Med.), Associate Professor at the Department of General and Clinical Pathophysiology, Kuban State Medical University (Krasnodar, Russian Federation). <https://orcid.org/0000-0002-5667-0623>

**Ekaterina S. Zanina**, 5th Year Student, Faculty of General Medicine, Kuban State Medical University (Krasnodar, Russian Federation). <https://orcid.org/0000-0002-8027-628X>

**Zakhar S. Popov**, 6th Year Student, Faculty of General Medicine, Kuban State Medical University (Krasnodar, Russian Federation). <https://orcid.org/0000-0002-5956-1289>

**Artem I. Trofimenko**, Cand. Sci. (Med.), Associate Professor at the Department of General and Clinical Pathophysiology, Kuban State Medical University; Researcher, Scientific and Organizational Department, Scientific Research Institute – Ochapovsky Regional Clinical Hospital No. 1 (Krasnodar, Russian Federation). <https://orcid.org/0000-0001-7140-0739>

**Zinaida T. Jndoyan**, Dr. Sci. (Med.), Professor, Head of the Internal Disease Propedeutics Department, Yerevan State Medical University after M. Heratsi; Head of the General Medicine Unit, Mikaelyan University Clinical Hospital (Yerevan, Armenia). <https://orcid.org/0000-0003-0471-8397>

**Ashot A. Avagimyan**, Cand. Sci. (Med.), Assistant Professor at the Department of Pathological Anatomy and Clinical Morphology, Yerevan State Medical University after M. Heratsi (Yerevan, Armenia). <https://orcid.org/0000-0002-5383-8355>

**Conflict of interest:** none declared.