

Менеджмент в лечении пациентов с острым аортальным синдромом в условиях стационара на примере больницы скорой медицинской помощи

Р.А. Якубов ✉, У.У. Ахмедов, М.Р. Шарафутдинов, М.Ф. Мухамадеев

Отделение сердечно-сосудистой хирургии

ГАУЗ РТ «Больница скорой медицинской помощи»

Российская Федерация, Республика Татарстан, 423803, Набережные Челны, пр. Набережночелнинский, д. 18

✉ Контактная информация: Якубов Рамис Анверович, заведующий отделением сердечно-сосудистой хирургии ГАУЗ РТ БСМП.
Email: ramsesj@yandex.ru

РЕЗЮМЕ

В настоящее время в здравоохранении России вопрос эффективности оказания экстренной специализированной помощи пациентам с острым аортальным синдромом (ОАС) является весьма актуальным. Большое внимание уделено логистике и менеджменту при ОАС. На сегодняшний день в российских учреждениях здравоохранения наблюдается тенденция к увеличению доли гибридного лечения патологии аорты благодаря стремительному развитию эндоваскулярных технологий. В настоящей статье представлена схема логистики на догоспитальном этапе, периоперационный менеджмент и варианты хирургического, в том числе гибридного и эндоваскулярного, лечения ОАС. Особое внимание уделено разрешению синдрома мальперфузии. Основные исследования проведены на базе ГАУЗ РТ БСМП.

ЦЕЛЬ

Разработка схемы логистики и тактики лечения пациентов с острой патологией аорты.

МАТЕРИАЛ И МЕТОДЫ

В этой статье приведены данные демографических показателей и статистика заболеваемости. Важен не только госпитальный этап эффективного лечения, но и логистика с маршрутизацией и анестезиологический менеджмент. Приведены примеры используемых нами в практике схем маршрутизации в ГАУЗ РТ БСМП пациентов с ОАС начиная с 2017 г. Показаны варианты гибридного лечения и разрешения синдрома мальперфузии у больных с ОАС на примере клинических случаев.

ЗАКЛЮЧЕНИЕ

Применяемые схемы транспортировки больных с ОАС позволили нам выбрать оптимальную стратегию лечения, где время имеет важное значение. Правильный периоперационный менеджмент у больных с патологией аорты позволит нам минимизировать и (или) предупредить смертельные исходы. Используемые нами варианты хирургического лечения показали хороший результат в виде снижения летальности.

Применение классификации *Penn*, особенно в ситуации высокого периоперационного риска, позволило спрогнозировать внутрибольничную летальность и исходы оперативного лечения, а также помогло выбрать адекватную лечебную тактику.

Ключевые слова:

острый аортальный синдром, патология аорты, диссекция аорты, *outside* и *in situ*, фенестрация, *FTEVAR*, *TEVAR*, стент-графт

Ссылка для цитирования

Якубов Р.А., Ахмедов У.У., Шарафутдинов М.Р., Мухамадеев М.Ф. Менеджмент в лечении пациентов с острым аортальным синдромом в условиях стационара на примере больницы скорой медицинской помощи. *Журнал им. Н.В. Склифосовского Неотложная медицинская помощь*. 2023;12(1):152–160. <https://doi.org/10.23934/2223-9022-2023-12-1-152-160>

Конфликт интересов

Авторы заявляют об отсутствии конфликта интересов

Благодарность, финансирование

Исследование не имеет спонсорской поддержки

АД — артериальное давление
БСМП — больница скорой медицинской помощи
КТ — компьютерная томография
ОАС — острый аортальный синдром
ОРИТ — отделение реанимации и интенсивной терапии
ОСА — общая сонная артерия
УЗИ — ультразвуковое исследование
ЭхоКГ — эхокардиография
FET — «замороженный хобот слона» (*“Frozen Elephant Trunk”*)

TEVAR — *thoracic endovascular aneurysm repair*, эндоваскулярное лечение аневризмы грудной аорты
F-TEVAR — способ *TEVAR* с фенестрированием
PETTICOAT — (англ. «юбка») техника, которая заключается в имплантации дополнительно к стент-графту в нисходящей аорте голометаллического стента на уровне висцеральных артерий

АКТУАЛЬНОСТЬ

В настоящее время в России все чаще и чаще темой для обсуждения в кругу специалистов (сердечно-сосудистых и рентгенэндоваскулярных хирургов, кардиологов) становится острый аортальный синдром (ОАС). Ключевым аспектом эффективного оказания медицинской помощи при данной патологии является, в первую очередь, четко налаженная логистика. Как много мы знаем о логистике при аортальном синдроме? Часто мы ограничиваем это понятие представлениями о транспортировке, но на самом деле это более емкий термин. Суть логистики заключается в оптимизации параллельных процессов: снижении временных затрат на этапах диагностики, предоперационной подготовки, выборе оптимального хирургического лечения, а также разработке схемы маршрутизации пациента.

Очень важным аспектом в лечении ОАС является борьба с синдромом мальперфузии. Данный синдром ограничивает время принятия решения ввиду крайне высокой летальности пациентов. На сегодняшний день в России отсутствуют клинические рекомендации по лечению больных с ОАС, осложненным синдромом мальперфузии.

Предложенный нами алгоритм лечения больных с ОАС во многом пересекается с обновленными американскими рекомендациями по заболеванию аорты, вышедшими в 2022 г.

ВВЕДЕНИЕ

Острый аортальный синдром — динамически незавершенное понятие, объединяющее: классическое расслоение аорты с наличием соустья между истинным и ложным каналами аорты; интрамуральную гематому; пенетрирующую атеросклеротическую язву аорты вследствие разрыва бляшки; бессимптомное расслоение аорты с выбуханием стенки аорты; ятрогенное или травматическое расслоение аорты с отслойкой интимы при катетеризации аорты.

Частота встречаемости расслоения аорты составляет 5–10 случаев на 100 000 населения в Российской Федерации, от 2 до 8 на 100 000 населения в США и от 0,5 до 2,95 случая на 100 000 населения во всем мире. Острое расслоение аорты типа А по Стенфордской классификации характеризуется высокой летальностью, которая при отсутствии лечения достигает 35% в течение первых 24 ч, 50% — в течение 48 ч и от 80 до 94% — в 1-ю неделю. Прирост летальности с момента расслоения аорты оценивается в 1–2% за каждый час [1–4].

Демографические показатели Республики Татарстан 2020 г.: население составляет 3 902 888 человек (данные за 2020 г.); средний возраст — 39,62 (±3,6) года; основная причина смерти — болезни системы кровообращения (48,6%).

РЕЗУЛЬТАТЫ

Нами проанализированы различные формы острой патологии аорты, большую часть из которых составляет разрыв брюшной аорты (51%).

Эпидемиологические данные по количеству смертельных случаев в 2020 году в Республике Татарстан: при ОАС наблюдалось 109 смертельных исходов и 66 смертельных исходов с травматическим повреждением аорты. Большая доля ОАС — это расслоение аорты (80–95%). Заболеваемость увеличивается многократно с возрастом (данные глобальных клинических

исследований): пациенты в возрасте 64–74 лет — до 27 случаев на 100 000 населения; пациенты старше 75 лет — до 35 случаев на 100 000 населения.

Согласно литературным источникам, можно рассмотреть различные схемы оказания экстренной специализированной медицинской помощи пациенту с аортальным синдромом в России.

Первая схема: на вызове бригадой «скорой помощи» заподозрен острый аортальный синдром, и пациент доставляется в специализированный сосудистый центр.

Вторая схема: пациент находится в неспециализированном сосудистом центре с клиникой острого аортального синдрома, представитель стационара связывается с дежурным сосудистым хирургом сосудистого центра, и рассматривается вопрос о транспортировке пациента в специализированный сосудистый центр.

Третья схема: пациент находится в неспециализированном центре с клиникой ОАС в тяжелом состоянии, когда транспортировать его куда-либо невозможно в связи с тяжестью состояния (наличие признаков мальперфузии органов, нестабильная гемодинамика). В таком случае рассматривается вопрос о выезде сердечно-сосудистой бригады, включая рентгенэндоваскулярного хирурга, для проведения спасительной хирургической или эндоваскулярной операции с разрешением синдрома мальперфузии органов путем создания широкой дистальной фенестрации как первого этапа лечения на месте. Мы знаем, что нередко под маской хирургической патологии пациенты могут попасть в неспециализированные центры. На этом этапе очень важна диагностика, включая: ультразвуковое исследование (УЗИ) органов брюшной полости и компьютерную томографию (КТ). На сегодняшний день для осуществления третьей схемы оказания неотложной хирургической и/или эндоваскулярной помощи в неспециализированных центрах необходимо иметь в штате таких специалистов, как кардиолог, врач УЗИ, врач лучевой диагностики и хирург. Необходимы также операционная с рентген-навигацией с использованием С-дуги, операционная бригада и отделение реанимации и интенсивной терапии (ОРИТ).

При транспортировке пациента с подозрением на ОАС в специализированный стационар под маской острого коронарного синдрома, «острого живота» на уровне приемного покоя должна проводиться визуализирующая диагностика: рентгенография органов грудной клетки, эхокардиография (ЭхоКГ) и УЗИ органов брюшной полости. Только при подтверждении диагноза ОАС проводится КТ в ангиорежиме. На этапе определения вида и сроков оказания высокоспециализированной медицинской помощи используется классификация Penn, которая необходима для прогнозирования госпитальной летальности после операции у пациентов с ОАС. Классификация Penn позволяет просто и быстро спрогнозировать внутрибольничную летальность и исходы лечения (табл. 1) [5].

Пациентам с подтвержденным диагнозом ОАС и осложнениями *Aa*, *Ac* и *Abc* по классификации Penn при манифестации заболевания в сроки менее 6 часов проводятся лабораторные и диагностические развернутые обследования. После этого пациента транспортируют в отделение кардиореанимации с последующим перемещением в кардиохирургическую или рентгенхирургическую операционную.

Если у пациента имеются осложнения *Ab* и *Abc* согласно классификации *Penn* с манифестацией заболевания в сроки более 6 часов, то необходимо проводить минимум обследований на уровне приемного покоя: ультразвуковое доплеровское сканирование и КТ-ангиографию сосудов нижних и верхних конечностей; брахиоцефальных артерий; органов брюшной полости и почек. Далее пациента транспортируют в ОРИТ для проведения предоперационной подготовки на эндоваскулярное или хирургическое лечение, направленное на разрешение мальперфузии (ниже приведен пример).

На этапе перевода в ОРИТ нами проводится стандартная предоперационная подготовка, включающая катетеризацию: центральной вены (правая внутренняя яремная) 4–5-канальными центральными катетерами; лучевой артерии справа или слева; левой бедренной артерии для инвазивного мониторинга давления и контроля кислотно-основного состояния. Правые подключичная и бедренная артерии, правая бедренная вена оставляются свободными на случай экстраторакального подключения аппарата искусственного кровообращения.

Проводится контроль мониторинга артериального давления. Целевая частота сердечных сокращений (ЧСС) — менее 60 уд./мин, а целевой уровень систолического артериального давления (АД) — от 100 до 120 мм рт.ст. Снижение пульсового давления является приоритетной задачей, а внутривенная инфузия β-адреноблокаторов — методом лечения первой линии [6].

Важными аспектами анестезиологического пособия в периоперационном периоде являются:

1. Отмена любого применения антикоагулянтов.
2. Агрессивное лечение тошноты и боли с помощью внутривенного введения анальгетиков, таких как фентанил, для уменьшения высвобождения эндогенных катехоламинов, связанных с болью.
3. Антиимпульсная терапия (медленное снижение АД) до целевой ЧСС менее 60 уд./мин: внутривенное введение β-адреноблокаторов короткого действия с быстрым началом действия (эсмолол, болюс 500 мкг/кг со скоростью инфузии от 50 до 300 мкг/кг/мин), пропранолол или α1-адреноблокаторов (урапидил, 5 мг).
4. При наличии противопоказаний к использованию β-адреноблокаторов или их неэффективности — начало приема недигидропиридиновых блокаторов кальциевых каналов (верапамил и дилтиазем). При отсутствии эффекта — дигидропиридиновые блокаторы кальциевых каналов, такие как никардипин или клевидипин, являющиеся отличным вариантом, обеспечивающим снижение постнагрузки за счет чисто артериального сосудорасширяющего механизма действия.
5. При невозможности терапии по пп. 3 и 4: назначение внутривенных инфузий нитропрусида натрия или нитроглицерина (1–2 мкг/кг/мин).
6. После эндотрахеальной интубации — введение в пищевод датчика для выполнения чреспищеводной эхокардиографии и первоочередной оценки функции аортального клапана (исключение аортальной недостаточности), диагностики гемоперикарда, а также периоперативной динамической оценки функции камер и клапанов сердца.
7. Профилактика чрезмерной потери крови в раннем послеоперационном периоде как важный состав-

Таблица 1
Классификация *Penn*

Table 1
Penn classification for acute aortic dissection

Класс	Критерии
A	Отсутствие мальперфузии
Ab	Нарушение перфузии с признаками ишемии органа
Ac	Нарушение кровообращения с поражением сердца или без него
Abc	Нарушение перфузии всех сосудов и циркуляторный коллапс-шок

ной компонент анестезиологического пособия, для чего проводится трансфузия тромбоцитарных компонентов крови, а также факторов свертывания.

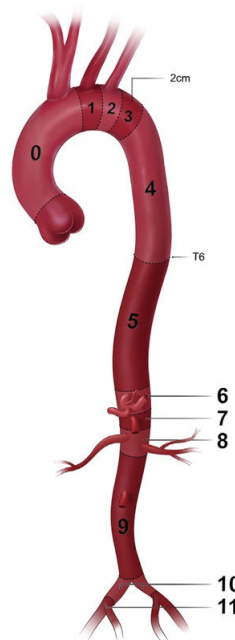
Далее рассмотрим варианты хирургического лечения, исходя из уровня поражения аорты.

Для этого в своей практике хирургического лечения ОАС мы пользуемся шкалой зонирования аорты *Z-score* (рис. 1) [7].

Для определения тактики оперативного лечения наша команда “*aortic team*” выработала алгоритм принятия решений (рис. 2) на основе наличия синдрома мальперфузии при трех типах расслоения аорты (Стенфордская классификация): тип *A*, тип *B*, тип *ни A* и *ни B*. Широко используемые нами алгоритмы хирургического лечения патологии аорты во многом схожи с обновленными и принятыми Американской ассоциацией сердца и кардиологов рекомендациями (2022) [7].

1. Если пациенты с расслоением типа *A* имеют клинику тампонады сердца без церебрального инсульта, то в большинстве случаев мы выполняем открытую операцию в объеме протезирования восходящей части грудной аорты, совмещая ее с или без реконструкции дуги аорты.

2. Пациенты с церебральной мальперфузией либо имеющие малый ишемический инсульт в ходу рассматриваются нами в качестве стратегии первой линии, предусматривающей малоинвазивную процедуру на



- Зона 0** (включает восходящий отдел грудной аорты до дистального его конца и начала безымянной артерии)
- Зона 1** (отдел грудной аорты, включая устье левой общей сонной артерии (ОСА); между безымянной и левой подключичной артериями)
- Зона 2** (включает промежуток аорты с устьем левой подключичной артерии)
- Зона 3** (включает проксимальную нисходящую грудную аорту вниз к телу позвонка T4; первые 2 см дистальнее левой подключичной артерии)
- Зона 4** (конец зоны 3 до средней нисходящей аорты — T6)
- Зона 5** (нисходящая аорта до чревного ствола)
- Зона 6** (включает в себя чревной ствол до верхней брыжеечной артерии)
- Зона 7** (включает в себя отхождение верхней брыжеечной артерии)
- Зона 8** (включает в себя отхождение почечных артерий)
- Зона 9** (инфраренальная брюшная аорта до уровня бифуркации аорты)
- Зона 10** (отхождение внутренних подвздошных артерий)
- Зона 11** (отхождение наружных подвздошных артерий)

Рис. 1. Шкала зонирования аорты *Z-score*

Fig. 1. Aortic zoning scale *Z-score*

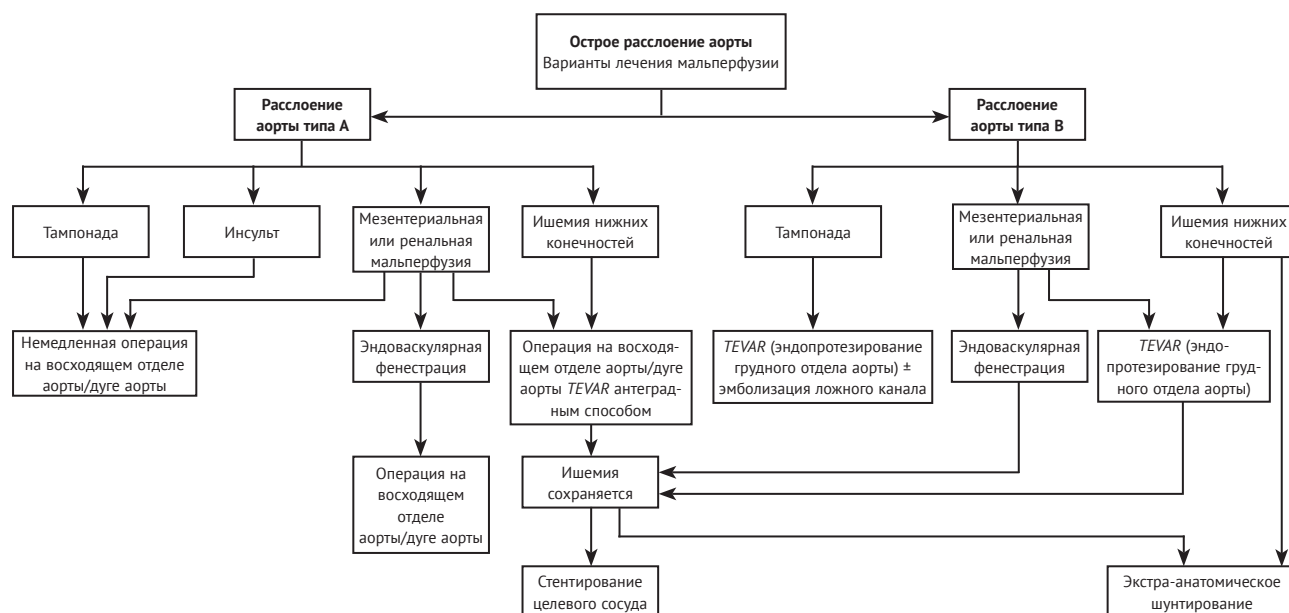


Рис. 2. Алгоритм принятия решений на основе наличия синдрома мальперфузии при трех типах расслоения аорты (Стенфордская классификация)

Fig. 2. Decision-making algorithm based on the presence of malperfusion syndrome in three types of aortic dissection (Stanford classification)

брахиоцефальных артериях в объеме стентирования и ликвидации ложного канала артерии.

Клинический пример № 1.

Пациент Д., 37 лет, поступил в неотложном порядке в ГАУЗ РТ БСМП г. Набережные Челны с клиникой ОКС переводом из инфекционной больницы, где находился на лечении с диагнозом «коронавирусная инфекция, Covid-19, двухсторонняя пневмония».

Поставлен диагноз: «Расслоение аорты тип I в соответствии с классификацией по Дебейки с распространением диссекции на брахиоцефальные артерии, осложненное синдромом мальперфузии головного мозга» (рис. 3 А, В).

По данным ЭхоКГ, выявлена недостаточность аортального клапана 2–3-й степени. По жизненным показаниям и с целью ликвидации церебральной мальперфузии первым этапом было выполнено стентирование левой внутренней сонной артерии (ВСА), а вторым – супракоронарное протезирование с пластикой корня одномоментным аортокоронарным шунтированием к артерии тупого края в условиях гипотермии (28,0°C). Пациент выписан в удовлетворительном состоянии домой на 10-е сутки без неврологического дефицита. Спустя 8 месяцев на контрольной КТ-ангиографии сохраняется диссекция на уровне ветвей дуги аорты, и поэтому нами выполнено эндопротезирование всей дуги с применением широкой фенестрации под брахиоцефальные артерии, техника *outside on-a-table* с последующим стентированием брахиоцефальных артерий. Таким образом была создана зона перекрытия, *landing zone*, для установки графта в нисходящую грудную аорту. На рис. 4 представлено интраоперационное фото, где выполнено дополнительное перекрытие графтом ложного канала расслоения аорты в зоне дистального анастомоза сосудистого протеза и проксимальнее него. Второй линейный графт установлен от синотубулярного гребня до устья левой ОСА, а также выполнена фенестрация данного графта *in situ* под брахиоцефальный ствол и левую ОСА с установкой стента.

3. Если пациент имеет клинику мальперфузии почек либо висцеральных органов, то первым этапом мы рассматриваем вариант эндоваскулярной либо хирург-

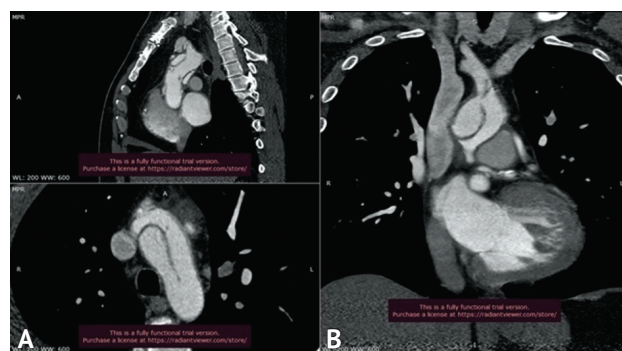


Рис. 3. Компьютерное томографическое изображение органов грудной клетки с контрастированием. Диссекция аорты с распространением на устье левой подключичной артерии и окклюзия левой общей сонной артерии
Fig. 3. CT image of the chest organs with contrast. Aortic dissection with extension to the origin of the left subclavian artery and occlusion of the left CCA

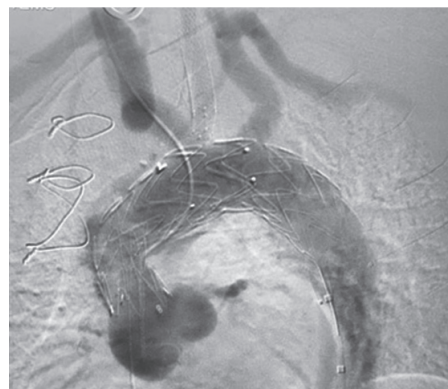


Рис. 4. Ангиография — финальный результат. Визуализируется стент-графт в грудном отделе аорты, стент в левой общей сонной артерии, левой внутренней сонной артерии, левой подключичной артерии
Fig. 4. Angiography: final result. A stent-graft in the thoracic aorta, a stent in the left CCA, in the left ICA, and in the left accessory artery are visualized

гической фенестрации торакоабдоминального отдела аорты, а затем вторым этапом выполняем «открытый этап» либо эндоваскулярное FTEVAR протезирование восходящего отдела грудной аорты с коррекцией дуги аорты либо без нее.

Клинический пример № 2

Пациентка Х., 67 лет, поступила в феврале 2022 года с клиникой COVID-19 и расслоением аорты типа А (по Стенфордской классификации), осложненным мезентериальной ишемией (рис. 5, данные КТ-ангиографии).

Первым этапом больной выполнено стентирование верхней брыжеечной артерии и ликвидация мальперфузии кишечника.

Вторым этапом (рис. 6) выполнено полное гибридное эндопротезирование восходящей части аорты и дуги грудной аорты фенестрированным графтом под брахиоцефальные артерии с комбинированной техникой фенестрации “in-situ and outside on a table” в позиции Z 0–2.

4. В ряде случаев, когда клиника тампонады сердца сопровождается мальперфузией висцеральных органов, наша аортальная команда выполняет антеградную установку стент-графта в нисходящий отдел аорты с перекрытием дуги аорты с одномоментным открытым протезированием восходящей части аорты по типу супракоронарного протезирования.

Клинический пример № 3

Больной К., 47 лет, поступил экстренно в ГАУЗ РТ БСМП 08.12.2020. По результатам обследования поставлен диагноз: «Расслоение аорты (1-й тип по Дебейки) с вовлечением церебральных, висцеральных артерий и артерий нижних конечностей. Мальперфузия внутренних органов. Гидронефроз левой почки. Острая почечная недостаточность. Умеренный гемоторакс слева. Незначительный гемоперикард.

Врожденный порок сердца: Двустворчатый аортальный клапан. Коронаросклероз. Гипертоническая болезнь 3-й ст., 1-й ст., риск 4. Дислипидемия. Анемия легкой степени. Тромбоцитопения».

Выполнено: гибридное антеградное полное эндопротезирование дуги аорты с одномоментным переключением ветвей дуги на супракоронарный протез в сочетании с аортокоронарным шунтированием. В последующем проведено еще четыре этапа по полному протезированию всей торакоабдоминальной аорты и подвздошных артерий с фенестрацией графта под устья всех висцеральных артерий.

В результате в представленных случаях выполнено тотальное эндоваскулярное восстановление дуги аорты (*total arch*) с применением новой технологии фенестрации *outside (on-a-table)* и *in situ* (рис. 7).

5. Пациенты с расслоением аорты типа А (по Стенфордской классификации) с клиникой ишемии 2 А–Б степени нижних конечностей (по классификации А.В. Покровского) оперируются в первую очередь: восходящая часть грудной аорты в объеме супракоронарного протезирования либо протезирование корня и восходящего отдела грудной аорты с коррекцией дуги аорты либо без нее. При ишемии нижних конечностей в периоперационном периоде выполняется ангиография с ликвидацией ложного канала сосуда путем стентирования голометаллическими стентами аортоподвздошно-бедренного сегмента.

Клинический пример № 4

Пациент К., 65 лет, тип А расслоения аорты (по Стенфордской классификации), осложненный синдромом мальперфузии висцеральных органов и нижних конечностей (рис. 8).

Первым этапом выполнено устранение мальперфузии нижних конечностей и висцеральных органов путем ретро-

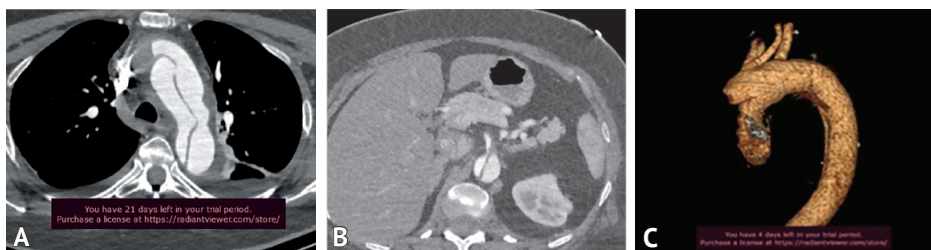


Рис. 5. А, С — признаки диссекции дуги аорты; В — признаки диссекции верхней брыжеечной артерии и мальперфузии висцеральных органов

Fig. 5. A, C — dissection of the aortic arch. B — dissection of the superior mesenteric artery and malperfusion of the visceral organs

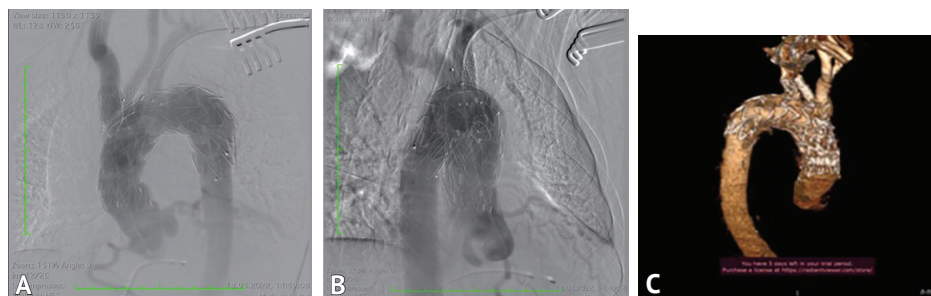

Рис. 6. А, В — ангиограмма после этапа эндопротезирования восходящей части и дуги аорты фенестрированным графтом под брахиоцефальные артерии с комбинированной техникой фенестрации “in-situ and outside on a table”; С — КТ-ангиография после этапа эндопротезирования восходящей части и дуги аорты фенестрированным графтом под брахиоцефальные артерии с комбинированной техникой фенестрации “in-situ and outside on a table”

Fig. 6. A, B — angiogram after the stage of endoprosthesis of the ascending and arch of the aorta with a combined fenestration technique “in-situ and outside on a table”; C — CT angiography after the stage of endoprosthesis of the ascending and arch of the aorta with a combined fenestration technique “in-situ and outside on a table”

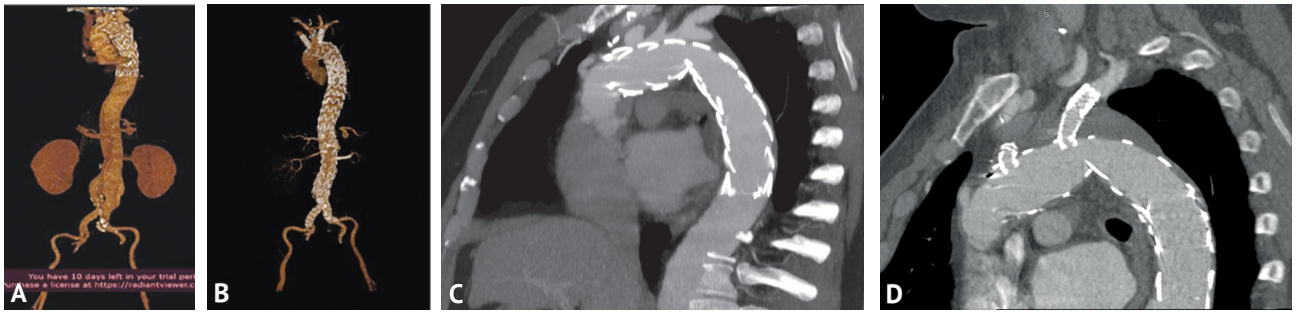


Рис. 7. А–В — компьютерная томография-ангиография этапов гибридного эндоваскулярного восстановления аорты. А — гибридное протезирование грудной аорты до диафрагмы; В — тотальное гибридное протезирование аорты. С–D — финальный результат — полный дебранчинг аорты (компьютерная томография-ангиография). Реканализация правой (С) и левой (D) подключичных артерий методом ретроградной фенестрации графта

Fig. 7. A–B — Computed tomography-angiography of stages of hybrid endovascular aortic repair. A — hybrid prosthesis of the thoracic aorta to the diaphragm; C — total hybrid aortic grafting. C-D — final result, complete debranching of the aorta (computed tomography-angiography). Recanalization of the right (C) and left (D) subclavian arteries by retrograde graft fenestration

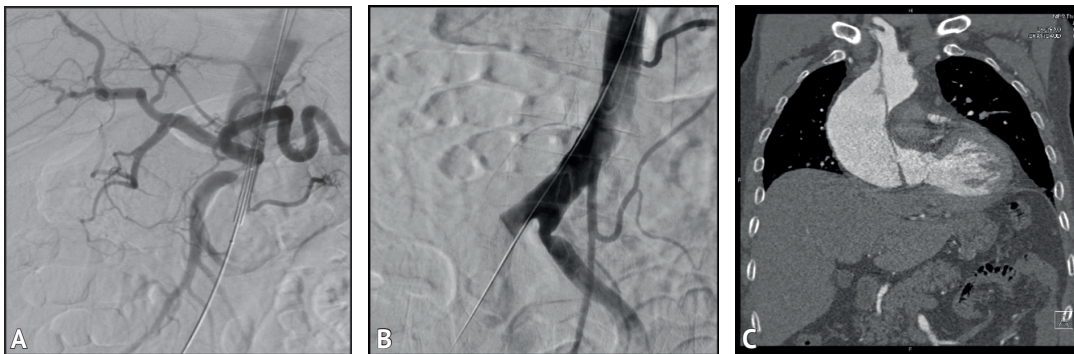


Рис. 8. А, В — признаки острой окклюзии правой общей подвздошной артерии справа; С — КТ-ангиография: диссекции аорты с ее распространением на брахиоцефальные артерии

Fig. 8. A, B — occlusion of the right common iliac artery on the right; C — CT angiography of aortic dissection with retrograde extension of dissection into the brachiocephalic arteries

градного стентирования аорты в торакоабдоминальном отделе и стентирования подвздошного отдела.

Вторым этапом произведено супракоронарное протезирование восходящего отдела аорты синтетическим протезом «Сильвергард» (24 мм) в условиях гипотермического искусственного кровообращения (25,0°С) (рис. 9).

6. При типе В (по Стенфордской классификации) расслоения аорты тактика лечения иная и практически всегда начинается с процедуры FTEVAR, покрывая проксимальные фенестры расслоенной аорты в зонах Z 1–2. Причем используется один графт длиной не более 200 мм для профилактики возникновения ишемии спинного мозга. В последующем используются линейные либо конусные графты с этапным стентированием дистальной части торакоабдоминального отдела аорты. В ряде случаев используется техника “PETTICOAT” для положительного ремоделирования истинного канала грудной аорты либо техника фенестрации под устья висцеральных артерий.

7. При сочетании расслоения торакоабдоминального отдела аорты с аневризмой брюшной части аорты выполняется этапное лечение: первым этапом – FTEVAR, вторым – TEVAR в нижнегрудном и торакоабдоминальном отделах, а 3-м и 4-м этапами — эндоваскулярное протезирование брюшной аорты.

8. При расслоении аорты типа В (по Стенфордской классификации) в сочетании с мальперфузией висцеральных органов первым этапом выполняется ликвидация данного синдрома путем фенестрации интимы

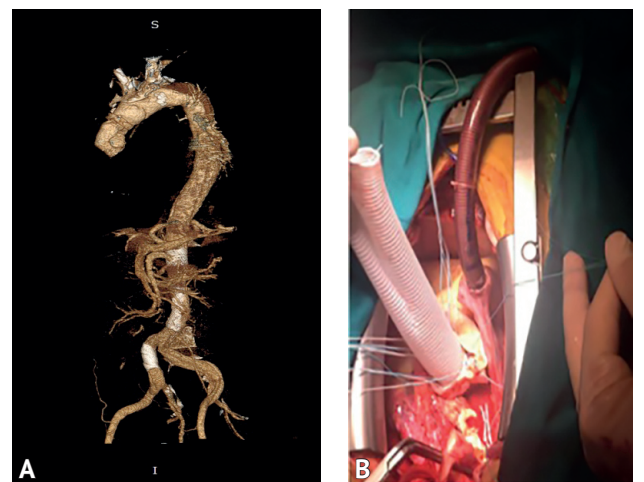


Рис. 9. А — КТ-ангиография конечного результата супракоронарного протезирования восходящей аорты и эндопротезирования брюшного отдела аорты и стентирование общей подвздошной артерии справа; В — этап хирургического лечения — супракоронарного протезирования

Fig. 9. A — CT-angiography of the final result of supracoronary replacement of the ascending aorta and endoprosthesis of the abdominal aorta and stenting of the common iliac artery on the right; B — stage of surgical treatment — of supracoronary prosthetics

торакоабдоминального отдела аорты и стентирования висцеральных артерий.

F-TEVAR — это многообещающий и более разумный метод, используемый для восстановления аорты без изменения анатомических структур. В нашей практике мы использовали преимущества характеристик различных стент-графтов, что сделало процедуры планирования, модификации и ориентации намного более эффективными и действенными. При этом в результате эндопротезирования дуги аорты с применением техники фенестрации “*outside*” и “*in-situ*” только у двух из 48 (4,16%) пациентов развился эндолик, что согласуется с недавними публикациями, в которых сообщалось о частоте данного осложнения, составляющей 0–4,2% [8].

Таким образом, исходя из индивидуальных преимуществ и ограничений, а также обнадеживающих результатов данных методов в раннем и среднесрочном периоде, каждый из них может быть применен в хирургическом лечении ОАС. Учитывая существенное ограничение исследований, выразившееся в малом числе больных и кратковременном наблюдении, мы считаем необходимым проведение дальнейших долгосрочных наблюдений с привлечением большой когорты больных [9, 10].

ЗАКЛЮЧЕНИЕ

Представленные нами схемы маршрутизации больных с острым аортальным синдромом позволят дать время на принятие решения по выработке оптимальной стратегии лечения.

Стандартизованная периоперационная тактика ведения больных с острой патологией аорты позволит минимизировать и (или) предупредить серьезные осложнения, а также избежать высокой летальности.

СПИСОК ИСТОЧНИКОВ

- Charchian ER, Belov IuV, Stepanenko AB, Gens AP, Fedulova SV, Nikonov Rlu. Valve-sparing technique for type A aortic dissection with insufficiency of aortic valve. *Cardiology*. 2014;54(6):91–96. PMID: 25178086 <https://doi.org/10.18565/cardio.2014.6.91-96>. (In Russ.).
- Шкет А.П., Шумовец В.В., Спиридонов С.В., Шестакова Л.Г., Крачак Д.И., Коржова А.В. и др. Опыт хирургического лечения расслаивающихся аневризм восходящего отдела, дуги и нисходящего отдела грудной аорты. *Медицинский альманах*. 2013;4(28):65–67.
- Mokashi SA, Svensson LG. Guidelines for the management of thoracic aortic disease in 2017. *Gen Thoracic Cardiovasc Surg*. 2019;67(1):59–65. PMID: 29030719 <https://doi.org/10.1007/s11748-017-0831-8>
- Беленков Ю.Н., Оганов Р.Г. (ред.) *Кардиология. Национальное руководство. Краткое издание*. Москва: ГЭОТАР-Медиа; 2012.
- Kimura N, Ohnuma T, Itoh S, Sasabuchi Y, Asaka K, Shiotsuka J, et al. Utility of the Penn classification in predicting outcomes of surgery for acute type a aortic dissection. *Am J Cardiol*. 2014;113(4):724–730. PMID: 24484863 <https://doi.org/10.1016/j.amjcard.2013.11.017>
- Murphy DL, Danielson KR, Knutson K, Utarnachitt RB. Management of Acute Aortic Dissection During Critical Care Air Medical Transport. *Air Med J*. 2020;39(4):291–295. PMID: 32690306 <https://doi.org/10.1016/j.amj.2020.04.017>

REFERENCES

- Charchian ER, Belov IuV, Stepanenko AB, Gens AP, Fedulova SV, Nikonov Rlu. Valve-sparing technique for type A aortic dissection with insufficiency of aortic valve. *Cardiology*. 2014;54(6):91–96. PMID: 25178086 <https://doi.org/10.18565/cardio.2014.6.91-96>. (In Russ.).
- Shket AP, Shumovets VV, Spiridonov SV, Shestakova LG, Krachak DI, Korzhova AV, et al. The Experience of Surgical Treatment of Thoracic Dissecting Aneurysms of a Type. *Medical almanac*. 2013;4(28):65–67.
- Mokashi SA, Svensson LG. Guidelines for the management of thoracic aortic disease in 2017. *Gen Thoracic Cardiovasc Surg*. 2019;67(1):59–65. PMID: 29030719 <https://doi.org/10.1007/s11748-017-0831-8>
- Belenkov YuN, Oganov RG (eds.). *Kardiologiya*. Moscow: GEOTAR-Media Publ.; 2012. (In Russ.).

Накопленный опыт нашего центра, улучшенная хирургическая техника, достижения в диагностике и интенсивной терапии в лечении этого сложного и грозного заболевания аорты в настоящее время позволяют выполнять все более сложные операции, при этом с минимальными травматичностью и экономическими затратами.

Полное протезирование дуги аорты, включая использование гибридного протеза *FET* и традиционно открытый вариант, которое способствует ремоделированию грудной аорты и предупреждению развития ложной аневризмы и, в конечном итоге, улучшению отдаленных результатов, считается на данное время методом выбора в лечении острого аортального синдрома. Такой объем операции на грудной и брюшной аорте целесообразен у пациентов без тяжелых сопутствующих заболеваний, находящихся в стабильном состоянии, а также у молодых пациентов; усилия при этом акцентируются на предупреждении поздних осложнений, влияющих на долгосрочный прогноз. Однако в экстренных случаях, когда пациент поступает в клинику в состоянии комы с признаками тяжелого неврологического осложнения, манифестирующей мальперфузией органов брюшной полости или головного мозга в условиях непрерывной реанимации, риск открытой операции превышает ее пользу и является причиной отказа от экстренного оперативного вмешательства. В таких случаях методом выбора лечения при мальперфузии органов, во избежание нарушения мозгового кровообращения и больших кровотечений, является эндоваскулярный вариант коррекции патологии аорты с применением фенестрированных графтов на столе (*out site on the a table*) или фенестрации внутри аорты (*in situ*) в качестве варианта как этапного, так и основного вида лечения [11].

- Isselbacher EM, Preventza O, Hamilton Black III J, Augoustides JG, Beck AW, Bolen MA, et al. 2022 ACC/AHA Guideline for the Diagnosis and Management of Aortic Disease. A Report of the American Heart Association/American College of Cardiology Joint Committee on Clinical Practice Guidelines. *Circulation*. 2022;146(24):e334–e482. PMID: 36322642 <https://doi.org/10.1161/CIR.0000000000001106>
- Shu C, Fan B, Luo M, Li Q, Fang K, Li M, et al. Endovascular treatment for aortic arch pathologies: chimney, on-the-table fenestration, and in-situ fenestration techniques. *J Thorac Dis*. 2020;12(4):1437–1448. PMID: 32395281 <https://doi.org/10.21037/jtd.2020.03.10>
- Makaloski V, Tsilimparis N, Rohlfes F, Heidemann F, Debus ES, Kölbel T. Endovascular total arch replacement techniques and early results. *Ann Cardiothorac Surg*. 2018;7(3):380–388. PMID: 30155417 <https://doi.org/10.21037/acs.2018.04.02>
- Moulakakis KG, Mylonas SN, Markatis F, Kotsis T, Kakisis J, Liapis CD. A systematic review and meta-analysis of hybrid aortic arch replacement. *Ann Cardiothorac Surg*. 2013;2(3):247–260. PMID: 23977592 <https://doi.org/10.5978/j.issn.2225-319X.2013.05.06>
- Рукоусев А., Узаи М.В., Мартенс С., Ибрахим А., Шакаки М., Брюнен А., и др. Современная тактика хирургического лечения острого расслоения аорты типа А. *Ангиология и сосудистая хирургия*. 2020;26(3):82–101. <https://doi.org/10.33529/ANGIO2020217>

- Kimura N, Ohnuma T, Itoh S, Sasabuchi Y, Asaka K, Shiotsuka J, et al. Utility of the Penn classification in predicting outcomes of surgery for acute type a aortic dissection. *Am J Cardiol*. 2014;113(4):724–730. PMID: 24484863 <https://doi.org/10.1016/j.amjcard.2013.11.017>
- Murphy DL, Danielson KR, Knutson K, Utarnachitt RB. Management of Acute Aortic Dissection During Critical Care Air Medical Transport. *Air Med J*. 2020;39(4):291–295. PMID: 32690306 <https://doi.org/10.1016/j.amj.2020.04.017>
- Isselbacher EM, Preventza O, Hamilton Black III J, Augoustides JG, Beck AW, Bolen MA, et al. 2022 ACC/AHA Guideline for the Diagnosis and Management of Aortic Disease. A Report of the American Heart Association/American College of Cardiology Joint Committee on Clinical Practice Guidelines. *Circulation*. 2022;146(24):e334–e482. PMID: 36322642 <https://doi.org/10.1161/CIR.0000000000001106>

8. Shu C, Fan B, Luo M, Li Q, Fang K, Li M, et al. Endovascular treatment for aortic arch pathologies: chimney, on-the-table fenestration, and in-situ fenestration techniques. *J Thorac Dis.* 2020;12(4):1437–1448. PMID: 32395281 <https://doi.org/10.21037/jtd.2020.03.10>
9. Makaloski V, Tsilimparis N, Rohlfes F, Heidemann F, Debus ES, Kölbel T. Endovascular total arch replacement techniques and early results. *Ann Cardiothorac Surg.* 2018;7(3):380–388. PMID: 30155417 <https://doi.org/10.21037/acs.2018.04.02>
10. Moulakakis KG, Mylonas SN, Markatis F, Kotsis T, Kakisis J, Liapis CD. A systematic review and meta-analysis of hybrid aortic arch replacement. *Ann Cardiothorac Surg.* 2015;2(3):247–260. PMID: 23977592 <https://doi.org/10.3978/j.issn.2225-319X.2013.05.06>
11. Rukosujew A, Usai MV, Martens S, Ibrahim A, Shakaki M, Bruenen A, Dell’Aquila AM. Present-day Policy of Surgical Treatment for Type a Acute Aortic Dissection. *Angiology and Vascular Surgery.* 2020;26(3):82–101. (In Russ.) <https://doi.org/10.33529/ANGIO2020217>

ИНФОРМАЦИЯ ОБ АВТОРАХ

Якубов Рамис Анверович

заведующий отделением сердечно-сосудистой хирургии ГАУЗ РТ БСМП;
<https://orcid.org/0000-0001-7162-963X>, ramsesj@yandex.ru;
 35%: стратегия хирургического лечения, написание текста

Ахмедов Умит Умарович

врач-кардиолог отделения сердечно-сосудистой хирургии ГАУЗ РТ БСМП;
<https://orcid.org/0000-0001-8683-8370>, umid_wise@mail.ru;
 30%: разработка и внедрение гибридных и эндоваскулярных технологий, написание текста

Шарафутдинов Марат Равильевич

врач-рентгенохирург отделения рентгенохирургических методов диагностики и лечения ГАУЗ РТ БСМП;
<https://orcid.org/0000-0003-2821-9525>, marat-gil@mail.ru;
 20%: разработка и внедрение гибридных и эндоваскулярных технологий, редактирование текста

Мухамадеев Марат Фанисович

кандидат медицинских наук, главный врач ГАУЗ РТ БСМП;
<https://orcid.org/0000-0003-4371-7151>, mmaratfan@yandex.ru;
 15%: организация процессов сортировки и лечебной помощи, утверждение окончательного варианта рукописи

Авторы заявляют об отсутствии конфликта интересов

The Management of Patients With Acute Aortic Syndrome in A Hospital Setting on the Example of an Emergency Hospital

R.A. Yakubov ✉, U.U. Akhmedov, M.R. Sharafutdinov, M.F. Mukhamadeev

Department of Cardiovascular Surgery
 Emergency Care Hospital
 18, Naberezhnye Chelny Ave., Naberezhnye Chelny, Republic of Tatarstan, 423803, Russian Federation

✉ **Contacts:** Ramis A. Yakubov, Cardiovascular Surgeon, Department of Cardiovascular Surgery, Regional Center for Emergency Medical Care. Email: ramsesj@yandex.ru

ABSTRACT Today, the issue of the effectiveness of emergency specialized care for patients with acute aortic syndrome (AAS) is extremely relevant in Russian healthcare. Much attention is paid to logistics and management in the AAS. There is a tendency to increase the share of hybrid treatment of aortic pathology due to the rapid development of endovascular technologies in Russian healthcare institutions. This article presents the scheme of logistics at the prehospital stage, perioperative management and options for surgical treatment, including hybrid and endovascular options of AAS. Particular attention is paid to the resolution of the malperfusion syndrome. The main studies were carried out on the basis of SAHI RT Regional Center for Emergency Medical Care.

AIM OF STUDY Development of a logistics scheme and tactics for the treatment of patients with acute aortic pathology.

MATERIAL AND METHODS This article provides demographic data and incidence statistics. Not only the hospital stage of effective treatment is important, but logistics with routing and anesthesia management as well. Examples of the routing schemes used by us in practice for patients with AAS starting from 2017 are given. Variants of hybrid treatment and resolution of malperfusion syndrome in patients with AAS are shown on the example of clinical cases.

CONCLUSION The applied schemes for transporting patients with AAS allowed the optimal treatment strategy to be chosen, where time is of the essence. Proper perioperative management in patients with aortic pathology will allow deaths to be minimized and/or prevented. The options of performed surgical treatment showed a good result, a decrease in mortality.

Penn classification, especially in a situation of high perioperative risk, made it possible to predict in-hospital mortality and outcomes of surgical treatment, and also helped choose an adequate treatment strategy.

Keywords: acute aortic syndrome, aortic pathology, aortic dissection, outside and in situ, fenestration, FTEVAR, TEVAR, stent graft

For citation Yakubov RA, Akhmedov UU, Sharafutdinov MR, Mukhamadeev MF. The Management of Patients With Acute Aortic Syndrome in A Hospital Setting on the Example of an Emergency Hospital. *Russian Sklifosovsky Journal of Emergency Medical Care.* 2023;12(1):152–160. <https://doi.org/10.23934/2223-9022-2023-12-1-152-160> (in Russ.)

Conflict of interest Authors declare lack of the conflicts of interests

Acknowledgments, sponsorship The study has no sponsorship

Affiliations

Ramis A. Yakubov

Head of the Department of Cardiovascular Surgery, Emergency Care hospital;
<https://orcid.org/0000-0001-7162-963X>, ramsesj@yandex.ru;
 35%, surgical treatment strategy, text writing

Umid U. Akhmedov

Cardiologist, Department of Cardiovascular Surgery, Emergency Care hospital;
<https://orcid.org/0000-0001-8683-8370>, umid_wise@mail.ru;
 30%, development and implementation of hybrid and endovascular technologies, text writing

Marat R. Sharafutdinov Radiologist, Department of X-ray Surgical Methods of Diagnosis and Treatment, Emergency Care hospital;
<https://orcid.org/0000-0003-2821-9525>, marat-gil@mail.ru;
20%, development and implementation of hybrid and endovascular technologies, text editing

Marat F. Mukhamadeev Candidate of Medical Sciences, Chief Physician, Emergency Care hospital;
<https://orcid.org/0000-0003-4371-7151>, mmaratfan@yandex.ru;
15%, organization of triage and medical care processes, approval of the final version of the manuscript

Received on 01.11.2022

Review completed on 09.02.2023

Accepted on 09.02.2023

Поступила в редакцию 01.11.2022

Рецензирование завершено 09.02.2023

Принята к печати 09.02.2023