

Desafios terapêuticos da mucosite oral em oncopediatria

Iasminy Soares de Oliveira¹ , Larissa Pavan de Deus² , Tereza Cristina Esteves³ , Maria das Graças Afonso Miranda Chaves² , Júlia Campos Fabri⁴ , Gisele Maria Campos Fabri² 

RESUMO

O Neuroblastoma (NB) é uma neoplasia do sistema nervoso simpático, e o segundo tumor sólido maligno extracraniano mais comum da infância. Na terapia antineoplásica, complicações orais podem ser observadas, dentre elas a mucosite oral (MO). Trata-se de uma inflamação aguda da mucosa, proveniente da toxicidade dos quimioterápicos. Este relato de caso enfatiza o manejo da MO, bem como sua influência na condição sistêmica e qualidade de vida. Paciente do sexo feminino, nove anos, apresentou recidiva de NB metastático, após tratamento de primeira linha. Admitida na unidade hospitalar para tratamento oncológico na enfermaria de pediatria oncológica, queixando-se de dor intensa em cavidade bucal e orofaringe, associada a pancitopenia severa febril. Ao exame físico apresentava disfagia e déficit ponderal grave, que debilitava a deglutição da própria saliva. O exame intraoral revelou lesões de MO grau 3, segundo a Organização Mundial de Saúde (OMS), em lábios, gengiva anterior e orofaringe. O tratamento consistiu em remoção de debris local, higiene da cavidade bucal com clorexidina 0,12% e utilizando haste flexível de algodão estéril tipo "Swab", visando controle microbiano local, diariamente. Além disso, foi aplicado no leito eritematoso e hemorrágico fotobiomodulação (660 nm, 50 mW, 2 J/cm², 90 segundos) pontualmente nas áreas do leito da lesão e em varredura na região de orofaringe (sessões intercaladas). Foi prescrito acetato de rancealfatocoferol (vitamina E) para ação antioxidante e hidratação dos lábios. Concomitante a mucosite, a paciente apresentou pancitopenia febril severa, sendo necessário uso de cefepima 150 mg/kg/dia, com coleta prévia de hemoculturas, fator estimulador de colônias de granulócitos, Fluconazol, hidratação e suporte nutricional. As hemoculturas foram negativas. As consequências da mucosite contribuíram para desnutrição e piora da qualidade de vida. Conclui-se que a intervenção odontológica em interdisciplinaridade, possibilitou o restabelecimento físico e emocional, possibilitando melhor uma qualidade de vida da paciente.

Palavras-chave: Estomatite, Quimioterapia, Higiene bucal, Terapia com luz de baixa intensidade, Vitamina E, Mucosite.

INTRODUÇÃO

Assim como nos países desenvolvidos, no Brasil, o câncer infantojuvenil já representa a primeira causa de morte (8% do total) por doença entre crianças e adolescentes de 1 a 19 anos, de acordo com Instituto Nacional do Câncer. Uma série de impasses se apresentam ao paciente e sua família já no momento do diagnóstico, visto que esta criança ou adolescente irá enfrentar um tratamento que envolve muitos procedimentos¹.

O Neuroblastoma (NB) é definido como uma neoplasia maligna derivada do sistema nervoso simpático que se apresenta como um dos tipos de câncer mais comum e com alta mortalidade na infância, nos pacientes metastáticos². Corresponde de 8% a 10% dos

casos de neoplasias na criança, com prevalência de um caso a cada sete mil nascidos vivos¹.

Ele apresenta comportamento clínico extremamente heterogêneo, pois em bebês com doença localizada ou metastática que pode regredir, espontaneamente, sem intervenção. Crianças com diagnóstico acima de um ano, podem sucumbir à doença após meses ou anos de terapia³. As características clínicas são variáveis e, em sua maioria, inespecíficas, o que torna o reconhecimento clínico difícil e, em geral, diagnóstico tardio⁴.

Para melhorar o prognóstico, foram criadas estratégias de estratificação dos pacientes com base nas características de apresentação e na biologia do tumor (idade, estágio, histologia, status de amplificação do gene *N-MYC*, ploidia

1. Centro Universitário Governador Ozanam Coelho, Faculdade de Odontologia, Ubá, (MG), Brasil.

2. Universidade Federal de Juiz de Fora, Faculdade de Odontologia, Juiz de Fora, (MG), Brasil.

3. Universidade Federal de Juiz de Fora. Faculdade de Medicina, Juiz de Fora, (MG), Brasil.

4. Faculdade de Medicina e Ciências da Saúde de Juiz de Fora. Faculdade de Medicina, Juiz de Fora, (MG), Brasil



das células tumorais e anormalidades cromossômicas segmentares), a fim de orientar a intensidade dos protocolos de tratamento. O objetivo tem sido diminuir a terapia para pacientes de baixo risco para evitar complicações a longo prazo, enquanto aumenta e direciona terapias para pacientes de alto risco para melhorar a sobrevida geral. O tratamento para pacientes de baixo risco assintomáticos, com uma sobrevida estimada acima de 98%, é geralmente a ressecção cirúrgica completa e a observação pode ser possível no estadiamento IVS. Nos pacientes de risco intermediário, em que a sobrevida estimada pode alcançar valores acima de 90%, são requeridas doses moderadas de quimioterapia ajustada pela resposta junto com a ressecção. Pacientes de alto risco passam por múltiplos ciclos de quimioterapia combinada antes da cirurgia, seguidos de consolidação com transplante de células-tronco hematopoéticas autólogas mieloablativas e radiação local e, finalmente, imunoterapia com terapia de diferenciação como fase de manutenção³.

Na terapia antineoplásica por quimioterapia, complicações orais podem ser observadas, afetando diretamente o tratamento e podendo causar septicemia em alguns casos⁵. A mucosite é uma inflamação aguda da mucosa digestiva, proveniente da toxicidade dos quimioterápicos. Entre suas consequências, a dor é uma complicação importante devido a sua intensidade e repercussão, principalmente na qualidade de vida⁶. Apresenta-se como eritema, atrofia e/ou ulceração da mucosa oral. Ocorre em 20% a 80% dos pacientes que recebem quimioterapia⁷. No entanto, é possível a prevenção da mucosite oral (MO), mantendo uma boa saúde bucal e reduzindo surtos infecciosos, além de obter um diagnóstico precoce e tratar essas complicações orais, impedindo-as de seguir um curso clínico mais grave que pode afetar negativamente o tratamento do indivíduo. Esse resultado requer a presença de um cirurgião-dentista na equipe multidisciplinar de tratamento do câncer⁶.

O presente estudo tem por objetivo discutir a MO, através de um relato de caso, expondo seus aspectos clínicos, sintomatologia e influências na comunicação, alimentação, bem como a piora do quadro sistêmico e possíveis interferências na terapia antineoplásica.

RELATO DE CASO

Paciente do sexo feminino, nove anos, apresentou recidiva precoce de NB abdominal, linha média, metastático ao diagnóstico para linfonodo

supraclavicular esquerdo e linfonodo mediastinal posterior, com NMYC amplificado, após tratamento de primeira linha. Admitida no Hospital Instituto Oncológico de Juiz de Fora para tratamento oncológico na enfermaria de pediatria oncológica, queixando-se de dor intensa em cavidade bucal e orofaringe, além de pancitopenia severa febril secundária a quimioterapia de segunda linha por recidiva em tórax, com massa de mediastino posterior. Ao diagnóstico e na reavaliação da recidiva, a biópsia de medula óssea da paciente era negativa, e a cintilografia com Metaiodobenzilguanidina (MIBG) captava somente no abdome. Após 13 dias de administração da terapia antineoplásica, com carboplatina e etoposide, apresentou dor intensa em cavidade bucal e orofaringe, necessitando internação hospitalar por mucosite e pancitopenia severa febril. Este trabalho foi aprovado pelo Comitê de Ética em Pesquisa da Universidade Federal de Juiz de Fora – Juiz de Fora, Minas Gerais, Brasil.

Ao exame físico apresentava disfagia e déficit ponderal grave, que debilitava a paciente a ponto de impedir a deglutição da própria saliva. O exame intraoral revelou lesões de MO grau 3, segundo a Organização Mundial de Saúde (OMS), em lábios, gengiva anterior e orofaringe (Figura 1).

O caso foi discutido com a equipe multiprofissional envolvida e foi estabelecido o plano de tratamento. O mesmo consistiu na remoção de debris local sob anestesia tópica com benzocaína. Higiene da cavidade bucal com clorexidina 0,12% e utilizando haste flexível de algodão estéril tipo "Swab" adaptada para realização de higiene bucal suave, visando controle microbiano local, diariamente. Além disso, foi aplicado no leito eritematoso e hemorrágico protocolo de fotobiomodulação (Photon Lase III-PL7336, DMC) em um ângulo de 90° em relação a uma superfície de contato labial (660 nm, 50 mW, 2 J/cm², 90 segundos) pontualmente nas áreas do leito da lesão e em varredura na região de orofaringe. As sessões foram realizadas em dias intercalados, a partir da avaliação inicial, totalizando 04 sessões. Foi prescrito acetato de racealfatoferol (vitamina E) para ação antioxidante e hidratação dos lábios (Figura 2). A mucosite apresentada pela paciente provocou muita dor e dificuldade de deglutição, contribuindo para desnutrição e piora da qualidade de vida.

Concomitante a mucosite, a paciente apresentou pancitopenia febril severa com leucometria global de 100, hemoglobina 8,9 g/dL, plaquetas 50.000/mm³, sendo necessário uso de cefepima 150 mg/kg/dia, doses administradas a cada 8 horas, com coleta

prévia de hemoculturas, fator estimulador de colônias de granulócitos, Fluconazol, Filgrastima, hidratação e suporte nutricional. As hemoculturas foram negativas.

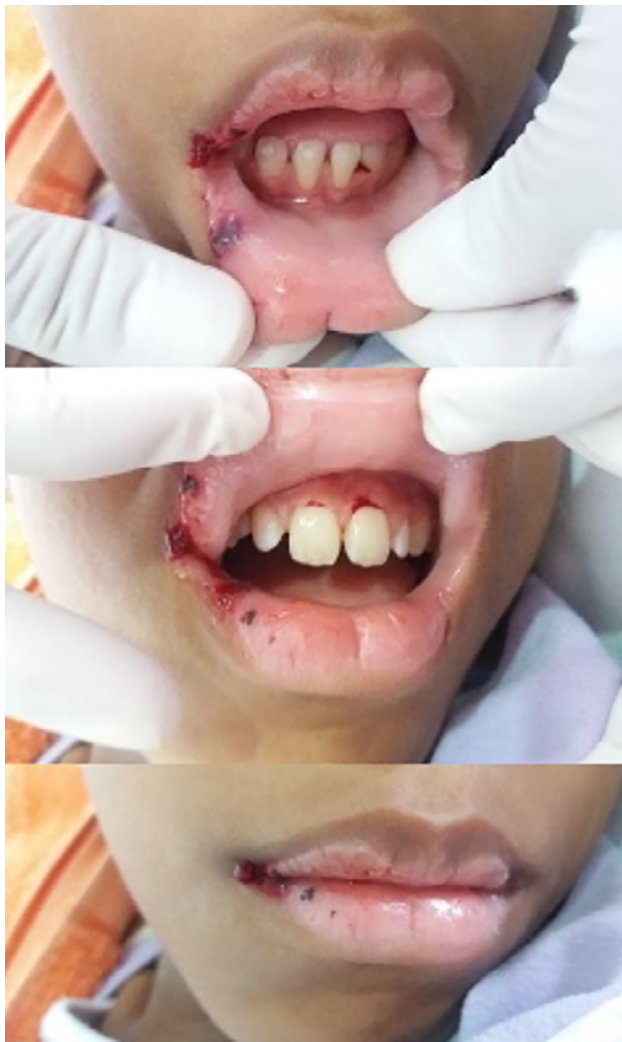

Figura 1. Aspecto clínico na avaliação inicial, lesão crostosa hemorrágica em ambos os lábios.

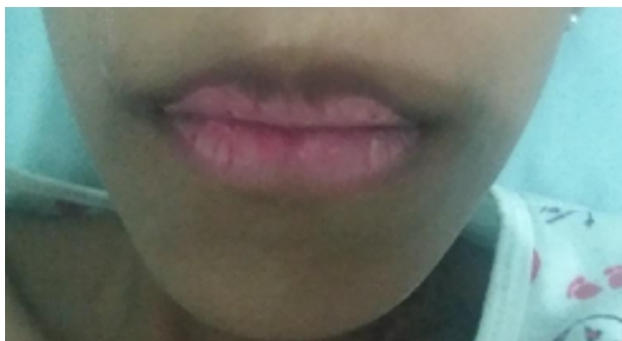


Figura 2. Quadro clínico após quatro dias da instituição dos cuidados odontológicos. Nota-se redução nas dimensões da lesão e melhora no aspecto do tecido labial.

Após sete dias, houve remissão total da lesão e restabelecimento físico e emocional da paciente. Não houve recidiva da mucosite oral (Figura 3). Neste caso, a paciente foi diagnosticada com Neuroblastoma metastático, aos nove anos, com amplificação de NMYC, após cinco meses da recidiva, e treze meses após o diagnóstico, a paciente veio a óbito, devido à gravidade do caso, a despeito da terapia oncológica para o alto risco instituída.

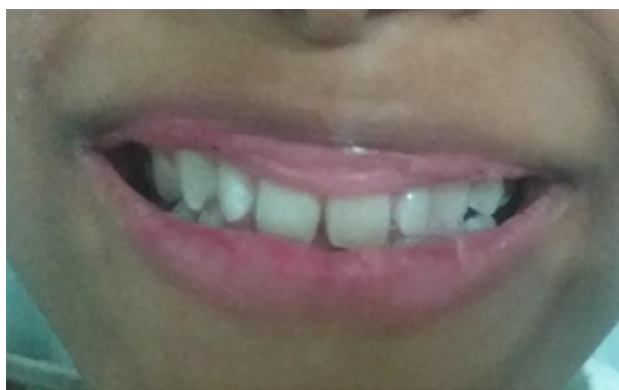

Figura 3. Aspecto clínico após 15 dias da instituição dos cuidados odontológicos, mostrando recuperação total do tecido labial.

DISCUSSÃO

Este relato de caso aborda um importante aspecto do cuidado multiprofissional de uma paciente em terapia antineoplásica. O exame intraoral revelou lesões extensas de MO em lábios, gengiva anterior e orofaringe, impedindo funções essenciais como fala, alimentação e deglutição. Sabe-se que a MO é uma das principais reações por toxicidade secundária à quimioterapia, que se manifesta com surgimento de lesões eritematosas, erosivas, ulcerativas, dolorosas e incapacitantes⁶⁻⁹. Além de impossibilitar a fala, a criança apresentava babação associada a odinofagia. Indivíduos saudáveis possuem um fluxo salivar não estimulado de 0,22-0,82 mL/min¹⁰, portanto, a paciente possuía um acúmulo de aproximadamente 31,2 mL/h de saliva na cavidade bucal, gerando intenso desconforto.

Um importante aspecto deste estudo é demonstrar a importância da abordagem odontológica em consonância com toda a equipe de profissionais envolvida no cuidado da paciente. A lesão bucal ao impedir a alimentação agrava o estado nutricional e piora o prognóstico da doença sistêmica¹¹. Da mesma maneira, ao impedir a fala, interfere social e emocionalmente¹². Assim, o desafio terapêutico

apresentado procurou restabelecer as interfaces biopsicossociais através de cuidados odontológicos específicos.

A paciente foi diagnosticada com lesões de MO grau 3, justificada pela presença de úlceras e ingestão somente de alimentos líquidos. A gravidade da MO pode ser classificada clinicamente a partir de vários sistemas de gradação, no entanto, a classificação mais utilizada é preconizada pela OMS, a qual descreve toxicidades em pacientes submetidos à quimioterapia, de acordo com a presença de eritema e ulceração, dor e capacidade de deglutição¹³.

Além das lesões orais, observou-se disfagia e déficit ponderal grave. Uma das consequências da MO é a dor^{6,14}. Complicações orais da terapia antineoplásica como boca seca, disfagia e alteração do paladar também estão associadas a um impacto negativo na nutrição e na qualidade de vida dos pacientes. Além disto, em crianças imunocomprometidas, a presença de lesões ulceradas pode ser porta de entrada para microrganismos, ocasionando infecções oportunistas e disseminação sistêmica⁸.

Quanto ao protocolo quimioterápico seguido no caso relatado, o uso de Etoposide (grupo das podofilotoxinas derivadas de plantas) e Carboplatina (grupo dos agentes alquilantes), predispôs o surgimento da MO, visto o potencial citotóxico dessas drogas¹⁵. As lesões se desenvolvem à medida que os agentes quimioterápicos atacam as células de divisão rápida da membrana mucosa oral. Essa destruição causa efeitos adversos, que variam segundo a dose, regime quimioterápico e suscetibilidade do paciente^{15,16}.

Para tratamento da MO, algumas possibilidades de monitoramento estão disponíveis, tais como aplicação tópica de anestésicos, agentes de revestimento, crioterapia, terapia a *laser* de baixa intensidade, métodos farmacológicos como uso de fatores de crescimento, suplementação de vitaminas e uma dieta adequada⁹. No presente trabalho, as medidas terapêuticas adotadas foram controle da higiene oral, fotobiomodulação e prescrição de vitamina E, as quais em associação permitiram remissão total das lesões, após 7 dias. A paciente recuperou a leucometria global após 28 dias de tratamento e suporte de internação, atingindo leucometria global de 3300 leucócitos por mm³ e 55% de neutrófilos. Até o dia 19 de internação hospitalar ainda apresentava leucometria global de 500 leucócitos/mm³, o que reforçou a importância da terapia odontológica, com reabilitação mucosa no sétimo dia de internação.

O controle microbiano local consistiu inicialmente na remoção de debris e higiene da cavidade bucal com clorexidina 0,12% e haste flexível de algodão estéril tipo "Swab" diariamente. Considerando a gravidade da MO e sua condição dolorosa, a escovação pode se tornar muito desconfortável, sendo assim, a solução de clorexidina mostra se efetiva¹⁴. A adequada higiene bucal é recomendada, a fim de reduzir o acúmulo bacteriano, prevenir infecções e proporcionar conforto¹⁷.

A fotobiomodulação foi empregada no presente estudo a partir da avaliação inicial, onde as sessões foram realizadas em dias intercalados. Os resultados condizem com a literatura, a qual descreve a terapia a *laser* como uma estratégia terapêutica promissora cuja eficácia baseia-se nas suas propriedades analgésicas, anti-inflamatórias e cicatrizantes⁶. Tais características contribuíram para remissão das lesões e sua sintomatologia. O *laser* atua sobre enzimas celulares que aumentam o mecanismo da cadeia oxidativa em mitocôndrias (potência celular), o que resulta em um aumento na produção de adenosina trifosfato (ATP), produzindo espécies reativas de oxigênio intracelular⁸.

Visando a ação antioxidante e hidratação dos lábios, a vitamina E foi prescrita, uma vez que estudos mostram benefícios, tais como a prevenção de danos aos tecidos, contribui para a regeneração celular, gera um efeito de epitelização na mucosa e repara a pele, protege as células do estresse oxidativo e fortalece o sistema imunológico¹⁸.

A equipe médica responsável optou prescrever terapia antibiótica com cefepima 150 mg/kg/dia, doses administradas a cada 8 horas, associada a fluconazol e fator estimulante de colônia de granulócitos, iniciando previamente a conduta odontológica e mantida por 10 dias. A Cefepima é uma cefalosporina de quarta geração que pertence a uma classe de antibióticos conhecida como beta-lactâmicos, indicados no tratamento de infecções bacterianas gram-positivas e gram-negativas¹⁹, com atividade contra *Pseudomonas aeruginosa* e primeira linha no tratamento da neutropenia severa febril. Pacientes em quimioterapia e com déficit nutricional têm risco aumentado de bacteremia²⁰.

Portanto, destaca-se que frente a uma condição que afeta o quadro geral de um paciente grave, o grande desafio é encontrar, em consonância com a equipe multiprofissional, a abordagem mais efetiva e fundamentada em evidências científicas. Mesmo frente a um processo grave de adoecimento o bem-estar e alívio da dor devolvem a dignidade ao doente¹².

Assim, a motivação foi demonstrar que, através de cuidados específicos, é possível o restabelecimento local e sistêmico do doente, contribuindo, de alguma forma, para sua qualidade de vida.

CONCLUSÃO

Este caso discutiu medidas terapêuticas que associavam controle da higiene oral, fotobiomodulação e aplicação tópica de vitamina E para manejo da mucosite oral grau 3 em paciente oncopediátrico, que se mostraram eficazes, atuando de forma analgésica, anti-inflamatória e biomoduladora. Conclui-se que a intervenção odontológica em interdisciplinaridade, possibilitou a remissão da lesão, restabelecimento da qualidade de vida da paciente e controle de efeitos colaterais do tratamento quimioterápico.

REFERÊNCIAS

1. INCA- Instituto Nacional de Câncer. Câncer infantojuvenil. Última modificação: 25/05/2019. Disponível em: <https://www.inca.gov.br/tipos-de-cancer/cancer-infantojuvenil>. Acesso em: 25 out. 2019.
2. Tümmler C, Dumitriu G, Wickström M, Coopman P, Valkov A, Kogner P, Johnsen JI, Moens U, Sveinbjörnsson B. SYK Inhibition Potentiates the Effect of Chemotherapeutic Drugs on Neuroblastoma Cells in Vitro. *Cancers (Basel)*. 2019 Feb 10;11(2):202. doi: 10.3390/cancers11020202.
3. Tolbert VP, Matthay KK. Neuroblastoma: clinical and biological approach to risk stratification and treatment. *Cell Tissue Res*. 2018 May;372(2):195-209. doi: 10.1007/s00441-018-2821-2. Epub 2018 Mar 23.
4. Lucena JN, Alves MTS, Abib SCV, Souza GO, Neves RPC, Caran EMM. CLINICAL AND EPIDEMIOLOGICAL CHARACTERISTICS AND SURVIVAL OUTCOMES OF CHILDREN WITH NEUROBLASTOMA: 21 YEARS OF EXPERIENCE AT THE INSTITUTO DE ONCOLOGIA PEDIÁTRICA, IN SÃO PAULO, BRAZIL. *Rev Paul Pediatr*. 2018 Jul-Sep;36(3):254-260. doi: 10.1590/1984-0462/2018;36;3;00007. Epub 2018 Jul 10.
5. Velten DB, Zandonade E, Monteiro de Barros Miotto MH. Prevalence of oral manifestations in children and adolescents with cancer submitted to chemotherapy. *BMC Oral Health*. 2017 Jan 20;17(1):49. doi: 10.1186/s12903-016-0331-8.
6. Guerrini-Rousseau L, Marec-Berard P, Bolle S, Laurent S. [Treatment of mucositis pain: News and prospects]. *Bulletin du Cancer*. 2019 Sep;106(9):776-783. DOI: 10.1016/j.
7. Daugėlaitė G, Užkuraitytė K, Jagelavičienė E, Filipauskas A. Prevention and Treatment of Chemotherapy and Radiotherapy Induced Oral Mucositis. *Medicina (Kaunas)*. 2019 Jan 22;55(2):25. doi: 10.3390/medicina55020025.
8. Ribeiro da Silva VC, da Motta Silveira FM, Barbosa Monteiro MG, da Cruz MMD, Caldas Júnior AF, Pina Godoy G. Photodynamic therapy for treatment of oral mucositis: Pilot study with pediatric patients undergoing chemotherapy. *Photodiagnosis Photodyn Ther*. 2018 Mar;21:115-120. doi: 10.1016/j.pdpdt.2017.11.010.
9. Kusiak A, Jereczek-Fossa BA, Cichońska D, Alterio D. Oncological-Therapy Related Oral Mucositis as an Interdisciplinary Problem-Literature Review. *Int J Environ Res Public Health*. 2020 Apr 3;17(7):2464. doi: 10.3390/ijerph17072464.
10. Wu KP, Ke JY, Chung CY, Chen CL, Hwang TL, Chou MY, Wong AM, Hu CF, Lee YC. Relationship between unstimulated salivary flow rate and saliva composition of healthy children in Taiwan. *Chang Gung Med J*. 2008 May-Jun;31(3):281-6.
11. Garrocho-Rangel JA, Herrera-Moncada M, Márquez-Preciado R, Tejeda-Nava F, Ortiz-Zamudio JJ, Pozos-Guillén A. Oral mucositis in paediatric acute lymphoblastic leukemia patients receiving methotrexate-based chemotherapy: case series. *Eur J Paediatr Dent*. 2018 Sep;19(3):239-242. doi: 10.23804/ejpd.2018.19.03.13.
12. Venkatasalu MR, Murang ZR, Ramasamy DTR, Dhaliwal JS. Oral health problems among palliative and terminally ill patients: an integrated systematic review. *BMC Oral Health*. 2020 Mar 18;20(1):79. doi: 10.1186/s12903-020-01075-w.
13. WORLD HEALTH ORGANIZATION. Handbook for Reporting Results of Cancer Treatment. Geneva, Switzerland: World Health Organization, 1979.
14. Hurrell L, Burgoyne L, Logan R, Revesz T, Gue S. The Management of Pediatric Oncology Inpatients With Oral Mucositis. *J Pediatr Hematol Oncol*. 2019 Nov;41(8):e510-e516. doi: 10.1097/MPH.0000000000001546.
15. Curra M, Soares Junior LAV, Martins MD, Santos PSDS. Chemotherapy protocols and incidence of oral mucositis. An integrative review. *Einstein (Sao Paulo)*. 2018;16(1):eRW4007. doi: 10.1590/s1679-45082018rw4007. Epub 2018 Apr 23.
16. Kwon Y. Mechanism-based management for mucositis: option for treating side effects without compromising the efficacy of cancer therapy. *Onco Targets Ther*. 2016 Apr 5;9:2007-16. doi: 10.2147/OTT.S96899.
17. ELAD, S. et al. "MASCC/ISOO Clinical Practice Guidelines for the Management of Mucositis Secondary to Cancer Therapy." *Cancer*, 2020.
18. Altiner A, Atalay H, Bilal T. Vitamin E as an antioxidant. *Balikesir Health Science Journal* 2017;6(3):149-157.
19. O'Connor A, Lopez MJ, Eranki AP. Cefepime. 2020 Jul 10. In: StatPearls [Internet]. Treasure Island (FL): StatPearls Publishing; 2020 Jan.
20. Gustinetti G, Mikulska M. Bloodstream infections in neutropenic cancer patients: A practical update. *Virulence*. 2016 Apr 2;7(3):280-97. doi: 10.1080/21505594.2016.1156821.

Contribuição dos Autores:

- 1- Contribuição substancial no esboço do estudo ou na interpretação dos dados: ISO, MGAMC, GMCF
- 2- Participação na redação da versão preliminar: ISO, LPD, TCE, MGAMC
- 3- Participação na revisão e aprovação da versão final: ISO, TCE, GMCF
- 4- Conformidade em ser responsável pela exatidão ou integridade de qualquer parte do estudo: ISO, LPD, GMCF

Fonte de financiamento:

próprio.

Autor Correspondente:

Gisele Maria Campos Fabri
gisele.fabri@odontologia.ufjf.br

Editor:

Prof. Dr. Paulo Henrique Manso

Recebido: 03/05/2021

Aprovado: 10/01/2023
