





Intoxicação cutânea grave por Paraquat

Fernanda Silva Hojas Pereira , Leonardo Cordeiro Moura , Daniel Emilio Dalledone Siqueira ,
Ramon Cavalcanti Ceschim 

RESUMO

O Paraquat é um herbicida não seletivo altamente tóxico, sendo responsável por altas taxas de letalidade acidentais ou provocadas, devido, principalmente, à insuficiência respiratória. Apesar de a intoxicação por via oral ser a principal e mais grave, o contato prolongado com a substância em uma grande área corporal pode gerar uma toxicidade similar e levar ao óbito – fato pouco elucidado na literatura. Este é o relato de caso de um homem de 22 anos, que foi admitido em um hospital devido a queixas de mal-estar, náuseas, febre, cefaleia, dor abdominal, diarreia, queimaduras e dispneia. A suspeita diagnóstica inicial foi de hantavirose, leptospirose, dengue e tromboembolismo pulmonar e, posteriormente, foi comprovado intoxicação exógena com agrotóxico por via inalatória e cutânea. Exames de imagem revelaram fibrose pulmonar difusa e ele também apresentou alterações renais, hepáticas e coagulatórias. Como não há antídoto específico, foi empregado tratamento sintomático e suportivo, com uso de carvão ativado, antibióticos, corticoides, antioxidantes e hemodiálise. No entanto, o paciente teve uma piora progressiva do quadro, vindo a óbito devido à síndrome da angústia respiratória aguda e fibrose pulmonar. O Paraquat, embora proibido no Brasil em 2020, continua sendo utilizado de forma ilegal. Além disso, seu substituto, o Diquat, possui toxicidade semelhante. Assim, é fundamental que os profissionais da saúde reconheçam o diagnóstico da intoxicação por tais substâncias e suas diferentes vias de exposição. Também são necessárias novas medidas de fiscalização das substâncias e maior investimento em educação em saúde para evitar exposições acidentais, assim como relatado.

Palavras-chave: Paraquat, Herbicidas, Diquat, Intoxicação.

INTRODUÇÃO

O Paraquat é um herbicida de ação rápida, que age por contato. Na intoxicação, age como indutor de estresse oxidativo, levando à falência múltipla de órgãos, envolvendo principalmente os pulmões, rins e fígado. Em intoxicações mais graves, o pulmão é o principal órgão-alvo e a insuficiência respiratória é a causa mais comum de morte. É considerado razoavelmente seguro para uso na agricultura por ser inativado quando em contato com o solo^{1,2}.

Este estudo possui como objetivo descrever um caso de intoxicação cutânea por Paraquat com evolução para óbito em contexto ocupacional e alertar para os riscos provocados à saúde por contato com tal substância, levando em conta o fato de que o Brasil é um país com economia predominantemente agrícola, no qual a distribuição de tal substância, apesar de ilegal, ainda ocorre. Também é objetivo deste trabalho descrever as principais características farmacocinéticas do produto.

Além disso, a pesquisa em questão é resultado de um caso atendido pelo Centro de Informações e Assistência Toxicológica do Paraná (CIATOX-PR), da Secretaria Estadual de Saúde, o qual foi submetido à análise e aprovação pelo Comitê de Ética em Pesquisa (CEP) da instituição, com o CAAE 57422422.0.0000.5225.

RELATO DE CASO

Paciente do sexo masculino, 22 anos, agricultor e procedente do interior do Estado do Paraná. Apresentou febre reumática na infância, que evoluiu para estenose mitral, tendo sido realizada valvoplastia mitral percutânea.

No início de 2016, o paciente descarregou um caminhão com palha de soja durante, aproximadamente, seis horas, sem uso de equipamento de proteção individual. O material estava umedecido com Paraquat. Quando chegou em casa, realizou descontaminação cutânea com banho e lavagem das roupas utilizadas.

Centro de Informações e Assistência Toxicológica do Paraná, Secretaria de Estado da Saúde do Paraná, Curitiba, (PR), Brasil.



Paciente evoluiu com mal-estar, náuseas, febre, cefaleia, dor abdominal, diarreia e buscou um hospital na cidade de origem no mesmo dia. No dia seguinte, evoluiu com lesões do tipo queimadura em todo o corpo e dispneia (Figura 1). Foi utilizada medicação sintomática e antibioticoterapia.

Devido à rápida progressão do quadro, após dois dias, foi encaminhado para um serviço de saúde de referência em outra cidade. Cinco dias após a exposição, o paciente desenvolveu insuficiência respiratória e fibrose pulmonar difusa evidenciada por exames de imagem. Apresentou também alterações renais, hepáticas e coagulatórias.

Inicialmente, suspeitou-se de hantavirose, leptospirose, dengue e tromboembolismo pulmonar e, posteriormente, intoxicação exógena com agrotóxico por via inalatória e cutânea. O Centro de Intoxicações e Assistência Toxicológica do Paraná foi contatado somente cinco dias após a exposição, quando familiares levaram um recipiente de Paraquat ao hospital e levantaram possibilidade de intoxicação. Anteriormente ao contato, houve administração de carvão ativado por decisão da equipe médica, mesmo sem histórico de ingestão do produto, e tratamento sintomático e suportivo.

Durante a internação, apresentou piora do quadro, necessitando de ventilação mecânica, e estava em uso de antibióticos, corticoides, antioxidantes e hemodiálise. O uso de oxigênio foi evitado quando possível. Além disso, recebeu 25 bolsas de concentrado de hemácias ou plasma. Trinta dias após a exposição, o paciente evoluiu a óbito devido às complicações da intoxicação (síndrome da angústia respiratória aguda e fibrose pulmonar).

DISCUSSÃO

O Paraquat é amplamente utilizado no combate às ervas daninhas na lavoura³. Ele não existe em estado natural, tendo sido primeiro sintetizado por Weidel e Russo em 1882 e passou a ser utilizado em 1962. Os primeiros casos fatais foram acidentais e datam de 1964⁴. No entanto, desde então, mortes por intoxicação ocupacional ou suicídio também foram relatadas.

Em humanos, pequenas ingestas podem levar à morte (10-20 ml da solução em 20%), sendo que a menor dose letal já relatada foi de 1g³. O mecanismo bioquímico responsável por tal toxicidade não é completamente elucidado. Porém, sabe-se que ele causa dano tecidual pela formação de radicais livres e espécies reativas de oxigênio, que provocam lesões em membranas, proteínas e DNA⁴.

A intoxicação pode ocorrer por via dérmica, intramuscular, endovenosa e oral, sendo essa mais grave. Na exposição cutânea, a pele íntegra é praticamente impermeável ao herbicida, tornando-se vulnerável quando ulcerada, graças ao contato prolongado ou pela elevada concentração do tóxico⁴. Além disso, quando há exposição de grande área corporal, pode haver toxicidade similar àquela provocada pela ingestão, tal qual observado no caso aqui descrito³.

Quando há contato com a pele, pode ocorrer irritação, descamação, dermatites, eritemas, bolhas, úlceras e queimaduras. Já a inalação pode provocar irritação nasal, epistaxe, cefaleia e tosse. Por fim, na ingestão pode ocorrer dor em orofaringe, esôfago e abdome, irritação gastrointestinal, náuseas, vômitos, diarreia, úlcera local e necrose tecidual^{2,3,4}.

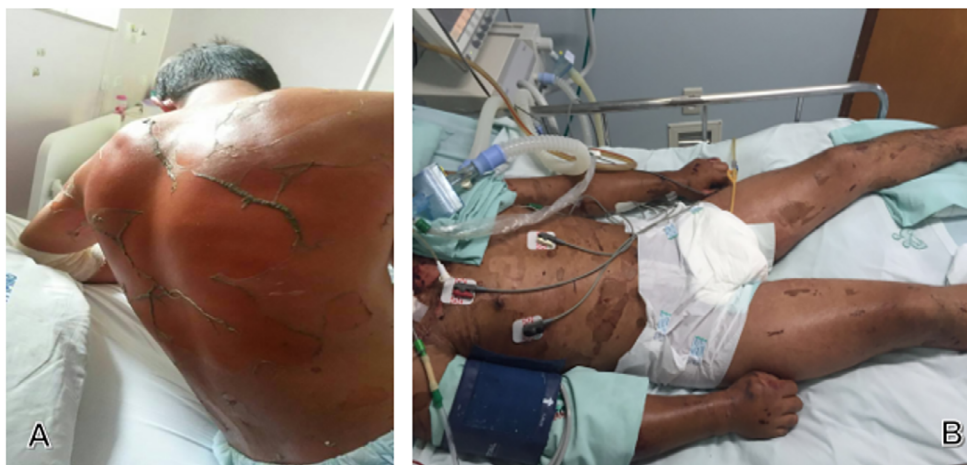

Figura 1. Imagem do paciente com lesões descamativas no 5º dia de internação (A) e com lesões já em processo de cicatrização no 15º dia (B).

Os pulmões são os órgãos-alvo principais nestas intoxicações, resultando em lesões severas e fibrose, caracterizadas por edema, hemorragia e inflamação intersticial. Tais alterações são notadas em exames de imagem, além da presença de tosse, dispneia, taquipneia, cianose periférica e hipoxemia⁵.

Laboratorialmente, a intoxicação gera aumento de aminotransferases, bilirrubinas, amilase e creatinquinase devido a lesões hepáticas, biliares, pancreáticas e falência cardíaca. Lesões renais podem ainda acarretar proteinúria, hematúria, hipocalcemia e hiponatremia^{4,5}.

A confirmação diagnóstica é realizada por métodos colorimétricos, cromatográficos, eletroforéticos e imunológicos. O teste de urina com ditonito de sódio, dosagem do nível sérico e a gasometria arterial seriada possuem um bom valor preditivo no prognóstico^{3,4}.

O tratamento consiste em prevenir a absorção da substância, com lavagem gástrica, uso de adsorventes e laxantes em intoxicações orais. Também deve-se realizar medidas de excreção, como diurese provocada, hemodiálise e plasmaférese. Por fim, antioxidantes e quelantes de ferro podem reduzir lesões celulares. O uso de oxigênio suplementar não deve ser rotineiro, pois potencializa danos pulmonares⁶.

Ainda não existe nenhum antídoto específico para este herbicida, com mortalidade média superior a 70%, sendo responsável por até 13% dos óbitos relacionados a intoxicações por praguicidas⁷.

Atualmente, mais de 50 países proíbem a comercialização do Paraquat, dentre eles a China e, desde 2007, a União Europeia. No Brasil, a Agência Nacional de Vigilância Sanitária decretou em 2020 a proibição de seu uso⁶.

Uma alternativa ao herbicida é o Diquat, também potencialmente tóxico e sem antídoto específico, apesar de possuir maior dose letal (30-60 ml). O principal órgão acometido, neste caso, é o rim⁸.

Embora existam medidas restritivas ao uso do Paraquat e tentativa de substituições, o produto ainda é comercializado ilegalmente no Brasil, sendo a China um dos principais exportadores, na qual seu uso foi banido em 2016¹. Um exemplo disso é a notificação de sete tentativas de suicídio envolvendo este herbicida em 2021 no Paraná, sendo que quatro delas evoluíram para óbito⁹.

CONCLUSÃO

Acidentes com agrotóxicos são comuns no Brasil, tanto por falta de orientação, quanto por

manuseio inadequado, além da venda indiscriminada. Devido à inexistência de tratamento eficaz, pouco conhecimento das equipes de saúde sobre o diagnóstico e tratamento e intervalo de tempo prolongado até a instituição de medidas de desintoxicação e suporte, os índices de letalidade se mantêm elevados.

Nesse cenário, apesar de proibido, o Paraquat continua sendo comercializado ilegalmente no país e, juntamente com seu semelhante - o Diquat, permanece fazendo vítimas. Vale ressaltar que grande atenção se dá aos casos de ingestão com tais substâncias, mas pouco se fala nas outras vias de exposição, inclusive cutânea, e que também podem gerar desfechos sombrios.

Os riscos envolvidos na intoxicação com tais substâncias tornam importante a discussão do caso para conhecimento médico e alertar a necessidade de novas medidas de fiscalização para restringir o acesso ao produto ilegal. Além disso, necessita-se maior investimento em educação em saúde para a população, de forma a evitar exposições acidentais ao Paraquat e ao Diquat, assim como relatado neste caso.

REFERÊNCIAS

1. Sun B, He Y. Paraquat poisoning mechanism and its clinical treatment progress. *Zhonghua Wei Zhong Bing Ji Jiu Yi Xue*. 2017;29(11):1043-6.
2. Toxbase. Paraquat. Atualizado em Jan 2021 [acesso em 01 Feb 2022]. Disponível em: <https://www.toxbase.org/Poisons-Index-A-Z/P-Products/Paraquat-----/>.
3. Centro de Informações Toxicológicas de Santa Catarina. Monografia do CIT-SC - Auxílio ao Atendimento. Santa Catarina; 02 Jul 2013.
4. Schmitt G, Paniz C, Grotto D, et al. Aspectos gerais e diagnóstico clinicolaboratorial da intoxicação por paraquat. *J. Bras. Patol. Med. Laboratório*. 2006;42(4):235-43.
5. Oga S, Camargo MMA, Batistuzzo JAO. Fundamentos de Toxicologia. 4. ed. São Paulo: Atheneu; 2014.
6. Centro de Estudos em Toxicologia da Universidade Federal do Ceará. Herbicida Paraquat: Riscos à saúde e Legislação. Boletim Informativo 12 - XXVIII Encontro de Extensão; 2019.
7. Dinis-Oliveira RJ, Duarte JA, Sánchez-Navarro A, et al. Paraquat poisonings: mechanisms of lung toxicity, clinical features, and treatment. *Crítico. Rev Toxicol*. 2008;38(1):13-71.
8. Huang Y, Zhang R, Meng M, et al. High-dose diquat poisoning: a case report. *J Int Med Res*. 2021;49(6).
9. Secretaria de Saúde do Paraná. Boletim Epidemiológico de Zoonoses e Intoxicações Nº 01; Jan 2022.

CONTRIBUIÇÃO DOS AUTORES

Todos os autores participaram da revisão de literatura, desenvolvimento do artigo, elaboração das imagens e coleta de dados.

FONTES DE FINANCIAMENTO

Esta pesquisa não recebeu nenhum subsídio específico de agências de fomento nos setores público, comercial ou sem fins lucrativos.

CONFLITOS DE INTERESSES

Não há.

Autor Correspondente:

Fernanda Silva Hojas Pereira
fernanda.hojas.p@gmail.com

Editor:

Prof. Dr Felipe Villela Gomes

Recebido: 11/11/2022

Aprovado: 23/02/2023
