


Valoración del daño corporal: Reporte de caso

Assessment of body injury: Case report

- ¹ Edmundo N. Chóez Chilibingua 
Especialista en Medicina Forense. Universidad Central del Ecuador.
eduardo.choez@gmail.com
- ² María F. Zambrano Pérez 
Especialista en Medicina Forense. Universidad Central del Ecuador.
a15_fernanda@hotmail.com
- ³ Mayra V. Barros Carvajal 
Especialista en Medicina Forense. Universidad Central del Ecuador
mvcmedi7@hotmail.com
- ⁴ Mariana J. Chuquirima Lima 
Especialista en Medicina Forense. Universidad Central del Ecuador.
marianachuquirima@gmail.com
- ⁵ Doris N. Calle Mendoza 
Especialista en Medicina Forense. Universidad Central del Ecuador.
churona123@hotmail.com



Artículo de Investigación Científica y Tecnológica

Enviado: 19/01/2022

Revisado: 08/02/2022

Aceptado: 22/03/2022

Publicado: 10/06/2022

DOI: <https://doi.org/10.33262/anatomiadigital.v5i2.1.1671>

Cítese: Chóez Chilibingua, E. N., Zambrano Pérez, M. F., Barros Carvajal, M. V., Chuquirima Lima, M. J., & Calle Mendoza, D. N. (2022). Valoración del daño corporal: Reporte de caso. *Anatomía Digital*, 5(2.1), 60-67.
<https://doi.org/10.33262/anatomiadigital.v5i2.1.1671>



ANATOMÍA DIGITAL, es una Revista Electrónica, Trimestral, que se publicará en soporte electrónico tiene como misión contribuir a la formación de profesionales competentes con visión humanística y crítica que sean capaces de exponer sus resultados investigativos y científicos en la misma medida que se promueva mediante su intervención cambios positivos en la sociedad. <https://anatomiadigital.org>
La revista es editada por la Editorial Ciencia Digital (Editorial de prestigio registrada en la Cámara Ecuatoriana de Libro con No de Afiliación 663) www.celibro.org.ec

Esta revista está protegida bajo una licencia Creative Commons AttributionNonCommercialNoDerivatives 4.0 International. Copia de la licencia: <http://creativecommons.org/licenses/by-nc-nd/4.0/>

Palabras claves:

Violencia
Intrafamiliar,
Agresión,
Amenazas

Keywords:

Intrafamily
Violence,
Aggression,
Threats

Resumen

Definimos como violencia a la conducta agresiva, cuya intención es la de causar daño sobre aquel que la ejerce, partiendo de este breve concepto podemos citar que la violencia intrafamiliar es el tipo de conducta agresiva que ocurre entre miembros de una familia, o también el caso de personas emparentadas ya sea por consanguinidad o por afinidad. El presente caso se trata de una persona de sexo femenino, adulta, víctima de agresión verbal, por parte de su pareja sentimental teniendo como resultado final de la agresión, amplias lesiones físicas. Como conclusión tenemos un caso de violencia intrafamiliar cuyo victimario fue la pareja sentimental de la paciente, si bien las lesiones no fueron proporcionadas directamente por el agresor, pero las amenazas de muerte fueron las que desencadenaron la reacción de supervivencia en la víctima y le ocasionó indirectamente las amplias lesiones físicas.

Abstract

We define violence as aggressive behavior, the intention of which is to cause harm to the person who exercises it, starting from this brief concept we can cite that intrafamily violence is the type of aggressive behavior that occurs between members of a family, or also the case of people related either by consanguinity or by affinity. The present case is about a female, adult, victim of verbal aggression by her sentimental partner, with the final result of the aggression being extensive physical injuries. As a conclusion we have a case of domestic violence whose perpetrator was the sentimental partner of the patient, although the injuries were not directly provided by the aggressor, but the death threats were those that triggered the survival reaction in the victim and indirectly caused extensive physical injuries.

Introducción

Se entiende que la violencia, es el hecho que se despliega fundado en el abuso del desequilibrio de poder y que se ejerce en el cuerpo del otro, produciendo algún tipo de "daño". A través de la historia de la humanidad se ha demostrado que la violencia ha sido utilizada principalmente como una herramienta para ejercer poder y control. A

nivel mundial la más practicada es la violencia ocasionada a la mujer por parte de su pareja, según datos estadísticos proporcionados en el 2015 la prevalencia de este tipo de violencia, a nivel internacional, oscila entre el 10 y el 69% (1). La violencia intrafamiliar, sea esta de tipo físico, psicológico, sexual o reproductivo, tiene un impacto negativo en la salud de la persona que lo padece, que puede manifestarse con alteraciones orgánicas, problemas del sistema nervioso central, estrés emocional, depresión, afectación a la salud sexual y reproductiva (2).

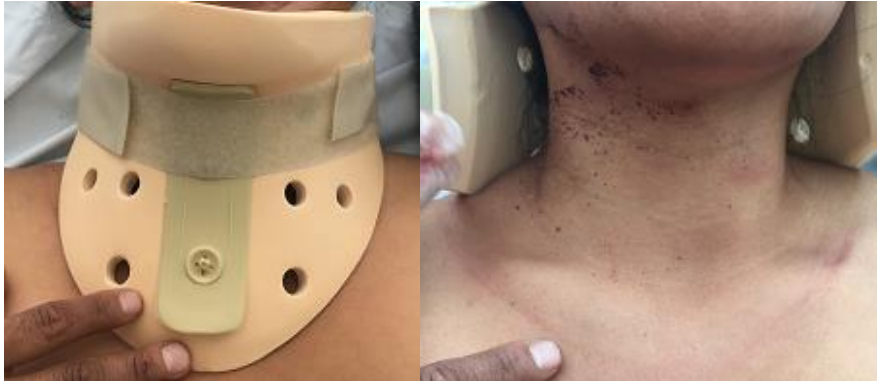Es menester mencionar en el presente trabajo una pequeña diferenciación entre lesión directa y una indirecta para comprender de mejor manera el caso a discutir. Una lesión directa es la que se produce, por la acción de otro sujeto: como patadas, codazos, puñaladas, etcétera es decir, el agente causal se dirige hacia la víctima, proporcionado un daño, por el contrario una lesión indirecta ocurre cuando es el cuerpo de la víctima el que se dirige hacia el objeto causal y da como consecuencia de ese encuentro un daño.

Presentación de caso

Antecedentes: El presente es un caso Flagrante reportado en la Unidad Judicial de violencia intrafamiliar en infracciones Flagrantes del Consejo de la Judicatura. Se trató de una persona de sexo femenino de 38 años de edad, instrucción básica, divorciada (por antecedentes de maltrato previo), madre de cuatro hijos, empleada del sector privado, sin discapacidad ni comorbilidades, refirió automedicarse por padecer insomnio una semana previa a los hechos. Fue ingresada a la unidad de Emergencia del Hospital General Docente Calderón por presentar politraumatismo, durante la entrevista médico legal, refirió haber sido víctima de violencia verbal y amenazas de muerte por parte de su novio, por lo cual para salvar su vida decidió saltar de un primer piso, rozando su tórax anterior y abdomen en una saliente donde estaban vidrios rotos sufriendo así herida cortante y cayendo sobre un cielo raso que cubría una lavadora. Refirió además ser víctima de constante violencia por parte de su novio por lo cual tenía planificado solicitar una boleta de auxilio hace una semana atrás.

Hallazgos clínicos: En la valoración física se encontró los siguientes hallazgos: presencia de collarín cervical, mismo que se retiró parcialmente con autorización y ayuda del personal de emergencia. En cara anterior de cuello se observaron varias equimosis rojizas de diferente forma y tamaño siendo la menor de un centímetro de diámetro y la mayor de uno por tres centímetros teniendo semejanza con improntas dejadas por dedos humanos (**Fotografía 1 y 2**).

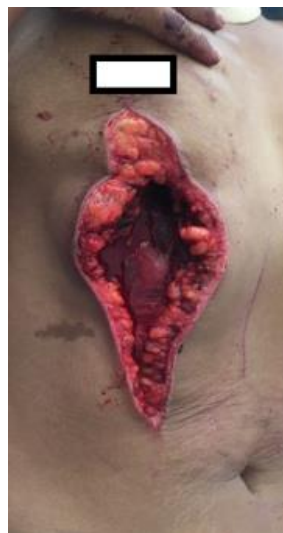Fotografía 1 y 2. A la izquierda se observa presencia de collarín cervical y a la derecha se observan en cuello varias equimosis rojizas con restos hemáticos secos.



Fuente: Fernanda Zambrano.

En región esternal tercio inferior se observaron varias excoriaciones con costra hemática húmeda lineales en sentido vertical, paralelas entre sí, siendo la menor de cinco centímetros y la mayor de ocho centímetros. En línea medio clavicular derecha abarcando desde cuadrantes inferiores de mama y extendiéndose hacia flanco de mismo lado se extiende una herida abierta sin halo equimótico, sangrante que compromete piel y tejido celular subcutáneo, dejando a la vista plano muscular, de treinta centímetros de longitud (Fotografía 3).

Fotografía 3. Se observa herida profunda que abarca tórax inferior y abdomen superior, compromete piel, tejido celular subcutáneo dejando a la vista plano muscular.

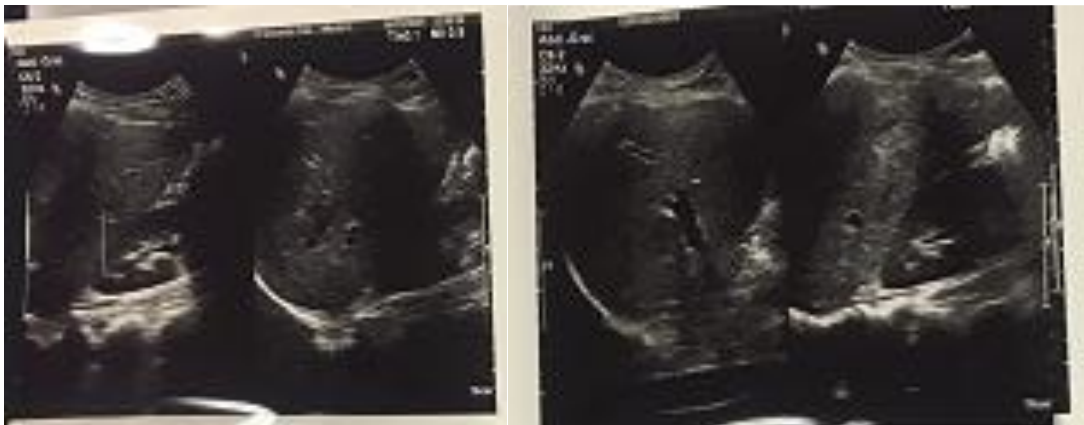

Fuente: Fernanda Zambrano.

En región epigástrica media se observó una excoriación lineal con costra hemática húmeda de trazo vertical de diez centímetros de longitud. Codo derecho excoriado con costra serohemática húmeda. En cara posterior de antebrazo derecho tercio inferior se observó una excoriación con costra hemática húmeda de uno por dos centímetros. En cara anterior tercio inferior de pierna derecha se observó una equimosis negruzca de tres por dos centímetros sobre la que se asentaba una excoriación con costra serohemática húmeda en sentido horizontal que mide cuatro centímetros de longitud.

Evaluación diagnóstica: Una vez obtenida la entrevista, observado y detallado las lesiones se procedió a investigar dentro de la Historia Clínica se observó el resultado de imagen de un Eco-fast mismo que da una impresión radiológica de estudio negativo para liquido libre en cavidad abdominal, determinando así que no hubo ingreso del objeto causal de la lesión a cavidad (Fotografía 4).

Fotografía 4. Se observa imágenes de Eco-Fast de cavidades normales.



Fuente: Fernanda Zambrano.

Las lesiones presentadas por la paciente si bien no han sido proporcionadas de una forma directa, el desencadenante de las mismas fue la agresión verbal y las amenazas de muerte. La incapacidad médico legal otorgada en este caso tomando en consideración la profundidad y extensión fue de Nueve a Treinta días a partir de la fecha de producción.

Intervención terapéutica: Paciente que sufre traumatismo indirecto sobre objeto con bordes filosos, dando como resultado una solución de continuidad de 30 centímetros de extensión en sentido vertical que abarca tórax y abdomen derechos, con sangrado activo y profuso, se inicia hidratación, analgesia, control de signos vitales, collarín cervical, control de hemorragia, hemostasia mecánica, limpieza y sutura de herida por planos.

Seguimiento y Resultados: Paciente adulta que ingresa con cuadro de policontusiones, al segundo día de su hospitalización presenta notable mejoría, hemodinámicamente estable por lo que se le da el alta.

Discusión

El análisis obtenido de este caso contribuye al conocimiento y ampliación del campo de acción de la Medicina Legal y Forense en nuestro país que en la actualidad se encuentra en desarrollo, además de dar una señal de alarma, que alerta al profesional de la posible existencia de una relación en la que el hombre ejerce violencia intrafamiliar. A nivel internacional es bien conocido que el sistema sanitario es fundamental para identificar la violencia intrafamiliar, pero existe controversia sobre la conveniencia de un cribado generalizado (Justicia y Ministerio de Salud) (3). Para ello, es necesario detectar y atender las situaciones de violencia hacia las mujeres atendidas en la consulta, coincidiendo con otros autores que aconsejan realizar cribado en toda casa de salud (4). Asimismo, en el presente caso hay que notar la interrelación entre antecedentes de maltrato previo y violencia intrafamiliar: las personas que han vivido situaciones de violencia familiar presentan un riesgo más elevado de ser ellas mismas víctimas de violencia intrafamiliar (5). Una fortaleza de este estudio es que identifica situaciones observables, que por estar asociadas a la violencia intrafamiliar pueden ser señales de alarma para los y las profesionales clínicos que no incluyen de modo habitual la indagación sobre violencia de pareja en la historia clínica.

Conclusión

- El presente caso claramente se trata de violencia intrafamiliar, teniendo como victimario a la pareja sentimental de la paciente, es decir una persona con la que ya comparte un vínculo de afinidad, si bien las lesiones no fueron proporcionadas directamente por el agresor, pero las amenazas de muerte fueron las que desencadenaron la reacción de supervivencia en la víctima y le ocasionó indirectamente las amplias lesiones físicas descritas.
- La violencia intrafamiliar por décadas ha sido naturalizada y vista como una verdad que no podía ser debatida, tanto a nivel mundial como en nuestro país, pues pertenecía a mundo privado, a la intimidad de la pareja o a la familia. Dentro de esta lucha por sancionar estos actos violentos han participado y jugado un papel importante a través de la historia, mujeres y grupos LGBTIQ+ (Lesbianas, Gays, Bisexuales, Transgénero, Transexuales, Travestis, Intersexual y Queer), quienes con su arduo trabajo son los que han permitido sancionar este tipo de violencia.

Referencias bibliográficas

Teresa Yago Simón CTA. Violencia de pareja hacia las adolescentes y jóvenes atendidas en una consulta de anticoncepción e indicadores de riesgo. REVISTA ESPAÑOLA DE MEDICINA LEGAL. 2015 marzo; 41(3).

Heinrich Geldschläger OGC. Abordaje terapéutico de hombres que ejercen violencia de género. *Terapéutica en APS*. 2013 febrero: p. 89-96.

Arnosó , Ibabe I, Arnosó M, Elgorriaga E. El sexismo como predictor de la violencia de pareja en un contexto multicultural. *Anuario de Psicología Jurídica* 2016. 2017 febrero.

Subsecretaría de Prevención y Participación Ciudadana Dirección General de Prevención del Delito y Participación Ciudadana. *Guía del Taller Prevención de la Violencia Familiar*. 2012.

Acosta ML. Medicina legal y forense y violencia de género. *REVISTA ESPAÑOLA DE MEDICINA LEGAL*. 2010 marzo; 3(36).



El artículo que se publica es de exclusiva responsabilidad de los autores y no necesariamente reflejan el pensamiento de la **Revista Anatomía Digital**.



El artículo queda en propiedad de la revista y, por tanto, su publicación parcial y/o total en otro medio tiene que ser autorizado por el director de la **Revista Anatomía Digital**.



Indexaciones

