











<https://doi.org/10.31533/pubvet.v17n8e1439>

Correção de hérnia umbilical em potra por meio da técnica aberta

Daniel Sérgio de Faria Almeida¹, Pedro Ferreira de Sousa Junior¹, Davi Soares Serra Cardoso¹, Aldmizio Pereira Sedrim Filho¹, Gabriel Satoru Ohashi¹, Dayanne Anunciação Silva Dantas Lima², Fernanda Vieira Henrique², Wagner Costa Lima³, Kenney de Paiva Porfírio³, Manoel Lopes da Silva Filho^{4*}

¹Graduando em Medicina Veterinária, Universidade Federal do Piauí - UFPI, Campus Professora Cinobelina Elvas, Departamento de Medicina Veterinária - DMV, Bom Jesus-PI, Brasil.

²Médica Veterinária do Hospital Veterinário, UFPI, Campus Professora Cinobelina Elvas, DMV, Bom Jesus-PI, Brasil.

³Professor Dr. em Ciência Animal, UFPI, Campus Professora Cinobelina Elvas, DMV, Bom Jesus-PI, Brasil.

⁴Professor Associado, UFPI, Campus Professora Cinobelina Elvas, Departamento de Medicina Veterinária, Bom Jesus-PI, Brasil.

*Autor para correspondência. E-mail: manoellopes@ufpi.edu.br

Resumo. A hérnia umbilical é uma patologia comum em equídeos, sendo caracterizado por uma protrusão de órgãos ou estruturas da cavidade abdominal envolvida, por peritônio que saem através do anel umbilical que não sofreu involução podendo gerar quadros de cólicas, estrangulamento de alças e influenciar na questão estética do animal. Suas causas podem ser de origem congênita ou adquirida. O diagnóstico é realizado por meio de palpação e identificação do anel herniário associado com exame de ultrassonografia para detecção do conteúdo herniário. O tratamento consiste na redução manual ou cirúrgica da hérnia. O animal em relato trata-se de uma potra da raça quarto de milha com 7 meses de idade, diagnosticada com uma hérnia umbilical de 5 cm, sem presença de encarceramento e sem presença de desconforto. O diagnóstico foi feito por meio de palpação e tratamento realizado através de herniorrafia pela técnica aberta, com boa recuperação e cicatrização no pós-operatório.

Palavras chave: Equino, herniorrafia, potra

Umbilical hernia repair in a foal using the open technique

Abstract. Umbilical hernia is a common condition in equids, characterized by a protrusion of organs or structures from the abdominal cavity, through the umbilical ring that did not undergo involution, which can lead to colic episodes, loop strangulation, and impact the animal's aesthetics. Its causes can be congenital or acquired. Diagnosis is made through palpation and identification of the hernial ring, along with an ultrasound examination to detect the hernial contents. Treatment consists of manual or surgical reduction of the hernia. The reported case involves a 7-month-old Quarter Horse filly, diagnosed with a 5 cm umbilical hernia, without incarceration or discomfort. Diagnosis was made through palpation, and the treatment involved open herniorrhaphy, with a good recovery and post-operative healing.

Keywords: Equine, herniorrhaphy, foal

Reparación de hernia umbilical en un potro mediante técnica abierta

Resumen. La hernia umbilical es una patología común en los equinos, caracterizada por una protrusión de órganos o estructuras de la cavidad abdominal involucradas por peritoneo que sobresale por el anillo umbilical que no ha sufrido involución, lo que puede derivar en cólicos, estrangulamiento de asas e influir en el tema estético del animal. Sus causas pueden ser congénitas o adquiridas. El diagnóstico se realiza por palpación e identificación del

anillo herniario asociado a un examen ecográfico para detectar el contenido herniario. El tratamiento consiste en la reducción manual o quirúrgica de la hernia. El animal reportado es una potra Cuarto de Milla, de 7 meses de edad, diagnosticada con hernia umbilical de 5 cm, sin presencia de encarcelamiento y sin presencia de molestias. El diagnóstico se realizó por palpación y el tratamiento se realizó por herniorrafia mediante técnica abierta, con buena recuperación y cicatrización en el postoperatorio.

Palabras clave: Equino, herniorrafia, potro

Introdução

Comumente na hipiatria observa-se uma variedade de patologias que acometem os equinos jovens, dentre elas destaca-se a hérnia umbilical, uma protrusão do conteúdo de uma cavidade do corpo, através de abertura herdada ou adquirida ([Čitek et al., 2009](#); [Figueirêdo, 1999](#); [Rings, 1995](#); [Silva et al., 2021](#); [Sutradhar et al., 2009](#)), com ocorrência em todas as espécies e raças ([Bähr & Distl, 2005](#)). Segundo [Čitek et al. \(2009\)](#), essa enfermidade pode ser uma característica hereditária. Essa afecção é caracterizada como um estado patológico, ao qual estruturas da cavidade abdominal saem por um ponto anatomicamente frágil, caracterizado por uma falha na musculatura da parede abdominal ([Carvalho, 2019](#)), o que culmina em uma protrusão de órgão ([Čitek et al., 2009](#); [Figueirêdo, 1999](#); [Sutradhar et al., 2009](#)). A hérnia pode ser adquirida, quando é decorrente de algum trauma, procedimentos cirúrgicos, degeneração ou manejo incorreto da cura do umbigo, ou hereditária ocorre devido a uma má formação ou defeito durante a fase embrionária ([Barreau, 2008](#); [Mann, 1993](#); [Sutradhar et al., 2009](#)).

O diagnóstico para hérnia umbilical é baseado na palpção digital da região abdominal do paciente e ultrassonografia. A palpção torna possível avaliar o tamanho, o formato do anel, conteúdo da bolsa e a facilidade de redução ([Maturana, 2019](#)). Para ([Figueirêdo, 1999](#)), torna-se imprescindível no exame semiológico, que o paciente se encontre em estação em posição quadrupedal.

Esta patologia pode trazer consigo uma diversidade de sinais, já que as hérnias umbilicais interferem no desenvolvimento dos animais, predisõem infecções sistêmicas e podem não sobreviver, além de causarem desvalorização do animal e grandes prejuízos biológicos ao criatório ([Peiró et al., 2009](#); [Rabelo et al., 2005](#)). O presente trabalho tem como objetivo principal relatar o caso de um equino jovem, sete meses de idade, raça quarto de milha, fêmea, encaminhado para o Hospital Veterinário Universitário da Universidade Federal do Piauí, Campus Professora Cinobelina Elvas, apresentando hérnia umbilical, a qual teve resolução cirúrgica.

Relato de caso

Foi atendida no Hospital Veterinário Universitário da Universidade Federal do Piauí (UFPI), Campus Professora Cinobelina Elvas (CPCE), uma potra da raça Quarto de Milha, de uma propriedade localizada na cidade Cristino Castro, Piauí, no dia 28 de junho de 2023, com sete meses de idade pesando 190 kg, pelagem castanha, vacinada e vermifugada. O histórico relatado pelo proprietário é que a potra apresentava aumento de volume na região ventral do abdômen, mais precisamente no umbigo ([Figura 1](#)), há aproximadamente quatro meses. O proprietário relatou que foi realizado a cura do umbigo de forma criteriosa e que não apresentava sinais de hérnia ao nascimento. No entanto, com o passar dos meses, foi observado um aumento de volume na região umbilical, característico de hérnia.

O proprietário solicitou um atendimento clínico no Hospital Veterinário Universitário-HVU de Bom Jesus para uma melhor avaliação. Ao realizar o exame físico, a potra apresentava frequência cardíaca de 34 BPM (batimentos/minuto), dois segundos de TPC (tempo de preenchimento capilar), temperatura de 37,9° C, frequência respiratória de 21 MRPM (movimentos respiratórios/minuto), micção normal, escore corporal 3 (na escala de 1 a 5), defecação normal, motilidade gastrointestinal com peristaltismo normal, mucosa normocoradas, não apresentava dor e possuía ausência de incomodo na palpção da hérnia, com redução para cavidade abdominal.

Levando em consideração os achados do exame clínico, o diagnóstico foi de hérnia umbilical, devido as características encontradas na palpção do animal, onde foi detectado a presença do anel herniário, saco herniário e conteúdo. Além disso, o animal não possui sinais de encarcelamento devido à ausência

de dor durante a palpação e pelo fato de a hérnia ser redutível. Foi realizado o exame de ultrassom para a confirmação do diagnóstico ([Figura 2](#)).



Figura 1. Aumento de volume na região umbilical.

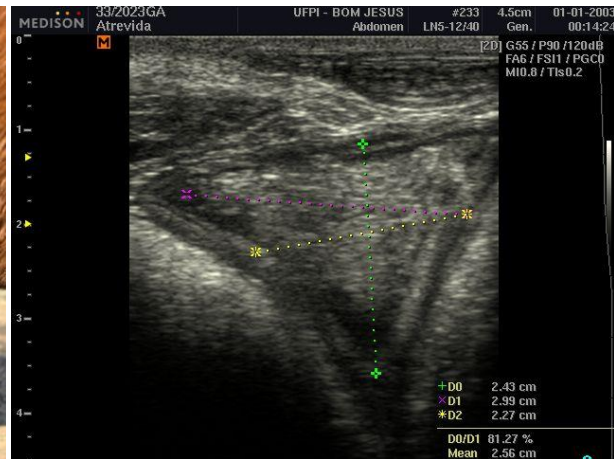


Figura 2. Exame de ultrassom para a confirmação do diagnóstico.

Foi realizado hemograma no dia 3/07/2023, estipulado no pré-operatório que constatou hemácias valor: $6,0 \times 10^6$, hemoglobina valor: 12g/dL, hematócrito valor: 32%, observação: hemácias morfológicamente normais. No leucograma e plaquetograma não apresentou alteração em relação aos valores de referências, apresentando leucócitos morfológicamente conservados e plaquetas sem alteração morfológica.

Após avaliação do resultado do hemograma, foi marcada a cirurgia da paciente para o dia 5 de julho de 2023 e o animal passou por um período de jejum alimentar de 12 horas antes do procedimento. Realizou-se medicação pré-anestésica com acepromazina na dose de 0,03 mg/kg por via intravenosa (IV). Quinze minutos após, o animal foi conduzido para a sala de indução anestésica, onde se obteve o acesso venoso com cateter 18 G na veia jugular, sendo então administrada xilazina na dose de 0,3 mg/kg, (IV). Em seguida, realizou-se a indução anestésica com diazepam na dose de 0,05 mg/kg associado na mesma seringa a cetamina na dose de 3 mg/kg, por via (IV) ([Figura 3A](#)).

O animal foi suspenso por meio de uma talha e posicionado sobre a mesa cirúrgica. Procedeu-se a intubação do animal com sonda traqueal número 18 e a manutenção anestésica foi baseada em anestesia inalatória com isoflurano diluído em 100% de oxigênio. Além disso, foi feito um bloqueio anestésico infiltrativo subcutâneo e muscular com cloridrato de lidocaína sem vasoconstrictor a 2% (20 mL) associado a ropivacaína a 1% (20 mL) em forma de U invertido ao redor da cicatriz umbilical ([Figura 3B](#)).

Em seguida, foi feita a antisepsia prévia com iodo povidona seguida de antisepsia definitiva com clorexidina 2%. A técnica escolhida, foi a aberta, sendo realizado o pinçamento da pele em excesso com uma pinça hemostática reta e feito sua remoção por meio de uma incisão. Logo, foi realizado a dissecação da região do subcutâneo acima do saco herniário, após sua identificação, ele foi removido com o auxílio de uma tesoura romba-romba, o anel herniário possuía 4 cm de diâmetro e não havia encarceramento de alças intestinais ([Figura 4A](#)). Foi realizada a sutura de Sultan nas bordas do anel herniário com fio de Polipropileno, nº 2-0. O tecido subcutâneo foi reduzido com padrão *cush*, com o fio categute, nº 0 ([Figura 3B](#)). Finalmente, a dermorrafia com fio de polipropileno 2-0, com sutura em padrão Wolf. ([Figura 4B](#)).

No pós-operatório foi realizado limpeza diária com solução fisiológica 0,9%, e aplicado uma fina camada na área afetada duas vezes ao dia de pomada vetaglós® e spray de prata como repelente. Foi administrado anti-inflamatório a base meloxicam 2% na dose de 0,6mg/kg/PV por via IM por três dias seguidos e antibiótico a base de Penicilina G procaína; Penicilina G Benzatina; Dihidroestreptomicina (sulfato) na dose de 25.000 UI de penicilina e 25mg de sulfato de Dihidroestreptomicina por kg de peso corporal, por via IM profunda em dose única.



Figura 3. A: Animal na sala de indução a realização da medicação pré-anestésica. **B:** Bloqueio anestésico infiltrativo.

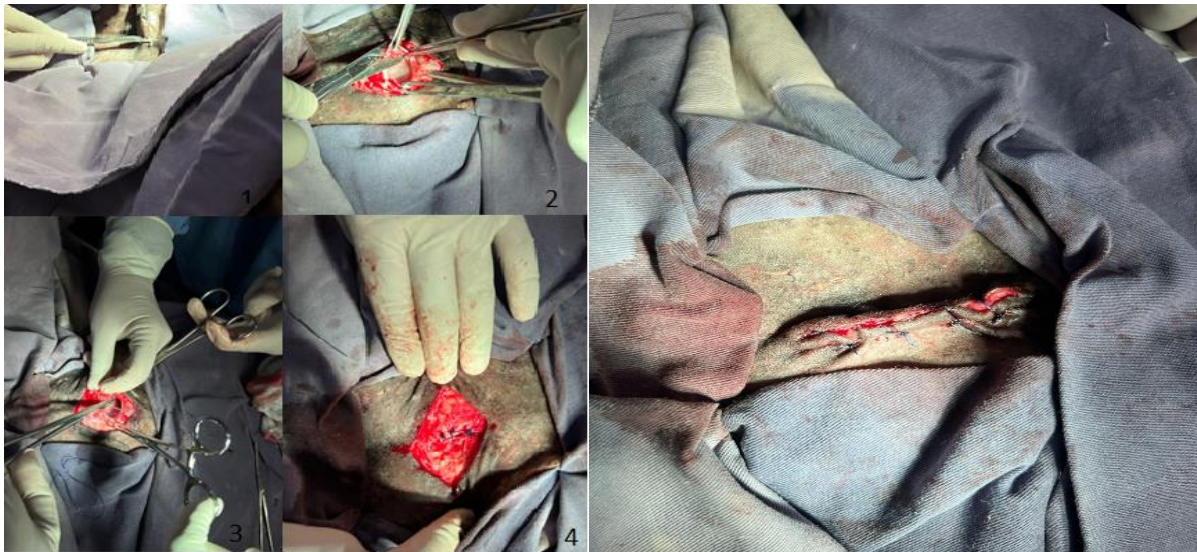


Figura 4. A: 1(realização da incisão na pele com remoção de excesso de pele), 2 (dissecação e remoção do anel herniário), 3 (transfixação dos fios para posterior sutura) e 4 (sutura da musculatura com padrão sultan). **B:** Região abdominal após a realização da cirurgia.

Resultado e discussão

Segundo [Knottenbelt & Pascoe \(1994\)](#), hérnias umbilicais desenvolvem-se em 0,5 - 2% dos equinos jovens. As hérnias umbilicais pequenas podem aparecer e resolver-se espontaneamente, porém as que possuem dimensões maiores e que apresentam sinais de estrangulamento necessitam de intervenção cirúrgica ([Hendrickson, 2010](#)).

A maioria das hérnias é de origem congênita, estando presente nos pacientes desde o nascimento, podendo ser hereditária ou devido à má formação ainda no período de gestação ([Archanjo et al., 2020](#); [Arrington et al., 2012](#); [Jelin et al., 2011](#)). Estas podem ser classificadas como internas, onde ocorre o deslocamento de vísceras da própria cavidade abdominal; ou externas, quando é formada por um saco herniário constituído por peritônio parietal que se projeta para fora da cavidade abdominal, contendo alça intestinal, omento ou ambos ([Slatter & Aronson, 2007](#)). O mecanismo de transmissão das hérnias

por via congênita ainda não está totalmente esclarecido. Sabe-se que a doença pode ter caráter hereditário e diversos genes já foram descritos como possíveis envolvidos (característica poligênica) ([Archanjo et al., 2020](#); [Arrington et al., 2012](#); [Jelin et al., 2011](#)). Toda via, caso ainda tenha ou não infecção secundária, as hérnias podem ser consideradas complicadas, quando há infecção secundária, ou não complicada, quando não há infecção ([Slatter & Aronson, 2007](#)).

Os fatores que predis põem o desenvolvimento de hérnias incluem tração excessiva do cordão umbilical e infecções umbilicais. Muitas dessas hérnias são pequenas (menores que cinco cm) e fecham-se espontaneamente, enquanto hérnias maiores (acima de 10 cm) exigem tratamento cirúrgico ([Orsini, 1997](#); [Pierezan, 2009](#)). As hérnias umbilicais em potros são comuns; porém, raramente ocorre o estrangulamento do conteúdo herniário ([Dirksen et al., 2005](#); [Reed et al., 2005](#)).

Os sinais clínicos incluem aumento do tamanho, temperatura, consistência e sensibilidade do saco herniário, muitas vezes sem sinais de cólica ([Pierezan, 2009](#)). Sinais gastrointestinais agudos, como êmese, massa umbilical rígida, dolorida e irreduzível são indícios de que possuem vísceras encarceradas ([Knottenbelt & Pascoe, 1994](#); [Maturana, 2019](#)).

O diagnóstico baseia-se na palpação digital da região abdominal do paciente, podendo ser avaliado o tamanho, o formato do anel, conteúdo presente no saco herniário e a facilidade de redução. Nas hérnias menores torna-se necessária a inspeção com palpação cautelosa, com o animal em decúbito dorsal para facilitar a palpação do anel herniário e possibilitando observar a redução ou não do saco herniário para dentro da cavidade abdominal, nesse momento é possível medir o diâmetro do anel herniário ([Archanjo et al., 2020](#); [Arrington et al., 2012](#); [Jelin et al., 2011](#)). No caso relatado, o paciente apresentava hérnia pequena, durante a palpação com o animal em estação foi possível fazer a redução do conteúdo herniário e estabelecer o diagnóstico.

Além do exame clínico, também pode ser realizada ultrassonografia ou radiografia na região umbilical para possíveis diagnósticos diferenciais, além de avaliar o comprometimento de veias e artérias umbilicais e determinar comprometimento de vísceras e gravidade, no caso de infecções ([Steiner & Lejeune, 2009](#)). No caso atendido, foi realizado ultrassonografia como exame complementar para confirmação da doença.

A correção das hérnias umbilicais pode ser feita pela técnica aberta ou fechada. Se a hérnia for grande, deve-se abrir o saco herniário, e fazer uma herniorrafia aberta, é a técnica mais precisa, porém tem a desvantagem de ser mais invasiva ([Hendrickson, 2010](#)). Nas hérnias menores, pode ser feita a técnica fechada, que repara a hérnia sem abrir a cavidade abdominal e tem a vantagem da simplicidade e menores riscos de infecção, é indicada quando não há estruturas infeccionadas dentro do abdômen, porém tem a desvantagem de não ser capaz de ver o que está no saco herniário antes de suturar, o que pode causar a lesão de alça intestinal ([Hendrickson, 2010](#); [Smith, 2014](#); [Turner & McIlwraith, 2002](#)). Nesse caso, foi feita a técnica aberta, sendo assim o saco herniário é aberto, avaliado, ressecado e o anel herniário é reparado, além de ter menos risco de perfurar alguma alça intestinal durante a sutura.

De acordo com [Hendrickson \(2010\)](#), a decisão de utilizar antibióticos fica a critério do cirurgião e de acordo com sua conduta cirúrgica, pois, se a cirurgia estiver sido feita em condições assépticas, não é necessária a utilização. Todavia foi feita antibioticoterapia com penicilina (Penfort[®]) em dose única. O prognóstico para esse procedimento é bom, com base nos estudos realizados. As complicações de curto prazo incluíram edema leve adjacente à incisão e rompimento dos pontos.

O uso de anti-inflamatório não esteroides é usado no pós-operatório para controle da dor, indicados por ter boas propriedades analgésicas e anti-inflamatórias. O efeito analgésico e anti-inflamatório são produzidos por reduzir as sínteses de prostaglandinas através da inibição das cicloxigenases ([Alves et al., 2016](#)). No paciente relatado foi administrado anti-inflamatório (meloxicam 2%[®]) durante três dias.

Conclusão

A técnica cirúrgica empregada, herniorrafia aberta, mostrou-se eficiente, visto que a potra em questão se recuperou, não apresentando complicações no pós-operatório, com isso, evitou-se problemas futuros e preservação da estética desse paciente.

Referências bibliográficas

- Alves, J. E. O., Vieira, E. M. P., Sartori, F., & Catelli, M. F. (2016). Aspectos clínicos e experimentais da dor em equinos: Revisão de literatura. *Science and Animal Health*, 4(2), 131–147. <https://doi.org/10.15210/sah.v4i2.6472>
- Archanjo, A. B., Azevedo, M. A. S., Souza, D. R., Trivilin, L. O., Andrade Júnior, P. S. C., Amaral, C. B., & Nunes, L. C. (2020). Congenital peritoneopericardial diaphragmatic hernia in an geriatric Persian cat. *Medicina Veterinária*, 14(2), 117–122. <https://doi.org/10.26605/medvet-v14n2-2542>.
- Arrington, C. B., Bleyl, S. B., Matsunami, N., Bowles, N. E., Leppert, T. I., Demarest, B. L., Osborne, K., Yoder, B. A., Byrne, J. L., & Schiffman, J. D. (2012). A family-based paradigm to identify candidate chromosomal regions for isolated congenital diaphragmatic hernia. *American Journal of Medical Genetics Part A*, 158(12), 3137–3147. <https://doi.org/10.1002/ajmg.a.35664>.
- Bähr, C., & Distl, O. (2005). Frequency of congenital anomalies in cattle: Results from the practice in comparison with literature. *Deutsche Tierärztliche Wochenschrift*, 112(4), 149–154.
- Barreau, P. (2008). Perineal hernia: three steps in one surgery: pexy, sterilisation, repair. *Proceedings of the 33rd World Small Animal Veterinary Congress*, 33, 637–639.
- Carvalho, C. G. (2019). Hérnia umbilical em equino. 31f. Trabalho de Conclusão de Curso (Graduação em Medicina Veterinária) – Faculdade de Medicina Veterinária, Universidade de Rio Verde, Rio Verde. <https://doi.org/10.24070/bjvp.1983-0246.v15i2p118-120>
- Čítek, J., Řehout, V., & Hájková, J. (2009). Congenital disorders in the cattle population of the Czech Republic. *Czech Journal of Animal Science*, 54(2), 55–64. <https://doi.org/10.17221/1668-cjas>.
- Dirksen, G., Grunder, H.-D., & Stober, M. (2005). *Medicina interna y cirugía del bovino*. Inter-médica.
- Figueirêdo, L. J. C. (1999). *Onfalopatias de bezerros*. EDUFBA.
- Hendrickson, D. A. (2010). *Técnicas cirúrgicas em grandes animais* (Vol. 1, p. 238 p.). Guanabara Koogan.
- Jelin, E. B., Etemadi, M., Encinas, J., Schechter, S. C., Chapin, C., Wu, J., Guevara-Gallardo, S., Nijagal, A., Gonzales, K. D., Ferrier, W. T., Roy, S., & Miniati, D. (2011). Dynamic tracheal occlusion improves lung morphometrics and function in the fetal lamb model of congenital diaphragmatic hernia. *Journal of Pediatric Surgery*, 46(6), 1150–1157. <https://doi.org/http://dx.doi.org/10.1016/j.jpedsurg.2011.03.049>
- Knottenbelt, D. C., & Pascoe, R. R. (1994). Conditions of the alimentary tract: noninfectious disorders. In *Diseases and Disorders of the Horse*. Editora Wolfe.
- Mann, F. A. (1993). Perineal herniation. In M. J. Bojrab (Ed.), *Disease Mechanisms in small animal surgery* (pp. 92–97). Lea & Febiger.
- Maturana, P. M. (2019). *Principales alteraciones abdominales del neonato equino*. Universidad de Las Américas (Chile).
- Orsini, J. A. (1997). Management of umbilical hernias in the horse: treatment options and potential complications. *Equine Veterinary Education*, 9(1), 7–10. <https://doi.org/10.1111/j.2042-3292.1997.tb01266.x>
- Peiró, J. R., Lucato, B., Mendes, L. C. N., Ciarlini, P. C., Feitosa, F. L. F., Bonello, F. L., Maemura, S. M., Soares, G. T., Santana, A. E., & Perri, S. H. V. (2009). Evaluation of cytologic and biochemical variables in blood, plasma, and peritoneal fluid from calves before and after umbilical herniorrhaphy. *American Journal of Veterinary Research*, 70(3), 423–432. <https://doi.org/10.2460/ajvr.70.3.423>
- Pierezan, F. (2009). *Prevalência das doenças de equinos no Rio Grande do Sul*. Universidade Federal de Santa Maria. <https://doi.org/10.18226/21789061.v10i4p798>
- Rabelo, R. E., Sant’Ana, F. J. F., Paulo, N. M., Romani, A. F., Silva, L. A. F., Viu, M. A. O., Alves, C. B., Lima, C. R. O., & Silva, O. C. (2005). Use of the polylisine 0.1% and polyamide, latex membrane in the surgical correction of recidivating umbilical hernias in dairy cattle. *Acta Scientiae Veterinariae*, 33(6), 169–175. <https://doi.org/10.22456/1679-9216.14796>
- Reed, S. M., Bayly, W. M., & Sellon, D. C. (2005). *Medicina interna equina*. Guanabara Koogan S.A.

- Rings, D. M. (1995). Umbilical hernias, umbilical abscesses, and urachal fistulas. Surgical considerations. *The Veterinary Clinics of North America. Food Animal Practice*, 11(1), 137–148. [https://doi.org/10.1016/s0749-0720\(15\)30512-0](https://doi.org/10.1016/s0749-0720(15)30512-0).
- Silva, A. C. C., Caldeira, F. M. C., Roberto, G. B., Marcondes, R. A., Pinheiro, M. F., & Carrasco, A. O. T. (2021). Fístula intestinal em hérnia umbilical de cão: Relato de caso. *PUBVET*, 15(9), 1–5. <https://doi.org/10.31533/pubvet.v15n09a920.1-5>.
- Slatter, D. H., & Aronson, L. (2007). *Manual de cirurgia de pequenos animais* (Vol. 2). Manole São Paulo.
- Smith, B. P. (2014). *Large animal internal medicine-E-Book*. Elsevier Health Sciences.
- Steiner, A., & Lejeune, B. (2009). Ultrasonographic assessment of umbilical disorders. *Veterinary Clinics: Food Animal Practice*, 25(3), 781–794. <https://doi.org/10.1016/j.cvfa.2009.07.012>
- Sutradhar, B. C., Hossain, M. F., Das, B. C., Kim, G., & Hossain, M. A. (2009). Comparison between open and closed methods of herniorrhaphy in calves affected with umbilical hernia. *Journal of Veterinary Science*, 10(4), 343–347. <https://doi.org/10.4142/jvs.2009.10.4.343>.
- Turner, A. S., & Mcilwraith, C. W. (2002). *Técnicas cirúrgicas em animais de grande porte*. Roca.

Histórico do artigo:**Recebido:** 26 de julho de 2023**Aprovado:** 7 de agosto de 2023**Licenciamento:** Este artigo é publicado na modalidade Acesso Aberto sob a licença Creative Commons Atribuição 4.0 (CC-BY 4.0), a qual permite uso irrestrito, distribuição, reprodução em qualquer meio, desde que o autor e a fonte sejam devidamente creditados.