

**UNIVERSIDADE FEDERAL DO RIO GRANDE DO SUL
FACULDADE DE VETERINÁRIA
ESPECIALIZAÇÃO EM PATOLOGIA CLÍNICA VETERINÁRIA**

ESPOROTRICOSE FELINA

Relato de caso

Elaborado por: Priscila da Silva Bull Rodrigues Sordi

PORTO ALEGRE

2023

**UNIVERSIDADE FEDERAL DO RIO GRANDE DO SUL
FACULDADE DE VETERINÁRIA
ESPECIALIZAÇÃO EM PATOLOGIA CLÍNICA VETERINÁRIA**

ESPOROTRICOSE FELINA

Relato de caso

Autora: Priscila da Silva Bull Rodrigues Sordi

Monografia apresentada à Faculdade de Veterinária como requisito parcial no curso de Especialização em Patologia Clínica Veterinária

Orientadora: Professora Doutora Andréia Spanamberg

PORTO ALEGRE

2023

CIP - Catalogação na Publicação

Sordi, Priscila da Silva Bull Rodrigues
ESPOROTRICOSE FELINA Relato de caso / Priscila da
Silva Bull Rodrigues Sordi. -- 2023.
18 f.
Orientador: Andréia Spanamberg.

Trabalho de conclusão de curso (Especialização) --
Universidade Federal do Rio Grande do Sul, Faculdade
de Veterinária, Especialização em Patologia Clínica
Veterinária, Porto Alegre, BR-RS, 2023.

1. Sprothrix spp.. 2. Citologia. 3. Felino. I.
Spanamberg, Andréia, orient. II. Título.

RESUMO

A esporotricose é uma doença causada por um fungo que acomete homens e animais. Os felinos domésticos desempenham um importante papel na disseminação da doença, pois possuem hábitos de enterrar as fezes, afiar as unhas nas árvores, disputar territórios e fêmeas, além de possuírem livre acesso à rua os tornam mais suscetíveis à doença. Assim, o objetivo deste trabalho de conclusão de curso foi promover uma breve revisão bibliográfica à cerca da esporotricose em felinos, bem como trazer um relato de caso em um animal acometido. Foi atendido um felino sem raça definida, macho não castrado, sete anos de idade, domiciliado e com acesso à rua, residente de Serafina Corrêa, Rio Grande do Sul. A principal queixa do tutor era lesões na face do animal há cerca de três meses. No exame clínico foi realizado um *imprint* da lesão e corado com panóptico rápido, sendo observado estruturas leveduriformes ovaladas compatíveis com *Sporothrix* spp. O tratamento foi realizado com itraconazol (100 mg/animal), uma vez ao dia (SID), durante 120 dias, antibiótico composto por amoxicilina com clavulanato de potássio (50 mg/animal), SID, durante 21 dias, e S-adenosil-metionina (90 mg/animal), SID, durante 120 dias. Ao encerrar o ciclo de 120 dias de tratamento o animal foi para casa, sendo prescrito por mais 30 dias itraconazol (100 mg/animal), SID, como forma de prevenção de reincidência. Após a completa cura clínica o animal foi castrado. A esporotricose é considerada uma zoonose, o papel do médico veterinário é orientar aos tutores, que ao administrarem a medicação, eles devem se proteger pois poderá haver risco de contaminação, vale ressaltar que a doença poderá permanecer no animal por alguns meses e caso haja reincidência a medicação deverá ser prolongada, como foi citado no relato, onde se obteve sucesso no tratamento e uma melhor qualidade de vida para o animal.

Palavras-chave: *Sporothrix* spp. Citologia. Felino.

LISTA DE FIGURAS

- Figura 1 - Animal no dia da consulta com lesões na face de aspecto ulcerado e exsudativo.....10
- Figura 2 - Citologia direta das lesões do felino, mostrando células leveduriformes e ovaladas compatíveis à *Sporothrix* spp. (setas). Método Panóptico rápido10
- Figura 3 – Lesões na face do felino de acordo com o tempo de tratamento. A) 10 dias. B) 3 meses. C) 8 meses após o início do tratamento.....11

SUMÁRIO

1	INTRODUÇÃO.....	5
2	REVISÃO BIBLIOGRÁFICA.....	6
2.1	Complexo <i>Sporothrix</i> spp.....	6
2.1.1	Epidemiologia.....	6
2.1.2	Etiopatogenia.....	7
2.1.3	Sinais Clínicos.....	7
2.1.4	Diagnóstico.....	8
2.1.5	Tratamento e controle.....	8
3	ESPOROTRICOSE EM FELINO - RELATO DE CASO.....	10
4	DISCUSSÃO.....	12
5	CONCLUSÃO.....	13
	REFERÊNCIAS BIBLIOGRÁFICAS.....	14

1 INTRODUÇÃO

A esporotricose é caracterizada como uma micose subcutânea de implantação muito frequente na América Latina (SILVA et al., 2007), sendo causada por fungos pertencentes ao complexo *Sporothrix schenckii* (GREMIÃO et al., 2017; LOPES-BEZERRA et al., 2018). A esporotricose pode acometer diversas espécies de animais e já foi descrita em equinos, cães, felinos, bovinos, suínos, camelos, primatas e no homem (NOBRE et al. 2002; CAUS 2013). A espécie mais distribuída mundialmente é o *Sporothrix schenckii*; e a espécie mais isolada e encontrada no território brasileiro é o *Sporothrix brasiliensis*, que possui alta virulência quando comparada às outras espécies (DELLA-TERRA et al., 2017).

O *Sporothrix schenckii* é um fungo saprófita que vive no ambiente, e cosmopolita, estando presente no solo associado com restos vegetais em locais de clima temperado e tropical úmido (NUNES & ESCOSTEGUY, 2005). Em temperaturas ambientes de 25-30 °C se encontram na forma micelial, e em temperatura corporal de 37 °C se desenvolve como levedura (RIPPON, 1998). Os felinos são os únicos animais que naturalmente possuem reservatório do fungo, e os machos não castrados de vida livre são os mais afetados por essa doença (PIRES, 2017). A contaminação entre gatos e os humanos acontece através de um tecido lesionado, sendo que os gatos se infectam por arranhaduras de outros animais infectados e os seres humanos se contaminam através de uma arranhadura ou mordedura de um felino infectado. (NELSON & COUTO, 2015).

Em gatos podem ser visualizados múltiplos nódulos e úlceras sobre a pele, associados a ferimentos na região da mucosa nasal, e sinais respiratórios. Nos felinos domésticos pode ocorrer o envolvimento sistêmico, inflamação granulomatosa e grande quantidade de exsudato (SOUZA et al., 2018). O diagnóstico da esporotricose é feito através de informações epidemiológicas, anamnese do animal, sinais clínicos e exames complementares como citologia, cultura micológica, histopatologia, provas sorológicas e na reação em cadeia de polimerase (OROFINO-COSTA et al., 2017; LARSSON, 2010). Porém o padrão-ouro para o diagnóstico definitivo se dá pelo isolamento do fungo através de cultura (TRHALL, 2002). Assim, devido à importância deste agente, o objetivo deste trabalho de conclusão de curso foi promover uma breve revisão bibliográfica à cerca da esporotricose em felinos, bem como trazer um relato de caso em um felino doméstico.

2 REVISÃO BIBLIOGRÁFICA

2.1 Complexo *Sporothrix* spp.

Anteriormente pensava-se que dentro do gênero *Sporothrix* havia uma única espécie, porém atualmente deve-se se atentar para um complexo de seis espécies com aspectos morfológicos semelhantes, necessitando de exames de fenótipos e moleculares para sua identificação. No Brasil estudos revelam que a espécie *S. brasiliensis* é a maior responsável pela epidemia zoonótica no país sendo muito contagiosa e de distribuição regional. O surgimento de outras espécies não é comum no Brasil. No Sul foram isoladas em humanos e felinos domésticos duas espécies, a *S. brasiliensis* e *S. schenkii* (ROSSATO; 2017).

O fungo *Sporothrix* é pertencente ao filo Ascomycota, classe Pyrenomycetes, ordem Ophiostomatales e família Ophiostomataceae. É caracterizado como termodimórfico, ou seja sua mudança de forma depende de um aumento de temperatura, sendo que na natureza ou no meio de cultura a 25°C, encontra-se na forma filamentosa, e durante o parasitismo ou no meio de cultura a 37°C, aparece na forma de levedura (BOECHAT,2015; ROCHA, 2014). Pode ser encontrado nos solos e em cascas de árvores, sendo considerado saprófito e geofílico, crescendo de forma rápida em locais quentes e úmidos (ETTINGER & FELDMAN, 2000; MONTEIRO et al.,2008).

2.1.1 Epidemiologia

A esporotricose encontra-se mundialmente distribuída, e acontece especialmente em regiões de clima temperado e tropical. É considerada rara na Europa, mais comum na África, no Japão, na Austrália, e nas Américas (FARIAS et al., 2016). No Brasil é uma micose profunda de pele bem frequente semelhante ao relatado no restante da América Latina. Atualmente, essa dermatozoonose tem sido reportada em diversos estados brasileiros, como Rio de Janeiro, Minas Gerais, São Paulo, Paraná e Rio Grande do Sul (SANCHOTENE et al., 2015; RODRIGUES et al. 2013; MADRID et al., 2012; MATTEI et al., 2011; MADRID et al., 2010).

Essa doença acomete humanos, mamíferos silvestres e domésticos, principalmente cães e gatos, mas já foi relatada em muares, asininos, bovinos, suínos caprinos chimpanzés, raposas, camelos, roedores, camelos e golfinhos (FARIAS et al., 2016). No Brasil estudos mostram que a esporotricose felina acomete mais machos em média com idade de 24 meses, evoluindo clinicamente em oito semanas. Felinos machos têm por comportamento as brigas por

território e também por fêmeas, tornando, assim, os animais em idade reprodutiva ainda mais expostos (MADRID et al., 2012; SCHUBACH et al., 2002; BARROS et al., 2001). Geralmente as lesões aparecem no membro torácico, cabeça e área de mucosas. Condições respiratórias também são comuns (LARSONN,2011).

2.1.2 Etiopatologia

O *sporothrix* spp. está presente no solo, ambiente e vegetais em decomposição e secos, devido ao hábito natural dos felinos de encobrir as fezes cavando na terra, arranhando troncos, estes animais acidentalmente carregam o agente etiológico nas unhas, e ao se lamber e fazer a higienização acabam carreando o fungo na cavidade oral. O trauma na pele através da mordida ou arranhadura promove a inoculação do agente fúngico, transmitindo assim para o hospedeiro (LARSSON, 2011; MONTENEGRO et al; 2014). Após o estabelecimento, a infecção desenvolve uma lesão de pele (esporotricoma) que dependendo do estado imunológico do animal, pode progredir para uma cura espontânea. No entanto, a falha imunológica consegue levar ao comprometimento dos vasos linfáticos e sanguíneos que realizam a drenagem do local seguindo a doença para o aspecto cutâneo disseminado podendo ou não se desenvolver em uma forma sistêmica (JERICÓ et al.,2015).

O fungo *Sporothrix* spp. não penetra um tecido íntegro, ocorrendo a contaminação pelo fungo, quando este é inoculado mais profundamente na pele conforme descrito anteriormente, onde há conversão para a estrutura de levedura. Quando ocorre a inoculação há desenvolvimento de lesões nodulares com halo central que drenam exsudato castanho-avermelhado ou uma secreção amarela e viscosa podendo ser disseminada através da via hematogena ou linfática podendo se instaurar nos olhos, trato gastrointestinal, sistema nervoso central e outros órgãos (DABUS et al., 2008).

2.1.3 Sinais Clínicos

Nos gatos mais suscetíveis, a esporotricose evolui rapidamente manifestando a forma sistêmica, através da disseminação hematogena, porém em um animal imunocompetente. Os sinais podem variar de uma infecção subclínica, com uma lesão única na pele com regressão espontânea ou evoluir para uma forma letal. Quando disseminada as manifestações sistêmicas são febre, anorexia e mal-estar (GREENE, 2012).

Os felinos manifestam três tipos de síndromes clínicas: cutânea localizada, linfocutânea e cutânea disseminada. A forma mais observada é a cutânea, onde podemos observar feridas que ulceram no centro, e drenam um exsudato castanho-escuro. A sintomatologia são lesões nodulares e úlceras na pele e mucosas, especialmente na cabeça, lombar e região distal dos membros (CROTHERS et al., 2009; WELSH, 2003). As feridas são distribuídas através do hábito de higiene dos gatos, e ao lambem a lesão o agente é espalhado para outros locais do corpo (MARTINS 2003).

Em humanos podem ser encontrados nas formas cutâneas localizadas, linfocutâneas, mucocutânea, extracutânea e disseminada (LLORET et al., 2013), sendo observado, em maior ocorrência, pequenos nódulos dérmicos ou subcutâneos na área de inoculação (WERNER; WERNER,1993).

2.1.4 Diagnóstico

Na rotina clínica veterinária a esporotricose pode ser diagnosticada através de histórico, anamnese do animal, e utilização de exames complementares como exame citopatológico das lesões, histopatológico da pele acometida e cultura fúngica. Entretanto, o fungo é confirmado através de isolamento do *Sporothrix* spp. das secreções (LLORET et al., 2013; NELSON; COUTO, 2006; SCHUBACH; SCHUBACH, 2000). As amostras podem ser coletadas de diferentes locais com lesão, sendo obtidas através de suabe estéril das secreções das lesões cutâneas e secreções das narinas, aspiração de abscessos que não estejam ulcerados e lavado traquebrônquial (ROCHA, 2014).

As leveduras estão em grande quantidade na maioria das lesões na pele de felinos, diferente de outras espécies de animais (SCHUBACH et al., 2004). Devido à grande quantidade de estruturas leveduriformes, o exame citopatológico nos leva a identificar com maior facilidade, com maior rapidez e menor custo, e pode ser utilizado com frequência em clínicas veterinárias (CLINKENBEARD, 1991; COWELL et al., 2008; PEREIRA et al., 2011). Nessa técnica as colorações mais utilizadas para avaliação citopatológica são o Romanowsky e o método panóptico rápido (PEREIRA et al., 2011).

2.1.5 Tratamento e Controle

Em felinos, o itraconazol tem sido considerado como tratamento padrão, em uma dose de 100 mg/gato, uma vez ao dia (ALMEIDA et al., 2015). A duração do tratamento, em muitos

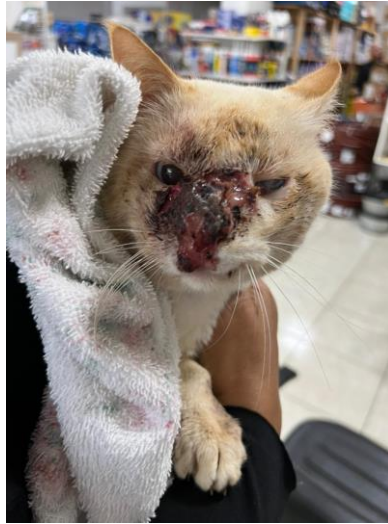casos, é longa, podendo variar de 4 a 6 meses (ALMEIDA et al., 2018). O itraconazol foi escolhido entre os demais antifúngicos, pois além da sua eficácia e segurança, os efeitos adversos são baixos (ROSSI et al., 2013). Apesar da predileção por este medicamento, existem outras medicações antifúngicas na literatura, como o fluconazol, terbinafina, cetoconazol, anfotericina B e antitireoidiano iodeto de potássio (FORLANI et al., 2018).

Apesar do sucesso do tratamento, alguns tutores optam pelo abandono do animal ou a realização da eutanásia, devido ao longo período de administração do medicamento, a dificuldade de ministrar a medicação por via oral nos gatos, ao alto custo de algumas medicações, ao risco de algum membro familiar se contaminar, e ao risco de casos de recidiva (CHAVES et al., 2012; PEREIRA et al., 2014; NAKASU et al., 2020).

3 ESPOROTRICOSE EM FELINO - RELATO DE CASO

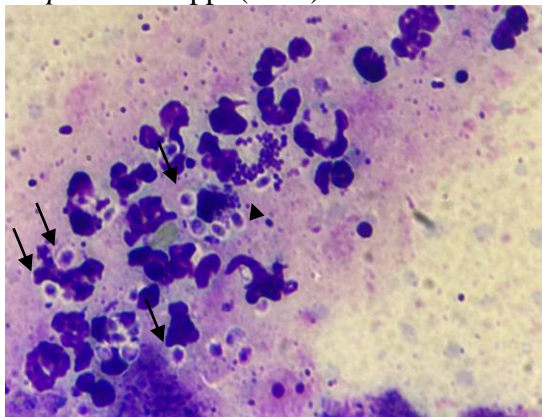
No mês maio de 2022 foi atendido no consultório do petshop Auqmia, localizado na cidade de Serafina Corrêa, Rio Grande do Sul, um felino sem raça definida, macho não castrado, 7 anos de idade, domiciliado e com acesso à rua. A principal queixa do tutor era a presença de lesões na face do animal (Figura 1). Na anamnese, o tutor relatou que as lesões apareceram há cerca de três meses e que estava administrando sulfato de neomicina 5 mg/g bacitracina zínica 250 UI/g via dérmica, uma vez ao dia, há 8 semanas, e mesmo assim as lesões aumentavam.

Figura 1 – Animal no dia da consulta com lesões na face de aspecto ulcerado e exsudativo.



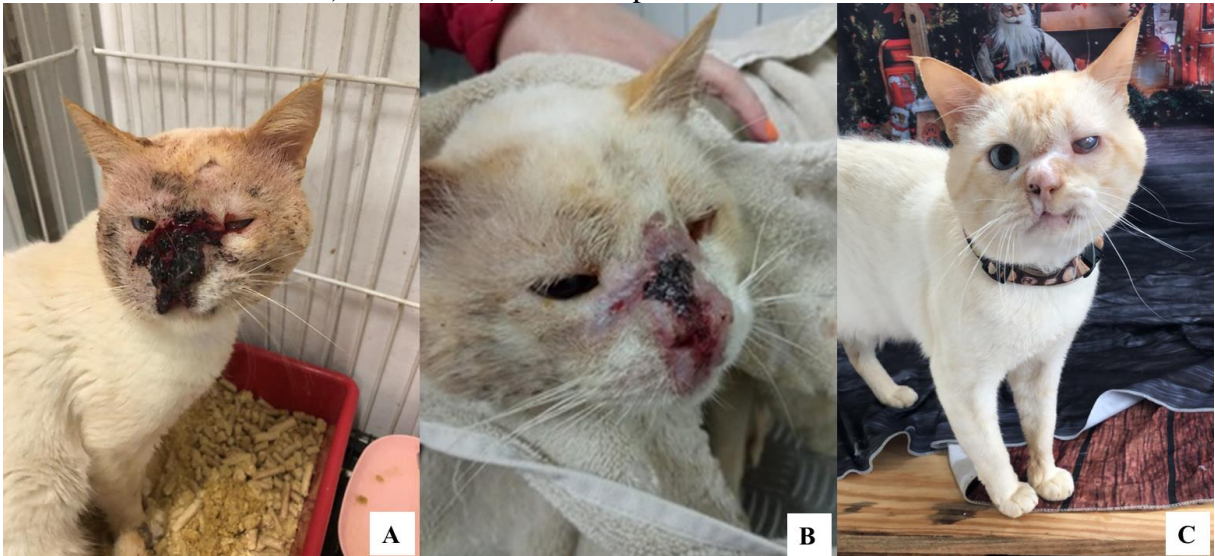No exame clínico foram observadas lesões ulcerativas, com sangramento e sinais de inflamação na face do animal, principalmente localizada na região nasal. Assim, foi realizado um *imprint* da lesão e corado com panóptico rápido, sendo observadas estruturas compatíveis com *Sporothrix* spp. (Figura 2).

Figura 2 – Citologia direta das lesões do felino, mostrando células leveduriformes e ovaladas compatíveis a *Sporothrix* spp. (setas). Método de Panóptico rápido.



A partir do diagnóstico o tutor optou por deixar o animal internado para realização do tratamento. Assim, realizou-se a administração via oral de itraconazol (100 mg/animal), um vez ao dia (SID), durante 120 dias, antibiótico composto por amoxicilina com clavulanato de potássio (50 mg/animal), SID, durante 21 dias, e S-adenosil-metionina (90 mg/animal), SID, durante 120 dias. Observou-se boa evolução durante o período do tratamento do animal, 10 dias após (Figura 3A), 3 meses após (Figura 3B), e 8 meses após (Figura 3C). Ao encerrar o ciclo de 120 dias de tratamento o animal foi para casa, sendo prescrito por mais 30 dias itraconazol (100 mg/animal), via oral, SID, como forma de prevenção de reincidência. Após a completa cura clínica o animal foi castrado.

Figura 3 – Lesões na face do felino de acordo com o tempo de tratamento. A) 10 dias. B) 3 meses. C) 8 meses após o início do tratamento.



4 DISCUSSÃO

A esporotricose pode acometer gatos não castrados que estão em fase reprodutiva e tem acesso à rua. Durante esse período eles disputam territórios, fêmeas, facilitando a transmissão e a preservação da doença (COLODEL et al., 2009; JERICÓ, 2015). O felino mencionado no relato descrito, tinha livre acesso à rua, macho não castrado, corroborando com informações da literatura.

Os padrões das feridas da esporotricose se diferenciam em lesões nodulares, placas, lesões ulcerativas, regularmente acontecem as lesões na mucosa nasal, com manifestações respiratórias, e esses sinais estão ligados ao diagnóstico tardio (MIRANDA et al., 2013; SOUZA et al., 2018). Essas lesões na mucosa nasal podem ser observadas no caso mencionado, pois o felino possuía uma única lesão na mucosa nasal que não cicatrizava e que foi aumentando gradativamente.

O diagnóstico utilizado no relato foi feito por um exame direto na lesão, através de citologia, contendo exsudato do ferimento, corada com panóptico rápido onde podemos observar leveduras na lâmina. A técnica de citologia foi utilizada por ser segura e pouco invasiva, sendo muito utilizada na clínica, pois os felinos apresentam grande quantidade de agentes fúngicos nas secreções cutâneas (CRUZ, 2010; ALMEIDA et al., 2018).

O itraconazol utilizado nesse caso é o fármaco de escolha no tratamento em gatos sendo eficaz e administrado por via oral e com maior eficácia, quando administrado em jejum tornando sua absorção melhor (GRAM; PARISER, 2015). O tratamento prolongado pode provocar problemas hepáticos, para minimizar o quadro podemos administrar a silimarina que é um fitoterápico hepatoprotetor, o SAME é um nutracêutico utilizado em doenças hepáticas (VIANA, 2014) e essa medicação foi utilizada durante o tratamento, como forma de prevenção de uma possível hepatotoxicidade, já que o tratamento foi longo.

5 CONCLUSÃO

A esporotricose é uma doença de caráter zoonótico que tem importância na saúde pública, no Brasil existem regiões endêmicas, entre elas a cidade de Porto Alegre, Rio Grande e Pelotas, ambas no Rio Grande do Sul, e por não ser uma doença de notificação compulsória, o número de casos são desconhecidos, portanto um levantamento de órgãos de saúde pública, indicam que houve um aumento significativo do número de casos, na última década. Nos últimos anos obteve maior destaque devido à contaminação entre felinos e humanos. O exame citológico é uma ferramenta muito utilizada para diagnóstico, pois é de fácil acesso, rápida e de baixo custo. Através dessa revisão de literatura e relato de caso foi observado que o diagnóstico precoce e início de tratamento são fundamentais no tratamento da doença, evitando o agravamento do caso e contaminação de outros animais e humanos, O papel do médico veterinário é extremamente importante, orientando aos tutores sobre o correto manejo e tratamento dos animais acometidos seguindo rigorosamente o protocolo terapêutico.

REFERÊNCIAS

- ALMEIDA, L.G.F.; ALMEIDA, V.G.F. Uma revisão interdisciplinar da esporotricose. **Revista Eletrônica Estácio Saúde**, Sc v.4, n.2, p.171-179,dez. 2015. Disponível em: <<http://revistaadmmade.estacio.br/index.php/saudesantacatarina/article/viewFile/1763/889>>. Acesso em:5 jan 2023.
- ALMEIDA, A. J. et al. Esporotricose em felinos domésticos (*Felis catus domesticus*) em Campos dos Goytacazes, RJ. **Pesquisa Veterinária Brasileira**. v. 38, n. 7, p. 1438–1443, 2018. Disponível em: <<https://doi.org/10.1590/1678-5150-PVB-5559>> Acesso em 5 jan 2023.
- BARROS, M.B.L; et al. Sporotrichosis: an emergent zoonosis in Rio de Janeiro. **Mem Inst Oswaldo Cruz**, Rio de Janeiro, Vol. 96(6): 777-779, August 2001. Disponível em: <<https://www.scielo.br/j/mioc/a/VDfkt6Ywxxv5Dcv5s3Pzygy/?format=pdf&lang=en>>. Acesso em:5 jan 2023.
- BRETAS VIANA, F. A. **Guia Terapêutico Veterinário**. 3a ed. Lagoa Santa: Gráfica e Editora CEM, 2014.
- BOECHAT, J. S., **Phenotypic and molecular characterization of clinical isolates of *Sporothrix* spp. from cats of Rio de Janeiro**. Rio de Janeiro, 2015. 59 p. Thesis Master Thesis in Clinical Research on Infectious Diseases - National Institute of Infectious Diseases Evandro Chagas.
- CAGNINI, DQ. et al. Diagnóstico citológico e tratamento da esporotricose felina: Relato de caso. **Vet. e Zootec**. 2012 jun. v. 19, n. 2, p. 186-191.
- CAUS, A.L.O. **Esporotricose no estado do espírito santo: um estudo de três décadas**. Dissertação de Mestrado, Universidade Federal do Espírito Santo, 2013. Disponível em <http://portais4.ufes.br/posgrad/teses/tese_6764_Dissertac%26%23807%3Ba%26%23771%3Bo%20Mestrado%20Antonio%20Caus.pdf> Acesso em 5 jan. 2023.
- CLINKENBEARD, K.D. Diagnostic cytology: sporotrichosis. **Compend Contin Educ Pract Vet**, 1991. v.13, n. 2, p. 207-211.
- COSTA, R.O., Macedo, P. M. de, Rodrigues, A. M., & Bernardes-Engemann, A. R. (2017). Sporotrichosis: an update on epidemiology, etiopathogenesis, laboratory and clinical therapeutics. **Anais Brasileiros de Dermatologia**, v. 92, n. 5, p. 606–620, 2017.
- COLODEL, M.M., et al. Esporotricose cutânea felina no Estado de Santa Catarina: relato de casos. **Veterinária em Foco: Revista de Medicina Veterinária**, Canoas, v. 7, n. 1, p.18-27, dez. 2009.
- COWELL RL, Tyler RD, Meinkoth JH, DeNicola DB. Selected infectious agents. In: Cowell RL, Tyler RD, Meinkoth JH, DeNicola DB, editors. **Diagnostic cytology and hematology of the dog and cat**. 3rd ed. Saint Louis: Mosby - Elsevier; 2008. p. 47-62.

CROTHERS, S. L. et al. Sporotrichosis: a retrospective evaluation of 23 cases seen in northern California (1987-2007). **Veterinary Dermatology**, Oxford, v. 4, n. 20, p. 249-259, 2009.

CRUZ, L.C.H. Sporothrix schenckii. In: _____. **Micologia Veterinária**. 2ª ed. Rio de Janeiro: Revinter, 2010. p. 142-151.

DABUS, D. M. M. et al. Esporotricose felina. **Revista Científica Eletrônica de Medicina Veterinária, Garça**, ano 6, n. 10, 2008. Disponível em: <<http://bit.ly/2naPFoI>>. Acesso em: 5 dez. 2016.

DELLA-TERRA, P. P. et al. Exploring virulence and immunogenicity in the emerging pathogen sporothrix brasiliensis. **Plos Neglected Tropical Diseases**. v. 11(8). p. 1-23. 2017

ETTINGER, S. J.; FELDMAN, E.C. **Tratado de Medicina Interna Veterinária - Doenças do cão e do gato**. 5ª ed. Rio de Janeiro: Guanabara Koogan, v. 1, p. 437- 438, 2000.

FARIAS, Marconi, Rodrigues et al **Doenças infecciosas em animais de produção e de companhia**. 1ª ed. Rio de Janeiro, 2016, p. 919.

FORLANI, G. S.; BRITO, R. S. A. D.; SALAME, J. P.; GOMES, A. D. R.; NOBRE, M. Esporotricose em um felino soropositivo para FeLV: relato de caso. **Revista Clínica Veterinária**. v.23, n. 137, p.58-68, 2018.

GRAM, D. Esporotricose .In: TILLEY, L P: SMITH JR, F.W.K. **Consulta veterinária em 5 minutos: espécies canina e felina**. 3. Ed. São Paulo: Manole, 2008. p. 553.

GRAM, W. D.; PARISER, M. Esporotricose. In: TILLEY, L. P.; SMITH JUNIOR, F. W. K. **Consulta Veterinária em 5 minutos: Espécies Canina e Felina**. 5. ed. Barueri – Sp: Manole, 2015.

GREENE, C. E. **Infectious diseases of the dog and cat**. 4. ed. Saint Louis: Elsevier, 2012. 1376 p.

GREMIÃO, Isabella D. F. et al. Feline sporotrichosis: epidemiological and clinical aspects. **Medical Mycology**, Rio de Janeiro, v. 53, n. 1, p.15-21, dez. 2014

GREMIÃO, I. D. F.; MIRANDA, L. H. M.; REIS, E. G.; RODRIGUES, A. M.; PEREIRA, A. S. Zoonotic epidemic of sporotrichosis: cat to human transmission. **Plos Pathogens**, v. 13(1), p. 1- 7. 2017.

JERICÓ, M.M., KOGIKA, M.M, NETO, J.P.A. **Tratado de medicina interna de cães e gatos**. 2 v. 1ed. São Paulo: Roca, 2015, cap. 11, p 87.

JUSTA P. NETO, R.; MACHADO, A.R.; CASTRO, G.; QUAGLIO, A.S.; MARTINEZ, R. Esporotricose cutânea disseminada como manifestação inicial da síndrome da imunodeficiência adquirida – relato de caso. **Rev. da Sociedade Brasileira de Medicina Tropical**, v.32, n.1, p. 57-67, 1999.

LARSSON, C. E. Esporotricose. **Brazilian Journal of Veterinary Research and**

Animal Science, São Paulo, v. 3, n. 48, p.250-259, abr. 2011.

LARSSON, C.E. Esporotricosis, p.433-440. In: Gomez N. & Guida N. (Eds), **Enfermedades Infecciosas em Caninos y Felinos. Intermedica, Buenos Aires**, 2010.

LARSSON, C. E. Esporotricose. **Brazilian Journal of Veterinary Research and Animal Science**, São Paulo, v. 3, n. 48, p.250-259, abr. 2011.

LARSSON, C. E. Sporotrichosis and cryptococcosis. In: WORLD CONGRESS OF THE WORLD SMALL ANIMAL VETERINARY ASSOCIATION, 30., 2005, Mexico City. **Resumos. Anais do Congresso Mundial da Associação Mundial de Veterinários de Pequenos Animais**, 2005.

LARSSON, C. E. Sporotrichosis. **Brazilian Journal of Veterinary Research and Animal Science**, [S. l.], v. 48, n. 3, p. 250-259, 2011. DOI: 10.11606/S1413-95962011000300010. Disponível em: <<https://www.revistas.usp.br/bjvras/article/view/34389>>. Acesso em 5 jan 2023.

LLORET, A. et al. Sporotrichosis in cats: ABCD guidelines on prevention and management. **Journal of Feline Medicine and Surgery**, Thousand Oaks, v. 15, n. 7, p. 619-623, 2013.

MADRID, I.M. et al. Feline sporotrichosis in the southern region of Rio Grande do Sul, Brazil: clinical, zoonotic and therapeutic aspects. **Zoonoses Public Health**. v. 57, n. 2, p. 151-4. Mar. 2010.

MADRID, I.M. et al. Epidemiological findings and laboratory evaluation of sporotrichosis: a description of 103 cases in cats and dogs in southern Brazil. **Mycopathologia**. 2012 Apr. v. 173, n. 4, p. 265-73.

MARTINS, C.S. Zoonoses felinas: mitos e verdades .In : SOUZA, H.J.M. **Coletâneas em medicina e cirurgia felina**. Rio de Janeiro: L.F. Livros de Veterinária, 2003. p.447- 475.

MATTEI, A.S. et al. Sporothrix schenckii in a hospital and home environment in the city of Pelotas/RS – Brazil. **An Acad Bras Cienc**. 2011 Dec. v. 83, n. 4, p. 1359-62.

MEINERZ, A.R.M.; NASCENTE, P.S.; SCHUCH, L.F.D. Esporotricose felina: relato de casos. **Ciência Animal Brasileira**, v.8, p.575–577, 2007.

MONTEIRO, H. R. B.; TANENO, J. C. , NEVES, M. F. Esporotricose em felinos domésticos. **Revista Científica Eletrônica de Medicina Veterinária**. Ano VI, n.10, janeiro, 2008.

MONTENEGRO et al. Feline sporotrichosis due to Sporothrix brasiliensis: an emerging animal infection in São Paulo, Brazil. **BMC Veterinary Research** 2014. v. 10, p. 269.

NAKASU, C. C. T. et al. Feline sporotrichosis: a case series of itraconazole-resistant Sporothrix brasiliensis infection. **Brazilian Journal of Microbiology**, v. 1, n. 1, 2020.

NELSON, R. W.; COUTO C. G., **Medicina interna de pequenos animais**. 3. ed. Rio de Janeiro: Guanabara Koogan, 2006. 1325 p.

NELSON, R.W.; COUTO, C.G. **Medicina interna de pequenos animais**. 4 ed. Rio de Janeiro:Elsevier, 2015, 1504 p.

NOBRE, M.O. et al.. Esporotricose zoonótica na região sul do Rio Grande do Sul: revisão da literatura brasileira. **Revta Bras. Med. Vet.** v. 9, n. 1, p. 36-44, 2002.

NUNES, F.C.; ESCOSTEGUY, C.C. Esporotricose humana associada à transmissão por gato doméstico. **Clínica Veterinária**, São Paulo 54:66-68, 2005.

PEREIRA, S. A. et al. Response to azolic antifungal agents for treating feline sporotrichosis. **The Veterinary Record**, 166, p. 290-294, 2010.

PEREIRA, S. A. et al. The epidemiological scenario of feline sporotrichosis in Rio de Janeiro, State of Rio de Janeiro, Brazil. **Revista Da Sociedade Brasileira de Medicina Tropical**, v. 47, n. 3, p. 392-393, 2014.

PEREIRA, S. A. et al. Sensitivity of cytopathological examination in the diagnosis of feline sporotrichosis. **J Feline Med Surg**, 2011 V. 13(4) p. 220-3.

PIRES, C. Revisão de literatura: esporotricose felina. Revista de Educação Continuada em Medicina Veterinária e Zootecnia do CRMV-SP, v. 15, n. 1, p. 16-23, 2017.

QUINN, P. J. et al. **Microbiologia veterinária e doenças infecciosas**. Artmed Editora; 1ª edição, mar. 2005.

QUINN, P. J. et al. **Microbiologia veterinária essencial**. Artmed Editora. 2ª edição, dez. 2018.

RIPPON, J. Sporotrichosis, p.325-352. In: Rippon J. (Ed.), Medical Mycology: the pathogenic fungi and the pathogenic actinomycetes. 3rd ed. **W.B. Saunders**, Philadelphia. 1988.

ROCHA, R. F. D. B. **Tratamento da esporotricose felina refratária com a associação de iodeto de potássio e itraconazol oral**. Rio de Janeiro. 2014. Dissertação Mestrado em Pesquisa Clínica em Doenças Infecciosas – Instituto de Pesquisa Clínica Evandro Chagas. 2014.

ROSSI, C. N. ; ODAGUIRI, J.; LARSSON, C. E. Retrospective Assessment of the Treatment of Sporotrichosis in Cats and Dogs Using Itraconazole. **Acta Scientiae Veterinariae**. v. 41, n. 1112, 2013.

ROSSER.E.J.;DUNSTAN,R.W. Sporotichosis, In: Greene C.E. **Infectious diseases of the dog and cat**. 2. Ed.Philadelphia: Suders Company, 1998.p 399-401.

ROSSATO, L. **Sporothrix brasiliensis: aspectos imunológicos e virulência**. 2017. 137f. Tese (Doutorado) –Faculdade de Ciências Farmacêuticas, Universidade de São Paulo, São Paulo,2017.

RODRIGUES, A.M. et al. Phylogenetic analysis reveals a high prevalence of *Sporothrix brasiliensis* in feline sporotrichosis outbreaks. **PLoS Negl Trop Dis**. 2013 Jun. v. 7, n. 6, p. 2281.

SANCHOTENE, K.O. et al. *Sporothrix brasiliensis* outbreaks and the rapid emergence of feline sporotrichosis. **Mycoses**. 2015 Nov. v. 58, n. 11, p. 652-8.

SILVA, M. R.; VASCONCELOS, C.; CARNEIRO, S.; CESTARI, T. **Sporotrichosis. Clinics in Dermatology**, v. 25, n. 2, p. 181-187, 2007.

SILVA, M. B. T.; COSTA, M. M. M.; TORRES, C. C. S. et al. Esporotricose urbana: epidemia negligenciada no Rio de Janeiro, Brasil. **Cadernos de Saúde Pública**, v. 28, n. 10, p. 1867-1880, 2012.

SOUZA, E.W. et al. Clinical features, fungal load, coinfections, histological skin changes, and itraconazole treatment response of cats with sporotrichosis caused by *Sporothrix brasiliensis*. **Nature: International journal of science**, Rio de Janeiro, v. 9074, n. 8, p.2045-2322, 13 jun. 2018.

SCHUBACH, T. M. P.; SCHUBACH, A. O. Esporotricose em gatos e cães: revisão. **Clínica Veterinária**, São Paulo, v. 5, n. 29, p. 21-24, 2000.

SCHUBACH, T. M. et al. Evaluation of an epidemic of sporotrichosis in cats: 347 cases (1998-2001). **Journal of the American Veterinary Medical Association**. v. 224, n. 10), p. 1623-9, 2004.

SCHUBACH, T,M.P. et al. *Sporothrix schenckii* isolated from domestic cats with and without sporotrichosis in Rio de Janeiro, Brazil. **Mycopathologia**. 2002 Feb. v. 153, n. 2, p. 83-6.

THRALL, M. A. Cytologic features of head and neck lesions. Proceedings Western Veterinary Conference, California. 2002.

VIANA, F.A.B. **Guia Terapêutico Veterinário**. 3. ed. São Paulo: Pharmabooks, 2014, 560p.

VIANA, F.A.B. **Guia Terapêutico Veterinário**. 3. ed. São Paulo: Pharmabooks, 2014, 560p.

WERNER, A. H.; WERNER, B. E. Feline Sporotrichosis. **Compendium on education for the practising veterinarian**, v. 15, n. 9, p. 1189-1197, 1993.