

# Diagnóstico precoz de la estrechez del maxilar superior en la dentición mixta.

[Early diagnosis of the maxillary's narrowness in the mixed dentition..]

## **Autores:**

Esp. Anselmino, Cristina [1]

Mg. Tanevitch, Andrea [2]

## **Fecha de recepción:**

13/03/2018

## **Fecha de aprobación:**

26/07/2019

[1] *Especialista en Ortodoncia (UNLP) -*

*Auxiliar docente de Histología y Embriología*

*Facultad de Odontología UNLP - Prof. Adjunta de Histología y Embriología Facultad de Odontología Ucalp-Solp*

[2] *Magister en Educación Odontológica (UNLP) - Auxiliar docente de Histología y Embriología. Facultad de Odontología UNLP.*

## **Dirección de Contacto:**

Esp. Cristina Anselmino

E-mail: [anselce@yahoo.com.ar](mailto:anselce@yahoo.com.ar)

*Anselmino, C.; Tanevitch, A. Diagnóstico precoz de la estrechez del maxilar superior en la dentición mixta. Rev. Soc. Odontol. La Plata, 2020; XXX(58):13-17*

## **RESUMEN**

Las compresiones del maxilar superior son alteraciones transversales por discrepancia óseo-dentaria. En la dentición mixta temprana puede establecerse la estrechez mediante índices que relacionan el tamaño dental con el ancho transversal del arco dentario. Se analizaron 33 modelos superiores de niños en el tercer período de desarrollo clínico según Barnett. Se estableció la estrechez realizando el análisis métrico del arco dental mediante el índice de Pont. Se describió la anomalía de posición anterior según las siguientes variables: A) Apiñamiento dentario: 1-Escalón de los dientes anterosuperiores; 2-Rotación mesial de los cuatro incisivos; 3-Rotación mesial de los incisivos centrales y rotación distal de los incisivos laterales y 4-Rotación distal de los incisivos centrales. B) Ausencia de apiñamiento: 1-Reabsorción atípica y 2- Ausencia de reabsorción atípica. Las anomalías de posición y/o reabsorciones atípicas anteriores en este período de desarrollo clínico se asocian a estrechez transversal del maxilar superior Siendo la malposición más frecuente la rotación mesial de los cuatro incisivos, siguiendo las reabsorciones atípicas y el escalón de los dientes anterosuperiores, luego la rotación mesial de los incisivos centrales y distal de los laterales y por último la rotación distal de los incisivos centrales.

## **PALABRAS CLAVE**

Estrechez superior; Malposición anterior; Discrepancia; Alteraciones transversales.

## **SUMMARY**

Inside the traverse alteration of the maxillary the compressions are described as uni or bilateral where an imbalance is settled down between the dental size and the size of the maxillary causing alterations in the position of the teeth. In the early mixed teething the narrowness of the maxillary can be settled by means of indexes that relate the dental size with the traverse width of the dental arch.

Thirty models of the maxillary of children according to Barnett's third development period were analyzed. The metrical analysis of the dental arch form was carried out through Pont's index. The theoretic values were compared with the real ones establishing the deviations of the norm that is to say the narrow nest. Out of the 30 cases analyzed, 40% presented mesial rotation of the 4 incisors; 27% showed a stop of the front teeth; 27% atypical reabsorption; 20% mesial rotation of the central incisors and distal rotation of the lateral incisors and the 10% presented a distal rotation of the central incisors. With regard to the front atypical discrepancy 36.66% of the cases had a discrepancy above 6 mm and the 23.33% below 3 mm.

## **KEY WORDS**

Narrowness; Misplacement; Discrepancy; Transverse alteration.

## INTRODUCCIÓN

El apiñamiento dentario en la etapa de dentición mixta precoz es considerado un signo clínico de falta de espacio para alojar las piezas permanentes debido a la compresión transversal del maxilar superior la cual establece un desequilibrio entre el tamaño dental y el tamaño del maxilar.

El estudio de los modelos permite hacer un análisis de los arcos dentarios, en los tres planos del espacio: transversal, sagital y vertical, constituyéndose en una herramienta muy importante para el diagnóstico y la planificación (1). En el análisis transversal, el plano de referencia utilizado para la determinación de las desviaciones transversales es el plano medio sagital. Dentro de las desviaciones transversales podemos describir las compresiones uni o bilaterales (estrecheces) asimétricas, mordidas cruzadas laterales. En la compresión transversal del maxilar superior se establece un desequilibrio entre el tamaño dental y el tamaño del maxilar, lo cual provoca alteraciones en la posición de las piezas dentarias. Clínicamente, los signos que pueden determinar una estrechez son: apiñamiento dentario anterior, ausencia de diastemas anteriores, pérdida prematura de los incisivos laterales temporarios (reabsorción atípica), reabsorción de los caninos temporarios por los incisivos laterales permanentes (reabsorción atípica) (2). El tipo de apiñamiento dentario que se produce en los casos de estrechez es un apiñamiento primario pues es de origen genético, manifestándose un desequilibrio entre el tamaño dental y el maxilar. En estos casos se aprecia de forma característica una malposición de los dientes anteriores (persistencia de la posición germinal). Las malposiciones características de los dientes anteriores y superiores en el apiñamiento dentario primario son cuatro (3): escalón de los dientes anterosuperiores, rotación mesial de los incisivos, rotación mesial del incisivo central y rotación distal del lateral, rotación distal de los incisivos centrales (Fig. 1).

Para determinar la discrepancia entre el tamaño dentario y el maxilar se realiza el análisis métrico de la forma de la arcada. Según las etapas del crecimiento y desarrollo existen distintos índices para establecer el tamaño del arco dental y su relación con las piezas dentarias que debe alojar. Según Barnett (4) en la dentición mixta temprana, donde se establece el tercer período de desarrollo oclusal con el recambio de los incisivos (entre los 6 y los 9 años de edad cronológica), son de utilidad los índices de Pont

y de Linder y Hart. Estos índices establecen que el valor teórico de la anchura transversal del arco dentario a nivel de los premolares y los molares depende del ancho mesiodistal de los cuatro incisivos superiores. La comparación del valor teórico con el valor real muestra las desviaciones de la norma, es decir, los casos de estrechez o de amplitud excesiva del arco dentario (2).

El objetivo del trabajo fue establecer la relación entre la malposición de los incisivos superiores permanentes y/o reabsorciones atípicas y la estrechez transversal del maxilar superior en el período de dentición mixta precoz.

La hipótesis planteada fue que las anomalías de posición de los incisivos permanentes superiores y/o la reabsorción atípica de las piezas temporarias anteriores, que se manifiestan durante el tercer período de desarrollo dentario de Barnett (4) (dentición mixta precoz), son signos que evidencian una estrechez transversal del maxilar.

## MATERIALES Y MÉTODOS

Se analizaron 33 modelos del maxilar superior de niños que se encontraban en el tercer período de desarrollo clínico según Barnett (4) en los cuales se identificó alguna de las anomalías de posición enunciadas por Reichenbach-Brückl (3) y/o algún tipo de reabsorción atípica en el sector anterosuperior.

Se realizó el análisis métrico de la forma del arco dental mediante el índice de Pont según la fórmula de Linder y Hart (2,5).

Se determinó la suma incisiva superior (SIo) la cual representa el punto de partida para medir el índice de anchura de los incisivos y la arcada dental de Pont. En aquellos casos en que un incisivo lateral no se hallara presente en boca por reabsorción atípica del incisivo lateral a expensas de la erupción del incisivo central se tomó como valor del ancho mesiodistal de la pieza ausente la del incisivo contralateral.

El ancho mesiodistal máximo se determinó a nivel de cada uno de los incisivos superiores con un compás de puntas secas trasladando las distancias sobre una regla milimetrada y luego sumando los valores obtenidos. Luego se midió con un calibre el ancho anterior de la arcada a nivel de los primeros molares temporarios y el ancho posterior de la arcada a nivel de los primeros molares permanentes (Fig. 2).

Se compararon los valores teóricos con los valores reales estableciendo las desviaciones de la norma, es decir los casos de estrechez superior. Se establecieron rangos de discre-

pancia anterior y posterior con los parámetros de a) discrepancia inferior a 3 mm; b) discrepancia entre 3 y 6 mm y c) discrepancia superior a 6 mm.

Una vez determinada la estrechez se observó la anomalía de posición presente en el sector anterior determinando las siguientes variables:

### Apiñamiento dentario:

1. Escalón de los dientes anterosuperiores.
2. Rotación mesial de los cuatro incisivos.
3. Rotación mesial del incisivo central y rotación distal del incisivo lateral.
4. Rotación distal de los incisivos centrales.

### Ausencia de apiñamiento:

1. Reabsorción atípica.

Se volcaron los datos obtenidos en planillas diseñadas para tal fin. Se realizó la prueba de t para las variables "distancia anterior" y "distancia posterior" y la prueba  $\chi^2$  a fin de testear si existía alguna dependencia entre el tipo de anomalía y los rangos de distancia anterior y posterior. El error aceptado fue menor a 0,05.

## RESULTADOS

Los valores medidos fueron siempre menores a los valores ideales. Las mayores discrepancias entre los valores observados y los ideales se encontraron para el caso de la anomalía tipo 5 (reabsorción atípica) (Fig. 3). Los valores medidos para la variable "distancia anterior" tuvieron un promedio de 32,87; mientras que los valores ideales para dicha variable presentan un promedio de 38,3. Se encontró diferencia significativas entre los valores medidos y los ideales; siendo los primeros inferiores a los valores ideales (prueba de  $t < 0,05$ ).

Los valores medidos para la variable "distancia posterior" tuvieron un promedio de 44,03; mientras que los valores ideales para dicha variable presentan un promedio de 50,01. La diferencia entre muestras fue significativa (prueba de  $t < 0,05$ ).

En cuanto a la "distancia anterior" no se encontró evidencia para suponer dicha dependencia ( $\chi^2=4,58$ ;  $p>0,05$ ), por lo tanto, las diferentes anomalías no están asociadas a un valor determinado de distancia anterior (Fig. 4).

En cuanto a la distancia posterior tampoco se encontró evidencia para suponer dicha dependencia ( $\chi^2=7,4$ ;  $p>0,05$ ), por lo tanto, las diferentes anomalías no están asociadas a un valor determinado de distancia posterior (Fig. 5).

**MALPOSICIONES**

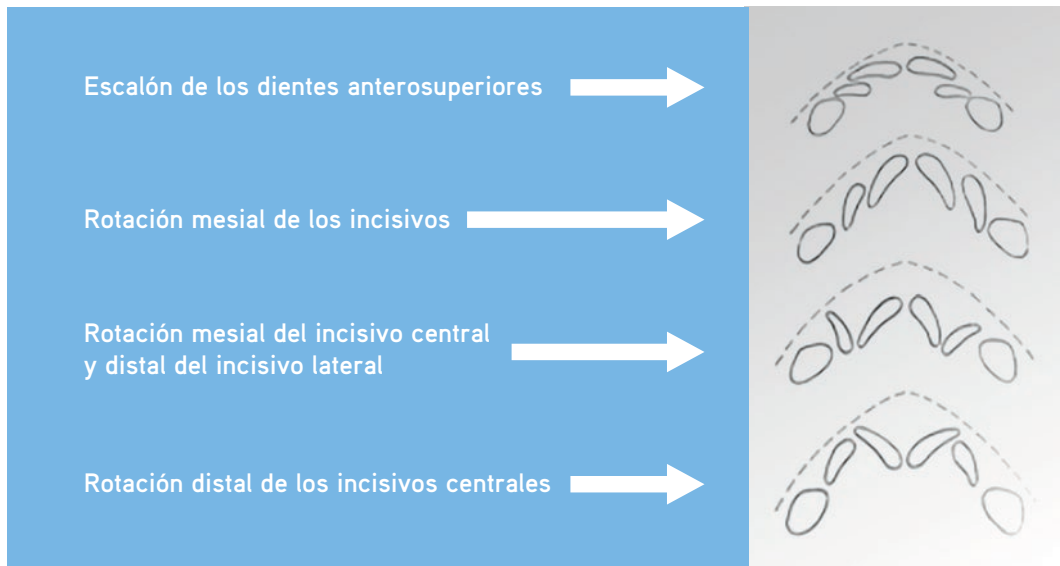


FIGURA 1. Malposiciones características de los dientes anteriores y superiores en el apiñamiento dentario (tomado de Rakosi, T; Jonas I.)

**PUNTOS ODONTOMÉTRICOS**



FIGURA 2. Puntos odontométricos que considera el índice de Pont.

Comparación entre los valores observados y los valores ideales para Distancia anterior y posterior según tipo de Anomalia.

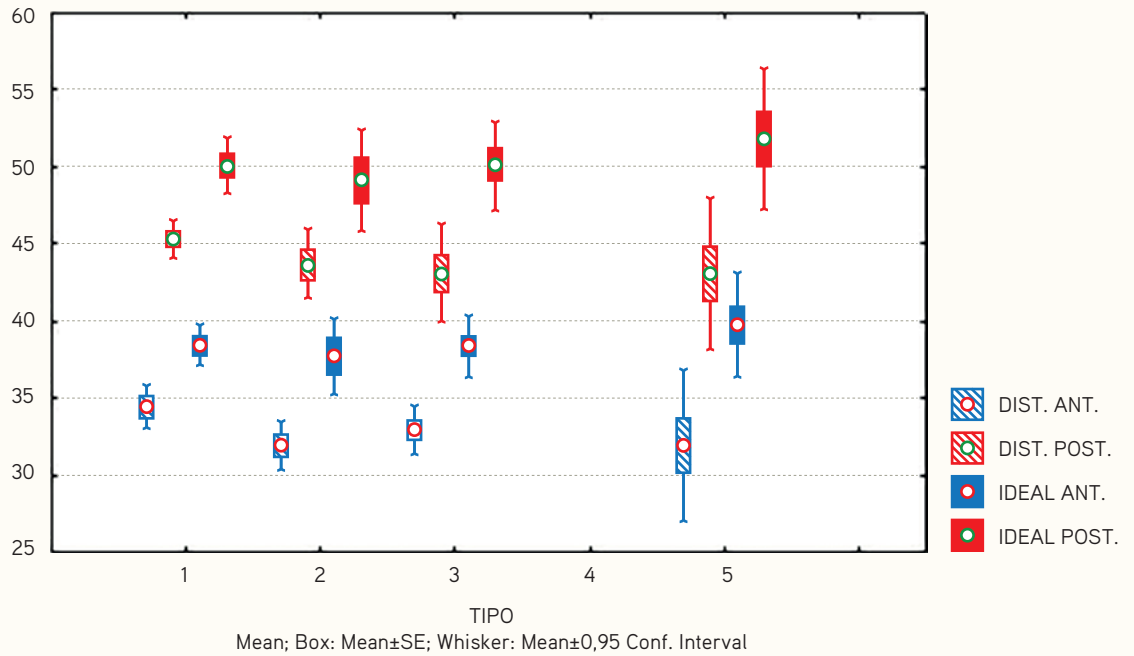


Figura 3. Puede observarse en el gráfico que los valores medidos (rayados) son siempre menores a los valores ideales (color pleno).

Análisis de correspondencia entre Tipo de anomalía y Rango de distancia anterior.

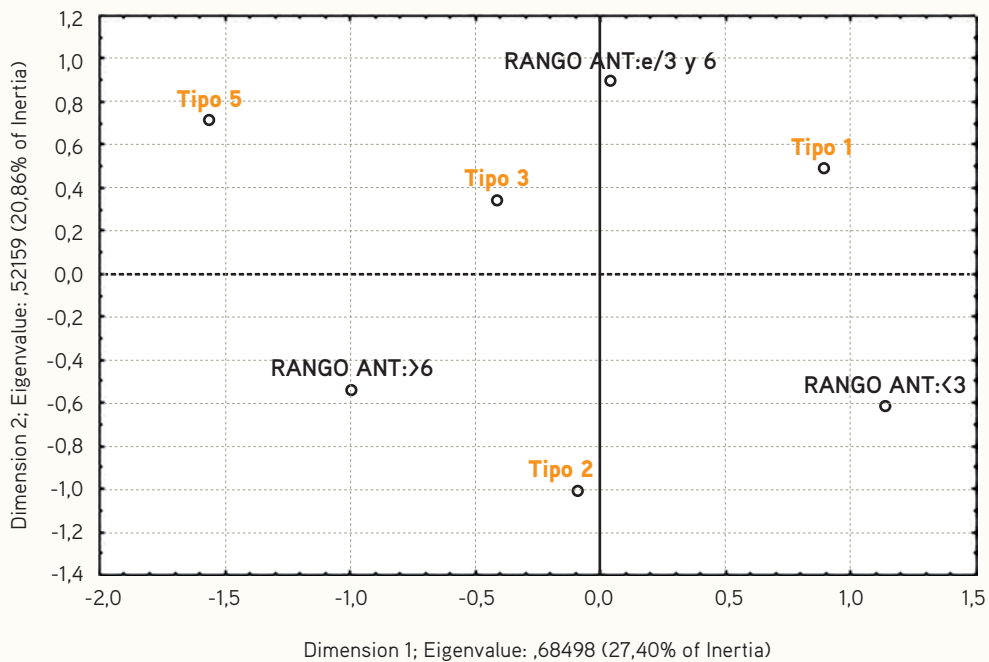


Figura 4. En el gráfico puede observarse que ninguno de los tipos de anomalías aparece asociado a alguno de los niveles de rango de distancia anterior.

## Análisis de correspondencia entre Tipo de anomalía y Rango de distancia posterior.

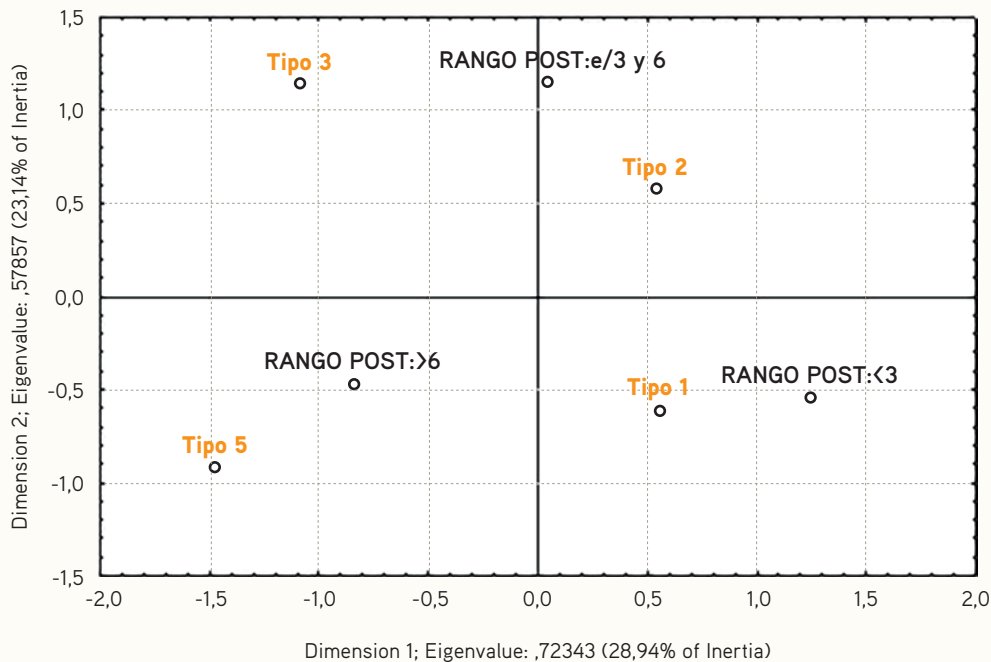


Figura 5. En el gráfico puede observarse que ninguno de los tipos de anomalías aparece asociado a alguno de los niveles de rango de distancia posterior.

## DISCUSIÓN

El arco dentario se va conformando durante el desarrollo de la dentición por lo cual las anomalías transversales se presentan frecuentemente desde edades tempranas (6) donde el primer indicio de la falta de espacio para la erupción sin restricciones de las piezas permanentes se ve entre los 6 y los 8 años (7). Se generan entonces apiñamientos y/o malposiciones que no mejorarán con el posterior crecimiento y desarrollo (8).

El tipo de apiñamiento dentario que se produce en los casos de estrechez es un apiñamiento primario de origen genético, manifestándose un desequilibrio entre el tamaño dental y el tamaño maxilar en el cual el componente hereditario influye en el tamaño y forma de los dientes (9). En estos casos se aprecia de forma característica una malposición de los dientes anteriores por persistencia de la posición germinal (2) o bien la falta de espacio para la erupción de alguna de las piezas anterosuperiores permanentes.

El análisis de los modelos ofrece grandes ventajas para detectar desviaciones de las displacias con un solo método de valoración

(3,9), constituyéndose en una herramienta fundamental para el diagnóstico y la planificación del tratamiento. El diagnóstico precoz y la derivación temprana posibilitan la intercepción de la anomalía lo cual puede resultar en la solución definitiva de los casos en algunas ocasiones y en una mejora sustancial para una segunda etapa de tratamiento en otras (10) minimizando la necesidad de un tratamiento ortodóncico posterior o evitando extracciones que pueden desmejorar el perfil (11).

## CONCLUSIONES

Todos los casos de la muestra presentaron estrechez transversal superior tanto anterior como posterior. Las anomalías de posición de los cuatro incisivos permanentes superiores y/ o las reabsorciones atípicas de las piezas anterosuperiores en la dentición mixta precoz pueden considerarse un signo clínico de falta de espacio debido al desarrollo transversal deficiente del maxilar superior.

## Bibliografía

- Gregoret, J. (1997) *Ortodoncia y Cirugía Ortognática. Diagnóstico y Planificación*. Barcelona: Ed. Espaxs.
- Rakosi, T; Jonas I. (1992) *Atlas de Ortopedia Maxilar: Diagnóstico*. Barcelona: Ed. Masson. Salvat odontología.
- Reichenbach Erwin, Brückl Hans. (1995) *Clínica y terapéutica ortopédicomaxilar*. Buenos Aires: Ed. Mundi.
- Nakata M; Wei S. (1989) *Guía Oclusal en Odontopediatría. Actualidades médico-odontológicas latinoamericanas*. C.A. Caracas: AMOLCA.
- Guardo A.; Guardo C. *Ortodoncia*. Ed. Mundi Bs. As.
- McNamara J Jr.; Brudon W. (1981) *Tratamiento ortodóncico y ortopédico en Dentición Mixta*. Kelly Brodish Spivey editor. EEUU.
- Furlan F; Beti M. (2015) Un tratamiento antiguo y vigente en ortodoncia. Expansión rápida maxilar. *Rev. Soc. Odontol La Plata*, XXV (51); 5-14.
- Sim, JM. (1973) *Movimientos dentarios menores en niños*. Buenos Aires: Ed. Mundi.
- Graber TM, Vanarsdall RL (h). (2003) *Ortodoncia. Principios generales y técnicas*. 3ª ed. Buenos Aires: Médica Panamericana. Buenos Aires.
- Canut Brusola, JA. (2000) *Ortodoncia Clínica y Terapéutica*. 2ª ed. Barcelona: Masson S.A.
- Crespi, Juan C. (2015) Siete razones para el tratamiento precoz. Conferencia dictada en las Jornadas de Actualización en Ortodoncia y Ortopedia organizadas por la Sociedad Argentina de Ortodoncia. Junio 2015. Hotel Panamericano. Buenos Aires. Resumen publicado en: *Ortodoncia*, 158(79) p.75.
- Gattanini, L. (2016) Extracción dentaria o strip-ping. *Ortodoncia*, 80(159): 8-19.