

Reconstrucción de maxilar inferior con injerto de cresta ilíaca y prótesis implanto asistida, post resección por mixoma mandibular.

Prof. Dr. Bencini, Adrian C.¹; Prof. Dr. Bencini, Carlos A.²; Dra. Bencini, Laura E.³; Dr. Olivero, Pablo A.⁴

Recibido: 08/03/010
Aprobado. 06/09/010

Mandible reconstruction with iliac crest graft and implant assisted prosthesis after resection of mandibular myxoma.

- 1 Prof. Titular de Cirugía BMF - Facultad de Odontología UCALP
Prof. Titular de Cirugía Ortognática - Facultad de Odontología UNLP
Prof. Adjunto de Cirugía B - Facultad de Odontología UNLP
Cirujano Bucomaxilofacial del Centro Odontológico Prof. Dr. Carlos Alberto Bencini
Director del Grupo de Investigación Implantológica (G.IN.I.)
Jefe del Servicio de Odontología y Cirugía BMF del HIEAyC San Juan de Dios de La Plata
- 2 Prof. Titular de Cirugía B - Facultad de Odontología UNLP
Director y Cirujano Bucomaxilofacial del Centro Odontológico Prof. Dr. Carlos Alberto Bencini (COCAB)
Ex Jefe y Profesor Consulto del Servicio de Odontología y Cirugía BMF del HIEAyC San Juan de Dios de La Plata
Profesor Consulto del Director del Grupo de Investigación Implantológica (G.IN.I.)
- 3 Docente de Cirugía B - Facultad de Odontología UNLP
Prof. Adjunta ad honorem de Cirugía Ortognática - Facultad de Odontología UNLP
Ortodoncista del Centro Odontológico Prof. Dr. Carlos Alberto Bencini (COCAB)
Miembro colaborador del Grupo de Investigación Implantológica (G.IN.I.)
- 4 Docente de Prótesis - Facultad de Odontología UCALP
Especialista en Rehabilitación Oral del Centro Odontológico Prof. Dr. Carlos Alberto Bencini (COCAB)
Miembro colaborador del Grupo de Investigación Implantológica (G.IN.I.)

RESUMEN

La reconstrucción de los maxilares luego de las resecciones por tumores odontogénicos agresivos sigue siendo un tema de debate entre los cirujanos bucomaxilofaciales, en cuanto a la técnica a emplear y los momentos oportunos para implementarla.

En nuestra experiencia, ante la presencia de tumores odontogénicos agresivos, la resección con margen de seguridad es mandataria, y de ser posible la reconstrucción inmediata con injerto de cresta iliaca para una posterior rehabilitación oral implanto-asistida.

En el presente trabajo reportamos un caso clínico de una paciente con un mixoma mandibular reseca y reconstruido en forma inmediata con injerto de cresta iliaca y su posterior rehabilitación protética implanto asistida.

Palabras clave: Mixoma, injerto óseo, atrofia maxilar, cresta iliaca, implantes.

ABSTRACT

Mandible reconstruction after resection due to aggressive odontogenic tumors continues to be a subject of discussion among buco-maxillofacial surgeons, especially regarding the technique used and the appropriate time to implement it.

In our experience, in the presence of aggressive odontogenic tumors, resection with safety margins is compulsory, if possible, accompanied by the immediate reconstruction with iliac crest graft for subsequent implant-assisted oral rehab.

A case report of a patient with resected mandibular myxoma immediately reconstructed with iliac crest graft and implant-assisted prosthetic rehab is described in this paper.

Key words: Myxoma, bone implant, maxillary atrophy, iliac crest, implants.

INTRODUCCIÓN

Los tumores odontogénicos ocupan un capítulo importante dentro de las patologías que afectan los maxilares. Debido a que los mismos tienen diferentes comportamientos se hace necesario elaborar un correcto diagnóstico para establecer el tratamiento adecuado. Se debe estar familiarizado con ellos para no cometer iatrogenia por exceso o tratamientos demasados económicos que puedan comprometer la vida del paciente.⁽¹⁾

En el año 2005 la OMS ha realizado la última actualización (reclasificación) de los tumores odontogénicos.⁽²⁾

En la misma, el mixoma de los maxilares es un tumor odontogénico benigno, aunque invasor e infiltrante, que merecería ser incluido entre los tumores de bajo grado de malignidad. Es de naturaleza y origen mesenquimático; simula la pulpa dental o el tejido conectivo folicular. No posee diferencias significativas en lo que respecta a su localización y distribución por sexo. Su frecuencia varía en diferentes partes del mundo entre el 3% y el 20% de los tumores odontogénicos. La mayor parte son diagnosticados entre la 2ª y 4ª década de vida.⁽¹⁾

Presenta una imagen radiográfica osteolítica.⁽³⁾

El cuadro histopatológico está dado por un tejido mixoide relativamente celular con cantidad variable de colágeno en una matriz de mucopolisacáridos, con trabéculas óseas residuales y fragmentos de epitelio odontogénico. La ausencia de estos últimos no excluye el diagnóstico. Puede presentar cuerpos esferoidales e

tejido osteocementario. También puede presentar abundante colágeno resultando el diagnóstico de fibromixoma.⁽¹⁾

El tejido conectivo folicular que rodea a un diente embrionario o maduro retenido puede simular un mixoma cuando es hiperplásico y de carácter mixoide. Los antecedentes clínicos y la radiografía son útiles para establecer el diagnóstico de mixoma odontogénico, siendo siempre la biopsia preoperatoria de rigor y la que ratifica o rectifica el diagnóstico clínico radiográfico.⁽¹⁾

Por ser una neoplasia infiltrante y agresiva que puede presentar recidiva, con capacidad de invadir partes blandas y comprometer la raíces dentarias (rizólisis), su tratamiento es quirúrgico con margen de seguridad.⁽⁴⁾

Una vez reseca el tumor con margen de seguridad, en el intraoperatorio se puede realizar la reconstrucción con diferentes técnicas y materiales, siendo los injertos óseos autógenos de cresta iliaca los más empleados y los que en nuestra experiencia proporcionan mejores resultados.

CASO CLÍNICO

La paciente CGS de 35 años, es derivada al Centro Odontológico Prof. Dr. Carlos Alberto Bencini (COCAB) por un falta de cicatrización del alvéolo post-extracción del primer molar inferior izquierdo, con 5 semanas de evolución.

Según refería el profesional derivante, luego de la exodoncia de la pieza 3.6, la herida no cicatrizó y el alvéolo presentaba un tejido de granulación poco habitual.

El colega refiere haber realizado la exodoncia sin estudio radiográfico previo y sin remitir a estudio anatomopatológico el tejido apical obtenido en el toilette de la herida posterior a la exodoncia del molar.

Se realiza el estudio radiográfico, tomográfico (foto1) y la biopsia, cuyo estudio anatomopatológico diferido (foto 2) nos confirma el diagnóstico de mixoma odontogénico.

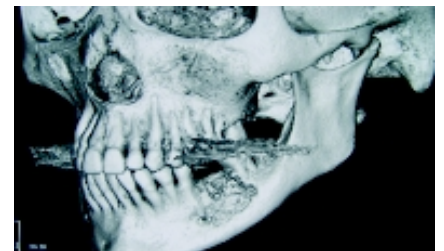


Foto 1 - Imagen tomográfica prequirúrgica donde se aprecia el defecto del reborde alveolar producido por el mixoma en región pieza 3.6.

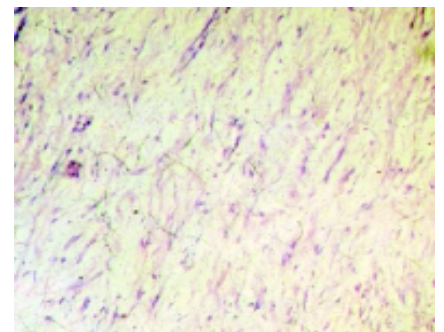


Foto 2 - Imagen histológica típica del mixoma mandibular

Dadas las características clínicas, tomográficas y el informe del estudio anatomopatológico, se le propone a la paciente realizar la resección segmentaria mandibular con margen de seguridad y la reconstrucción inmediata con injerto autólogo de cresta ilíaca, para una posterior rehabilitación oral implanto asistida.

Con el consentimiento de la paciente y su familia se realiza, con paciente internada, bajo premedicación y anestesia general, la resección segmentaria mandibular (foto 3) y la reconstrucción inmediata con injerto autólogo en bloque de cresta ilíaca y placa de reconstrucción mandibular de titanio recta sistema TMS 2.4mm Biomet Microfixation (fotos 4 y 5).

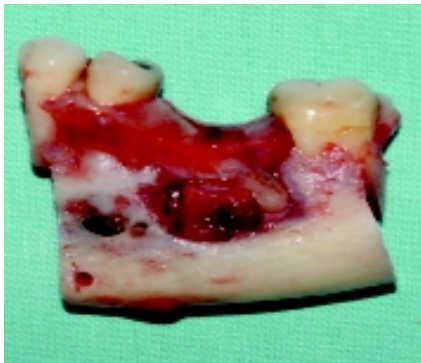

Foto 3 – Fragmento de mandíbula resecado.

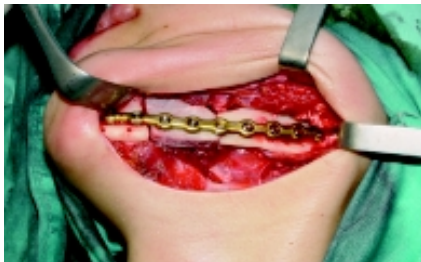

Foto 3 – Vista intraoperatoria de la reconstrucción realizada con injerto autólogo de cresta ilíaca en bloque y placa de titanio TMS 2.4 mm.

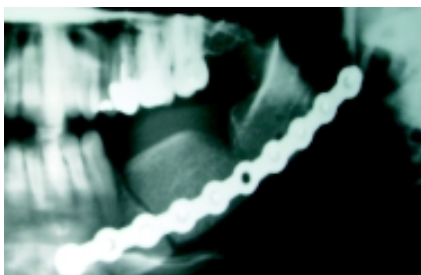


Foto 4 – Vista parcial de la radiografía panorámica postoperatoria en el postoperatorio inmediato.

A los 5 meses de la resección segmentaria y reconstrucción inmediata de la mandíbula, se realiza la colocación de 4 implantes de titanio Biomet 3i (fotos 5 y 6) para su posterior rehabilitación oral implanto asistida a los 4 meses de la colocación de los referidos implantes (fotos 7 y 8).

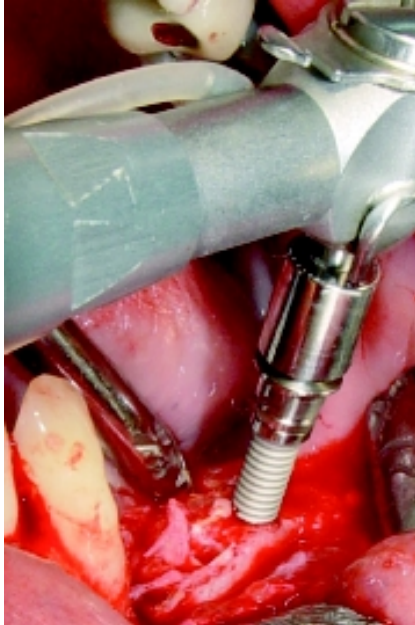

Foto 5 – Colocación de implantes Biomet 3i. Nótese la calidad del injerto óseo a los 5 meses de la reconstrucción.

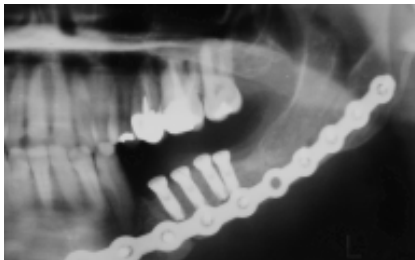

Foto 6 – Vista parcial de la Radiografía panorámica posterior a la colocación de 4 implantes Biomet 3i sobre el hueso autólogo de cresta ilíaca injertado en el maxilar inferior.

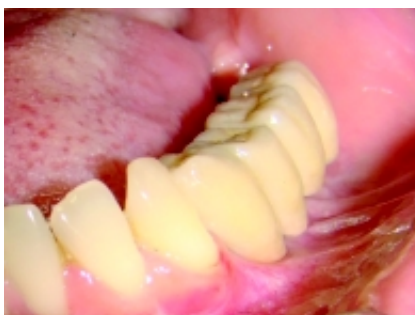

Foto 7 – Vista parcial intraoral al año de la rehabilitación oral implanto asistida sobre el área reconstruida con el injerto autólogo en bloque de cresta ilíaca.

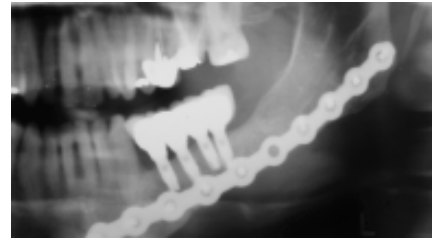
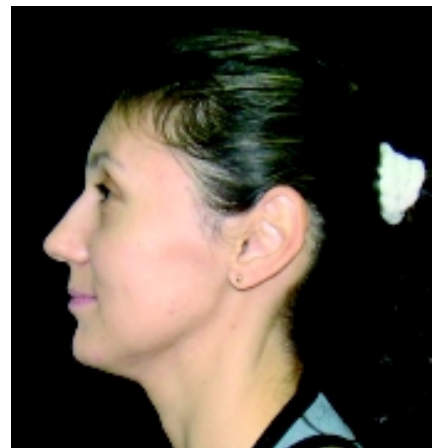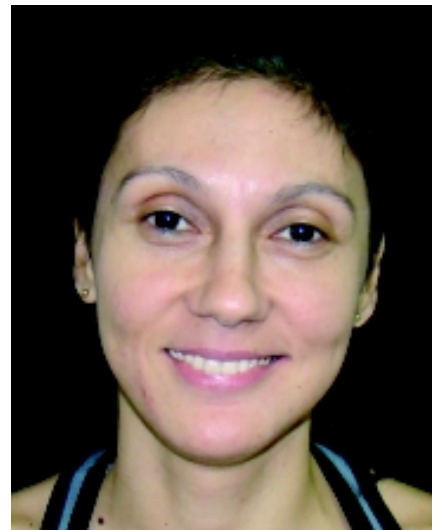


Foto 8 – Vista parcial de la radiografía panorámica al año de la rehabilitación protética implanto asistida sobre de 4 implantes Biomet 3i, en área reconstruida con injerto autólogo de cresta ilíaca

La paciente, al año de la rehabilitación oral implanto asistida cursa una excelente evolución clínica, con una rehabilitación funcional y estética tanto en las vistas intraorales (foto 7) como extraorales (fotos 9 y 10)



Fotos 9 y 10 – vistas de frente y perfil al año de la reconstrucción protética implanto asistida (21 meses posteriores a la resección y reconstrucción con injerto de cresta)

Discusión

La cresta ilíaca ha sido ampliamente utilizada en grandes reconstrucciones del área bucomaxilofacial.⁽⁵⁻⁶⁾ Su uso en cirugía reconstructiva y con finalidad protética ha sido aconsejada en diferentes situaciones clínicas.⁽⁷⁻⁸⁾ Hoy en día reservamos esta zona para situaciones en las que se requieren grandes cantidades de hueso corticoesponjoso.⁽⁹⁻¹⁰⁾

Cuando se necesita menor cantidad de injerto, o únicamente se necesita hueso esponjoso; o cuando son necesarios pequeños bloques para reparar los defectos presentes en las arcadas (rebordes alveolares) podemos obtener fuentes intraorales, siendo el mentón la región empleada con más frecuencia como área donante, para la reconstrucción de áreas que posteriormente será rehabilitadas con prótesis implanto asistidas.⁽¹¹⁾

Incluso en varias oportunidades, la combinación de hueso autólogo con sus-

titutos óseos, ó el simple empleo de estos, permite intentar la regeneración o reconstrucción de defectos menores o de mediana envergadura.

Hay autores que prefieren el empleo de hueso de calota craneal como injerto libre autólogo por su origen membranoso que presupone una menor reabsorción ósea.⁽¹²⁻¹³⁻¹⁴⁾ Pero en nuestra experiencia no solo no es bien aceptado por los pacientes como una alternativa válida, sino que también la cantidad de hueso que aporta la calota no es satisfactorio para regenerar grandes defectos.

Sin embargo hay casos donde la severa atrofia maxilar, o el defecto a reconstruir, dejan a la cresta ilíaca como única fuente razonable de injerto autólogo libre.⁽¹⁵⁾

En defectos mayores, el empleo de injertos con microanastomosis vascular es otra alternativa válida, debiendo siempre considerarse la ecuación costo biológico-beneficio, a la hora de seleccionar la téc-

nica a emplear y el área donante.

Conclusiones

La reconstrucciones de los maxilares post-resecciones tumorales, al igual que ante atrofas severas, puede tratarse por distintos métodos para la posterior rehabilitación oral implanto asistida.

En los casos en los que se precisa aportar gran cantidad de injerto óseo consideramos que la cresta ilíaca es el de primera elección por sus ventajas, de las que cabe destacar la gran disponibilidad que ofrece, así como su fácil integración con un módulo de reabsorción y neoformación aceptable y predecible, cuando es manejada con protocolos meticulosos y confiables.

Sobre estos injertos autólogos de cresta ilíaca en reconstrucciones segmentarias mandibulares, la tasa de supervivencia de los implantes, en nuestra experiencia, a los 5 años de su carga protética, es del 97,8%.

Bibliografía

- (1) Bencini C, Micinquevich S, Bencini A. Quistes y Tumores Benignos de los maxilares en Tratado de Cirugía Oral y Maxilofacial. Editorial Aran. 2009; capítulo 4:33-55
- (2) Philipsen HP, Reichart PA, Slootweg RJ, Stater LJ. Odontogenic Tumors. World health organization classification of tumours pathology and genetics of head and neck tumours. Lyon:FARC Press; 2005;6:296-318
- (3) Zhang J, Wang H, He X, Nin Y, Li X, Radiographic examination of 41 cases of odontogenic myxomas on the basis of conventional radiographs. Dentomaxillofac Radiol 2007; 36(3): 160-167
- (4) Noffke C, Raubenheimer E, Chabiculi N, Bouckaert M. Odontogenic Myxoma: review of the literatura and report of 30 cases from south Africa. Oral Surg Oral Med Oral Pathol Oral Radiol Endod 2007; 104(1):101-109
- (5) Cordeiro PG, Santamaria E, Kraus DH, et al. Reconstruction of total maxillectomy defects with preservation of the orbital contents. Plast Reconstr Surg 1998;102:1874-1887
- (6) Pogrel MA, Podlesh S, Anthony JP, Alexander J. A comparison of vascularized and nonvascularized bone grafts for reconstruction of mandibular continuity defects. J Oral Maxillofac Surg 1997;55:1200-1206
- (7) Swart JG, Allard RH. Subperiosteal onlay augmentation of the mandible: A clinical and radiographic survey. J Oral Maxillofac Surg 1998;43:183-187
- (8) Collins M, James DR, Mars M. Alveolar bone grafting: A new review of 115 patients. Eur J orthod 1998;20:115-120
- (9) Misch CE, Dieth F. Autogenous bone grafts for endosteal implants: Indications and failures. Int J oral Implantol 1991;8:13-20
- (10) Adell R, Lekholm U, Grondahl K, Branemark PI, Lindstrom J, Jacosson M. Reconstruction of severely resorbed edentulous maxillae using osseointegrated fixtures in immediate autogenous bone grafts. Int J Oral Maxillofac Implants 1990;5:233-46
- (11) Tolman DE. Reconstructive procedures with endosseous implants in grafted bone: A review of the literature. Int J Oral Maxillofac Implants 1995;10:275-94.
- (12) Donovan MG, Dickerson NC, Hanson LJ, Gustafson RB. Maxillary and mandibular reconstruction using calvarial bone grafts and Branemark implants: A preliminary report. J Oral Maxillofac Surg 1994;52:588-94.
- (13) Iizuka T, Smolka W, Hallerman W, Mericske-Stern R. Extensive augmentation of the alveolar ridge using autogenous calvarian split bone grafts for dental rehabilitation. Clin Oral Implants Res 2004 Oct;15(5):607-15.
- (14) Smolka W, Bosshardt DD, Mericske-Stern R, Iizuka T. Reconstruction of severely atrophic mandible using calvarial split bone graft for implant-supported oral rehabilitation. Oral Surg Oral Med Oral Pathol Oral Radiol Endod 2006 Jan;101 (1):117-23.
- (15) Hernandez Alfaro F. Injertos óseos en implantología. Ed. Quintessence. 2006.

CORRESPONDENCIA

Prof. Dr. Adrian Carlos Bencini

Centro Odontológico Prof. Dr. Carlos Alberto Bencini

Diagonal 74 n° 2571 entre 20 y 21

La Plata (B1904DAS) Buenos Aires - Argentina

Tel/Fax: 0221 451 18 59

e-mail: a.c.bencini@gmail.com