



OLGU SUNUMU / CASE REPORT

Sınıf II Bölüm 1 Malokluzyonun Üst Orta Keser Çekimli Tedavisi

Treatment of Class II Division 1 Malocclusion with Extraction of Upper Central Incisors

ÖZET

Bu vaka raporunda sınıf II malokluzyona sahip 12 yaşındaki bir kız hastanın renklenmiş ve köklerinde rezorpsiyon izlenen üst santral kesici dişlerinin çekimi ile ortodontik tedavisi sunulmaktadır. (*Türk Ortodonti Dergisi 2011;24:123-129*)

Anahtar Kelimeler: Sınıf II tedavisi, üst santral kesici çekimi, kök rezorpsiyonu, travma.

Gönderme: 15.02.2011
Kabul: 21.04.2011

SUMMARY

In this case report, orthodontic treatment of a Class II malocclusion of a 12 year old girl with the extraction of discolored maxillary central incisors with root resorptions is presented. (Turkish J Orthod 2011;24:123-129)

Key Words: Class II treatment, upper central incisor extraction, root resorption, trauma.

Submitted: 15.02.2011
Accepted: 21.04.2011



Dr. Murat TOZLU*
Yrd.Doç.Dr. Mehmet Oğuz
ÖZTOPRAK*
Doç.Dr. Korkmaz SAYINSU*

GİRİŞ

Üst santral dişler estetik tedavi sonuçları için çok önemli olsa da; gömük kalma, kök rezorpsiyonu, anormal morfoloji ve şiddetli çürük durumunda, bu dişlerin çekimi gibi atipik diş çekimlerine karar verilebilir. Kesici dişlerin çekimi kaçınılmaz ise ya da bu dişler zaten kayıp ise sorunun çözümünde gelişmekte olan premolar ototransplantasyonu (1,2), implant (3), rezin köprü (4), fiber takviyeli kompozit köprü (5), ve boşlukların ortodontik olarak kapatılması (6,7) gibi çeşitli tedavi seçenekleri uygulanabilir.

VAKA SUNUMU

Tanı ve Etiyoloji

On iki yaşındaki kız hasta üst santral dişlerinin çıkıntılı ve renklenmiş olması şikâyeti ile ortodonti kliniğine başvurdu. Dental geçmişi incelendiğinde 8 yaşında geçirdiği bir travmatik kaza sonucu her iki

INTRODUCTION

In cases of impaction, root resorption, abnormal morphology and severe caries, atypical extractions like the extraction of the upper central incisors may be decided even though they are very important for the esthetic treatment results. If extraction of incisors are inevitable or if they are lost already, various treatment alternatives such as autotransplantation of developing premolars (1,2), implants (3), resin bonded bridges (4), fiber-reinforced composite bridgeworks (5) and orthodontic space closure (6,7) may be the treatment alternatives to solve the problem.

CASE PRESENTATION

Diagnosis and Etiology

A girl, 12 years age, with the chief complaint of protrusive and discolored upper central incisor teeth, was referred

*Yeditepe Üniv. Dişhek. Fak.
Ortodonti A.D., **Serbest
Ortodontist, İstanbul /
*Yeditepe Univ. Faculty of
Dentistry, Dept. of
Orthodontics, **Private
Practice, İstanbul, Turkey

Yazışma Adresi/ Corresponding Author:

Dr. Murat Tozlu
Yeditepe Üniversitesi,
Diş Hekimliği Fakültesi,
Bağdat Cad. 238
Göztepe, İstanbul, Turkey
Tel: +90 216 363 6044
Faks: +90 216 363 6211
E-posta: tozlumurat@gmail.com





maksiller santral kesici dişlerinin kırıldığı anlaşıldı. Ailesi, kaza sonrasında bir diş kliniğine başvurdularını ve toplamda 6 ay bir süren kök kanal tedavisi yapıldığını bildirdi.

Tedavi öncesi yüz fotoğraflarında Sınıf II maksiller prognatik bir hastanın tipik yüz özellikleri olan derin labiomenal sulkus, belirgin alt ve üst dudak ve konveks profil saptandı (Şekil 1a-c). Çalışma modelleri analizi, ovoid şekilli alt diş arkında 4 mm, V şeklindeki üst diş arkında ise 6 mm yer eksikliğini ortaya çıkardı. Alt dental orta hat, yüz orta hattı ile uyumlu olan üst dental orta hatta göre 1,5 mm solda idi (Şekil 1a-h). Panoramik ve periapikal radyografide üst santral kesici dişlere ait ciddi kök rezorpsiyonları gözlemlendi (Şekil 2a, b). Sefalometrik analiz sonucunda, protrüziv kesici dişler (1 - SN 108°, IMPA 96°) ve 7mm overjete sahip dikey büyüme eğilimi gösteren (FMA 36°, SN-GoGn 46°) iskelet Sınıf II ilişkisi (ANB 5°) tespit edilmiştir.

Tedavi Hedefleri

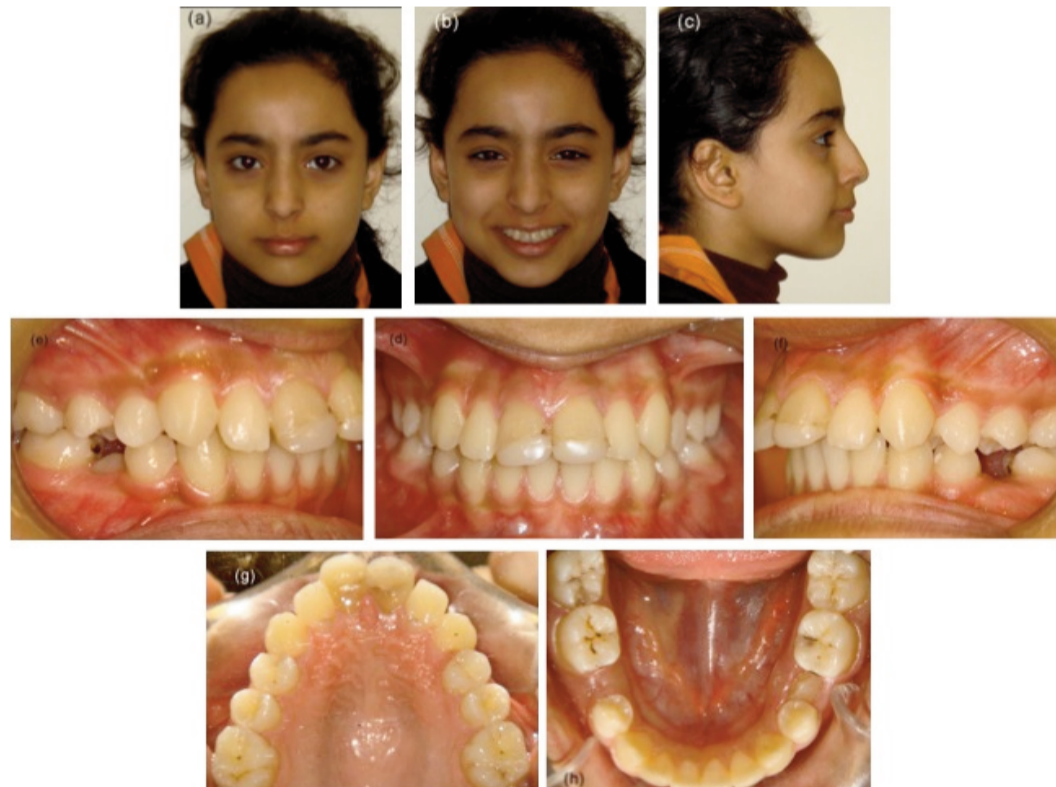Tedavinin amacı, hastanın diş estetiğini sağlamak ve uzun dönem ağız sağlığını korumaktır.

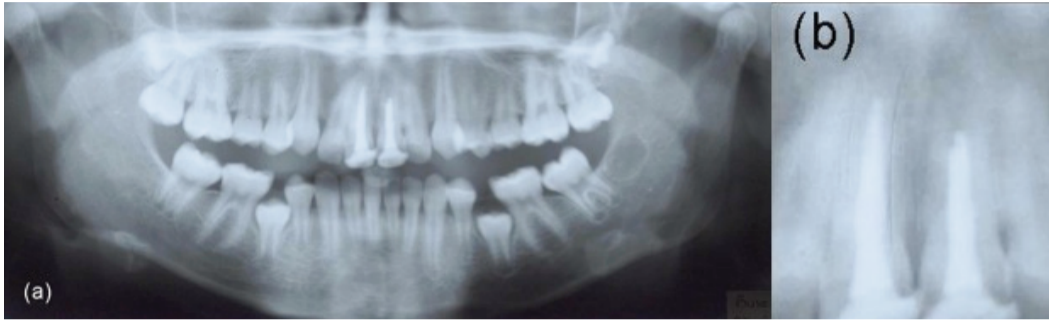for orthodontic treatment. Her dental history revealed a traumatic accident at the age of 8, which led to fracture of both maxillary central incisors. The parents stated that at the time of the accident they had referred to a dental clinic and root canal treatment had been performed with visits for a period of 6 months.

The pretreatment facial photographs revealed facial characteristics typical of a Class II anterior protrusion patient, with a deep labiomenal sulcus, a prominent upper and lower lip, and a convex profile (Fig. 1a-c). Measurement of study models and total space analysis revealed a deficiency of 6 mm in the V-shaped upper and 4 mm in the ovoid shaped lower dental arches. The mandibular dental midline was 1.5 mm to left relative to the maxillary dental midline, which was coincident with the facial midline (Fig. 1a-h). A panoramic and a periapical radiograph revealed seriously resorbed roots of the upper central incisors (Fig. 2a,b). The cephalometric analysis showed a skeletal Class II relationship (ANB 5°) with vertical growth tendency (FMA 36°, SN-GoGn 46°), protrusive incisors (1 - SN 108°, IMPA 96°) and increased overjet of 7mm.

Şekil 1. Tedavi öncesi ağız dışı ve ağız içi fotoğraflar.

Figure 1. Pretreatment intraoral and extraoral photographs.





Şekil 2. Tedavi öncesi panoramik ve periapikal radyografiler.

Figure 2. Pretreatment panoramic and periapical radiographs.

Tedavi Seçenekleri ve Tedavi Planı

Sefalometrik inceleme, yüz oranlarının değerlendirilmesi ve model analizi sonrasında, her quadrandan bir adet diş çekimi gerektiği sonucuna varıldı. Bu durumda, ileri itimin düzeltilmesi ve iyi bir yüz estetiği elde etmek için normal olarak, dört adet premolar çekimi gerekiyordu. Ancak, restore edilmiş ve renklenmiş ve kök rezorpsiyonuna sahip üst santral kesici dişlerin estetik açıdan uygun olmayışı yanında kötü uzun dönem prognozu, bu dişlerin çekimine karar vermemize neden oldu. Bu dişlerin çekimi sayesinde maksiller ileri itimi ortadan kaldırmak ve iyi bir ark formu elde etmek mümkün olacaktı. Kök rezorpsiyonuna sahip renklenmiş santralleri tutarak sağlam birinci premolar dişlerini çekmek yerine kaninlerin yeniden şekillendirilmesi ve kompozit dolgular ile lateral dişlerin restore edilmesi tercih edildi.

Tedavi Aşamaları ve Sonuç

Üst santral dişlerin çekimi planlanmıştı. Mandibulada ise ikinci premolarların yer eksikliğini gidermek ve Sınıf I molar ilişkisi elde etmek için alt birinci premolarların çekimi kararlaştırıldı.

Başlangıçta, sağ ve sol alt birinci premolarlar çekildi. Üst santral dişler ve sürmemiş alt ikinci premolarlar hariç tüm dişlere 0.018 x 0.025 inç (standart edgewise) braket uygulandı (Şekil 3a). Seviyeleme sonrası, üst santral dişler de braketlendi ve bu dişler mezialinden aşındırılarak ön dört dişe elastikler ile kapatıcı kuvvet uygulandı. Santrallerin aşındırılması işlemi ve ön dört dişe elastik uygulaması santrallerin çekimine kadar tüm kontrollerde gerçekleştirildi (Şekil 3b). 5 ay sonra sağ üst santral kesici çekildi ve bu boşluğa geçici bir diş yerleştirildi (Şekil 3c). Takip eden 5 ay sonunda, sol üst santral kesici diş çekildi. Fazla boşluklar dikkatlice

Treatment Objectives

The aim of the treatment was to recover the dental aesthetics and improve the long term oral health of the patient.

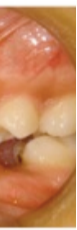Treatment Alternatives and Treatment Plan

After the cephalometric and facial examination and the total space analysis on the study models, it was necessary to extract one tooth from each quadrant. In this case, normally, extraction of the four premolars was required to correct the dental protrusion and obtain a good facial balance. However, poor long term prognosis and esthetic concerns about the restored and discolored upper central incisors with root resorption led us to decide the extraction of these teeth. This would also eliminate the maxillary dental protrusion and achieve a well-shaped arch form. Re-shaping the canines and restoring the laterals with the composite build-up were preferred instead of keeping the restored, discolored centrals with root resorption and extract the intact first premolars.

Treatment Progress and Results

In the upper arch extraction of the central incisors was performed. For the mandibular arch, extraction of the first premolars was performed to eliminate the lack of space for the second premolars and establish Class I molar relationship.

Initially, lower left and right first premolars were extracted. Preadjusted fixed appliance with 0.018x 0.025 inch slot (standard edgewise) was bonded to the maxillary and mandibular arches except upper central incisors and the unerupted lower second

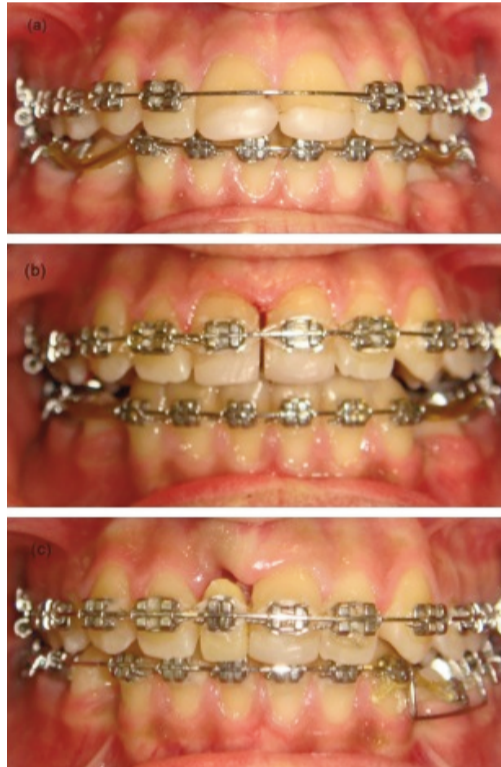



kapatıldığından, bitim öncesi hiçbir intermaksiller elastik kullanımı gerekmedi. Kompozit restorasyonlar öncesinde lateral dişler arasında mezial ve distal boşluk essix plak ile korundu (Şekil 4a-g). Lateraller üzerindeki restorasyonlar yapılmadan önce dişeti seviyeleri düzeltimi için hasta periodontoloji uzmanına yönlendirildi. Ortodontik tedavi 24 ay sürdü. Sonuç olarak, uyumlu orta hatlara sahip iyi bir dental okluzyon yanında yüz profilinde de iyileşme elde edildi (Şekil 5a-h).

Şekil 3. Tedavi sırasında ağız içi fotoğraflar.

Figure 3. Treatment progress photographs.



TARTIŞMA

Oral bölgenin en görünür kısmında bulunan üst santral dişlerde renklenme ve restorasyon olduğunda estetik sonuç elde etmek ve bunu sürdürmek kolay değildir. Ayrıca, kök rezopsiyonu eşlik ediyorsa, bu dişlerin uzun dönem prognozu iyi değildir (8). Bu gibi durumlarda, uygun tedavi yöntemine karar verirken klinisyen okluzyon, yer darlığı, hastanın yaşı, yüz morfolojisi, diş morfolojisi ve ortodontik tedavi gerekliliği (9) gibi faktörleri dikkate almalıdır.

Bugüne kadar eksik ön bölge dişlerinin tamamlanmasında farklı yöntemler kullanılmıştır (10-12). Vakanın durumuna göre, diş ototransplantasyonu (12,13), osseointegre implantlar (11), boşluğun

premolars (Fig. 3a). After leveling of the bonded teeth in the upper and lower arches, upper central incisors were bonded central brackets and slenderized mesially before applying elastic traction to the anterior four teeth. Slenderizing of the centrals and elastic traction to the anterior four teeth was performed at all visits until the extraction of the centrals were completed (Fig. 3b). After 5 months right upper central incisor was extracted and a pontic was replaced for this space (Fig. 3c). Following another 5 months, upper left central incisor was also extracted. After attentively closing the extra spaces, no intermaxillary elastics were needed for the finishing. The mesial and distal spaces between the lateral incisors had been maintained with the Essix retainer before the composite build-up restorations were done (Fig. 4a-g). The patient had also been referred to the periodontologist to correct the gingival lines before the restorations on the laterals were performed. The orthodontic treatment took 24 months. Finally, a good occlusion with coincident upper and lower midlines as well as improvement in the facial profile were achieved (Fig. 5a-h).

DISCUSSION

Achieving and maintaining the esthetic result is not easy when there are restored and discolored upper central teeth which are located in the most visible area of the mouth. Besides, if there are root resorptions, long-term prognosis of these teeth is a question mark (8). In such cases, when deciding the proper treatment method the clinician should consider the factors like occlusion, space conditions, age, facial morphology, tooth morphology and orthodontic treatment necessity (9).

Until now, different methods had been used to replace the missing anterior teeth (10-12). According to the case, tooth autotransplantation (12,13), osseointegrated implants (11), orthodontic space closure (6,7) and prosthetic rehabilitation would be the available alternatives. In this case, transplantation of premolars was not

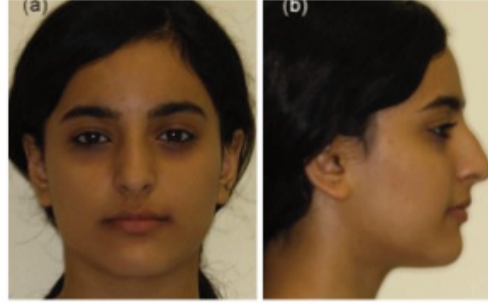


ortodo
proteti
olacak
gelişim
transpl
restora
tamam
olmaya
arasınd



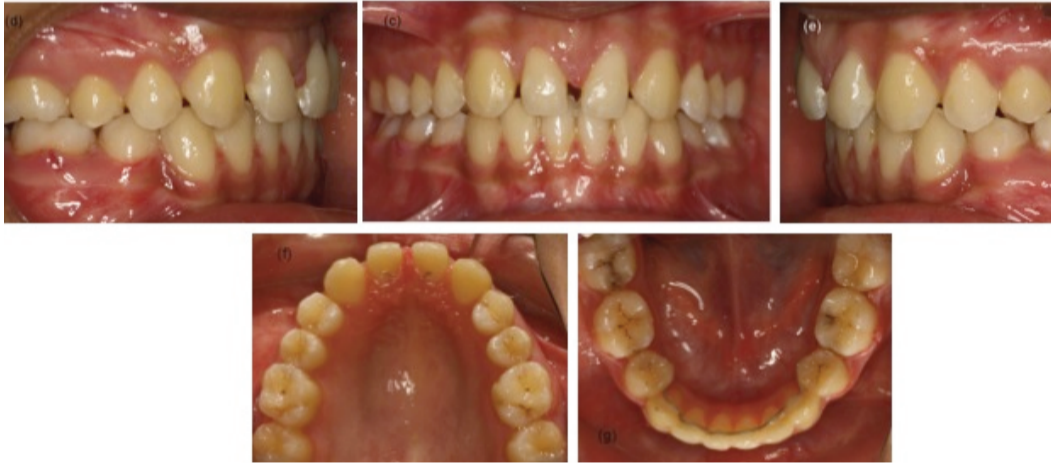

Üst Orta Keser Çekimli Tedavi
Upper Central Incisors Extraction Treatment




Şekil 4. Braket sökümü sonrası ağız içi fotoğraflar.

Figure 4. Intraoral photographs after removal of the brackets.



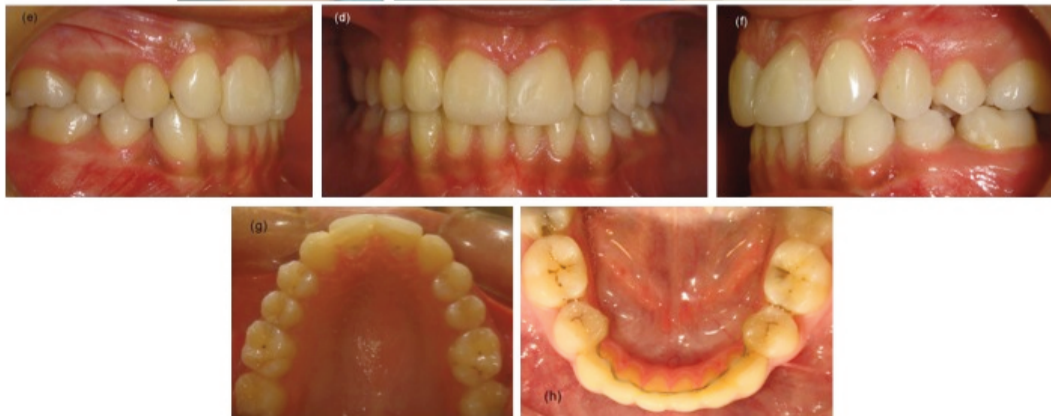ortodontik olarak kapatılması (6,7) ve protetik uygulamalar mevcut alternatifler olacaktır. Bu vakada, premolarların kök gelişimi tamamlanmış olduğundan transplantasyon için uygun değildi. Implant restorasyonu ise kemik gelişimini tamamlanmadığından uygun bir seçim olmayacaktı (4). Bu tedavi yöntemleri arasında, ortodontik olarak boşluk kapatma

preferred because of fully developed roots. Implant restoration would not be a suitable choice since the patient was a growing individual (4). Among these treatment methods, orthodontic space closure has the advantage of biologically keeping the alveolar bone height, contour and gingival health. From the esthetic point of view it's likely that replacement of upper laterals with



Şekil 5. Restorasyonlar yapıldıktan sonra ağız dışı ve ağız içi fotoğraflar.

Figure 5. Posttreatment intraoral and extraoral photographs after restorations.





biyolojik olarak alveoler kemik yüksekliği, kontur ve dişeti sağlığının korunması avantajına sahiptir. Estetik açıdan kanin ile üst laterallerin yer değiştirmesi genellikle üst çene dişleri açısından bir oransızlık oluşturabilir. Ancak diğer yazarlar tarafından da tanımlandığı gibi daha mezialde konumlanmış kaninlerin bukopalatal ve mezyodistal genişliğini güvenli bir şekilde aşındırmak mümkündür (14-17). Bu çalışmada, kanin dişleri laterallere benzeyecek şekilde bukopalatal ve mezyodistal olarak aşındırıldı. Kanin yerine getirilen premolarların vestibül görünümünün kanin morfolojisine benzetilmesi amacıyla dişeti yüksekliğini artırmak amaçlandı ve kompozit restorasyonları öncesi bu dişler intrüze edildi. Ayrıca, bu dişlerin palatal tüberkülleri aşındırıldı. Santraller yerine alınan laterallerin kompozit restorasyonları daha önceki çalışmalardaki uygulamalara benzer şekilde yapıldı (18-20). Son olarak, komşu dişlerle renk uyumunu sağlamak amacıyla kanin dişlerine ağartma işlemi uygulandı.

SONUÇ

Travmatik kayıp veya hasar görmüş dişlere sahip maloklüzyonlu hastalarda tüm tedavi seçenekleri gözden geçirildikten sonra ön dişlerin çekimini içeren atipik bir tedavi planı ortaya çıkabilir. Çekilen diş bazen ağız en görünür alanında bulunan üst santral kesici dişler olabilir. Bu gibi durumlarda, estetik ve fonksiyonel sonuç periodontoloji ve restoratif diş hekimliği işbirliği ile elde edilebilir.

canines usually create a disproportion for upper maxillary teeth. But it's possible to safely grind the buccopalatal and mesiodistal width of the mesially located canines as described by other authors (14-17). For the present study, mesially located canines were grinded buccopalatally and mesiodistally to simulate the laterals. First premolars which replace the canines were intruded to increase the gingival height before composite build-up restorations on the buccal occlusal edges were done with the aim of simulating the buccal aspect of the canine. Also, palatal cusps of these teeth were grinded. Composite build-up restorations for the laterals which replace the centrals were done as in previous studies (18-20). Finally, color bleaching of the canines was performed for the color match of the canines with the adjacent teeth.

CONCLUSION

After consideration of the malocclusion in the patients with traumatically lost or damaged teeth, overall treatment plan can appear as an atypical extraction of the anterior teeth. Extracted teeth sometimes can be the upper central incisors which are located at the most visible area of the mouth. In these cases, aesthetic and functional result can be obtained with collaboration of periodontology and restorative dentistry.

KAYNAKLAR/REFERENCES

- Slagsvold O, Bjercke B. Applicability of autotransplantation in cases of missing upper anterior teeth. *Am J Orthod* 1978;74:410-421
- Czochrowska EM, Stenvik A, Bjercke B, Zachrisson BU. Outcome of tooth transplantation: survival and success rates 17-41 years posttreatment. *Am J Orthod Dentofacial Orthop* 2002;121:110-9
- Chang M, Wennstrom JL, Odman P, Andersson B. Implant supported single-tooth replacements compared to contralateral natural teeth. Crown and soft tissue dimensions. *Clin Oral Implants Res* 1999;10:185-94.
- Creugers NHG, De Kanter RJAM. Patients' satisfaction in two long-term clinical studies on resin bonded bridges. *J Oral Rehabil* 2000;27:602-607
- Kumbuloglu O, Ozdemir N, Aksoy G, and User A. A different pontic design for fiber-reinforced composite bridgeworks: a clinical report. *Eur J Dent* 2007;1:50-53
- Closs QL, Reston GE, Vargas AI, Figueiredo JAP. Orthodontic space closure of lost traumatized anterior teeth- case report *Dent Traumatol* 2008;24:687-690
- Vassao JS, Cavino AD, Kreia BT, Cerci BB, Maciel BVJ, Tanaka MO. Space closure after extraction of two central upper incisors and re-shaping of laterals. *Dent Traumatol* 2009;25:532-534
- Jönsson A, Malmgren O, Levander E. Long-term follow-up of tooth mobility in maxillary incisors with orthodontically induced apical root resorption. *Eur J Orthod* 2007;29:482-487





9. Stenvik A, Zachrisson BU. Orthodontic closure and transplantation in the treatment of missing anterior teeth. An Overview. *Endod Dent Traumatol* 1993;9:45-52
10. Sayınsu K, Nalbantgil D. Orthodontic treatment of a patient with traumatic loss of maxillary incisors. *World J Orthod* 2008;9:43-47
11. Ustun Y, Esen E, Toroglu MS, Akova T. Multidisciplinary approach for the rehabilitation of dentoalveolar trauma. *Dent Traumatol* 2004;20:293-99.
12. Paulsen HU. Autotransplantation of teeth in orthodontic treatment. *Am J Orthod Dentofacial Orthop* 2001;119:336-37.
13. Czochrowska EM, Stenvika A, Zachrisson BU. The esthetic outcome of autotransplanted premolars replacing maxillary incisors. *Dent Traumatol* 2002;18:237-45.
14. Verala M, Botella JM, Pereda JC. Traumatic loss of a central incisor: Orthodontic treatment. *World J Orthod* 2003;4:47-54
15. Zachrisson BU, Mjör IA. Remodeling of teeth by grinding. *Am J Orthod* 1975;68:545-53
16. Thordarson A, Zachrisson BU, Mjör IA. Remodeling of canines to the shape of lateral incisors by grinding: a longterm clinical and radiographic evaluation. *Am J Orthod Dentofacial Orthop* 1991;100:123-32.
17. Rosa M, Zachrisson BU. Integrating esthetic dentistry and space closure in patients with missing maxillary lateral incisors. *J Clin Orthod* 2001;35:221-34.
18. Kokich V Jr, Kinzer G.A. Managing congenitally missing lateral incisors. Part I: canine substitution. *J Esthet Restor Dent* 2005;17:5-10.
19. Rosa M, Zachrisson BU. Integrating esthetic dentistry and space closure in patients with missing maxillary lateral incisors. *J Clin Orthod* 2001;35:221-34.
20. Zachrisson BU. Improving the esthetic outcome of canine substitution for missing maxillary lateral incisors. *World J Orthod* 2007;8:72-9.

