



ARAŞTIRMA / RESEARCH

RME Uygulanan Hastalarda Çekimli Ve Çekimsiz Tedavinin Etkileri

The Effects of Extraction and Nonextraction Treatment on RME Applied Patients

ÖZET

Amaç: Bu çalışmanın amacı, hızlı üst çene genişletmesi (RME) sonrasında, iki adet üst birinci premolar çekimli ve çekimsiz tedavinin, dentoalveolar, iskeletsel ve yumuşak dokuya olan etkilerinin karşılaştırılmasıdır. **Bireyler ve Yöntem:** Bu çalışmanın materyali, maksiller darlığa sahip ve RME'yi takiben çekimli ya da çekimsiz olarak tedavi edilmiş 21 hastanın, tedavi öncesi ve sonrası lateral sefalometrik radyografilerinden oluşmaktadır. Çalışmamızda RME uygulanan hastalar, çekimli ve çekimsiz olmak üzere iki gruba ayrıldı. Yeterli genişletme ve pekiştirme süreci sonrasında, çekimli tedavi edilen gruptan, iki adet üst birinci premolar diş çekildi, çekimsiz grupta ise herhangi bir diş çekimi yapılmadı. Daha sonra her iki gruba da sabit ortodontik tedavi uygulandı. **Bulgular:** Tedavi sonunda, çekimli ve çekimsiz tedavi edilen gruplar karşılaştırıldığında, üst kesici dişin uzun ekseninin A-Po doğrusuyla yaptığı açı ($p < 0.01$) ve mesafesinde ($p < 0.05$) ve alt kesici dişin A-Po doğrusuna olan mesafesinde ($p < 0.05$) anlamlı değişiklikler tespit edildi. Bununla beraber, dudaklar ya da yumuşak dokular ile ilgili parametrelerde istatistiksel olarak anlamlı farklılıklar bulunmadı. Bizim bulgularımız, üst çekimli tedaviler sonucunda daha retrüviz bir profil oluşur fikrini desteklemektedir. **Sonuçlar:** Bu bulguların ışığında, RME apareyi uygulanan, üst çekimli ya da çekimsiz tedavi edilen hastalarda, estetik farklılık olmadığını söylemek mümkündür. (*Türk Ortodonti Dergisi 2010;23:49-60*)

Anahtar Kelimeler: RME, Çekimli tedavi, Çekimsiz tedavi, Yumuşak doku.

Gönderim Tarihi: 02.12.2009
Kabul Tarihi: 07.04.2010

SUMMARY

Aim: The aim of this study was to compare the dentoalveolar, skeletal and soft tissue effects of upper two premolar extraction or nonextraction treatments after Rapid Maxillary Expansion (RME). **Subjects and Methods:** The sample of this study consisted of pre and posttreatment lateral cephalometric radiographs of 21 patients characterized by narrow maxilla and treated with or without extraction following RME. In our study, RME applied patients were divided into two groups as extraction and nonextraction. After adequate expansion and retention period, two upper first premolars were extracted in extraction group and no teeth were extracted in nonextraction group. Thereafter, fixed orthodontic treatment was started in two groups. **Results:** At the end of treatment when extraction and nonextraction groups were compared, significant differences in A1 inclination to A-Po angle ($p < 0.01$), A1 to A-Po plane ($p < 0.05$) and B1 to A-Po plane distance ($p < 0.05$) representing the dentoalveolar incisor position were detected. Also statistically no significant differences were found between parameters related to lips or soft tissues. Our results do not support the idea that more retrusive profile occurs as a result of upper extraction treatment. **Conclusions:** In the light of these results, it is possible to say that there is no esthetic difference between the RME appliances applied patients treated by either upper premolar extraction or nonextraction treatment. (*Turkish J Orthod 2010;23:49-60*)

Key Words: RME, Extraction treatment, Nonextraction treatment, Soft tissue.

Date Submitted: 02.12.2009
Date Accepted: 07.04.2010



Yrd.Doç.Dr. Nihal HAMAMCI
Dr. Atılım AKKURT
Yrd.Doç.Dr. Mehmet DOĞRU
Dt. İlknur VELİ
Prof.Dr. Orhan HAMAMCI

*Dicle Üniv. Dişhek. Fak.
Ortodonti A.D., Diyarbakır /
*Dicle Univ. Faculty of
Dentistry Dept. Of
Orthodontics, Diyarbakır,
Turkey

Yazışma adresi:
Corresponding Author:
Dr. Nihal HAMAMCI
Dicle University Faculty of
Dentistry Department of
Orthodontics 21280
Diyarbakır/TURKEY
Tel: +90 412 2488101/3410
Faks: +90 412 2488100
E-posta: nhamamci@dicle.edu.tr



GİRİŞ

Yüz estetiğinin sağlanması, ortodontik tedavinin başlıca amaçlarından biridir ve hastalar, tedavi sonucunda meydana gelebilecek yüz değişimlerini çoğu kez merak etmektedirler. Çekimli tedavi sonucunda yüz profili kötüleşir fikri bu tedavi şeklinin önüne geçmektedir (1,2). Fakat çekimli ya da çekimsiz tedaviler doğru planlandığı takdirde, yüz profili için olumlu olabilmektedir (3,4).

Uzun dönem stabilitenin sağlanması amacıyla, çekimli ortodontik tedaviler pek çok hastaya yaygın olarak uygulanmıştır (5,6). Fakat gülüş ve profilde çekimli tedaviler sonucu oluşan bazı problemler nedeniyle, çekimsiz tedaviler yeniden tüm dünyada popülerlik kazanmıştır (7-12).

Bazı çalışmalarda çekimli ve çekimsiz tedavilerin çok farklı profil sonuçları doğurmadığı belirtilmiştir (12-15). Bu nedenle tedavi seçiminde sadece profil değil, diğer bazı iskeletsel ve dental parametreler de göz önünde bulundurulmalıdır. Bu durumda bilinmesi gereken, çekimli ya da çekimsiz tedavilerden hangisinin daha iyi olduğu yerine, bunların hangi durumlarda tercih edileceğidir (16).

Bu nedenle bu çalışmanın amacı; sınıf I hastalarda sadece profili değil, ortodontide rutin bir klinik uygulama olan RME sonrasında, çekimli ya da çekimsiz tedavinin dentoalveolar ve iskeletsel etkilerini de incelemektir.

BİREYLER ve YÖNTEM

Bu çalışmanın materyali, dar maksilla ve iskeletsel sınıf I maloklüzyona sahip 21 hastanın tedavi öncesi ve tedavi sonrası lateral sefalometrik radyografilerinden oluşmuştur. Hastaların yaş ortalaması $12,9 \pm 1,07$ yıldır. Hastalar gerekli analiz ve ölçümleri yapıldıktan sonra çekimli ve çekimsiz olmak üzere 2 alt gruba ayrıldı. 1. grup (Çekimli grup); toplamda 11 hastadan (5 erkek, 6 kız) ve 2. Grup (Çekimsiz grup); 10 hastadan (5 erkek, 5 kız) oluşmaktaydı. Çekimli ve çekimsiz grupta çapraşıklık miktarı sırasıyla $7,2 \pm 2,3$ mm. ve $3,4 \pm 1,4$ mm idi (Tablo1). Hastaların seçim kriterleri ise şöyledi: Hastalarda, kraniofasial anomali ve konjenital diş eksikliği olmaması ve daha önceden ortodontik tedavi görmemiş olması.

Kayıtlar alındıktan sonra; her bir gruptaki hastaların alçı modelleri üzerinde banded RME (Leone, Sesto Fiorentino, İtalya) aparey-

INTRODUCTION

Facial esthetics is one of the primary goals of orthodontic treatment, and the patients frequently wonder about possible facial changes caused by a certain treatment. The idea that extraction treatment can worsen the facial profile has discouraged this treatment (1,2). However, extraction or nonextraction treatment might be beneficial for the facial profile, if it is properly planned (3,4).

For long-term stability, extraction treatment had been widely applied to many patients (5,6). But with the concerns of some problems related to smile and profile, nonextraction treatments have again gained widespread popularity (7-12).

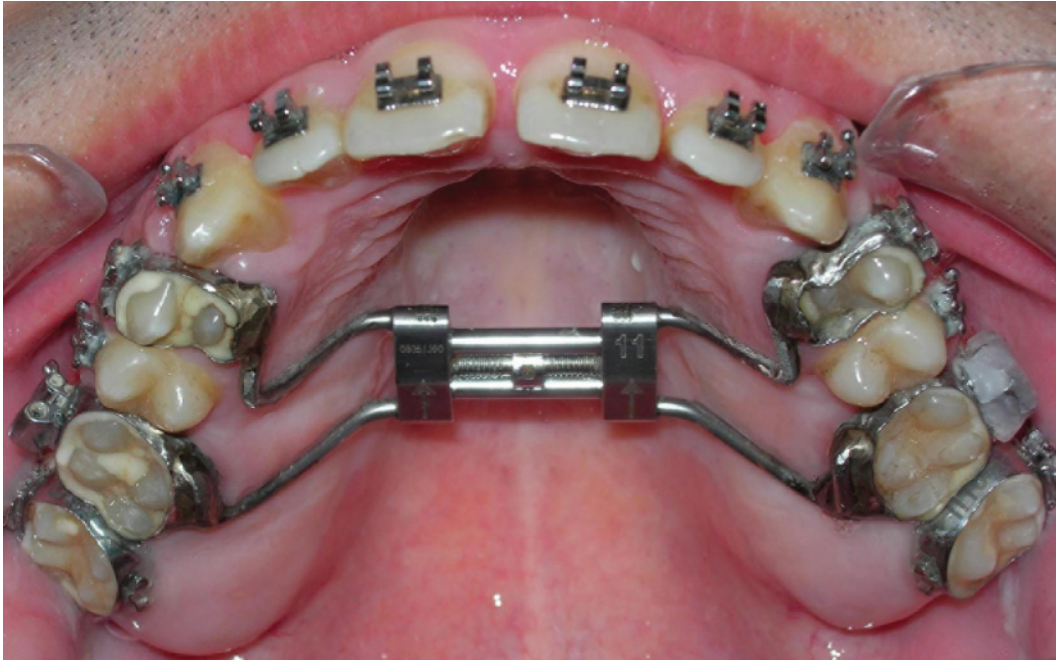
In some studies, extraction and nonextraction treatments do not seem to produce very different profile results (12-15). Thus, not only the profile but also some other skeletal and dental parameters should be taken on consideration for treatment choice. What should be known in this case is under what conditions each preferable instead of which treatment is better (16).

Therefore, the aim of this study is examine not only the profile but also the dentoalveolar and skeletal effects of extraction or nonextraction treatment in class I patients after Rapid Maxillary Expansion (RME) which is a routine clinical procedure in orthodontics.

SUBJECTS and METHODS

The sample of this study consisted of pre and posttreatment lateral cephalometric radiographs of 21 patients with narrow maxilla and skeletal class I malocclusion. The mean age was 12.9 ± 1.07 years. The patients were divided into 2 subgroups as extraction and nonextraction groups after necessary analysis and measurement were made. The first group (extraction group) consisted of a total of 11 patients (5 male, 6 female), and the second group (nonextraction group) consisted of 10 patients (5 male, 5 female) In extraction and nonextraction group, the amount of crowding was 7.2 ± 2.3 mm. and 3.4 ± 1.4 mm respectively (Table1). The inclusion criteria of the patients were as follows: absence of craniofacial anomalies and congenitally missing teeth, no history of prior orthodontic treatment.

After pretreatment records were taken, banded RME (Leone, Sesto Fiorentino, Italy) appli-



Şekil 1: Çalışmada kullanılan RME aпаратыnın görüntüsü.

Figure 1: The view of the RME appliance used in this study.

leri hazırlandı ve aпараты hastalara uygulandı (Şekil 1).

Hastalara vidayı günde 2 kere çevirmeleri gerektiği anlatıldı. Aktif genişletme yaklaşık olarak 2 hafta sürdü ve sonuç olarak 5-9 mm genişletme elde edildi. Yeterli genişletme sağlandıktan sonra, aпараты pekiştirme amaçlı olarak 3 ay boyunca ağızda tutuldu. Üç ay sonra RME aпараты çıkarılıp, hastalara transpalatal arklar takıldı. Daha sonra çekimli gruptaki hastaların üst birinci premolar dişleri çekildi ve ardından, 18x22 inç Roth edgewise braketler (Omni Roth, GAC International Inc, Bohemia, NY, ABD) her iki gruptaki hastaların tümüne uygulandı. Çekimli grupta, 16x22 inç paslanmaz çelik ark tellerine geçildiğinde, önce kanin distalizasyonu, daha sonra da keser retraksiyonu yapıldı. Her iki grupta da, hastaların aktif ortodontik tedavileri başarılı bir şekilde tamamlandı ve tedavi sonrası kayıtları alındı. Çekimli ve çekimsiz tedavi gruplarında ortalama tedavi süreleri sırasıyla 2,1 ve 1,8 yıldır (Tablo 1).

Lateral sefalometrik radyografiler üzerinde doğrusal ve açısal ölçümler yapıldı. Hastaların sefalometrik radyografileri Dicle Üniversitesi

were constructed on the plaster models of patients in each group and the appliances were implicated (Figure 1). The patients were instructed to turn the screw twice a day. Active expansion period lasted approximately two weeks and 5-9 mm expansion was achieved. After adequate expansion was achieved, the appliances were left in place for 3 months for retention, then they were removed and transpalatal arches were constructed. Thereafter, the maxillary first premolars of the patients in the extraction group were extracted and 18 x 22 inch Roth edgewise brackets (Omni Roth, GAC International Inc, Bohemia, NY) were bonded to all patients in both groups. In extraction group canine distalization was done with 16x22 inch stainless steel arch wires and then incisors were retracted. In both groups, active orthodontic treatments were carried out successfully and posttreatment records were taken. In extraction and nonextraction groups, the mean durations of treatment were 2.1 and 1.8 years respectively (Table 1).

Linear and angular craniofacial measurements were performed on lateral cephalometric radiographs. The lateral cephalometric ra-

Grup / Groups	Erkek/ Male	Kız/ Female	n	Yaş,y/ Age,y	Tedavi Süresi, y / Treatment Period, y
Çekimli / Extraction	5	6	11	13,32±1,12	2,14±0,43
Çekimsiz / Nonextraction	5	5	10	12,48±1,03	1,81±0,46

n: Sample size (Örnek sayısı), y: year (yıl)

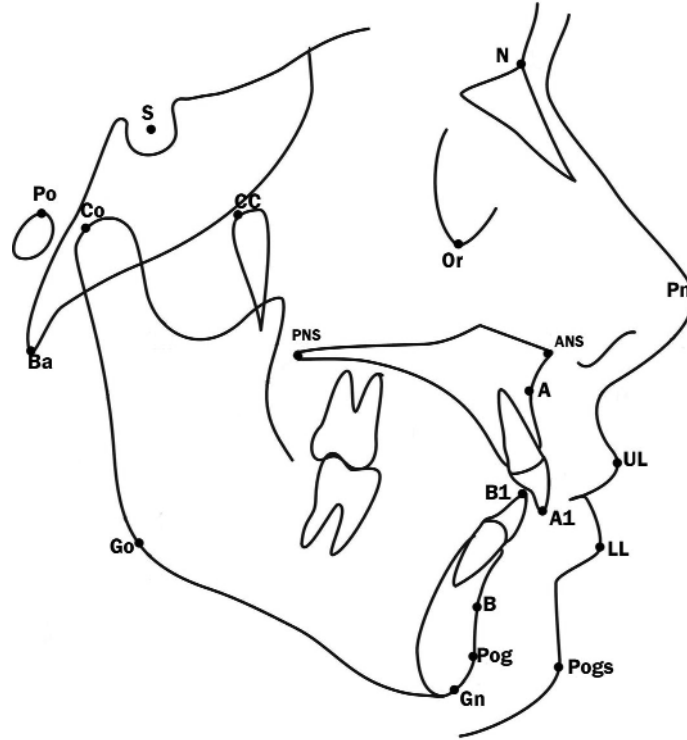
Tablo 1. Bu çalışmaya dahil edilen hastaların yaş, cinsiyet dağılımı ve tedavi süresi.

Table 1. Age, gender distribution of patients included in this study and treatment duration.



Şekil 2: Sefalometrik analizde kullanılan noktalar. S: Sella, N: Nasion, PNS: Posterior Nasal Spina, ANS: Anterior Nasal Spina, A: A noktası, B: B noktası, Pog: Pogonion, Gn: Gnathion, Go: Gonion, Co: Condylion, CC: CC noktası, Po: Porion, Ba: Basion, Or: Orbitale, B1 noktası: Alt santralin insizal kenarı, A1 noktası: Üst santralin insizal kenarı, UL: Üst dudak, LL: Alt dudak, Pogs: Yumuşak doku pogonion, Pn: Pronasale.

Figure 2: Landmarks used in cephalometric analysis. S: Sella, N: Nasion, PNS: Posterior Nasal Spina, ANS: Anterior Nasal Spina, A: A point, B: B point, Pog: Pogonion, Gn: Gnathion, Go: Gonion, Co: Condylion, CC: CC point, Po: Porion, Ba: Basion, Or: Orbitale, B1 point: Lower central edge, A1 point: Upper central edge, UL: Upper Lip, LL: Lower Lip, Pogs: Soft tissue pogonion, Pn: Pronasale.



tesisi Dişhekimliği Fakültesi Radyoloji Kliniğinde Asahi Cephalometer (CX 90X, Asahi Roentgen, Kyoto, Japonya) ile alındı. Sefalostatlar, sagittal düzlem X ışınlarına dik gelecek, Frankfort düzlemi horizontal düzleme paralel, dişler sentrik oklüzyonda ve dudaklar hafif kapalı olacak şekilde konumlandırılmıştır. Sefalometrik radyografiler 0.003 mat asetat

diograph of each subject was taken with an Asahi Cephalometer (CX 90X, Asahi Roentgen, Kyoto, Japan) at the Dental Radiology Clinic of Dicle University, School of Dentistry. All subjects were positioned in the cephalostat with the sagittal plane at a right angle to the path of the x-rays, the Frankfort plane parallel to the horizontal plane, the teeth in cen-

kağıtları üzerine çizildi. Tüm radyografiler tek bir kişi (N.H.) tarafından elle çizilmiştir.

Bu çalışmada kullanılan noktalar Şekil 2'de gösterilmiştir. Şekil 3 açılal ölçümleri, Şekil 4 ise doğrusal ölçümleri göstermektedir.

İstatistiksel Analiz

Örneklerin normal dağılımı Kolmogorow-Smirnov testi, homojenitesi ise Levene testi ile değerlendirilmiştir. Gruplar arası karşılaştırmalar için bağımsız t-testi ve grup içi değişimler için eşleştirilmiş t-testi kullanılmıştır. Tüm veriler istatistiksel SPSS versiyon 15.0 programı ile analiz edilmiştir. $P < 0,05$ istatistiksel anlamlılık seviyesi olarak kabul edilmiştir.

Metot Hatası

İlk ölçümden 1 ay sonra, 16 hastanın lateral sefalometrik radyografileri rastgele olarak seçilmiş ve aynı araştırmacı (N.H.) tarafından

tritic occlusion, and the lips lightly closed. The cephalometric radiographs were traced on 0.003 matte acetate sheets. A single author (N.H.) traced all the radiographs by hand.

The landmarks used in this study were shown in Figure 2. Figure 3 demonstrates angular measurements and Figure 4 shows linear measurements.

Statistical Analysis

Normal distribution of sample was evaluated by using the Kolmogorov-Smirnov test, and homogeneity was evaluated by using the Levene test. Independent t test for between-group and paired t test for within-group changes were used. All data were analyzed by using the statistical package SPSS Version 15.0. $P < 0.05$ was accepted as statistical significance level.

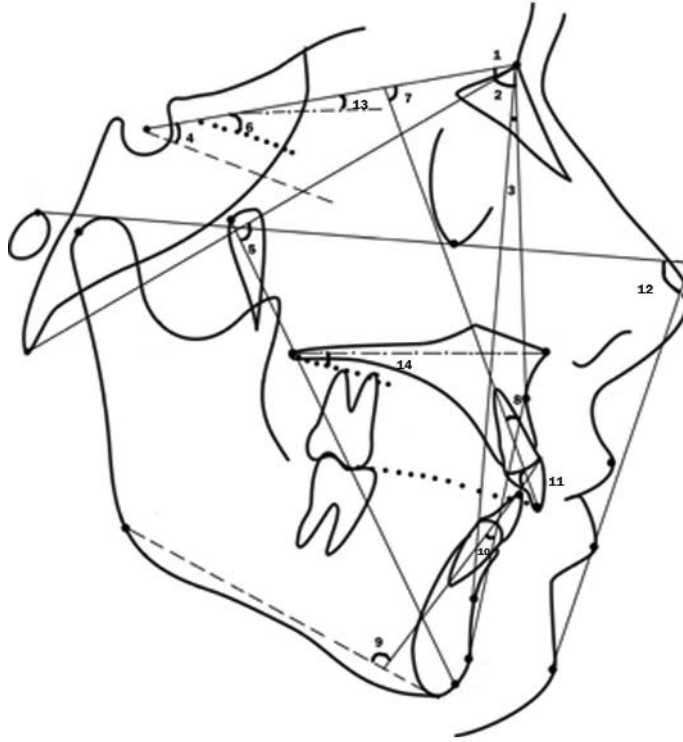


Figure 3: Cephalometric angles. 1. SNA ($^{\circ}$): The angle formed by the planes Sella-Nasion and Nasion-Point A. 2. SNB ($^{\circ}$): The angle formed by the planes Sella-Nasion and Nasion-Point B. 3. ANB ($^{\circ}$): The angle formed by the planes Nasion-Point A and Nasion-Point B. 4. SN-GoGn ($^{\circ}$): The angle formed by lines Sella-Nasion and Gonion-Gnathion. 5. Facial axis ($^{\circ}$): The angle formed by the plane CC to Gnathion and the Basion-Nasion plane. 6. Occlusal plane to Sella-Nasion ($^{\circ}$): The angle formed between the occlusal plane and Sella-Nasion. 7. A1 to SN Sella-Nasion plane ($^{\circ}$): Angle from A1 (upper incisor) to Sella-Nasion plane. 8. A1 inclination to A-Po ($^{\circ}$): The angle formed by the long axis of the upper incisor to a plane from hard tissue Point A to Pogonion. 9. IMPA ($^{\circ}$): The angle formed by the long axis of the lower incisor and the mandibular plane. 10. B1 inclination to A-Po ($^{\circ}$): The angle formed by the long axis of the lower incisor to a plane from hard tissue Point A to Pogonion. 11. Interincisal angle ($^{\circ}$): The angle formed by the long axis of the upper and lower incisors. 12. Z angle ($^{\circ}$): The chin and upper-or lower-lip soft tissue profile line related to the Frankfort horizontal. 13. Palatal Plane-SN ($^{\circ}$): The angle formed by the Palatal plane (ANS-PNS plane) and Sella-Nasion plane. 14. Occlusal Plane-Palatal plane ($^{\circ}$): The angle formed by the occlusal plane and palatal plane.

Şekil 3: Sefalometrik açılar. 1. SNA ($^{\circ}$): Sella-Nasion düzlemi ile Nasion-A noktası arasındaki açı. 2. SNB ($^{\circ}$): Sella-Nasion düzlemi ile Nasion-B noktası arasındaki açı. 3. ANB ($^{\circ}$): Nasion-A noktası ve Nasion-B noktası düzlemleri arasındaki açı. 4. SN-GoGn ($^{\circ}$): Sella-Nasion ve Gonion-Gnathion doğruları arasındaki açı. 5. Yüz eksenini ($^{\circ}$): CC noktasından gnathion noktasına çizilen düzlem ile Basion-Nasion düzlemi arasında kalan açı. 6. Oklüzal düzlem-Sella-Nasion ($^{\circ}$): Oklüzal düzlem ve Sella-Nasion arasında oluşan açı. 7. A1-Sella-Nasion düzlemi ($^{\circ}$): Sella-Nasion düzlemi ile A1 (üst keser) arasındaki açı. 8. A1-A-Po ($^{\circ}$): Sert doku A noktası-pogonion düzlemi ile üst keserin uzun eksenini arasındaki açı. 9. IMPA ($^{\circ}$): Mandibular düzlem ile alt keserin uzun eksenini arasındaki açı. 10. B1-A-Po ($^{\circ}$): Sert doku A noktası-pogonion düzlemi ile alt keserin uzun eksenini arasındaki açı. 11. Keserler arası açı ($^{\circ}$): Alt ve üst keserlerin uzun eksenlerini arasındaki açı. 12. Z açısı ($^{\circ}$): Frankfort horizontale göre çene üst ya da alt dudak yumuşak doku profil çizgisi. 13. Palatal düzlem-SN ($^{\circ}$): Palatal düzlem (ANS-PNS düzlemi) ve Sella-Nasion düzlemi arasındaki açı. 14. Oklüzal Düzlem-Palatal düzlem ($^{\circ}$): Oklüzal düzlem ile palatal düzlem arasındaki açı.

yeniden ölçülmüştür. Tesadüfi hata S2'nin hata değişkeni ve d'nin aynı değişkenin iki ölçümü arasındaki fark olduğu Dahlberg'in (17) formülü ile ($S2 = \sqrt{d^2/2n}$) ve sistemik hata $p < 0.005$ ise bağımlı t-testi ile ölçülmüştür.

BULGULAR

İstatistiksel değerlendirmeler neticesinde sistemik hata tespit edilmedi ($p < 0,05$), tesadüfi hatanın ise kabul edilebilir sınırlar içinde olduğu belirlendi (0,07-0,38).

Grupların Tedavi Öncesi ve Tedavi Sonrası Karşılaştırılması

Grupların tedavi öncesi karşılaştırılması, sadece alt dudak-estetik düzlem uzaklığında

Error of the Method

One-month after the first measurement, the lateral cephalometric radiographs of 16 patients were randomly selected and re-measured by the same examiner (N.H.). The casual error was calculated according to Dahlberg's (17) formula ($S2 = \sqrt{d^2/2n}$) where S2 is the error variance and "d" is the difference between the two determinations of the same variable, and the systematic error with dependent t tests, for $p < 0.05$.

RESULTS

According to the results of the systematic and casual errors; no systematic error was detected ($p < 0.05$) and casual errors were within acceptable levels (0.07-0.38).

**Şekil 4:** Doğrusal

sefalometrik ölçümler. 1. A1-A-Po düzlemi (mm): Sert doku A noktası-pogonion düzlemi ile üst keserin uç kısmı arasındaki mesafe. 2. B1-A-Po düzlemi (mm): Sert doku A noktası-pogonion düzlemi ile alt keserin uç kısmı arasındaki mesafe. 3. Condylion-Gnathion (mm): Kondil-gnathion arasındaki mesafe. 4. Üst dudak-estetik düzlem (mm): Burun ucundan çenenin en ön kısmına çizilen düzlem ile üst dudağın en ön kısmı arasındaki mesafe. 5. Alt dudak-estetik düzlem (mm): Burun ucundan çenenin en ön kısmına çizilen düzlem ile üst dudağın en ön kısmı arasındaki mesafe. 6. Overjet (mm): Oklüzal düzlem üzerinde, alt keserin ucu ile üst keserin ucu arasındaki mesafe. 7. Overbite (mm): Oklüzal düzleme dik olarak, alt keserin ucu ile üst keserin ucu arasındaki mesafe.

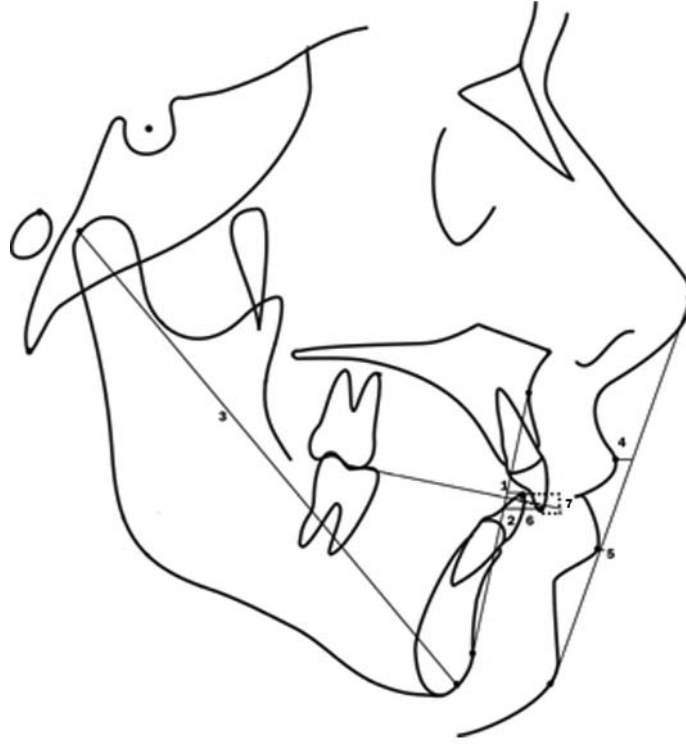


Figure 4: Cephalometric linear measurements. 1. A1 to A-Po plane (mm): Measured from the tip of the upper incisor to a plane from hard tissue Point A to Pogonion. 2. B1 to A-Po plane (mm): Measured from the tip of the lower incisor to a plane from hard tissue Point A to Pogonion. 3. Condylion-Gnathion (mm): Measured from Condylion to Gnathion. 4. Upper lip to esthetic plane (mm): Measured from the most anterior point on the upper lip to a plane from the tip of the nose to the most anterior point on the chin. 5. Lower lip to esthetic plane (mm): Measured from the most anterior point on the lower lip to a plane from the tip of the nose to the most anterior point on the chin. 6. Overjet (mm): Measured from the tip of the lower incisor to the tip of the upper incisor along the occlusal plane. 7. Overbite (mm): Measured from the tips of the upper and lower incisors perpendicular to the occlusal plane.

istatistiksel olarak anlamlı farklılıklar olduğunu gösterdi ve diğer ölçümlerde istatistiksel olarak anlamlı bir farklılık gözlemlenmedi. Grupların tedavi sonrası ölçümleri karşılaştırıldığında, üst kesici dişin uzun ekseninin A-Po doğrusuyla yaptığı açı ($p < 0,01$) ve mesafesinde ($p < 0,05$) ve alt kesici dişin A-Po doğrusuna olan mesafesinde ($p < 0,05$) anlamlı değişiklikler olduğu tespit edildi, diğer parametrelerde ise istatistiksel olarak anlamlı bir farklılık bulunmadı. Tedavi öncesinde gruplar arasında alt dudak-estetik düzlem mesafesinde istatistiksel olarak anlamlı değişiklik olmasına rağmen, bu farklılık tedavi sonunda ortadan kalkmıştır (Tablo 2).

Tedavi Değişiklikleri (Çekimli Grup)

Çekimli grupta tedavi sonunda; Co-Gn mesafesi ve palatal düzlem-SN açısı ($p < 0,05$), alt dudak-estetik düzlem ve overbite mesafesinde istatistiksel olarak anlamlı değişiklikler tespit edildi ($p < 0,01$), diğer para-

Pretreatment and Posttreatment Comparison of Groups

Pretreatment comparisons of the groups revealed statistically significant differences only in the distance of lower lip to esthetic plane and no statistically significant difference in other measurements was observed. When the posttreatment measurements of groups were compared, in A1 inclination to A-Po angle ($p < 0,01$), A1 to A-Po plane ($p < 0,05$) and B1 to A-Po plane distance ($p < 0,05$) there were significant changes and no statistically significant differences were found in all other parameters. Before treatment; while there was a statistically significant change in lower lip distance to esthetic line between groups, this difference disappeared at the end of treatment (Table 2).

Treatment Changes (Extraction Group)

At the end of treatment; in extraction group, statistically significant changes in Co-Gn distance and palatal plane-SN angle ($p <$



Sefalometrik Parametre / Cephalometric Parameter	Tedavi Öncesi / Pretreatment	Tedavi Sonrası / Posttreatment
	P	P
SNA (°)	0,289 n.s.	0,235 n.s.
SNB (°)	0,334 n.s.	0,505 n.s.
ANB (°)	0,620 n.s.	0,252 n.s.
SN-GoGn (°)	0,351 n.s.	0,417 n.s.
Facial axis (°)	0,687 n.s.	0,720 n.s.
Occlusal plane /-SN (°)	0,973 n.s.	0,729 n.s.
A1 / SN Plane (°)	0,172 n.s.	0,206 n.s.
A1inclination / A-Po (°)	0,167 n.s.	0,008 **
IMPA (°)	0,294 n.s.	0,124 n.s.
B1inclination / A-Po (°)	0,445 n.s.	0,570 n.s.
Interincisal angle (°)	0,323 n.s.	0,118 n.s.
Z angle (°)	0,550 n.s.	0,633 n.s.
A1 / A-Po plane (mm)	0,615 n.s.	0,010 *
B1 / A-Po plane (mm)	0,393 n.s.	0,011 *
Condylion-Gnathion (mm)	0,118 n.s.	0,119 n.s.
Upper lip / esthetic plane (mm)	0,318 n.s.	0,184 n.s.
Lower lip / esthetic plane (mm)	0,023 *	0,158 n.s.
Palatal Plane-SN (°)	0,325 n.s.	0,968 n.s.
Occlusal Plane-Palatal plane (°)	0,919 n.s.	0,963 n.s.
Overjet (mm)	0,819 n.s.	0,220 n.s.
Overbite (mm)	0,071 n.s.	0,987 n.s.

** : P<0,01, * : P<0,05, n.s.: Non significant (Anlamli değil).

Tablo 2. Çekimli ve çekimsiz grupların tedavi öncesi ve tedavi sonrası istatistiksel olarak karşılaştırılması.

Table 2. Pretreatment and posttreatment statistical comparisons of extraction and nonextraction groups.

metrelerde ise istatistiksel olarak anlamlı bir değişiklik yoktu (Tablo 3).

Tedavi Değişiklikleri (Çekimsiz Grup)

Çekimsiz grupta tedavi sonunda; ANB açısı, overbite ($p < 0,01$), Co-Gn uzaklığı, A1'in A-Po düzlemine uzaklığı, keserler arası açı, A1-SN düzlemi açısı ve B1' in A-Po düzlemiyle yaptığı açıda istatistiksel olarak anlamlı değişiklikler bulundu ($p < 0,05$). Diğer parametrelerde istatistiksel olarak anlamlı bir değişiklik yoktu (Tablo 4).

TARTIŞMA

Tedavilerin tamamlanmasının ardından, çekimli ve çekimsiz tedavi gruplarının karşılaştırılmasında; keser konumları hariç, diğer ölçümlerde anlamlı bir farklılık tespit edilmiştir. Bu bulgular, Zierhut ve arkadaşlarının (18), Finnoy ve arkadaşlarının (19) ve Başçiftçi ve Üşümez'in (20) bulguları ile uyumludur. Ayrıca, Paquette ve arkadaşları (12) tedavi sonrasında farklı keser pozisyonlarına rağ-

0.05), lower lip to esthetic plane and overbite distance ($p < 0.01$) were detected. There were no statistically significant changes in other parameters (Table 3).

Treatment Changes (Nonextraction Group)

At the end of treatment; in nonextraction group, statistically significant changes were found in ANB angle, overbite ($p < 0.01$), Co-Gn, A1 to A-Po plane distance, interincisal angle, A1 to SN plane angle and B1 inclination to A-Po angle ($p < 0.05$). There was no statistically significant change in other parameters (Table 4).

DISCUSSION

After the completion of treatments, no significant differences were detected in any measurements except those for the position of incisors in the comparison of extraction and nonextraction groups. These findings are in compatible with the findings of Zierhut et al



Tablo 3. Çekimli grupta yapılan ölçümlerin tedavi öncesi ve tedavi sonrası ortalama değerleri, standart sapmaları ve bulguların istatistiksel karşılaştırılması.

Table 3. Pretreatment and posttreatment mean values and standard deviations of measurements for the extraction group and the results of statistical comparisons.

Sefalometrik Parametre / Cephalometric Parameter	n	Tedavi Öncesi / Pretreatment		Tedavi Sonrası / Posttreatment		P
		Ortalama / Mean	SS / SD	Ortalama / Mean	SS / SD	
SNA (°)	11	77,27	3,63	77,22	3,47	0,796 n.s.
SNB (°)	11	75,95	3,11	75,54	3,60	0,181 n.s.
ANB (°)	11	1,31	1,82	1,68	1,72	0,341 n.s.
SN-GoGn (°)	11	37,95	4,83	38,18	5,04	0,561 n.s.
Facial axis (°)	11	82,55	5,08	82,90	4,63	0,082 n.s.
Occlusal plane to-SN(°)	11	18,27	4,85	18,54	4,03	0,732 n.s.
A1 to SN Plane(°)	11	82,36	6,01	79,27	8,06	0,268 n.s.
A1inclination to A-Po (°)	11	22,00	7,22	21,09	5,83	0,762 n.s.
IMPA(°)	11	84,90	5,85	85,09	3,91	0,892 n.s.
B1inclination to A-Po (°)	11	23,36	5,02	24,54	4,54	0,103 n.s.
Interincisal angle (°)	11	134,54	7,27	132,63	8,20	0,569 n.s.
Z angle (°)	11	77,54	11,54	76,00	9,91	0,171 n.s.
A1 to A-Po plane (mm)	11	4,36	2,69	3,77	1,91	0,497 n.s.
B1 to A-Po plane (mm)	11	1,27	2,64	1,72	1,95	0,395 n.s.
Condylion-Gnathion (mm)	11	126,45	6,12	127,63	5,66	0,014 *
Upper lip to esthetic plane (mm)	11	-3,80	1,16	-3,25	-1,78	0,154 n.s.
Lower lip to esthetic plane (mm)	11	-5,54	2,69	-4,22	2,67	0,001 **
Palatal Plane-SN (°)	11	7,54	2,84	9,31	2,49	0,037 *
Occlusal Plane-Palatal plane (°)	11	9,45	6,69	2,01	1,50	0,196 n.s.
Overjet (mm)	11	2,63	2,57	2,50	0,59	0,841 n.s.
Overbite (mm)	11	-0,27	1,95	2,45	0,52	0,002 **

** $P < 0.01$, * $P < 0.05$, **n.s.**: Non significant (Anlamli değil), **n**: Sample size (Örnek sayısı).

men, uzun dönemde estetik düzleme göre alt dudak pozisyonunda anlamlı farklılıkların olmadığını bildirmişlerdir.

Çalışmamızda, çekimli ve çekimsiz grupların tedavi öncesindeki sefalometrik değerlendirilmesinde yalnızca alt dudakın estetik çizgiye olan mesafesi istatistiksel olarak farklı bulundu ve çekimli grupta alt dudak estetik çizgiye göre retrüviz konumdaydı. Fakat tedavi sonrası karşılaştırmalara bakıldığında, bu farkın ortadan kalktığı ve keser pozisyonu açılarındaki gruplar arasında istatistiksel olarak anlamlı farklılıklar olduğu tespit edildi. Bu farklılıkların tedavi protokollerinin normal sonuçları olduğu ve bu sonuçların, Zierhut ve arka-

(18), Finnoy et al (19) and Başçiftçi and Üşümez (20). Also, Paquette et al (12) found that after treatment, there were no significant differences in lower lip position relative to the esthetic plane despite different positions of incisors in the long term.

In our study, only the distance of lower lip to esthetic line was statistically different in the pre-treatment cephalometric assessments of extraction and nonextraction groups and the lower lip was retrusive relative to esthetic line in extraction group. However in posttreatment comparisons, it was found that the difference disappeared and in terms of incisor position there were statistically significant changes between groups. It is observed that these



Sefalometrik Parametre/ Cephalometric Parameter	n	Tedavi Öncesi / Pretreatment		Tedavi Sonrası / Posttreatment		P
		Ortalama / Mean	SS / SD	Ortalama / Mean	SS / SD	
SNA (°)	10	78,90	3,14	79,05	3,32	0,193 n.s.
SNB (°)	10	77,20	2,57	76,50	3,11	0,057 n.s.
ANB (°)	10	1,70	1,63	2,50	1,41	0,005 **
SN-GoGn (°)	10	35,60	6,23	36,15	6,35	0,297 n.s.
Facial axis (°)	10	83,70	3,56	83,90	4,70	0,329 n.s.
Occlusal plane to-SN (°)	10	18,20	4,66	17,90	4,38	0,752 n.s.
A1 to SN Plane (°)	10	75,30	6,79	78,30	5,86	0,021 *
A1inclination to A-Po (°)	10	25,85	4,64	27,60	4,03	0,309 n.s.
IMPA (°)	10	88,00	7,24	89,30	7,64	0,158 n.s.
B1inclination to A-Po (°)	10	22,95	4,25	24,55	4,85	0,048 *
Interincisal angle (°)	10	131,10	8,27	127,20	6,84	0,014 *
Z angle (°)	10	75,00	6,69	74,20	6,52	0,387 n.s.
A1 to A-Po plane (mm)	10	4,90	2,02	6,30	2,11	0,021 *
B1 to A-Po plane (mm)	10	2,65	2,21	3,40	1,41	0,110 n.s.
Condylion-Gnathion (mm)	10	121,40	7,97	122,90	7,59	0,026 *
Upper lip to esthetic plane (mm)	10	-2,60	1,53	-1,95	1,63	0,158 n.s.
Lower lip to esthetic plane (mm)	10	-3,10	1,66	-2,50	2,70	0,347 n.s.
Palatal Plane-SN (°)	10	8,90	3,30	9,25	4,82	0,747 n.s.
Occlusal Plane-Palatal plane (°)	10	9,70	3,52	10,60	3,81	0,366 n.s.
Overjet (mm)	10	2,40	2,02	2,90	0,84	0,488 n.s.
Overbite (mm)	10	1,10	1,19	2,45	0,72	0,008 **

** : P<0,01, * : P<0,05, n.s.: Non significant (Anlamli değil), n: Sample size (Örnek sayısı).

Tablo 4. Çekimsiz grupta yapılan ölçümlerin tedavi öncesi ve tedavi sonrası ortalama değerleri, standart sapmaları ve bulguların istatistiksel karşılaştırılması.

Table 4. Pretreatment and posttreatment mean values and standard deviations of measurements for the nonextraction group and the results of statistical comparisons.

daşları (18) ile Finnoy ve arkadaşlarının (19) çalışmaları ile uyumlu olduğu görülmektedir.

Gruplar arasında tedavi sonuçları karşılaştırıldığında; Üst kesici A-Po doğrusu arasındaki açı ve üst keser A-Po mesafesinde istatistiksel olarak anlamlı farklılıklar olduğu tespit edildi. Bu ölçümlerin çekimli grupta azalmasına rağmen, azalmaların istatistiksel olarak anlamlı olmadığı belirlendi. Çekimsiz grupta ise, bu ölçümler artış göstermiş ve A1'in A-Po düzlemine olan mesafesindeki artış ise istatistiksel olarak anlamlı bulunmuştur. Çekimsiz grupta bu parametrelerde meydana gelen artış keserlerdeki protrüzyona bağlamaktayız. Bu çalışmanın sonuçları Başçıftçı ve Üşümez'in (20) sonuçları ile uyumludur.

differences are the normal results of treatment protocols and compatible with the results of Zierhut et al (18) and Finnoy et al (19).

When the treatment results were compared between groups, it was found that there were statistically significant differences in A1 inclination to A-Po angle and A1-APo plane distance. Although these values decreased in extraction group, these changes were not statistically significant. In nonextraction group these values increased and the increase in the distance of A1 to A-Po plane was statistically significant. We attributed the increase in these parameters in nonextraction group to the protrusion of incisors. The results of this study are compatible with the results of Başçıftçı and Üşümez (20).



İki grubun tedavi sonuçları karşılaştırıldığında, istatistiksel olarak anlamlı farklılık gösteren diğer bir parametre ise B1'in A-Po düzlemine olan mesafesidir. Her bir grup için tedavi öncesi ve tedavi sonrası bulgular karşılaştırıldığında, bu parametrenin bir miktar arttığı ama bu artışların istatistiksel olarak anlamlı olmadığı tespit edilmiştir. Grupların tedavi sonrası parametrelerinin karşılaştırılmasında bulunan istatistiksel farklılıklar, çekimli ve çekimsiz grupların tedavi başında alt çenelerindeki çapraşıklık miktarlarının farklı olmasına bağlanabilir. Bu parametredeki artış alt çenede çekim yapılmamasından kaynaklanmıştır. Bulgularımız, Paquette ve arkadaşları (12) ve Başçıftçı ve Üşümez'in (20) çalışmaları ile benzerdir.

Ayrıca çekimli grubun tedavi öncesi ve tedavi sonrası parametreleri değerlendirildiğinde, Co-Gn mesafesi ve alt dudağın estetik çizgiye olan uzaklığında istatistiksel olarak anlamlı farklılıklar bulunmuştur. Co-Gn mesafesindeki bu artış büyüme ve gelişimin normal bir sonucudur (21). Çekimli grupta, alt dudak estetik çizgi parametresi tedavi öncesi değerlere göre azalmıştır. Bu azalma da alt keserlerin protrüzyonundan kaynaklanmaktadır (20).

Çekimli grupta istatistiksel olarak farklı olan diğer bir parametre de overbite'dır. Bu parametre nicelik olarak farklı tedavi protokollerinde değişkenlik gösterebilir. Tedavi sırasında alt ve üst keserlerin ekstrüzyonunun hem çekimli hem de çekimsiz gruplarda bu parametrenin artışına sebep olduğunu düşünmekteyiz.

Çekimsiz grupta, tedavi öncesi ve tedavi sonrası parametrelerde meydana gelen değişimler incelendiğinde; büyüme ve gelişimin sonucu olarak Co-Gn mesafesinin anlamlı bir şekilde arttığı bulunmuştur. Bunun yanı sıra keserler arası açıda istatistiksel olarak anlamlı farklılıklar tespit edilmiştir. Bu açıdaki değişimin, çapraşıklığın çözülmesi amacı ile alt ve üst kesici dişlerde meydana gelen protrüzyonun normal bir sonucu olduğunu düşünmekteyiz. Bu bulgular Başçıftçı ve Üşümez'in (20) çekimsiz grubundaki sonuçları ile uyumludur.

Çalışmamızda; çekimli grupta, alt dudağın estetik çizgiye olan uzaklığının çekimsiz gruba göre istatistiksel olarak daha fazla olduğunu fakat bu farklılığın tedavi sonrasında ortadan kalktığını gözlemledik. Bu bulgu tedavi sonunda çekimsiz gruptakine kıyasla alt ke-

When the treatment results of two groups were compared, another statistically different parameter was B1 to APo plane distance. For each group, when the pre and posttreatment results were compared; it is found that this parameter increased to a small extent but this increase was not statistically significant. The statistical differences found in the comparison of the posttreatment parameters of groups may be attributable to different amount of crowding in the lower jaws of extraction and nonextraction groups at the beginning of treatment. It is obvious that the protrusion is more pronounced in group with marked crowding. The increase in this parameter was resulted from nonextraction in lower jaw. Our findings were similar to the results of studies of Paquette et al (12) and Başçıftçı and Üşümez (20).

Also when the pre and posttreatment parameters of extraction group were assessed, statistically significant differences were found in Co-Gn distance and the distance of lower lip to esthetic line. The increase in Co-Gn distance is a normal result of growth and development (21). It was found that in extraction group, lower lip esthetic line parameter decreased relative to pretreatment values. This decrease resulted from protrusion in lower incisor teeth (20).

In extraction group, another statistically different parameter was overbite. This parameter may vary quantitatively in different treatment protocols. We think that in extraction group, extrusion of lower and upper incisor teeth during treatment led to increase in this parameter as in nonextraction group.

When the changes in pre and posttreatment parameters were assessed in nonextraction group; as a result of growth and development, it was found that Co-Gn distance increased significantly. Beside this, there were statistically significant differences in interincisal angle. We think that the difference in this angle is a normal result of protrusion of lower and upper teeth to correct crowding. It is found that the findings were compatible with the results of Başçıftçı and Üşümez (20) in nonextraction group.

In our study we observed that in extraction group, the distance of lower lip to esthetic line was statistically greater relative to nonextraction group but this difference disappeared



serlerde daha fazla protrüzyon olması ile açıklanabilir. Bununla beraber, tedavi sonunda farklı keser pozisyonları elde edilmesine karşın, alt ve üst dudakların estetik çizgiye olan mesafeleri arasında bir farklılık bulunmamıştır. Bu bulgu Başçıftçı ve Üşümez'in (20) ve Zierhut ve arkadaşlarının (18) sonuçları ile uyumludur. Ayrıca, çekimli ve çekimsiz tedavinin profile olan etkilerinin çapraşıklık miktarı ve büyüme gelişimle orantılı olduğu da bilinmektedir.

Sonuç olarak çekimli ve çekimsiz gruplardan tedavi sonrasında elde edilen parametreler değerlendirildiğinde sadece dental parametrelerde istatistiksel açıdan anlamlı farklılıklar bulunduğu, dudakların estetik çizgiye olan mesafelerinde anlamlı değişiklikler olmadığı tespit edilmiştir. Bu açıdan bakıldığında; farklı iki tedavi yaklaşımı arasında istatistiksel olarak anlamlı bir farklılık bulunmamıştır. Fakat çekimsiz tedavi edilen grupta, alt ve üst dişlerin aşırı protrüzyonu gelecekte tedavinin stabilitesini olumsuz yönde etkileyebilir (22). Bununla beraber bazı çalışmalar ise, çekimli ya da çekimsiz tedavilerin relapsı çok fazla etkilemediğini göstermektedir (23,24).

SONUÇ

Çalışmamızda, çekimli ve çekimsiz gruplar arasında tedavi uygulamalarından kaynaklanan farklı miktarlarda protrüzyon ve retrüzyon gözlemlenmesine rağmen, tedavi sonunda gruplar arasında bazı dentoalveolar parametrelerde anlamlı farklılıklar tespit edilmiş, fakat iskeletsel ve yumuşak doku parametrelerinde istatistiksel olarak anlamlı farklılıklar olmadığı belirlenmiştir.

after treatment. This result can be explained by more protrusion of lower incisors than that in nonextraction group at the end of treatment. Also; although different incisor positions were achieved between results at the end of treatment, there were no differences between the distances of upper and lower lip to esthetic line. This result is compatible with the results of Başçıftçı and Üşümez (20) and Zierhut et al (18). Also, it is known that the effects of extraction and nonextraction treatments to profile are proportional to the amount of crowding and growth and development.

As a result, when the parameters of each group were assessed, the differences between posttreatment values were only found in dental parameters and at the end of extraction and nonextraction treatments, there were no differences between the distances of lips to esthetic line. From this perspective; it might be said that between these two treatment approaches, there were no statistically significant differences. However in nonextraction treatment, the excessive protrusion of upper and lower teeth may adversely affect the stability of treatment in the future (22). However some studies show that extraction or nonextraction do not affect the relapse too much (23,24).

CONCLUSION

In our study; between extraction and nonextraction groups, although different amounts of protrusion and retrusion resulting from treatment procedures were observed and some dentoalveolar parameters showed significant differences between groups at the end of treatment, no statistical differences were found in skeletal and soft tissue parameters.

KAYNAKLAR/REFERENCES

1. Proffit W, Phillips C, Tulloch J, Medland P. Surgical versus orthodontic correction of skeletal Class II malocclusion in adolescents: effects and indications. *Int J Adult Orthod Orthognath Surg* 1992;7:209-20.
2. Proffit W. Forty-year review of extraction frequencies at a university orthodontic clinic. *Angle Orthod* 1994;64:407-14.
3. Bowman S. More than lip service: facial esthetics in orthodontics. *J Am Dent Assoc* 1999;130:1773-81.
4. Drobocky O, Smith R. Changes in facial profile during orthodontic treatment with extraction of four first premolars. *Am J Orthod Dentofacial Orthop* 1989;95:220-30.
5. Sandusky WC III. A long-term postretention study of tweed extraction treatment [master's thesis]. Memphis, Tenn: University of Tennessee; 1983. In: Bowman SJ, Johnston LE. The esthetic impact of extraction and nonextraction treatments on Caucasian patients. *Angle Orthod* 2000;70:3-10.
6. Franklin GS, Rossouw PE, Woodside DG. A longitudinal study of dental and skeletal parameters associated with stability of orthodontic treatment. *Am J Orthod Dentofacial Orthop* 1995;108:452-453.
7. Weintraub JA, Vig PS, Brown C, Kowalski CJ. The prevalence of orthodontic extractions. *Am J Orthod Dentofacial Orthop* 1989;96:462-466.



8. O'Connor BMP. Contemporary trends in orthodontic practice: a national survey. *Am J Orthod Dentofacial Orthop* 1993;103:163-170.
9. Sadowsky C. The risk of orthodontic treatment for producing temporomandibular mandibular disorders: a literature overview. *Am J Orthod Dentofacial Orthop* 1992;101:79-83.
10. McNamara JA Jr, Seligman DA, Okeson JP. Occlusion, orthodontic treatment, and temporomandibular disorders: a review. *J Orofac Pain* 1995;9:73-90.
11. Johnson DK, Smith RJ. Smile esthetics after orthodontic treatment with and without extraction of four first premolars. *Am J Orthod Dentofacial Orthop* 1995;108:162-167.
12. Paquette DE, Beattie JR, Johnston LE Jr. A long-term comparison of nonextraction and premolar extraction edgewise therapy in "borderline" Class II patients. *Am J Orthod Dentofacial Orthop* 1992;102:1-14.
13. Bishara SE, Cummins DM, Jacobsen JR, Zaher AR. Dentofacial and soft tissue changes to Class II Division 1 cases treated with and without extractions. *Am J Orthod Dentofacial Orthop* 1995;107:28-37.
14. Young T, Smith R. Effects of orthodontics on the facial profile: a comparison of change during nonextraction and four premolar extraction treatment. *Am J Orthod Dentofacial Orthop* 1993;103:452-458.
15. Bravo LA. Soft tissue facial profile changes after orthodontic treatment with four premolars extracted. *Angle Orthod* 1994;64:31-42.
16. Bowman SJ, Johnston LE. The esthetic impact of extraction and nonextraction treatments on Caucasian patients. *Angle Orthod* 2000;70:3-10.
17. Dahlberg G. Statistical methods for medical and biological students. George Allen and Unwin Ltd, London; 1940:122-32.
18. Zierhut EC, Joondeph DR, Artun J, Little RM. Long-term profile changes associated with successfully treated extraction and nonextraction Class II Division 1 malocclusions. *Angle Orthod* 2000;70:208-219.
19. Finnøy JP, Wisth PJ, Børre OE. Changes in soft tissue profile during and after orthodontic treatment. *Eur J Orthod* 1987;9:68-78.
20. Başçiftçi FA, Üşümez S. Effects of extraction and nonextraction treatment on Class I and Class II subjects. *Angle Orthod* 2003;73:36-42.
21. McNamara JA. A method of cephalometric evaluation. *Am J Orthod Dentofacial Orthop* 1984;86:449-69.
22. Glenn G, Sinclair PM, Alexander RG. Nonextraction orthodontic therapy: posttreatment dental and skeletal stability. *Am J Orthod Dentofacial Orthop* 1987;92:321-328.
23. Little RM, Wallen TR, Riedel RA. Stability and relapse of mandibular anterior alignment. *Am J Orthod* 1981;80:349-65.
24. Little RM, Riedel RA, Artun J. An evaluation of changes in mandibular anterior alignment from 10 to 20 years postretention. *Am J Orthod Dentofacial Orthop* 1988;93:423-8.