



## DERLEME / REVIEW

# Ortodontide Kullanılan Kayıtların Standardizasyonu. Bölüm 1: Statik Fotoğraflar

## *Standardization of Records in Orthodontics. Part 1: Static Photographs*



**Dt. Faruk İzzet UÇAR\***  
**Doç.Dr. Tancan UYSAL\***  
**Prof.Dr. Ali Osman BENGİ\*\***

\*Erciyes Üniv. Dişhek. Fak.  
Ortodonti A.D. Kayseri,  
\*\*Ankara Üniv. Dişhek. Fak.  
Ortodonti A.D. Ankara /  
Univ. of Erciyes, Faculty of  
Dentistry, Dept.  
Orthodontics, Kayseri,  
Turkey, Ankara Univ. Faculty  
of Dentistry, Dept.  
Orthodontics, Ankara, Turkey

### Yazışma adresi:

#### Corresponding Author:

Doç.Dr. Tancan Uysal  
Erciyes Üniversitesi, Diş  
Hekimliği Fakültesi,  
Ortodonti Anabilim Dalı,  
Kampüs, 38039,  
Melikgazi, KAYSERİ  
Tel: +90 352 4374937/29102  
Faks: +90 352 4380657

### ÖZET

Ortodonti kliniklerinde en fazla alınan kayıtlardan birisinin fotoğraflar olması sebebiyle bu derlemede fotoğraf kayıtlarının alınması, standardizasyonu, karşılaşılan problemler, çözüm yolları ve bazı pratik bilgilerden bahsedilecektir. (*Türk Ortodonti Dergisi 2010;23:86-105*)

**Anahtar Kelimeler:** Fotoğraf, Ortodonti, Teşhis.

**Gönderim Tarihi:** 29.03.2010  
**Kabul Tarihi:** 30.04.2010

### SUMMARY

Because of the greater usage of the photographic records in orthodontic clinics; in the present review, taking photographic records, standardization, problems, solutions and some practical information will be mentioned. (*Turkish J Orthod 2010;23:86-105*)

**Key Words:** Photographs, Orthodontics, Diagnosis.

**Date Submitted:** 29.03.2010  
**Date Accepted:** 30.04.2010



## FOTOĞRAF İLE İLGİLİ GENEL TERİMLER

### Çözünürlük

Çözünürlük (resolution) bir görüntünün ne kadar ayrıntı içerdiğini açıklar. Bir resmin çözünürlüğü görüntünün piksel sayısı ve her bir pikselin bit derinliği tarafından belirlenir. Bir görüntünün fark edilebilen en küçük parçası pikseldir. Her bir piksel bir renk gösterir. Pikseller grup halinde bir araya geldiklerinde resmin görüntüsü oluşur. Piksel sayısı arttıkça, resmin ayrıntıları daha çok açığa çıkar. Bir kameranın çözünürlüğü megapiksel sayısı (milyonlarca piksel) ve dijital görüntü sensörünün çekim kapasitesine göre hesaplanır (2,3). Fotoğraf ölçümleri için piksel değerlerin milimetrik değerlere çevrilmesi gerekir. Bir piksel ortalama 0,4 mm'ye karşılık gelmektedir (4).

### Odak Uzaklığı

Odak uzaklığı teknik olarak ışığın bir noktadan dağıldığı yer ile lensi de geçerek görüntü düzlemi veya dijital görüntü sensörü arasındaki mesafe olarak tanımlanır. Bu mesafe genellikle milimetre cinsinden ölçülür. Pratikte ise, odak uzaklığı lensin magnifikasyonu olarak tanımlanır. Odak uzaklığının artması lensin görüntüyü de büyütmesi demektir. Magnifikasyonun yanında, odak uzaklığı görüntünün derinlik ve sıkıştırılmasını da belirler (2).

### Enstantane

Film veya dijital sensörün ne kadar süre ışıklandırılacağını saptanmasını sağlar. Objektifin açık kalma süresi enstantane veya dijital görüntü sensörünün aktif kalma süresi olarak da bilinir. Görüntü pozunu enstantane ve diyafram açıklık değerinin kombinasyonu ile belirlenir. Pozlama süresi saniyenin kesirleri olarak tarif edilir: örneğin 1/8 veya 1/25 (2). Enstantane değeri arttıkça hareketi anlık yakalayabilirsiniz. Enstantanenin büyük olması ağız içi fotoğraf çekerken titremeden dolayı oluşacak netlik kaybını azaltır. Bunun yanında enstantanenin azalması ile görüntü sensörü daha çok aktif kalacak ve oluşan görüntü da-

## GENERAL TERMS REGARDING PHOTOS

### Resolution

Resolution describes an image contains amount of details. Resolution of an image is determined by pixel's number and bit depth of each pixel. Pixel is the smallest noticeable part of an image. Each pixel demonstrates only one colour. Pixels are grouped together to constitute a vision of an image. More pixels numbers come out more details of an image. Resolution is accounted by number of megapixels (millions of pixels) of camera and its capturing of digital image sensor (2,3). For photographic calculation pixels should be converted millimetres, a pixel means approximately 0.4 mm (4).

### Focal Length

Technically, focal length is defined as the distance from the light rays converge to the point where the light rays passing through the lens are focused onto the image plane—or the digital image sensor. This distance is usually measured in millimetres. Practically focal length can be though magnification of a lens. As focal length increases, magnification of a lens becomes larger. Besides magnification, focal length determines image perspective and compression (2).

### Shutter speed

Shutter speed means how much time image plane or digital image sensor is exposed of light. Amount of shutter opening or activating of digital image sensor also refers to the shutter speed. The opening of the aperture and shutter speed combination determines the exposure of the image. A shutter speed is indicated as division of second such as 1/8 or 1/250 (2). A shutter speed increase, motion is shot instantly. While taking intraoral photography, if the shutter speed is high, lack of sharpness that is caused by hand trembling is reduced. Besides, lower shutter speed makes

### Şekil 1:

- Enstantane değeri yüksek ayarda çekilen fotoğraf daha parlak çıkar.
- Enstantane değeri normal ayarda çekilen fotoğraf
- Enstantane değeri düşük ayarda çekilen fotoğraf daha koyu çıkar.

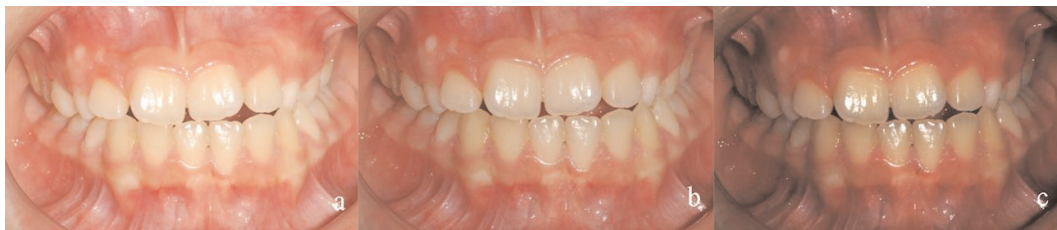

Figure 1:

- Higher shutter speed causes brighting picture
- Normal shutter speed
- Lower shutter speed causes dark Picture.



ha parlak olacaktır. Enstantenin büyük olması da görüntünün daha koyu çıkmasına sebep olur (Şekil 1).

### FOTOĞRAF KAYITLARI İÇİN GEREKEN KLİNİK EKİPMANLAR

#### Dijital Kamera

İki tip dijital kamera vardır; otomatik odaklanabilen dijital kamera (point&shoot) ve Digital single lens reflex (DSLR) kamera. Ortodontik kayıt amaçlı fotoğraf çekilirken DSLR kameralar tavsiye edilir (2,5). Bu makinelerin avantajı maksimum esnekliği ve ayarlanabilirliği özelliğidir. En iyi renk uyumunu sağlayan makinelerin kullanımı da karmaşıktır (Nikon D100, ve FujiFilm S3 Pro, Tokyo, Japonya). Dayanıklılık, ağırlık, fiyat, çevresel şartlardan korunma (su ve toz koruması- Olympus E1, Tokyo, Japonya), görüntü bulma özelliği ve sensörün temizlenme özelliği kamera seçimi belirleyen diğer faktörlerdir (6).

digital image sensor active and this lead to image more brightness. Higher shutter speed leads to image darkness (Figure 1).

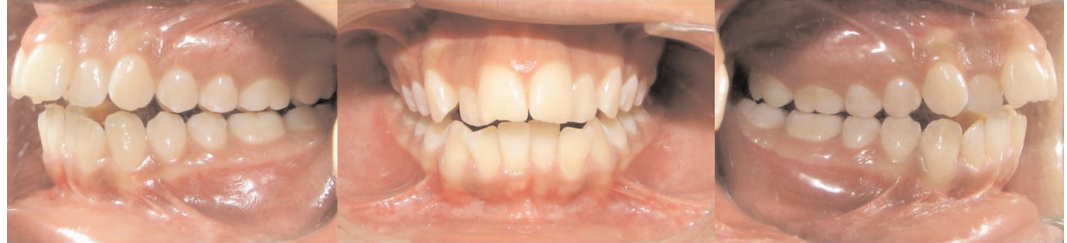### CLINICAL EQUIPMENTS FOR PHOTOGRAPHIC RECORDS

#### Digital Camera

There are two types of digital cameras; the "Point & Shoot" digital camera and the DSLR (Digital Single Lens Reflex) cameras. The DSLR camera is preferred to take orthodontic photographs (2,5). The advantages of DSLR cameras are maximum flexibility and customization. The best for colour-fidelity cameras are complex to use (Nikon D100 and Fujifilm S 3 Pro). Other factors such as endurance, weight, price, environmental sealing (water and dust protection- Olympus E1), viewfinder qualities and ability clean to sensor may determine the choosing camera (6).

Şekil 2. Nokta flaş ve gölgeler

Figure 2. Point flash and shadows.

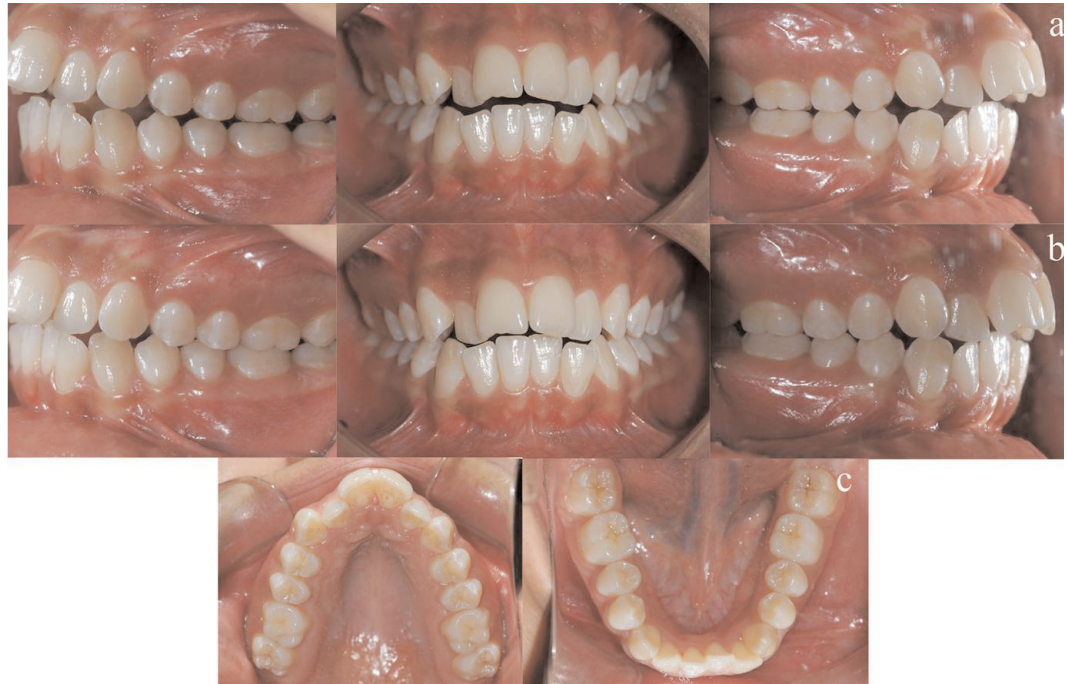

Şekil 3.

- a. Sentrik ilişki konumunda alınan intraoral fotoğraflar  
b. Sentrik okluzyon konumunda alınan intraoral fotoğraflar  
c. Alt ve üst okluzal fotoğraf

Figure 3.

- a. Intraoral photos in centric relation  
b. Intraoral photos in centric occlusion  
c. Lower and upper occlusal photos





Şekil 4. Ring flaş.

Figure 4. Ring flash.

#### Nokta Flaş ve Ring Flaş

Nokta flaş ile fotoğraf çekilirken ışık dağılımı çok iyi olmayabilir. Fakat çoğunlukla gölge oluşturması önemli detayların gizlenmesine sebep olabilir (Şekil 2) (2,5).

Bunun tersine ring flaş ağızdışı ve ağız içi fotoğraflarda ışığın yayılmasını sağlayarak bu gölgelerin oluşmasını önler ve fotoğrafın kalitesini artırır (Şekil 3). Ortodontik fotoğraf alınırken ring flaş kullanılması tavsiye edilir (Şekil 4) (2).

#### Makro ayar/ Lens

Makro fotoğraf, yakın çekim fotoğraf olarak bilinir, klasik bir tanım olarak cisim boyutu ile resim boyutunun aynı olmasıdır. Makro lensin DSLR kameraya bağlanması ile daha yüksek çözünürlükte, net alan derinliğinde ve daha iyi odaklanabilen yakın çekim fotoğraflar elde edilebilir (2).

#### Özel Yanak Retraktörleri

Klinik fotoğraf çekilirken çift sonlu retractorların kullanılması önerilir (2,5,7). Rutin olarak iki adet retractor seti bulunmaktadır; bunlardan birisi bir tarafı normal diğer tarafı küçük uçlu retractorlardır (küçük set) ve ağız içi okluzal çekimlerde kullanılır (ayna ile çekim). Diğer set ise dar ve geniş uçlu retractorlardır (büyük set); bunlarda ağız içi frontal ve bukkal çekimlerde kullanılır (Şekil 5). Ağız içi fotoğraf çekilirken mümkün olan en geniş alan ve netlikte gösterecek setler kullanılmalıdır (2). Geniş uçlu retractorların küçük hastalarda ve alt yüz yüksekliği azalmış has-

#### Point Flash and Ring Flash

When used for clinical photographs, point flash may produce fairly good light distribution. However; frequently producing shadows may also hide important details (Figure 2) (2,5).

In contrast, the ring flash allows more distributions of light and eliminates the shadows during extra and intra-oral photographs and thus the quality of the image is enhanced (Figure 3). It is recommended to use ring flash in orthodontic photography (Figure 4) (2).

#### Macro Function / Lens

Macro photography means close-up photography; the classical definition that image is the same size as the subject. Macro lens attached to a DSLR (Digital Single Lens Reflex) camera provides better close up photos with high definition, depth of field and better focus (2).

#### Special Cheek Retractors

It's recommended to use doubled ended retractor in clinical photograph (2,5,7). Mainly, there are two type of retractor sets. One set with regular and small size end (small set), this is used for intraoral occlusal photographs (mirror shot). The other set with narrow and wider end (large set), this is used for intraoral frontal and buccal shots (Figure 5). Taking intraoral photographs, ideal set is used for clarity and larger field vision (2). In small children and patient with reduced lower face he-



Şekil 5. Yanak rekraktörleri.

Figure 5. Cheek retractors.



talarda tolere edilebilmesi güçtür. Cephe fotoğrafı alınırken rekraktörün sadece yana çekilmesi değil aynı zamanda öne doğru çekilmesi ile hastanın daha rahat dişlerini kapatmasını sağlar (5,7,8).

#### Fotoğraf Aynaları

Klinik fotoğrafçılıkta gümüş kaplamalı aynalardan, parlatılmış paslanmaz çelik aynalara kadar pek çok ayna çeşidi kullanılmaktadır (2,5). Ayna kullanılarak çekilen tüm fotoğraflarda buğulanma problemi vardır, bunu önlemek için ayna sıcak suda bekletilmeli ve fotoğraf çekilirken hasta nefesini 10 saniye civarında tutmalıdır (2,7). Fotoğrafın doğru çekilebilmesi için aynanın doğru düzlemde olması gerekmektedir. Ayna doğru düzlemde olduğu zaman üst dişlerin palatal yüzeyleri, alt dişle-

ight will not be able to tolerate larger end retractors. When taking intraoral photographs, it's important to pull the retractors laterally and forward away from the patient, it allows patient close up comfortably (5,7,8).

#### Mirrors

Many types of mirrors ranging from front silvered mirrors to highly polished stainless steel mirrors. have been used for clinical photography (2,5). All photos with mirror shots, there is steaming problems, to avoid steam mirror should be warmed and the patient hold their breath in 10 seconds approximately (2,7). For taking suitable photos, mirror takes place a true plan view. If mirror is placed on true plan, palatal surface of the upper incisors or the lingual surface of the lower

Şekil 6. İndirekt çekimlerde kullanılan aynalar.

Figure 6. Mirrors in using indirect shoots.





rinde lingual yüzeyleri resimde gözlenir. Eğer keserlerin labial yüzeyleri resimde görülüyorsa hasta ağzını yetersiz açıyor demektir (5).

Cam aynalar, parlatılmış metal aynalara göre ışığı daha iyi yansıtırlar bunun için daha kaliteli resim oluşturulmasında faydalıdır (Şekil 6) (2,5). Bunun yanında cam aynalar çizilmeye karşı daha dayanıklıdır. Aynanın ön yüzünün gümüşle kaplanması, arka yüzeyi gümüşle kaplandığında yansıma sonucu oluşan çift görüntü oluşumunu önler (7).

Okluzal fotoğraf çekilirken hiçbir zaman ayna gelen ışığın %100'ünü yansıtmaz bu sebeple ayna ile çekilen fotoğraflarda pozlanmamış bölgeler oluşur. Bunu önlemek için diyafram ayarlarında +1 F-stop kullanılarak daha iyi bir aydınlatma sağlanabilir (7).

### AĞIZDIŞI FOTOĞRAFLAMA

Yüzün ideal fotoğraflanması için çekimlerin portre modunda yapılmasını önerilmektedir (2,5). Makineyi manzara moduna ayarlamak arka planın fazla görünmesine ve yüzün resimde küçük kalmasına neden olur (9). Resmin kenarlıkları hastanın yüz ve boynunu içermelidir. Klinik olarak kullanılan magnifikasyon standartları "westminster skalasında" gösterilmiştir (Tablo 1). Bu skalaya göre sadece yüz fotoğrafları 1:8 magnifikasyonunda, ağızdışı fotoğraflar (baş ve boyun) da 1:10 magnifikasyon oranlarında alınmalıdır (10). Kameranın vertikal konumu üçayak ile sabitlenmelidir ve hasta ile arasında belli bir mesafe olmalıdır. Hekim fotoğraf çekerken hastadan 7 feet veya 2 metre uzaklıkta olmalı (2,11) ve mümkünse aynı göz seviyesinde olmalıdır. Genç ve küçük hastalar özel bir basamak üzerine çıkararak fotoğraf alınır. Tüm ağızdışı fotoğraflar alınırken arka plan beyaz ya da koyu mavi gibi bir renk olmalıdır. Hastanın yüz özellikleri ve dış hatları arka plandan ayrı ve maksimum netlikte olmasından ve arka planda çıkabilecek objelerin olmamasından

incisors is recorded on the image. If the labial surface of the incisor teeth can be seen on the image, the patient cannot open the mouth sufficiently (5).

Glass mirrors are compared to polished metal mirrors, cause greater reflection of the light and produce superior photograph (Figure 6) (2,5). They are also more resistant to scratching. When the silvering is on the back surface of glass mirror second reflection is occurred and causes double image, silvering on the front side of the mirror prevents double images and prevents ghost (7).

In occlusal photography, light is never reflected 100%, so there is underexposed area on the image. Therefore; it is better using an aperture compensation of +1 F-stop, to get good illumination (7).

### EXTRAORAL PHOTOGRAPHY

For ideal photography of face, extra oral photo is recommended to take in portrait mode (2,5). In landscape mode, it is caused to background may be prominent and the face will be smaller (9). Frame of an image is included face and neck of patient. It is used Westminster scales for magnification standards in clinics (Table 1). In this scale, only face photos are 1:8 magnification ratio and extra oral photos (head and neck) have to be 1:10 magnification ratio (10). Vertical position of the camera is stabilized by a tripod and there must be a certain distance between the patient and the camera. This distance should be 7 feet or 2 meter (2,11) and the clinician and the patient are at the same eye level if it is possible. For small children, it is used to special step and takes photos. Patient must be stand in front of plain dark blue or white colour background when taking extra oral photos. It is ensured that maximum clarity of facial features and outlines without the presence

Görüntü	Oran
Tüm vücut / Whole body	1:50
Baş ve boyun / Head and neck	1:10
Yüz / Face	1:8
Çift el / Two hands	1:10
Tek el / One hand	1:5

**Tablo 1.** Westminster skalasından alınan yetişkinler için bazı magnifikasyon standart değerleri (10).

**Table 1.** Some standard values of adult magnification ratios from the Westminster scale (10).



emin olunmalıdır. Tüm ağızdışı fotoğrafların diyafram ayarı minimum olmalıdır: örneğin F 8 çoğunlukla uygun bir değerdir (2).

### 1. CEPHE

Hasta doğal baş pozisyonunda durur ve kameraya bakar. Cephe fotoğrafları dört farklı şekilde alınır (Şekil 7a) (2,9).

a) Cephe istirahat pozisyonunda: Mandibula ve dudaklar istirahat konumunda olmalıdır (2,9). Hastanın fotoğrafı çekilirken başının herhangi bir tarafa çevirmemesinden ve eğmemesinden emin olunmalıdır, bunun yanında hastanın interpupiller se-

of objects in the background. Aperture value (F value) is set to minimum when taking all extra oral photos, for example F 8 is usually a suitable setting (2).

### 1. FRONTAL

The patient should stand in the natural head position and look straight into the camera lens. 4 different photos are taken in frontal aspect (Figure 7a) (2,9).

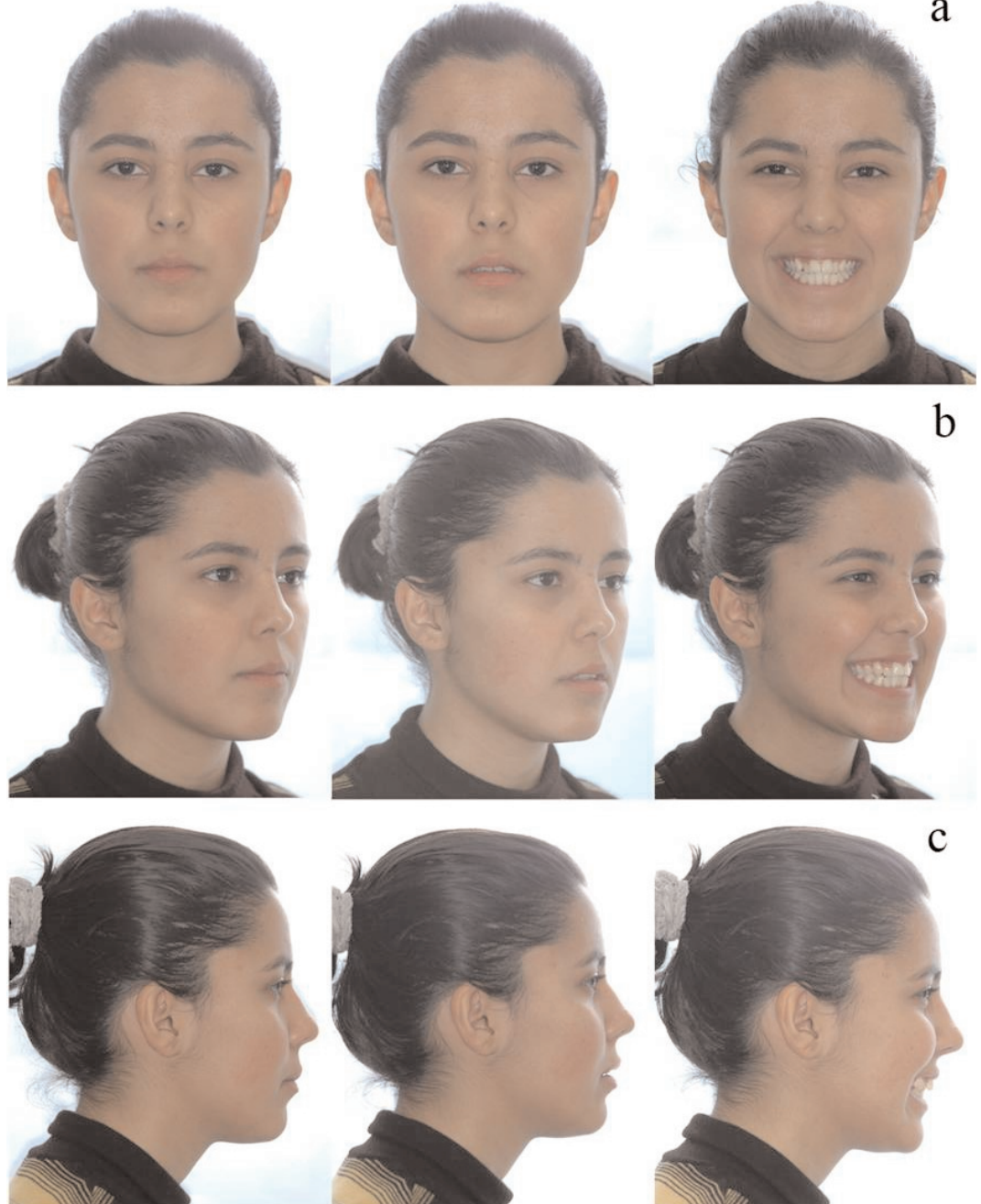
a) Frontal rest: Lips and mandible should be rest position (2,9). Patient's head is not tilted or their face rotated to either side; the shot should be taken at 90° to the facial

Şekil 7.

- a. Cephe ekstraoral fotoğraflar; dudaklar kapalı, istirahat ve gülme
- b. Oblik ekstraoral fotoğraflar; dudaklar kapalı, istirahat ve gülme
- c. Profil ekstraoral fotoğraflar; dudaklar kapalı, istirahat ve gülme

Figure 7.

- a. Frontal extraoral photos; lip closed, rest, smiling
- b. Oblique extraoral photos; lip closed, rest, smiling
- c. Profile extraoral photos; lip closed, rest, smiling





viyesi yere paralel olmalıdır (2,7,12). Eğer mümkünse dental ışık hastaya doğru tutulmalıdır; bu şekilde hastanın pupilleri daralır ve “kırmızı göz” oluşma etkisi azaltılır (7).

- b) Dişler kapanışta ve dudaklar kapalı fotoğraf: Bu fotoğraf sentrik okluzyonda alınır ve hasta dudaklarını kapatır. Dudak gerilimi ve estetik açısından önemli kayıttır. Bu fotoğraf ayrıca dudak yetersizliği ve mental kas aktivitesini gösterir (9).
- c) Cephe gülme: Gülme esnasında dişetlerinin ve dişlerin görülme miktarını gösterir (9). Bu fotoğraf gülme sırasında yumuşak doku oranları ve gülme estetiğinin görüntülenmesine yardım eder (2). Gülme dinamik bir durumdur bu yüzden gülme kayıtları video ile alınmalıdır (13).
- d) Yakın plan gülme: Bu görüntü gülme ilişkilerinin dikkatli bir analizi için standart olarak önerilmektedir (Şekil 8) (9).

## 2. OBLİK (3/4, 45°):

Hasta doğal baş pozisyonunda sağa 45° dönmüş olmalıdır. Bu yüzden 3 farklı fotoğraf alınır.

- a) İstirahat pozisyonunda: Bu görüntü orta yüzde özellikle de burun deformiteleri içeren sendromların incelenmesinde faydalıdır (9). Bu fotoğrafta, ölçülmesi zor fakat çene-boyun alanı, gonial çıkıntısı ve mandibulanın kenar uzunluğu gibi önemli estetik özellikleri göstermelidir. Aynı zamanda dudak dolgunluğu ve vermillion görünümüne odaklanmaya da fırsat verir. Yüz asimetrik bir hasta için iki tarafın da oblik görünümünün çekilmesi önerilir (9).
- b) Gülme. Gülmenin oblik görüntülenmesinde, oklüzal düzlemin, alt dudak kurvatürü ile uyumuna bakılır, incelemenin önemli bir noktası oklüzal düzlemin ön arka yön eğimidir. Maksillanın arka tarafının aşağı doğru eğimini, maksillanın ön tarafının yukarı doğru eğimini, yâda ikisinin varyasyonlarını içerir (9).

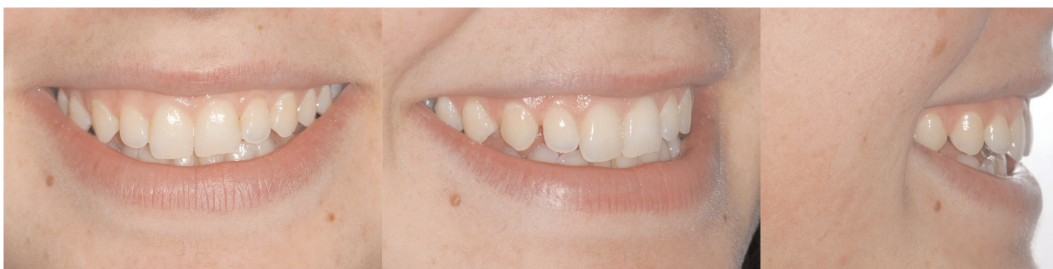mid-line. The levels of the patient's interpupillary line which should be parallel to the floor is very important (2,7,12). If possible, using dental light to illuminate the patient, it helps to narrow pupils and reduce the red eye (7).

- b) Centric occlusion and lips closed: In this photo, the patients close their lips and centric occlusion position. It is important record for lip tension and aesthetic. This photo also displays the lip incompetence and mental muscle activity (9).
- c) Smile: This photo displays the gingiva and teeth in smiling (9). This photo also records for soft tissue proportions and smiling aesthetics (2). Smiling is a dynamic process; therefore smiling records are taken with the video (13).
- d) Close up smile: This photo is recommended for detailed smiling analyses (Figure8) (9).

## 2. OBLIQUE (3/4, 45°)

The patient returns to the right at 45°. 3 different photos are taken in this aspect.

- a) Oblique rest: It is useful for examination of mid face especially syndromes with nasal deformity (9). In this photo, measurement of chin neck region, gonial projection and the length of border of mandible is difficult but considerable esthetical features. Besides, lip fullness and vermillion are focused. Patient who has facial asymmetry, oblique photos should be taken on the right and left side (9).
- b) Smile: In oblique smile photos, it is considered to relation between the occlusal plane and lower lip curvature as well antero posterior cant of occlusal plane which is result from the inferior slope of posterior part of maxilla, superior slope of anterior part of maxilla or combination of them (9).
- c) Close up smile: It is better to display relations-



Şekil 8. Yakın çekim gülme; cephe, oblik ve profil.

Figure 8. Close up smile; frontal, oblique, profile.





- c) Yakın plan gülme. Ağızdışı oblik görüntüye göre dudanın dişler ve çenelerle ilişkisinin daha iyi görüntülenmesine izin verir (9).

### 3. PROFİL

Profil fotoğrafları da doğal baş pozisyonunda çekilmelidir yada Frankfort horizontal düzlemi yere paralel olmalıdır (14-19). Hastayı doğal baş pozisyonunda uygun bir şekilde konumlandırmak için kullanılan en yaygın metot hastayı aynaya baktırmaktır. Profil fotoğrafının alt sınırı kürek kemiğinin üzerinde, boynun bitiminde olmalıdır, bu çene konturunun ve boyun bölgesinin görüntülenmesine izin verir. Üst sınır başın hemen üstünde, sağ

hip between the lips, teeth and jaws compared to the extra oral oblique photos (9).

### 3. PROFILE

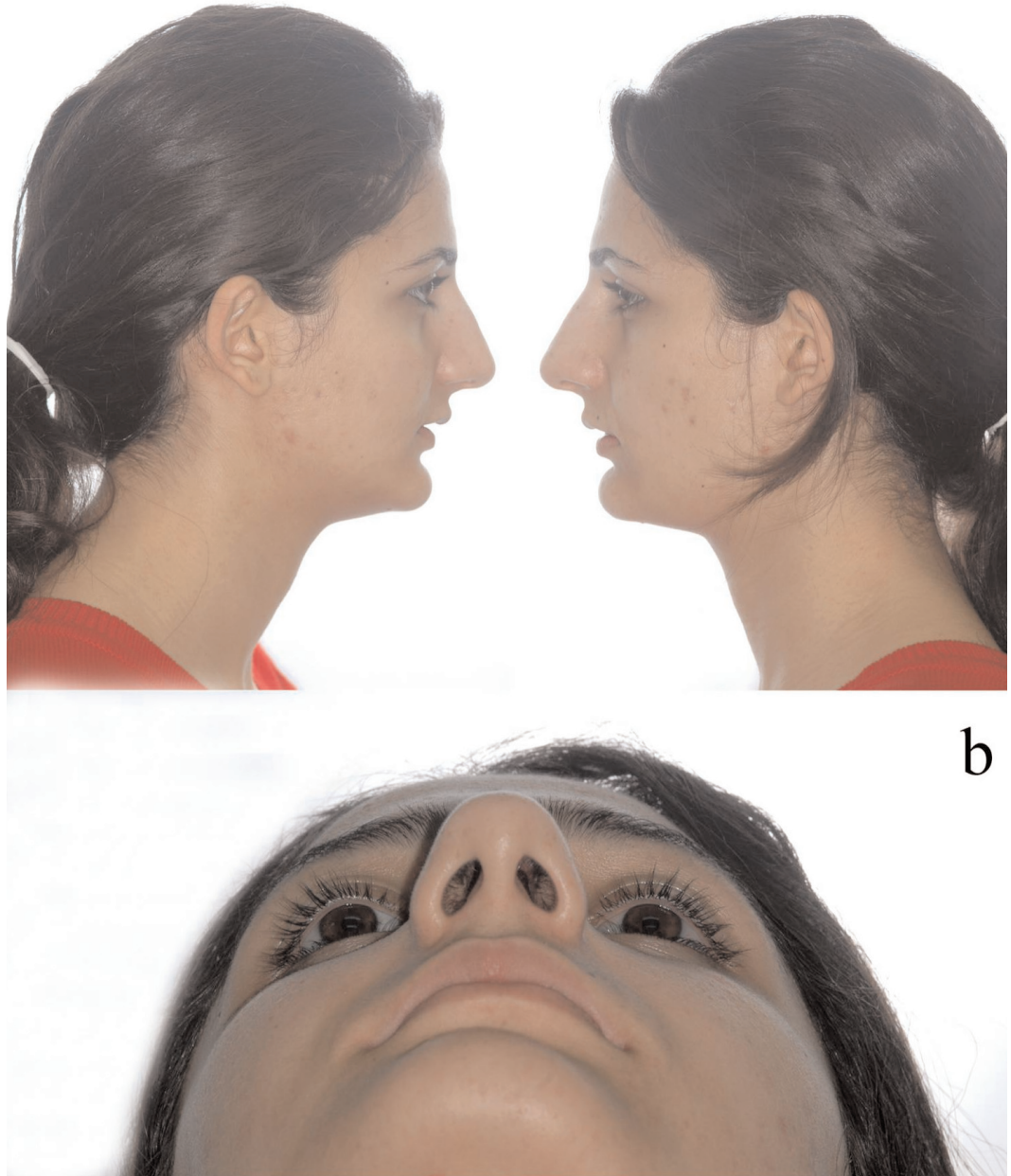
Profile photos are taken with natural head position and Frankfort horizontal plane must be parallel to the floor. (14-19). The most common method to get natural head position is looking at the mirrors. The frames of this photo; lower border is above the scapula and can be seen neck and chin contour. Superior border is nearly above the head, right border is forward to the nose (7,9). While some clinicians prefer to crop behind the ears, the other choice entire head on images. It is not ne-

#### Şekil 9.

- a. Asimetrik hastada sağ ve sol profil fotoğrafı  
b. Asimetrik hastada submental fotoğrafı

#### Figure 9.

- a. Right and left profile photos in asymmetric patient  
b. Submental photo in asymmetric patient.





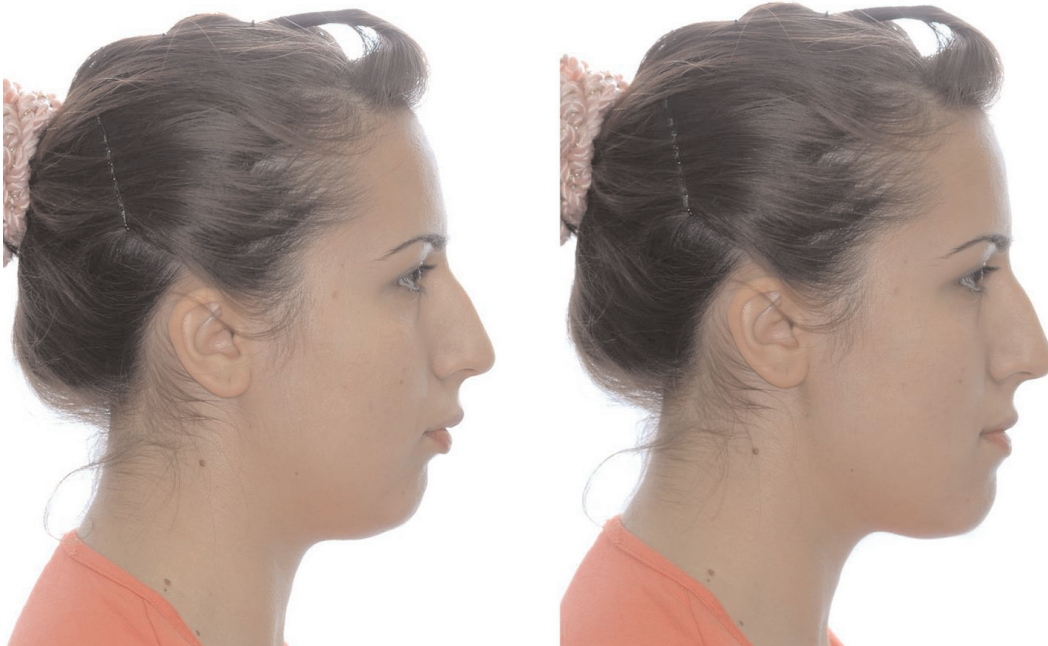sınır burun ucunun az ilerisinde olmalıdır (7,9). Başın arka kısmının alınması gerekli değildir. Daha fazla arka planın görüntüye katılması fotoğrafa gereksiz bilgiler ekler. Yüzün tam olarak görüntülenebilmesi için saçlar kulak arkasında toplanmalıdır (7,9). Yanlış doğal baş pozisyonunda alınan fotoğraf hastanın iskeletsel paterni ile ilgili yanlış bilgi vermektedir (2,7,20). Hastadan sadece bir sağ profil görüntüsü sefalometrik film ile uyumlu olması için alınır. Eğer hastada asimetri varsa sağ ve sol profil fotoğraf alınmalıdır (Şekil 9a) (7). Dental ışık flaşın ulaşmadığı yerlerde gölge oluşumunu önlemek için kullanılabilir (7,14).

Profil istirahat pozisyonunda: Dudaklar istirahat konumunda ve sentrik ilişkide fotoğraf alınmalıdır.

- Profil gülme: Maksiller kesici dişlerin eğiminin görülmesini sağlar. Bu hastaların dikkat ettiği, fakat ortodontistlerin gözden kaçırma ihtimalinin bulunduğu önemli bir estetik faktördür. Çünkü sefalometrik radyografda görülen eğim direkt muayenede görüleni tam olarak yansıtmayabilir (9).
- Sentrik okluzyon fotoğrafı: Hastada sentrik ilişki ve sentrik okluzyon uyumsuzluğu varsa sentrik okluzyonda fotoğraf alınır (20).
- Profil alt çene önde fotoğrafı: Alt çenesi geride olan hastalarda Sınıf I kanin ilişkisi veya mandibula maksimum protrüze edilerek fotoğraf alınabilir (Şekil 10) (20).

cessary to require back of head. Extra images on backgrounds add unnecessary information to the photos. Patient with long hair should always be tucked it behind their ears (7,9). Photos with incorrect natural head position give wrong information about skeletal pattern (2,7,20). Only one right profile photo should be taken to convenient cephalometric film. Patient with facial asymmetry right and left profile photo should be taken (Figure 9a)(7). Where the flash is not illuminate, dental light can be used to prevent shadows (7,14).

- Profile in rest: Photos are taken with resting lips and centric relation.
- Profile smile: It displays the inclination of maxillary incisors. This is an esthetical factors which the patient pay attention but the orthodontists have not always been noticed. Because the inclination of incisors in clinics may not reflects the cephalometric film (9).
- Centric occlusion: Patient with centric relation and centric occlusion conflict photos are taken with centric occlusion (20).
- Profile with maximum protrusion: Patient with mandibles retrognathia, photos are taken with class I canine relation or maximum protrusion of mandible (Figure 10) (20).



**Şekil 10.** Mandibular retrognatisi olan hastada sınıf I kanin ilişkide alınan fotoğraf.

**Figure 10.** Patient with mandibular retrognathia, photo is taken in class I canine relation.



#### 4. SUBMENTAL GÖRÜNTÜ

Böyle bir poz mandibular asimetrisinin kaydedilmesi için çekilebilir. Hasta başını geriye doğru yatırır ve submental bölge fotoğraflarını (Şekil 9b) (1,9).

#### 5. OKLUZAL EĞİM

Böyle bir poz mandibular asimetrisi ve okluzal eğiklik gibi problemlerin kaydedilmesi için çekilebilir. Hasta ince bir çubuk ya da spatülü, bu tahta dil basacağı da olabilir, ısırır ve cephe fotoğrafı alınır (Şekil 11).

#### 4. SUBMENTAL

Patient with mandibles asymmetry, photos are taken for recording the asymmetry. The patient extend their head and submental region is taken a photograph (Figure 9b) (1,9).

#### 5. OCCLUSAL CANT

Patient with mandibles asymmetry and occlusal cant, photos are taken for recording to these problems. The patient bites a thin rod or spatula, this might be wooden tongue spatula, and frontal photo is taken (Figure 11).

Şekil 11. Okluzal kanti olan hasta.

Figure 11. Patient with occlusal cant.



#### 6. SENDROMLU HASTALAR

Sendromlu hastalarda vücudun başka yerlerinde lezyonlar bulunabilir. Bu lezyonlar da fotoğraf çekilerek kaydedilebilirler.

#### AĞIZIÇI FOTOĞRAFLAR

Ağız içi fizyolojik olarak yeterli hijyen sağlandığında stabil bir yapı göstermektedir (21), bu sebeple ağız içi alınan statik kayıtlarda güvenilirdir. Ağız içi fotoğraf serisi beş görüntüden oluşur: Ön, sağ ve sol bukkal okluzyon, alt ve üst oklüzal fotoğraf. Sentrik ilişki sentrik okluzyon uyumsuzluğu olan hastalarda her iki şekilde de fotoğraf alınmalıdır (Şekil 3) (9). Ağız içi fotoğraflar en küçük diyafram ayarında çekilir ve bu durum net alan derinliğini artırır. Dişler okluzyonda olmalıdır ve okluzal düzlem paralel olmalı ve resmi iki eşit parçaya bölmelidir (7).

Beyaz nokta lezyonlarını, hiperplastik alanları, gingival yarıkları gösteren fotoğraflar,

#### 6. SYNDROMES

Patient with syndrome there may be lesions on the other part of the body. These lesions may be recorded by taking the photos.

#### INTRAORAL PHOTOS

If proper oral hygiene is providing, physiological oral cavity environment would be constant (21), so that static intraoral records is reliable. There are five images on the intraoral series: anterior, right and left buccal occlusion, lower and upper occlusal photos, if there is sentric relation sentric occlusion discrepancy, photos should be taken with both types (Figure 3) (9). When taken intraoral photos, camera is set the smallest f value so the depth of field is increased. Teeth must be occluded and occlusal plane must be parallel and divides the image into two equal parts (7).



bunların ortodontik tedavi ile oluşmadığını gösteren çok önemli dokümanlardır (7,22). Hangi hastada hukuken koruma amaçlı dokümantasyona gerek olacağı bilinmediğinden, ortodontist bu kayıtları rutin olarak almalıdır.

### 1. Ön

Üst frenilum rehber alınarak facial orta hatta 90° alınarak fotoğraf çekilir. Malokluzyon sebebiyle dental orta hatların kullanılması güvenilir değildir. Sulkusun tam gerilmesi görüntüleme ve netlik için gereklidir. Yüksek diyafram ayarı (F:32) örneğin en son molar dişlere bile odaklanıldığında maksimum derinliğin sağlanması için gereklidir (2).

### 2. Sağ ve sol bukkal okluzyon

Direkt çekim ekartör kullanılarak bukkal okluzyon fotoğrafının direkt çekilmesidir. İndirekt çekimlerde ise ayna kullanılarak bukkal interdijitasyonu tam olarak çekilebilir. Hasta konforu açısından; oklüzal ilişkiler modellerde daha kesin bilgi elde edildiğinden direkt çekim yapılarak ayna kullanımı ekarte edilir (9). Kanin ve premolar bölgesinden 90°'lik açı ile bukkal segmentin görüntüsü alınmalıdır. Önden 45 dereceyle yapılan çekim Sınıf II malokluzyonun Sınıf I gibi görünmesine neden olur. (2,23). Doktor fotoğraf çekilmeden hemen önce retraktörü 4-5 mm distale doğru çekerek en azından birinci molar dişlerin distalinin görüntüsü alınmalıdır. Fotoğraf santral dişin mezialinden birinci molar dişin mümkün olduğu kadar arkasına kadar uzanmalıdır (7).

### 3. Üst okluzal fotoğraf

Hasta mümkün olduğu kadar başını geriye ve aşağı yatırır. Küçük ekartörlerin küçük sonları dudaklara yerleştirilir ve orta hatta doğru çevrilir, ileri ve lateral yönde çekilerek dudaklar ekarte edilir (2,5,7). Hekim aynanın geniş kısmını yerleştirir ve hafifçe aşağı eğerek arka posterior kısmının maksimum genişlikte görüntülenmeye çalışılır. Mid palatal raphe film oryantasyonu için rehber olarak kullanılır. Retraktörler ve parmaklar resim içinde görünmemelidir (2).

### 4. Alt okluzal fotoğraf

Film alınırken hasta dili aynanın arkasında olmalıdır ve özellikle de dil dişlerin görüntüsüne karışmamalıdır (2). Alt ve üst okluzal fo-

White spot lesions, hyper plastic regions, gingival cleft are recorded in photos which prove the orthodontic treatment does not cause of this lesions (7,22). We do not know which records protect us from the rights; orthodontist should record these data routinely.

### 1. Anterior

By using the upper frenal attachment as a guide, the photo should be taken 90° to the facial midline The dental midline is not reliable for this purpose because it can be shifted to one side depending on the malocclusion. The extension of the sulci is important for visualization and clarity. The high F value setting (F:32) is required to attain maximum depth of field of the shot even if the last molars are focused (2).

### 2. Right and left buccal occlusion

In direct shots, buccal interdijitation is shot by using ecartors. In indirect shots, buccal interdijitation is shot by using mirrors. Direct shots are preferred because certain occlusal information is gained from the models and comfortable than indirect shots (9). For best visualization of the buccal segment relationship, the shot is taken 90° to the canine premolar area. If the shot is taken 45° to anterior, class II relationship is seem to be class I relationship (2,23). Assistant stretches the retractor 4-5 mm to distal just before taking the shot and it is taken the photo at least first molar distal. Frame of photos is from the mesial of central incisor to distal to the first molar (7).

### 3. Upper occlusal photo

The patient may be instructed to lower and back their head as far as possible. Small end of ecartors are placed on the lips and turn to the midline and retracts to the forward and laterally (2,5,7). Clinician place on the mirrors and slightly bend to inferior, in this way posterior part of dentition is displayed maximum. It is recommended that the mid-palatal raphe is used to guide for the orientation of the shot. Retractors and fingers are not seen in the image (2).

4. Lower occlusal photo When taking photos, patient roll back their tongue and espe-



toğraflar ayrıca çalışma modeli eksikliğinde yer ihtiyacının belirlenmesine imkân tanır. Bu şekilde çekim ihtiyacı veya ankrajın arttırılması gereken bölgeler ağız içi fotoğraflar yardımı ile de belirlenebilir (24).

## KLİNİK FOTOĞRAF ALIMINDA OLUŞAN YAYGIN HATALAR

### Teknik Hatalar Kamera

Kameranın doğru oryantasyonu önemlidir. Ağızdışı fotoğraf alınırken 3 ayak kullanılmalı, ağız içi fotoğraf alınırken ise referans noktalarına dik olarak fotoğraf çekilmelidir (2,5). Ağızdışı fotoğraflar portre modunda (2,5,7), ağız içi fotoğraflar ise manzara (7) veya makro (2) modunda çekilmelidir. Otuzbeş mm.lik kameralar ile farklı zamanlarda çekilen ağız içi, ağızdışı ve ayna fotoğraflarının karşılaştırılabilmesi için magnifikasyonun sabit olması önemlidir (5,7,25,26). Resimlerin standardizasyonu için önceden belirlenmiş lens ayarları (focal length) üzerine işaretler konulmalıdır (Şekil 12). Bu şekilde ağız içi, ayna ve ağızdışı fotoğrafların direkt karşılaştırılması yapılabilir. Lens ayarı işaretli bölgeye getirildikten sonra kamera hastaya yaklaştırılarak veya uzaklaştırılarak odaklanır. Dijital resimlerde bu durum kritik önem taşımaz. Çünkü resimler dijital ortamda bir kez kesilip (crop) yeniden boyutlandırılarak (resize) karşılaştırma için yeterli bilgi sunarlar. Bu, görüntüyü dijital fotoğraf makinesinde elektronik sinyal-

cially the tongue never interfere with teeth on the image (2). Upper and lower occlusal photos enable us to measure tooth size arc size discrepancy when the models are absent. It also helps us to determine the need of extraction and the area where the anchorage is support (24).

## COMMON ERRORS IN CLINICAL PHOTOGRAPHY

### Technical errors Camera

It is important to correct camera orientation. Extra oral photographs are taken by using of tripod, intra oral photographs can be taken 900 to the reference points (2,5). Extra oral photos are taken with portrait mode (2,5,7); intraoral photos are taken with landscape (7), or macro (2) mode. It is important thirty five mm photography, to use a constant magnification for extra-oral, intra oral and mirror views for comparing the images which have taken different time (5,7,25,26). For standardization of images, a label can be placed on the barrel of lens and each lens setting (focal length) is placed on this label (Figure 12). Intra oral, extra oral and mirror photos which are taken in this method can be direct compared. After the focal length is set on the tagged line, the camera can be focused by moving forward and backward from the patient. This is not a critical issue in digital images.

**Şekil 12.** Lens ayarları üzerine işaret konularak magnifikasyon standart hale getirilir.

**Figure 12.** Fixing the focal distance ensures consistent magnification.





leri görüntüye çeviren algılayıcı sensörlerin (ccd: charge coupled device) üzerindeki resim elementlerinin (piksel) sayısı ile belirlenir (7). Modern dijital kameraların çoğu 3 mega-piksel veya üzerindedir ve kaliteli klinik fotoğraf çekmek için yeterlidir (7,25, 27, 28).

### DİJİTAL FOTOĞRAF MAKİNESİ İLE İLGİLİ PROBLEMLER

#### Net Alan Derinliği

Diyafram, ışıklanacak yüzeyin üzerine düşecek ışık miktarı ve görüntü netliğinin kontrolünü sağlar. Diyafram açıklığı azaldıkça daha geniş bir alan net görüntülenebilir (Şekil 13). Net görüntülenen bu alana "net alan derinliği" adı verilir. Diyafram açıklığı arttıkça (F:1.2 - F:5.6) net alan derinliği azalır bunun yanında odaklanan bölge haricinde kalan kısımların netliği de azalır. Net alan derinliği odaklanan görüntü miktarı, magnifikasyon ve diyafram seçimine bağlıdır. Pek çok ticari di-

Because, they can be once cropped and resized to allow comparison with previous or subsequent images providing sufficient information on the image. This is determined by the number of picture elements (pixels) on the sensors which changes electronic signals to the image (ccd: charge coupled device) (7). Most of modern digital cameras record 3 mega pixels or more and it is adequate for high quality clinical photography (7,25,27,28).

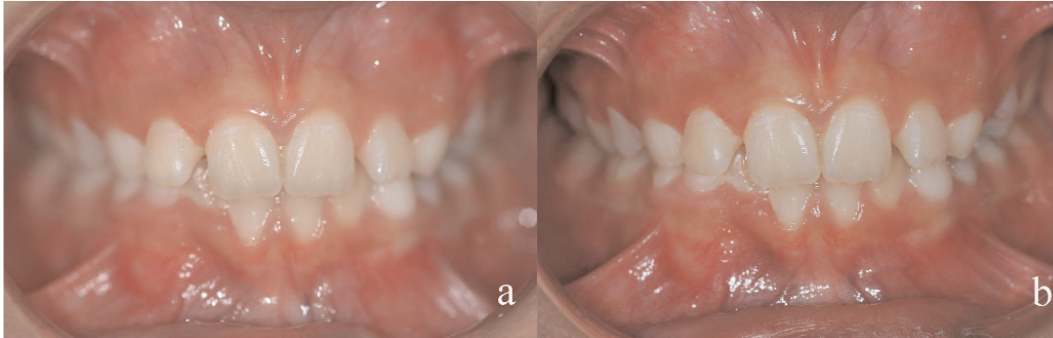### PROBLEMS RELATED TO DIGITAL PHOTOGRAPHY

#### Depth of field

Aperture value controls both the amount of light which illuminates the subject and image clearance. Aperture value reduces, wider region of subject can be displayed clear (Figure 13). Clearance of the region is called "depth

**Şekil 13.** Küçük F değeri odaklanmaya izin verir ve netlik artar.

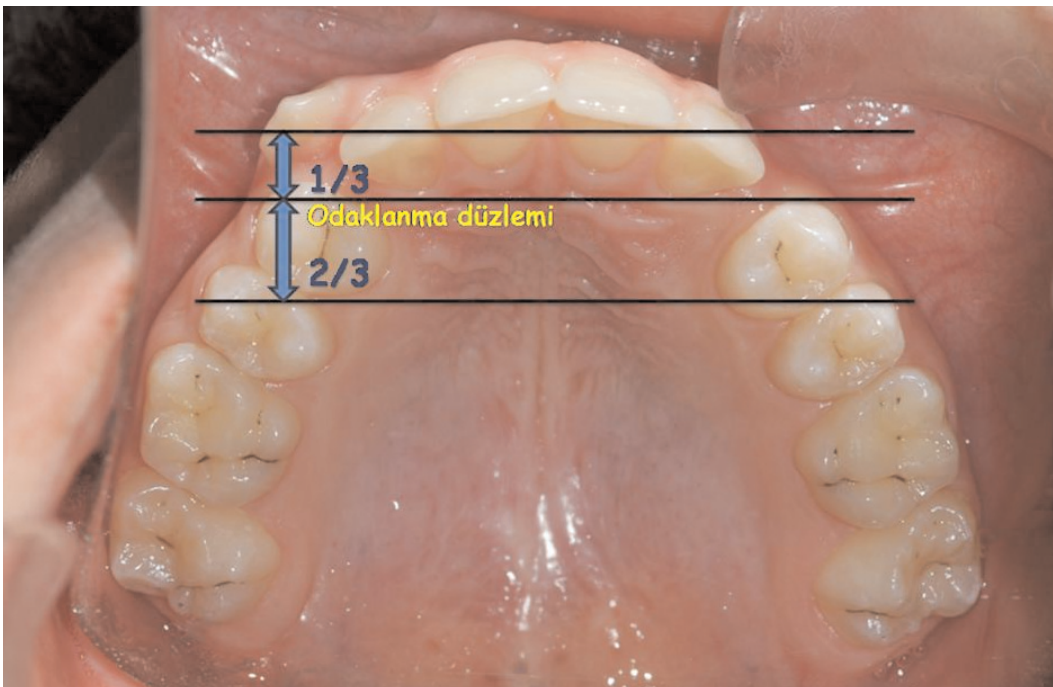
- a. F:4 ile alınan fotoğraf ta oluşan net alan derinliği
- b. F:8 ile alınan fotoğrafta oluşan net alan derinliği



**Figure 13.** Small aperture allows focus and increases the sharpness

- a. Depth of field with F:4 aperture opening
- b. Depth of field with F:8 aperture opening

**Şekil 14.** Net alan derinliği odaklanan düzlemin 1/3 önünü, 2/3 arkasını net gösterir.



**Figure 14.** Depth of field one-third in front and two-thirds behind focusing plane



jital kameranın diyaframı F:11 e kadar azalabilir. Ağız içi fotoğraf alırken bu kameraların net alan derinliği daha küçüktür ve ön ağız içi fotoğraf çekilirken görüntünün bir kısmına odaklanılamaz. Net alan derinliği odaklanılan bölgenin önünde ortalama 1/3, arkada 2/3 oranında dağılım gösterir (Şekil 14). Bu yetersiz net alan derinliği büyük diyafram kullanılması ve lateral keserlerin distaline odaklanması ile en azından keserlerden kaninlere kadar odaklanma sağlanabilir fakat tamamen giderilemez (7).

Profesyonel kameralarda diyafram açıklığı F:32 ye kadar düşebilir. Bu ince açıklık lateral-lerin distaline odaklanıldığında keser braketlerinden premolar braketlerine kadar olan alan net bir şekilde resimde çıkabilir. Bukkal ve okluzal filmlerde hasta ve retraktörler doğru konumlandırılırsa tek bir odaklanma düzleminde tüm alan net bir şekilde görüntülenebilir ve net alan derinliği bir sorun oluşturmaz (7).

#### Otomatik odaklanma problemleri

Dijital kameraların çoğunda manüel ve otomatik odaklanma tercihi vardır. Manüel odaklanma bazı sebeplerden dolayı tercih edilir. Ticari kameralarda laterallere odaklanması gerekirken, profesyonel kameralarda kaninler üzerine odaklanılmalıdır. Ağız içi fotoğraflarda keskin sınırların yetersiz olması sebebiyle dijital kameralarda otomatik odaklanma zorluğu vardır. Bu sebeple fotoğraf çekme girişimleri makinenin odak ışığının (genellikle yeşil) sönmesi nedeniyle başarısız olur ve bu durum makinenin odaklanmış olduğunu gösterir. Bu sıklıkla makinenin odaklanma girişimleri arasında hafifçe hareket ettirilmesine rağmen faydasızdır (7).

Bu problemin çözümü tüm klinik fotoğraflarda manüel odak ayarının kullanılmasıdır. Son model makinelerdeki lens boyunca odaklanma (through the lens-TTL) sayesinde odaklanma kolaylaşmaktadır. Ticari modellerde hekimler hasta ve kamera arasındaki mesafeyi doğru ayarlamalıdır. Örneğin odaklanma mesafesi 20 cm olarak manüel ayarlanır ve makine hafif öne veya geriye hareket ettirilerek LCD ekran üzerinde resmin en net olduğu zaman fotoğrafı çekebilir (7).

Frontal, oblik ve profil fotoğraflarda odaklanma hastanın alt göz kapağı üzerine yapılır ve kulaklar ile burun ucu arasındaki bölgenin net alan derinliği içerisinde olması istenir (7).

of field". While aperture values increasing (F:1,2-F:5,6), depth of field is reduced as well the other parts of focusing region clearance will be decreased. Depth of field is related to the amount of focusing region, magnification and aperture opening. The depth of field is distributed approximately one third in front and two thirds behind the focal plane (Figure 14). This inadequate depth of field can be reduced by using larger apertures and focusing the distal of lateral to at least get central incisors to canines in focus but not avoided completely (7).

In professional cameras aperture opening reduces to F32. When focusing the distal of lateral, from the incisor brackets to the premolar brackets can be seen on the image clear. In buccal and occlusal shots, if the patient and retractors are positioned correctly, whole area can be seen clear by using a focusing plane and depth of field does not cause any problem (7).

#### Auto focus problems

Most of digital cameras have auto or manual focus choices. Manual focus is preferred for some reasons. With Prosumer cameras should be focused on the lateral incisors and professional cameras on the canines. Due to the lack of sharply contrasting lines in intraoral photos digital cameras have auto focusing difficulty. For this reason, the attempt taking photo is not successful because, cameras focus light (usually flashing green) to stop flashing; it indicates shot in the focus. This is often useless in spite of moving the camera repeatedly between the attempts of focusing (7).

For all clinical photography, using of the manual focus setting is the solution of this problem. With top end cameras with through the lens (TTL) facilities focusing. With the prosumer models, the appropriate distance between the patient and the camera is decided by the clinician. For example, focusing distance is set manually 20 cm and the camera is slightly moved backwards and forwards until the image on the LCD screen is in sharp focus, and the picture is taken (7).

In frontal, oblique and profile photography, focusing should be made the patients lower eyelid and ensure from the ear to the



### Gölgeler

Nokta flaş kullanan profesyonel kameralarda gölgelenme hemen hemen kaçınılmazdır. Eğer flaş lensin yanına monte edilmişse gölgeler özellikle de lateral çekimlerde gözlenir. Benzer şekilde eğer flaş lensin üzerinde ise ön çekimlerde gölgeler oluşur (7,29).

Nokta flaş ve sıradan magnifikasyonu olan makinelerde yüksek kalitede okluzal fotoğraf elde etmek zordur, çünkü kamera ve hasta arasındaki mesafe gölge oluşumu ile direkt ilgilidir (Şekil 2). Yetersiz aydınlatma probleminin çözüm yolundan birisi kamera hastadan uzak bir yere odaklanır, daha fazla ışığın cisim üzerine düşmesine izin verilir ve gölgelenme azaltılır. Bu durumda, fotoğrafı çekilmek istenilen bölge tüm filmde sadece %20'lik bir alan kaplar ve kalan %80'lik bölgede kaliteli görüntü oluşturmak için kameraların CCD kalitesi yeterli olmalıdır (Şekil 3) (7).

### Simetrik resimlerin oluşturulması

Dental Eye 3 kameraların en büyük avantajlarından birisi görüntü bulmak (Viewfinder vizor) için ağız sistemi olmasıdır (30). Bu simetrik ve dengeli fotoğraf almak için önemli bir özelliktir. Bu şekilde ağız içi ve ağız dışı fotoğraflarda okluzal düzlem, inter pupiller düzlem ve Frankfort düzlemi referans alınarak simetrik resimler elde edilebilir ve resimler tekrarlanabilir (7).

tip of the nose of the patient falls within the depth of field (7).

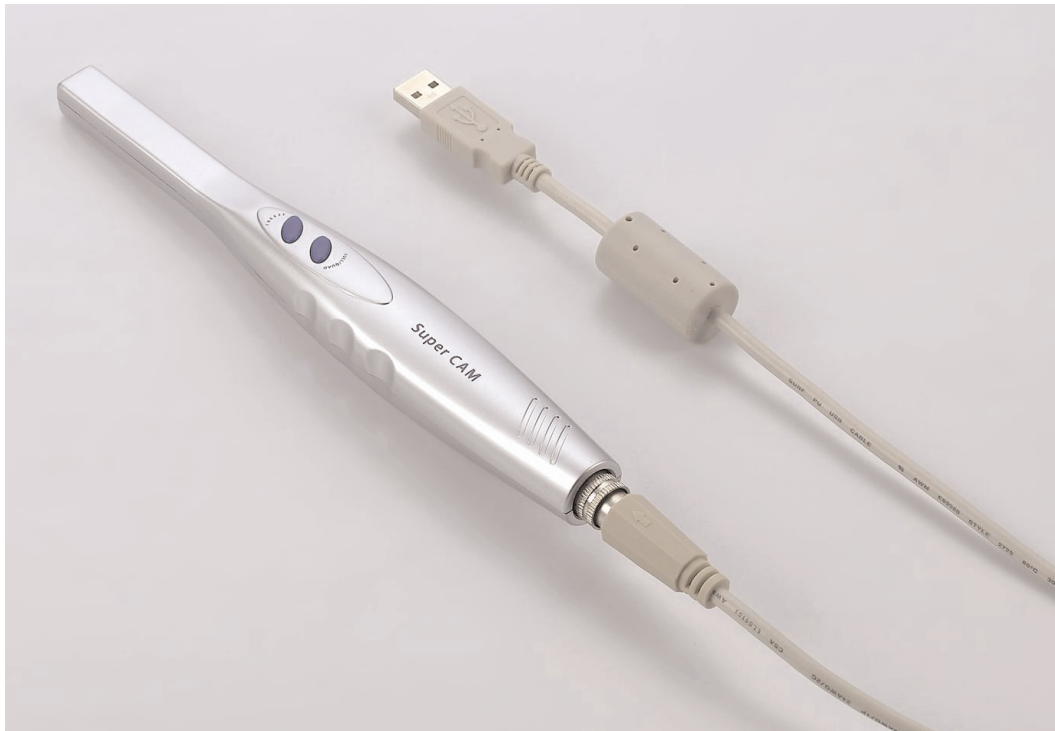### Shadows

In prosumer digital cameras with point flash, shadowing problems are almost inevitable. If the point flash is mounted to one side of the lens, shadowing is especially noticeable on the lateral shot. Similarly if the flash is above the lens shadowing is displayed on the anterior shot (7,29).

With point flash and the usual magnification, high quality occlusal photographs are difficult to obtain, because the proximity of the camera to the patient is interested the shadow (Figure 2). One solution of inadequate illumination is to focus further away from the patient; it allows more light in and reduces shadowing. In this situation, the area of interest only fills 20% of the image area captured and the other %80 of the part may be produced good image only the cameras with high quality CCD (Figure 3) (7).

### Constructing symmetrical images

One major advantage of Dental Eye 3 camera is the presence of a graticule in the viewfinder (30). It is an important attribute for constructing symmetrical image. In this way,



Şekil 15. İntraoral kamera.

Figure 15. Intraoral cam.





### **Kart problemleri**

Dijital resimler sıklıkla PCMCIA kartlarına kaydedilir. Bu kartlarda 50 küçük yuva vardır ve kamera içindeki küçük pinlere giriş yapar. Bu kartlardaki küçük hatalar pinlere zarar verir ve bu pinler bir kez bozulduğunda kameranın tamir edilmesi gerekir (7).

### **CCD problemleri**

Dijital kamera üzerindeki lensler değiştiğinden oluşan tozlar kameraların CCD'si üzerine etki edebilir. Bu durum ağız içi ve ağız dışı fotoğraflar incelendiğinde ince siyah izler şeklinde görülür. SLR tip kameralarda sıklıkla optik temizleme sıvısı ile ince bir bez ile temizlenebilir (7).

### **Pozisyon hataları**

Profil fotoğrafları çekilirken oluşan en yaygın hata hastanın baş postüründen kaynaklanır. Hastanın başını öne veya arkaya doğru eğmesi, bunun yanında farklı magnifikasyon değerleri (31) sebebiyle hem yumuşak hem de sert doku değerlendirilmesinde yanlış yorumlara sebep olur (7,20).

Ön ve yan ağız içi fotoğraf çekilirken yapılan yaygın hatalar; okluzal düzlemin eğilmiş olması, yanlış retractor seçimi ve retractorların yanlış kullanımıdır (7). Diğer bir hata ise tükürüğün aspire edilmemesi, dilin retrakte edilmemesi ve dişler üzerinde aljinat artıklarının kalmasıdır (32). Yan fotoğraflarda premolar veya kanin bölgenin açılı çekilmesi molar ilişkisinin yanlış görüntülenmesine sebep olur (7).

### **Dijital fotoğrafların dosya boyutları**

Powerpoint sunumları hazırlanırken hastanın fotoğrafları düşük boyutta kaydedilmelidir. Eğer yüksek kalitede kayıt alınması isteniyorsa TIFF formatında kaydedilmelidir (34). Bu uzantıdaki bir resim ile yüksek kalitede fotoğraf kâğıdı kullanıldığında maksimum kalitede baskı yapılabilir (5,7).

### **AĞIZIÇİ KAMERALAR**

Klinikte kullanılan ağız içi kameraların çözünürlüğü en az 810.000 piksel olmalı ve otomatik odaklama özelliğine sahip olmalıdır (Şekil 15). Ortodontik fotoğraf çekimi için en az 3-4 megapikselin (5,7,25) gerektiği düşünülürse bu değer oldukça düşüktür. Bunun yanında ağız içi kameralar da ışık kaynağı

occlusal, inter papillary, Frankfort horizontal plane are used to reference point and help to construct symmetrical and reproducible photographs (7).

### **Card problems**

Digital images are often recorded onto PCMCIA cards which have 50 small holes that accept 50 tiny metal pins within the camera. Small defects in the PCMCIA card may damage the pins and once damaged will require repairing (7).

### **CCD problems.**

The lenses on the digital cameras are never changed so the dust may get onto the CCD of the cameras. This will be seen as tiny 'in focuses black marks, at a spot on intra and extra oral images. On SLR type cameras it is possible to get access to the CCD to allow to be cleaned with optic cleaning liquid (7).

### **Positional errors**

The most errors with profile shots are caused by patient posturing. Excessive tilting of the head forwards or backwards besides different magnification values (31) causes the wrong evaluation of the soft tissue morphology or skeletal pattern (7,20).

When taken the anterior and buccal intraoral photographs, the most common errors include canted occlusal planes, inappropriate selection and use of cheek retractors (7). Excessive saliva cannot be aspirated or the tongue cannot retracted and bits of alginate left on the teeth (32). In buccal shots, premolar or canines region may not shot 90° so the molar relation is seem to be wrong (7).

### **File size of digital photographs**

For power point presentation, pictures of the patient are saved in small size. If the image were recorded high quality, TIFF file format should be used (34). This image will allow the maximum quality image to be reproduced on high quality photographic paper when required (5,7).

### **INTRAORAL CAM**

Intraoral cam has at least 810.000 pixels and auto focus for clinical purposes (Figure



olarak 4 adet beyaz LED lamba bulunmalıdır. Direkt bilgisayara veri aktarabilmesi ve hasta başında fotoğrafların analiz edilmesinin yanında küçük olması ve ilave donanım gerektirmemesi gibi avantajları vardır. Ağız içi kameraların kullanımı pratik olmasına rağmen kayıt değeri ve tekrarlanabilirliği konvansiyonel kameralarla karşılaştırıldığında çok daha azdır (35). Bu sebeple ağız içi kameraların geliştirilmesine ihtiyaç vardır.

### DİJİTAL VİDEO

Hastadan gülme pozu alınırken fotoğraf makinesinin kullanılması, hastanın gülme anının kaydedilmesi işlemin hızından dolayı önceden tahmin edilemez ve kuşku bir kayıt değeri taşır (36). Hastanın gülme ve konuşmanın dinamik kaydı dijital videografi ile başarılmaktadır (9,36-39). Dijital video ve bilgisayar teknolojisi hekime, saniyede 30 kare, konuşma ve gülme boyunca ön dişlerin ve dişetlerinin görüntülenebilmesini sağlamaktadır (9,37,38). Dijital video alımı ile konuşma ve sosyal gülme sırasında gülmenin değerlendirilebilmesi güvenilir ve tekrarlanabilir bir metottur (38,40). Karşılaştırma için hastadan 5 saniyelik görüntü ile 150 kare alınır. Dinamik kayıtlar alınırken kamera sabit bir pozisyonda hastadan belli bir uzaklıkta ve hasta ile aynı seviyede olmalıdır. Gülmenin kaydedilmesi için hastadan cephe ve oblik yönde 5 er saniyelik video alınır. Profilde doğal baş pozisyonunu sağlamak için sefalometrik tutucular kullanılır ve hastadan "Chelsea eats cheesecake on the Chesapeake," söylemesi ve sonrada gülmesi istenerek video kayıt alınır (1). Alınan klipler bilgisayara kaydedilir ve sıkıştırılır. Her bir klip 4 MB olmalıdır, alınan videodan hastanın rahat olduğu sosyal gülme pozu seçilir (1,37,41,42). Video ile alınan kayıtlarda hastanın gülme çeşidi de belirlenir (43).

Hastadan cephe yönünde alınan gülme pozu ile gülme indeksi değerlendirilebilir. Gülme indeksi interkomissural genişliğin interlabial aralığa olan oranıdır, hastada gülmenin vertikal ve transversal özellikleri hakkında bilgi verir. Gülmenin vertikal özellikleri gülme esnasında keser ve dişeti görünümüdür. Maksiller keserlerin insizal kenarları ile alt dudak, maksiller keserlerin gingival marginleri ile üst dudak birbirine paralel olmalıdır (37). Gülme sırasında santral keserlerin

15). But in the orthodontic photography, the resolution which should be least 3-4 mega pixels (5,7,25) so, the resolution of intraoral cam is lower. Besides intraoral cam has 4 white LED for light sources. Intra oral cam has some advantages: transfer the data to computer, photographic analysis immediately and small size and requires any additional equipment. Intraoral cam is used practically but, record value and reproducibility is lesser than conventional cameras (35). In these reasons intraoral cam needs to be developing.

### DIGITAL VIDEO

Smiling process are taken with the photograph machine is suspicious record because smiling time and speed is not predictable (36). Smiling and speeching process are succeed to record digital video (9,36-39). Digital video and computer technology give clinician to record 30 pose in a second viewing of anterior teeth and gingival while speaking and smiling (9,37,38). Smiling records are taken from digital video is reliable and reproducible (38,40). It is taken 150 pose in 5 seconds to compare. When dynamic records are taken, camera is in stabile position, certain distance from the patient and at the same level. For recording smile, video is taken 5 seconds at the frontal and oblique side. When profile video is taken, cephalometric head holder is used to get natural head position and instruct patient to say "Chelsea eats cheesecake on the Chesapeake," and smile (1). Clips are recorded in computer and compressed. Each clip should be 4 MB, the relax social pose is chose from the video (1,37,41,42). Smile styles can be determined from the video (43).

It can be evaluated smile index with frontal smiling pose. The smile index is determined by ratio the inter commissure width to the inter labial gap during smile and which inform the vertical and horizontal characteristics. The vertical characteristics of smiling are the display of incisors and gingiva. Edges of the maxillary incisors are parallel to lower lip, and gingival margins of maxillary incisors are parallel to the upper lip (37). If maxillary central displaying is less than %75, smiling will be inadequate (39,44). The transverse



%75'inden az bir kısmı görülüyorsa bu gülme yetersiz bir gülmedir (39, 44). Gülmenin transvers özellikleri incelendiğinde, ark formu, bukkal koridor (45-47) ve maksiller okluzal düzlemin transvers eğikliğidir. Oblik yönde alınan gülme pozunu ile maksiller düzlemin oryantasyonu ve gülme arkına bakılır. Profilden alınan gülme pozları ile overjet, keser angulasyonuna bakılır (37).

Dinamik kayıtlar hasta sunumlarında önemli bir yere sahiptirler. Bu şekilde elde edilen klipler bilgisayarda ileri geri tekrar tekrar oynatılabilir ve bu şekilde seçilen kareler yardımıyla gülme eğiminin başlangıçtan bitişe animasyonu yapılabilir (1,9).

### SONUÇLAR

Fotoğraf hatalarının oluşmasının önlenmesi ve fotoğraf kalitesinin aynı seviyede olması ve tekrarlanabilmesi için kullanılan teknik ekipmanın özelliklerinin iyi bilinmesi ve hastanın uygun pozisyonlandırılması gerekmektedir. Bu sayede:

1. Ortodontide kullanılan statik fotoğraf kayıtları, vakaların sunum aşaması ve vakaların karşılaştırılmasında kullanılabilir.
2. Hastanın uzun dönem takibinde, verilerin karşılaştırılması açısından önemlidir.
3. Statik fotoğraf kayıtlarının standart hale getirilmesi üniversiteler arasında kayıt transferini mümkün kılar.
4. Çok merkezli çalışmaların yapılacağı durumlarda kayıtların standart hale getirilmesi güvenilir sonuçların elde edilmesi açısından önemlidir.
5. Standardizasyonun oluşturulması tedavi sonuçlarının karşılaştırılması açısından oldukça önemlidir.

characteristics of smiling are arc form, buccal corridor (45-47) and transverse cant of maxillary occlusal plane. Oblique pose of smile informs about the orientation of maxillary plane and smile arch. Profile pose of smile is taken to determine overjet and incisor inclination (37).

Dynamic records are important for case presentation. Clips are played forward and backward in computer and smile plane can be simulated through the treatment by selecting pose (1,9).

### CONCLUSIONS

It should be well known technical properties of equipments and the patient should be well positioned for avoiding photographic errors and obtaining same levels photographic quality. In this way:

1. Static photos in orthodontics are used for case presentation and comparisons.
2. In long term follows, it is important for comparing data
3. Standardization of static photographic records enables us to transfer data among universities.
4. Standardization of records is important for acquiring reliable results in many based research.
5. Determination of standards is much important for assessment of treatment outcomes.

### KAYNAKLAR/REFERENCES

1. Sarver DM, Ackerman MB, Dynamic smile visualization and quantification: Part 1. Evolution of the concept and dynamic records for smile capture. Am J Orthod Dentofacial Orthop 2003;124:4-12
2. Samawi S. A short guide to clinical digital photography in orthodontics. SDOC, 2008
3. Abelson M. Digital imaging update. Am J Orthod Dentofac Orthop 1999;116:587-90.
4. Cummins DM, Bishara SE, Jakobsen JR, A computer assisted photogrammetric analysis of soft tissue changes after orthodontic treatment. Part II: Results. Am J Orthod Dentofac Orthop 1995;108:38-47.
5. Mizrahi E. Orthodontic pearls: A selection of practical tips and clinical expertise. London UK, 2004
6. Bister D, Mordarai F, Aveling RM. Comparison of 10 digital SLR cameras for orthodontic photography. J Orthod 2006;33:223-30.
7. McKeown HF, Murray AM, Sandler PJ. How to avoid common errors in clinical photography. J Orthod 2005;32:43-54.
8. Pappel JE. Lip retractor for occlusal photography. J Clin Orthod 1996;30:639.
9. Graber T. Orthodontics: Current Principles and techniques. 4ed. Elsevier Mosby, 2005.



10. Williams AR. Clinical and operating room photography. In: Vetter JP, editor. Biomedical Photography. Boston: Focal Press; 1992;258-9.
11. Sarver DM, Johnston MW, Matukas VJ. Videoimaging for planning and counselling in orthognathic surgery. J Oral Maxillofac Surg 1988;46:939-45.
12. Curran BA. Some observations on a careful photographic technic. Angle Orthod 1939;9:67-77.
13. Ackerman MB, Ackerman J. Smile analysis and design in the digital era. J Clin Orthod 2002;36:221-36.
14. Graber TM. Patient photography in orthodontics. Angle Orthod 1946;16:17-43.
15. Larrabee W, Maupin G, Sutton D: Profile analysis in facial plastic surgery. Arch Otolaryngol Head Neck Surg 1985;111:682-7.
16. Moorrees CF, Kean MR. Natural head position: a basic consideration in the interpretation of cephalometric radiographs. Am J Physiol Anthropol 1958;16:213-34.
17. Bean LR, Kramer JT, Khouw FE. A simplified method of taking radiographs for cephalometric analysis. J Oral Surg 1970;28:675-8.
18. Cooke M, Wei S. A summary five-factor cephalometric analysis based on natural head posture and the true horizontal. Am J Orthod Dentofac Orthop 1988;93:213-23.
19. Williams R. Positioning and lighting for patient photography. J Biol Photogr 1985;53:131-43.
20. Claman L, Patton D, Rashid R. Standardized portrait photography for dental patients. Am J Orthod Dentofac Orthop 1990;98:197-205.
21. Surdacka A, Strzykala K, Rydzewska A. Changeability of oral cavity environment. Eur J Dent 2007;1:14-7.
22. Bengel W. Standardization in dental photography. Int Dent J 1985 ;35:210-7.
23. Sandler J, Murray A. Current products and practise clinical photographs-the gold standarts. J Orthod 2002;29:158-67.
24. Ramsden P. Learning to teach in higher education. London: Routledge, 1992.
25. Nayler JY. Clinical photography. J Posgrad Med 2003;49:256-62.
26. Benson PE, Stephen R. A critical appraisal of measurement of the soft tissue outline using photographs and video. Eur J Orthod 1997;19:397-409.
27. Martin N. Abelson. Parameters for digital imaging: Part I. Am J Orthod Dentofacial Orthop 2000;118:580-2.
28. Smith RV. The digital camera in clinical practice. Otolaryngol Clin North Am 2002;35:1175-89.
29. Sandler PJ, Murray AM. Digital photography in orthodontics. J Orthod 2001;28:197-201.
30. Sandler J, Murray A. Recent developments in clinical photography. Br J Orthod 1999;26:269-72.
31. Philips C, Greer J, Vig P, Matteson S. Photocephalometry: errors of projection and landmark location. Am J Orthod Dentofac Orthop 1984;86:233-43.
32. Sandler PJ, Murray AM. Clinical photography in orthodontics. J Clin Orthodont 1997;31:729-39.
33. Sandler PJ, Murray AM. Manipulation of digital photographs. J Orthod 2002;29:189-94.
34. Halazonetis DJ. Guidelines for preparing and submitting images for publication. Am J Orthod Dentofacial Orthop 2001;20:445-7.
35. Smith RN, Rawlinson A, Lath DL, Brook AH. A digital SLR or intra-oral camera: preference for acquisition within an image analysis system for measurement of disclosed dental plaque area within clinical trials. J Periodontal Res. 2006;41:55-61.
36. Tarantili VV, Halazonetis DJ, Spyropoulos MN. The spontaneous smile in dynamic motion. Am J Orthod Dentofacial Orthop 2005;128:8-15.
37. Sarver DM, Ackerman MB, Dynamic smile visualization and quantification:Part 2. Smile analysis and treatment strategies. Am J Orthod Dentofacial Orthop 2003;124:116-27.
38. Van der Geld PAAM, Oosterveld P, Van Waas MAJ, Kuijpers-Jagtman AM. Digital videographic measurement of tooth display and lip position in smiling and speech: Reliability and clinical application. Am J Orthod Dentofacial Orthop 2007;131:301-8
39. Maulik C, Nanda R. Dynamic smile analysis in young adults. Am J Orthod Dentofacial Orthop 2007;132:307-15
40. Ackerman MB, Brensinger C, Landis R. An evaluation of dynamic lip-tooth characteristics during speech and smile in adolescents. Angle Orthodontist, 2004;74:43-50.
41. Ackerman JL, Ackerman MB, Brensinger CM, Landis JR. A morphometric analysis of the posed smile. Clin Orthod Res 1998;1:2-11.
42. Rigsbee OH, Sperry TP, BeGole EA. The influence of facial animation on smile characteristics. Int J Adult Orthod Orthognath Surg 1988;3:233-9.
43. Rubin LR. The anatomy of a smile: its importance in the treatment of facial paralysis. Plast Reconstr Surg 1974;53:384-7.
44. Morley J, Eubank J. Macroesthetic elements of smile design. J Am Dent Assoc 2001;132:39-45.
45. Hulsey CM. An esthetic evaluation of lip-teeth relationships present in the smile. Am J Orthod Dentofac Orthop 1970;57:132-44.
46. Frush JO, Fisher RD. The dynesthetic interpretation of the dentogenic concept. J Prosthet Dent 1958;8:558-81.
47. Lombardi RE. The principles of visual perception and their clinical application to denture esthetics. J Prosthet Dent 1973;29:358-82.