

<https://doi.org/10.31533/pubvet.v17n7e1424>

## Luxação coxofemoral caudoventral traumática em cão: Relato de caso

Jamilianna Querino Costa<sup>1\*</sup>, Cláudia Soares Dantas Barbosa<sup>2</sup>, Fabrícia Geovânia Fernandes Filgueira<sup>3</sup>, Luan Aragão Rodrigues<sup>4</sup>, Ana Lucélia de Araújo<sup>4</sup>

<sup>1</sup>Discente do Curso de Especialização em Medicina Veterinária do Instituto Federal da Paraíba. Sousa- Paraíba, Brasil.

<sup>2</sup>Médica Veterinária Autônoma. Sousa-Paraíba, Brasil.

<sup>3</sup>Técnica do Hospital Veterinário do Instituto Federal da Paraíba Campus Sousa. Sousa-Paraíba, Brasil.

<sup>4</sup>Docente do Curso de Medicina Veterinária Instituto Federal da Paraíba Campus Sousa. Sousa-Paraíba, Brasil.

\*Autor para Correspondência. Email: [jamilianacosta@gmail.com](mailto:jamilianacosta@gmail.com).

**Resumo.** A luxação coxofemoral traumática consiste no deslocamento da cabeça do fêmur em relação a fossa acetabular decorrente de traumas. As principais afecções ortopédicas são devido ao trauma externo, podendo resultar em luxações coxofemorais, fraturas da cabeça e colo femoral e fratura acetabular. A apresentação altera-se de acordo com o tipo de luxação que se classificam em craniodorsal, caudodorsal, ventral, ventrocaudal, ventrocranial. Desta forma objetiva-se relatar e discutir o caso de um canino com luxação caudoventral tratado com a técnica de colocefalectomia após a ocorrência de trauma domiciliar. Descreve-se um caso de um canino, macho, não castrado, 2 anos de idade, atendido no Hospital Veterinário Adílio Santos de Azevedo, apresentando histórico de trauma após acidente domiciliar com presença de claudicação do membro pélvico direito, e rotação do mesmo. Após o exame clínico específico e radiografia do membro pélvico foi diagnosticado luxação coxofemoral caudoventral direita. O animal do presente relato foi diagnosticado com uma luxação caudoventral, pouco vista na rotina da clínica médica e cirúrgica de pequenos animais. Ocorre aproximadamente 1,5 a 3,2% dos casos dentro da rotina, sendo uma situação rara de ocorrer. Além disso, observou-se um índice que 20% dos animais que apresentam luxação coxofemoral teve traumas concomitantes. Nesse relato, o animal não sofreu nenhum tipo de trauma associado, ou laceração muscular. A luxação coxofemoral ventrocaudal é rara em cães, a técnica da colocefalectomia femoral foi realizada com sucesso no paciente deste caso sem complicações trans e pós-operatória.

**Palavras-chave:** Colocefalectomia, deslocamento do quadril, rotação de membro, trauma

### *Traumatic caudoventral hip dislocation in dog: Case report*

**Abstract.** Traumatic coxofemoral dislocation consists of displacement of the femoral head in relation to the acetabular fossa resulting from trauma. The main orthopedic disorders are due to external trauma, which may result in hip dislocations, fractures of the femoral head and neck, and acetabular fracture. The presentation changes according to the type of dislocation, which are classified as craniodorsal, caudodorsal, ventral, ventrocaudal, ventrocranial. In this way, the objective is to report and discuss the case of a canine with caudoventral dislocation treated with the colocephalectomy technique after the occurrence of domestic trauma. We describe a case of a canine, male, not castrated, 02 years old, attended at the Hospital Veterinário Adílio Santos de Azevedo, presenting a history of trauma after a home accident with the presence of claudication of the right pelvic limb, and rotation of the same. After the specific clinical examination and X-ray of the pelvic limb, a right caudoventral coxofemoral dislocation was diagnosed. The animal in the present report was diagnosed with a caudoventral dislocation, which is rarely seen in the routine of medical and surgical clinics for small animals. It occurs in approximately 1.5 to 3.2% of cases within the routine, being a rare situation to occur. In addition, an index was observed

that 20% of the animals that presented coxofemoral dislocation had concomitant traumas. In this report, the animal did not suffer any type of associated trauma or muscle laceration. Ventrocaudal coxofemoral dislocation is rare in dogs, the femoral colocephalectomy technique was successfully performed in the patient in this case without trans and postoperative complications.

**Keywords:** Colocephalectomy, hip dislocation, limb rotation, trauma

## Introdução

Na clínica médica e cirúrgica de cães e gatos, observa-se com frequência, diferentes tipos de lesões que acometem a articulação coxofemoral, as quais depreciam sua funcionalidade. As principais afecções ortopédicas são devido ao trauma externo, podendo resultar em luxações coxofemorais, fraturas da cabeça e colo femoral e fratura acetabular ([Barbosa et al., 2012](#); [Meij et al., 1992](#); [Puerta et al., 2021](#)).

De acordo com [Almeida & Wolf \(2008\)](#), a luxação coxofemoral é o deslocamento traumático da cabeça femoral a partir do acetábulo. A articulação coxofemoral é o local mais comum de luxação, pois não há ligamentos colaterais. Assim, os músculos que se fixam à extremidade proximal do fêmur permitem grande movimentação da articulação. O ligamento redondo e a cápsula articular são as principais estruturas de tecido mole que se contrapõem à luxação. Estas estruturas podem tornar-se distendidas ou estiradas.

Em 78% dos casos, a luxação coxofemoral ocorre no sentido craniodorsal, pois os músculos glúteos e iliopsoas redirecionam as forças aplicadas durante o trauma, produzindo assim uma força vetorial craniodorsal que atua no trocanter maior do fêmur, colo e cabeça femoral. Deste ponto a energia é transmitida sobre a borda dorsal do acetábulo, lacerando a cápsula articular ou o ligamento redondo ([Adamiak, 2012](#); [Ash et al., 2012](#); [Barbosa & Schossler, 2009](#); [Kieves et al., 2014](#); [Murakami et al., 2012](#)).

Na luxação craniodorsal a cabeça femoral desloca-se cranial e dorsalmente ao acetábulo e o membro lesionado fica mais curto do que o membro contralateral. Em contraste, na caudodorsal a cabeça femoral desloca-se caudal e dorsalmente ao acetábulo e o membro lesionado sofre um leve aumento de comprimento se estendido caudalmente e encurtamento do mesmo quando posicionado ventralmente, sendo que para as luxações caudoventrais são incomuns na rotina de pequenos animais ([Murakami et al., 2012](#)).

As luxações caudoventrais associadas a traumas espontâneos ou menores podem ser devidas a uma relação anormal entre o acetábulo e a cabeça femoral ou a um ligamento acetabular transversal deficiente. Esses deslocamentos espontâneos podem ser difíceis de controlar e a probabilidade de recorrência nesses casos é alta ([Elizalde, 2021](#)).

Como tratamento pode ser realizado abordagem fechada ou aberta. O que irá definir qual abordagem será utilizada, será decorrente dentre outros fatores da classificação da luxação, do tempo em que ocorre e se houve presença de recidivas ([Almeida & Wolf, 2008](#); [Souza et al., 2011](#)). O principal tratamento utilizado para estes distúrbios é a intervenção cirúrgica, sendo uma das opções viáveis a técnica de colocephalectomia, a qual consiste na excisão da cabeça e do colo femoral ([López, 2004](#); [Silva et al., 2011](#)).

A colocephalectomia femoral é uma intervenção relativamente simples e de baixo custo quando comparada a outras técnicas, e é muito utilizada na prática cirúrgica da Medicina Veterinária para correção de distúrbios ortopédicos da articulação coxofemoral ([Barbosa, 2019](#)). Com a finalidade de fazer a excisão da cabeça e colo do fêmur e formar uma pseudoartrose sem que tenha contato ósseo, fazendo uma deposição de tecido fibroso no local da cabeça do fêmur ([Moraes et al., 2015](#)).

Esta técnica é uma das mais utilizadas em animais acometidos por luxações coxofemorais, fraturas da cabeça e colo femoral, fratura acetabular, displasia coxofemoral, necrose asséptica da cabeça femoral, doença articular degenerativa (DAD) e em casos fracassados de substituição total da articulação coxofemoral ([Barros, 2009](#); [Moraes et al., 2015](#)). De acordo com [Moraes et al. \(2015\)](#), é principalmente utilizado nos animais acometidos por DAD, nos casos em que a redução fechada não foi possível. Pode ser realizado em cães de todas as idades, entretanto é mais eficiente em animais leves com menos de 20 kg.

A colocefalectomia é usualmente escolhida pelos proprietários devido a restrições financeiras e ao potencial de complicações graves associadas à artroplastia total ([Harper, 2017](#)). A artroplastia total é um procedimento dispendioso, portanto, para a realidade brasileira seu uso ainda é pouco acessível, sendo a colocefalectomia frequentemente indicada.

De acordo com [Barbosa \(2009\)](#) a artroplastia total da articulação coxofemoral tem sido atualmente utilizada em cães com luxação crônica, displasia coxofemoral, necrose asséptica da cabeça femoral, fraturas de cabeça e colo femoral. Esta técnica tem as mesmas indicações que a colocefalectomia, e tem sido estimada por muitos profissionais como tratamento promissor e superior. Porém, possui complicações como luxação, soltura asséptica do acetábulo ou haste femoral, infecção, granuloma, fratura femoral, neuropaxia isquiática, embolia pulmonar, infarto medular femoral e osteossarcoma.

Diante do exposto, o objetivo deste trabalho é relatar um caso de luxação coxofemoral caudoventral em um cão, sendo uma afecção rara dentro da clínica cirúrgica de pequenos animais.

## Referencial teórico

De acordo com [Sia \(2006\)](#), a articulação coxofemoral equivale pela formação da cabeça do fêmur - uma superfície articular sinovial esferoide, na qual a cabeça do fêmur permite um encaixe sobre uma cavidade com formato meia-lua conhecida por acetábulo. Também faz parte desta articulação uma estrutura de estabilização que inclui lábio acetabular, ligamento transverso do acetábulo membrana sinovial, ligamento da cabeça do fêmur ou ligamento redondo e cápsula articular.

Consiste em uma articulação triaxial capaz de realizar movimentos em três eixos diferentes: adução e abdução, rotação interna e rotação externa, flexão e extensão. Esta grande amplitude de movimentos ocorre devido a configuração formada pela cabeça femoral e acetábulo, que proporciona esta ampla variedade de movimentos sem prejudicar a estabilidade articular ([Evans & Lahunta, 1993](#); [Howard & Lahunta, 2013](#)). Uma luxação envolve deslocamento cabeça femoral em relação ao acetábulo, dentre os demais o mais acometido é o craniodorsal, mas, quando se tem um deslocamento ventrocaudal que é a cabeça femoral dentro do forame obturador ocorre com menor frequência ([Fossum, 2021](#)).

Pode ser definida como a separação de superfícies articulares levando ao deslocamento ([Libardoni, 2015](#)). As luxações articulares são mais comuns em cães de raças grandes, mas pode acometer também cães de raças pequenas e gatos, não havendo predisposição de raça, idade ou sexo. É definida como o deslocamento da cabeça do fêmur para fora do acetábulo procedente devido à traumas, acidentes, brigas ou quedas ([Fossum, 2021](#); [Luz, 2018](#)).

As luxações são significativas dentre os casos ortopédicos observados na medicina veterinária em pequenos animais, sendo que a articulação coxofemoral é o local mais comum de luxação em cães e gatos, pois não há ligamentos colaterais. Além disso os músculos que se fixam à extremidade proximal do fêmur permitem grande movimentação dessa articulação ([Murakami et al., 2012](#)). Ela é mais frequentemente luxada em cães com mais de 11 meses de idade ([Barbosa & Schossler, 2009](#)), sendo mais comum em cães de raças grandes, porém, também pode aparecer em raças menores ou cães sem raças definidas ([Almeida & Wolf, 2008](#)).

Os acidentes automobilísticos são os maiores responsáveis dessas luxações, sendo a maior parte delas craniodorsal, devendo-se este fato provavelmente à natureza do trauma e aos músculos glúteos, que geram intensa extensão e abdução da articulação ([Puerta et al., 2021](#); [Rocha et al., 2020](#)).

Caninos tem um maior índice de luxação coxofemoral traumática do que felinos. Em cães as luxações coxofemorais traumáticas podem ocorrer em qualquer raça, idade e sexo, porém, algumas raças de cães apresentam uma pré-disposição para o desenvolvimento da luxação ([Barbosa & Schossler, 2009](#)). Como Golden retriever, Rottweiler, Pastor alemão, Labrador, Dogue alemão, São bernado, Bernese mountain dog.

A principal causa ocorre em consequência a um forte traumatismo na região glútea do animal. Quando o trocânter maior sofre um trauma de alto impacto, a energia do golpe é transmitida do colo femoral até a cabeça do fêmur, lacerando a cápsula articular e o ligamento redondo ([Denny & Butterworth, 2006](#); [Manley, 2007](#); [Piermattei & Flo, 2009](#); [Wardlaw & Mclaughlin, 2012](#))

A apresentação altera-se de acordo com o tipo de luxação que se classificam em craniodorsal, caudodorsal, ventral, ventrocaudal, ventrocranial. Nas luxações dorsais, a perna aduz, sofrendo rotação externa, nas luxações ventrais a perna abduz, sofrendo rotação interna ([Denny & Butterworth, 2006](#); [Manley, 2007](#); [Piermattei & Flo, 2009](#); [Wardlaw & McLaughlin, 2012](#)).

A luxação ventral é relativamente rara e pode ocorrer como uma entidade separada ou pode estar associada a uma fratura de impactação do acetábulo. Um estudo foi realizado no qual os registros de luxação do quadril foram analisados por 5 anos e a direção ventral representou apenas 3,2% ([Elizalde, 2021](#)).

Se não houver fratura, a cabeça femoral fica ventral ao acetábulo, geralmente no forame obturador ou cranial a ele. As luxações caudoventrais ocorrem por trauma e podem ser acompanhadas por fratura do trocânter maior. Nestes casos, o trocânter maior é muito difícil de palpar e o membro afetado torna mais longo do que o contralateral observado no exame de extensão dos membros ([Piermattei et al., 2006](#)).

Quando o membro pélvico da espécie canina é acometido por uma luxação coxofemoral apresenta associado impotência funcional, quadro de claudicação, o animal evita apoiar-se sobre o membro afetado, tem dor aguda, crepitação ao flexionar e estender o membro, além de movimentação limitada, comumente tem histórico de trauma associado ([Arias e Moraes, 2015](#)).

De acordo com [Piermattei et al \(2009\)](#), o tratamento da luxação ocorre de forma aberta, mas, o que irá instituir o tratamento será a classificação da luxação, o tempo em que se encontra luxada e se houve presença de recidivas. A redução fechada não ocorre acesso cirúrgico, é realizada apenas com manobra ortopédica e possui bons resultados quando realizada nas primeiras 48 horas da luxação. Nas luxações caudoventrais, as bandagens não são necessárias ([Manley, 2007](#)).

Comparando-se a osteotomia pélvica tripla com a colocefalectomia, esta última é mais utilizada, podendo ser aplicada em jovens e adultos. Não necessita de implantes metálicos e é tecnicamente menos exigente, além disso, a recuperação pós-operatória é mais rápida, pois a movimentação da articulação ajuda na formação de fibrose ([Moraes et al., 2015](#)).

A realização de radiografias pós-operatórias, análise de transferência de peso e de marcha em plataforma de força seriam ferramentas interessantes para complementação da avaliação funcional, figurando possibilidades para futuras pesquisas ([Barbosa, 2019](#)). No pós-operatório deve conter uma boa analgesia para diminuir o desconforto e dor do cão ([Arias; Moraes, 2015](#)).

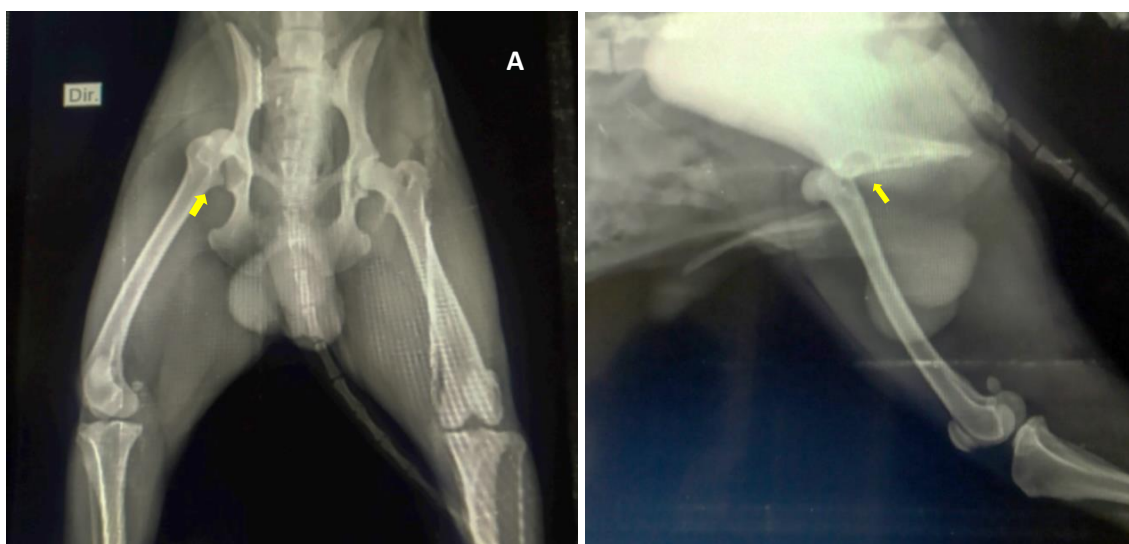
## Relato de caso

Um canino, não castrado, Poodle, pesando 9,400 kg com dois anos de idade foi atendido no Hospital Veterinário Adílio Santos de Azevedo do Instituto Federal de Ciências e Tecnologia da Paraíba (HV-ASA/IFPB) encaminhado por um colega veterinário. Durante a anamnese a tutora relatou que o animal havia sofrido um trauma a domicílio no momento de lazer com a família, esticando o membro e permanecendo travada sem movimentação há quase um mês.

Na inspeção o animal apresentou-se alerta, ativo, com pelo brilhante, claudicação, membro pélvico direito rotacionado lateralmente, com sensibilidade dolorosa a palpação. Na avaliação clínica, mucosas normocoradas, frequência cardíaca de 184 BPM, frequência respiratória de 80 MPM, tempo de preenchimento capilar de dois segundos, temperatura retal de 38,7° C, linfonodos submandibulares, pré-escapulares e os poplíteos apresentaram-se normais. Palpação abdominal sem alteração e cavidade oral preservada.

Foi realizado o exame ortopédico colocando o animal para deambular em linha reta e em círculo onde observou-se a claudicação, alívio de peso sobre o membro esquerdo quando permanecia em estação e sentado e diminuição na amplitude de movimentos. Ele sentia dor a extensão caudal do membro, e não possuía encurtamento do membro em relação ao outro. Em seguida, foi realizada a palpação de cada osso longo do membro afetado, iniciando o exame pela parte mais distal do membro, progredindo para a porção proximal. Na avaliação da articulação coxofemoral, o animal permaneceu em estação para detectar anormalidades, tendo como referência, a posição do trocânter maior em relação à tuberosidade isquiática, a distância é comparada bilateralmente. Em seguida, com o animal em decúbito lateral foi realizado o teste de Ortolani para detectar instabilidade da articulação coxofemoral.

Uma vez diagnosticada a instabilidade articular, o paciente foi encaminhado para realização do exame radiográfico. Portanto para esse caso, foi solicitado um exame radiográfico interno, no qual mostrava que o fêmur estava fora do seu local anatômico. As radiografias foram realizadas nas projeções ventrodorsal e mediolateral. O animal não permitiu o posicionamento adequado para realização do exame, portanto foi medicado com o analgésico tramadol 5% (cloridrato de tramadol, Teuto) na dose de 2 mg/kg por via intramuscular (IM) com o intuito de promover uma analgesia ao animal para realização do exame radiográfico. No exame radiográfico foram realizadas as projeções ventrodorsal (VD) e mediolateral (ML) presentes na [figura 1](#), para avaliação quadril, obtendo o diagnóstico de luxação coxofemoral caudoventral direita aumento de opacidade nos tecidos moles adjacentes a luxação e opacidade óssea preservada.



**Figura 1.** A – Projeção ventrodorsal; Seta indicando o acetábulo. B – Projeção médio-lateral; observa-se a cabeça do fêmur, fora da fossa acetabular. Seta indicando o acetábulo.

Foi sugerido o tratamento cirúrgico. Na sequência, solicitou-se a realização de exames complementares hemograma e bioquímica sérica de perfil hepático fosfatase alcalina (FA) e alanina aminotransferase (ALT) e renal (ureia e creatinina), para encaminhar o animal para cirurgia. No hemograma obteve-se os valores dentro dos valores de referência (VR) para a espécie. Os resultados da avaliação bioquímica das enzimas hepáticas e renais encontram-se presentes na [tabela 1](#).

**Tabela 1.** Valores da avaliação bioquímica renal

| Enzimas                    | Resultado | VR            |
|----------------------------|-----------|---------------|
| Alanina aminotransferase   | 65 U/L    | 10-50 U/L     |
| Aspartato aminotransferase | 39 U/L    | 13-41 U/L     |
| Ureia                      | 20 mg/dL  | 5,0-35 mg/dL  |
| Creatinina                 | 1.0 mg/dL | 0,8-1,8 mg/dL |

Previamente à cirurgia, o paciente foi submetido a jejum alimentar de 12 horas e hídrico de quatro horas. A medicação pré-anestésica utilizada foi Diazepam 0,5%, na dose de 0,03 mg/kg, IM (diazepam intravenoso 10 mg/kg) e fentanil 50 mcg/mL, na dose de 0,005 mg/kg, IM (citrato de fentanil, Teuto). Cefalotina 20%, na dose de 22 mg/kg por via IV (cefalotina sódica, BioChimico) e flunixin 5% (flunixin, flumax), na dose de 0,5 mg/kg por via IV.

Realizou-se tricotomia da região da região lombossacra se estendendo até a altura dos dígitos do MPD. A indução anestésica foi realizada com propofol 1% (provive 1%, União Química), na dose de 4 mg/kg, IV, e logo em seguida, realizou-se a intubação orotraqueal com sonda 5,5 e iniciou-se a manutenção da anestesia com isoflurano e oxigênio 100% em sistema semiaberto sem absorvedor de CO<sub>2</sub> (Baim). Logo após o início da manutenção anestésica realizou-se a anestesia locorregional epidural lombossacra, utilizando cloridrato de lidocaína 2% (lidovet, União Química) sem vasoconstritor e cloridrato bupivacaína 5% (bupstésic, União Química) na dose de 0,22 mL/kg, associada ao cloridrato tramadol 5% cloridrato de tramadol, Teuto) na dose de 1 mg/kg.

Posicionou-se o animal em decúbito lateral esquerdo, sobre a mesa cirúrgica forrada com um colchão térmico elétrico coberto por um pano de campo não estéril, realizou-se a antisepsia prévia com clorexidina dergemante 2% e logo em seguinte a antisepsia definitiva com clorexidina alcoólica 0,05% (clorexidine, Vic Pharma), realizou-se a aplicação dos panos de campo estéreis.

A técnica de escolha foi a colocefalectomia. O procedimento teve início com a incisão craniolateral na articulação do quadril, divulsão do tecido subcutâneo, incisão da fáscia lata e divulsão dos músculos glúteo superficial, glúteo médio, glúteo profundo, músculo tensor da fáscia lata, bíceps femoral e vasto medial. Após o acesso a articulação encontrou a capsula articular e ligamento redondo, com o auxílio da metzenbaum incisionou a cápsula articular e rompeu o ligamento redondo com um bisturi. Efetuou a rotação externa do MPD com o intuito de expor a articulação. A cabeça do fêmur encontrava-se intacta sem presença de fraturas ou erosão, o acetábulo foi acessado para remoção de resquícios do ligamento redondo e debris teciduais. Em seguida realizou-se a osteotomia com um osteótomo e um martelo até completar a secção. Após remover a cabeça do fêmur, palpou a superfície seccionada e removeu as irregularidades existentes com uma goiva.

Realizou-se a miorrafia fechando os músculos, vasto lateral, glúteo profundo, tensor da fáscia lata com padrão sultan em x, utilizando o fio poliglactina 910 (3-0), redução do espaço morto com poliglactina 910 (3-0) com padrão intradérmico e dermorrafia com náilon (3-0) padrão interrompido Wollf.

O animal retornou para casa e foi prescrito amoxicilina 15 mg/kg a cada 12 horas, durante sete dias por via oral (VO); meloxicam 0,1 mg/kg a cada 24 horas, durante três dias, VO; dipirona 25 mg/kg a cada oito horas, durante cinco dias, VO; tramadol 2 mg/kg VO a cada oito horas durante cinco dias; vetáglos aplicado na ferida cirúrgica após limpeza com NaCl 0,9% e gaze por 10 dias. Retorno para reavaliação do paciente com sete dias.

## Resultados e discussões

O animal do presente relato foi diagnosticado com uma luxação caudoventral, pouco vista na rotina da clínica médica e cirúrgica de pequenos animais. Como [Barros \(2009\)](#) mostra que ocorre aproximadamente 1,5 a 3,2% dos casos dentro da rotina, sendo uma situação rara de ocorrer. Por esse motivo, existem poucos estudos publicados especificamente sobre luxações ventrais e todos com um número muito baixo de pacientes. Além disso, de acordo com [Barros \(2009\)](#), observou-se um índice que 20% dos animais que apresentam luxação coxofemoral teve traumas concomitantes. Nesse relato, o animal não sofreu nenhum tipo de trauma associado, ou laceração muscular.

Os sinais presentes no animal se tratava da extensão do membro com movimentação limitada, com sensibilidade dolorosa, claudicação sem o apoio do membro afetado. Ao realizar o exame radiográfico pode-se perceber que a cabeça femoral do membro pélvico direita encontrava-se fora da face acetabular, estando alojada dentro do forame obturador, definindo o sentido caudoventral.

A luxação Caudoventral além de ser rara na rotina de cães e gatos, é também um desafio quando se trata de reduzir de forma fechada-manual, justamente pela sua localização anatômica dificultando o acesso e redução, a cabeça do fêmur localiza dentro do forame obturador, não permitindo que ocorra essa técnica sendo direcionada para correção cirúrgica.

[Venzin e Montavon \(2007\)](#), diz que para que a redução fechada seja realizada com sucesso, deve ser realizada até 48h após o acidente, depois desse tempo, não é indicada, sendo necessário o tratamento cirúrgico. As manifestações clínicas desse caso perduraram por 19 dias consecutivos o que impede do sucesso de uma redução incruenta- fechada.

[Mccartney et al \(2011\)](#), diz, quando os animais são acometidos por luxações craniodorsais é devido a traumas e acidentes automobilísticos associados como a principal causa. Já neste caso, a etiologia da luxação foi relacionada a um trauma domiciliar com extensão excessiva do membro, não sendo necessariamente um trauma com um alto impacto como acontece em acidentes, mas, não deixando de ser menos importantes, mostrando que quedas de locais altos, ou quando o animal cai em mal posicionamento pode -se causar uma luxação tanto craniodorsal como caudoventral, e não descartando as outras apresentações.

A redução aberta (cirurgia) é indicada principalmente em animais com recidiva da luxação crônica, quando tem complicações, como fraturas e avulsão, ou quando a lesão ocorreu há mais de cinco dias. As reduções abertas apresentam taxa de sucesso entre 73% a 100%, sendo também indicadas para animais politraumatizados que necessitam retorno precoce da funcionalidade do membro ([Sia et al., 2009](#)).

De acordo com [Elizalde \(2021\)](#), diz que ao contrário das luxações craniodorsais, poucas técnicas cirúrgicas foram descritas para estabilizar as luxações ventrais. A mais inovadora, o aumento do ligamento transverso do acetábulo, é a única com indicação especial para o caso de luxação ventral. Apesar de bons relatos, é uma técnica que envolve ampla abordagem na região ventral e ainda não há resultados publicados sobre seu uso em pacientes com peso superior a 6kg.

Para definir a técnica ideal deve-se levar em consideração o estado geral do paciente, idade, temperamento, manejo ambiental, gravidade da doença articular degenerativa, conformação da cabeça femoral e do acetábulo ([Arnbjerg, 1999](#)). O animal do presente relato apresentava-se bem clinicamente para passar pelo procedimento cirúrgico.

Levando em consideração a situação clínica do paciente, é uma técnica altamente eficaz, de baixo custo e fácil execução, portanto, optou-se pela técnica de colocefalectomia. Também conhecida como artroplastia ou osteotomia da cabeça do fêmur, a qual tem sido empregada no tratamento de enfermidades como osteoartrite, luxação coxofemoral, displasia coxofemoral, fraturas da cabeça femoral ou acetábulo, osteomielite, artrite séptica do quadril, sinovite e em casos de falha da prótese total do quadril ([Off & Matis, 2010](#)).

Exercícios devem ser restritos visando a redução de inflamação intraarticular. A utilização de anti-inflamatórios não esteroidais (AINEs), como aspirina tamponada, salicilato de sódio, carprofeno, deracoxibe e etodolac podem ser necessários no alívio da dor ([Piermattei & Flo, 2009](#)). No entanto, sua utilização não substitui outras etapas do tratamento. Corroborando com os autores supracitados, [Rocha et al. \(2013\)](#) recomendam o tratamento clínico com uso de AINEs; porém, em associação com analgésicos, sulfato de condroetina e glucosamina.

O prognóstico de cães menores é mais satisfatório do que aqueles acima de 20 kg, assim como é melhor em animais ativos, pois, irão fazer uso do membro e são mais aptos ao realizar exercícios do que animais letárgicos ou obesos. Em cães mais pesados o êxito é menor, pois acredita-se que a massa muscular força o fêmur em contato com o acetábulo ([Off & Matis, 2010](#); [Remedios & Fries, 1995](#)). O cão do relato apresentava 9,4 kg de peso vivo o que ajuda com que a técnica utilizada seja eficaz. O cão do relato apresentava 9,4 kg de peso vivo, sendo um animal ativo exercendo uma boa mobilidade dentro do pós-operatório pré-estabelecido o que ajuda com que a técnica utilizada seja eficaz. Outro fator que permitisse uma boa recuperação do paciente foi o protocolo analgésico, que permitiu uma boa analgesia e recuperação do paciente retornando de forma imediata a cirurgia, obtendo bons resultados no pós-operatório.

O alto nível da ALT pode estar relacionado ao trauma muscular decorrente do trauma. Segundo [Thrall \(2019\)](#) os cães e gatos apresentam maiores concentrações desta enzima que as demais espécies, mas não necessariamente ela é uma enzima hepatoespecífica, pois também pode ser encontrada na massa muscular esquelética estriada e cardíaca, rins e eritrócitos. A enzima originária destes tecidos não é capaz de induzir a um aumento de ALT muito maior que três vezes o valor normal como ocorreu no paciente do presente relato. Em um estudo retrospectivo sobre luxação coxofemoral realizado por [Barbosa & Schossler \(2009\)](#) observou-se um índice 20% dos animais com luxação coxofemoral continham traumas concomitantes. A luxação caudoventral ocorre em aproximadamente 1,5 a 3,2% dos casos e pode estar associada ou não com fraturas por compactação do acetábulo ([Barros, 2009](#)).

No trans-operatório observou-se a cabeça do fêmur intacto o que ajudou em uma boa recuperação do paciente, pois, não foi observado nenhuma fratura ou fissura associada.

O tempo de recuperação pode variar de 30 dias a meses. Convém mencionar que a paciente não apresentava nenhuma outra complicação associada. O procedimento cirúrgico foi realizado com sucesso, devido a isto, foi concedida alta no mesmo dia, pois segundo [Barbosa & Schossler \(2009\)](#) é um procedimento simples, e quando comparado às outras técnicas, é menos invasiva. Enquanto que [Barbosa](#)

(2019) diz, é um tratamento altamente viável devido às suas vantagens, permitindo o retorno do animal às suas atividades diárias.

As complicações relatadas abrangem o encurtamento do membro, de acordo com o estudo referido por Off & Matis (2010) que notaram encurtamento 84% dos casos. Outros achados incluem luxação de patela, redução do movimento, claudicação e intolerância ao exercício (Dassler, 2007), estando de acordo com Remedios & Fries (1995) que afirmam haver claudicação ocasional em cães de grande porte que se tornam menos ativos, tendo problemas em saltar, subir e descer escadas. Nesse caso relatado, o paciente não apresentou complicações pós-operatórias até a presente data.

Na avaliação pós-cirúrgica do 15º dia durante o exame físico ortopédico observou-se que o animal conseguia deambular, porém, ainda de forma limitada apoiando com claudicação, tendência em melhorar com fisioterapia em movimentos de extensão, flexão, adução e abdução como foi recomendado. Durante a palpação da articulação o animal não apresentava desconforto o que sugere diminuição do processo inflamatório. A ferida cirúrgica encontrava-se totalmente cicatrizada.

### Conclusão

A luxação coxofemoral ventrocaudal é rara em cães, a técnica da colocefalectomia femoral foi realizada com sucesso no paciente deste caso sem complicações trans e pós-operatória. A recuperação do paciente foi rápida com o uso imediato do membro afetado

### Referências bibliográficas

- Adamiak, Z. (2012). Treatment of bilateral hip luxation in dogs with the Shani-Johnston-Shahar technique: case report. *Revue de Medecine Veterinaire*, 163(2), 76–78.
- Almeida, A. C. S., & Wolf, S. H. G. (2008). Luxação Coxofemoral em Cães. *Boletim Científico Da Área Biológicas Da FAI*, 1.
- Arias, M. V. N., & Moraes, P. C. (2015). Doenças musculoesqueléticas. In L. Z. Crivellenti & S. B. Crivellenti (Eds.), *Casos de Rotina em Medicina Veterinária de Pequenos Animais*. Editora MedVet.
- Arnbjerg, J. (1999). Recent information about hip dysplasia. *The Veterinary Clinics of North America. Small Animal Practice*, 29(4), 921–934. [https://doi.org/10.1016/S0195-5616\(99\)50081-8](https://doi.org/10.1016/S0195-5616(99)50081-8).
- Ash, K., Rosselli, D., Danielski, A., Farrell, M., Hamilton, M., & Fitzpatrick, N. (2012). Correction of craniodorsal coxofemoral luxation in cats and small breed dogs using a modified Knowles technique with the braided polyblend TightRope™ systems. *Veterinary and Comparative Orthopaedics and Traumatology*, 25(01), 54–60. <https://doi.org/10.3415/VCOT-11-02-0019>.
- Barbosa, A. L. T., & Schossler, J. E. W. (2009). Luxação coxofemoral traumática em cães e gatos: estudo retrospectivo (1997-2006). *Ciência Rural*, 39(6), 1823–1829. <https://doi.org/10.1590/s0103-84782009000600028>
- Barbosa, A. L. T., Schossler, J. E. W., Bolli, C. M., Lemos, L. F. C., & Medeiros, C. (2012). Recuperação funcional coxofemoral pós-operatória em cães: estudo clínico, radiográfico e biomecânico. *Ciência Rural*, 42, 2011–2017. <https://doi.org/10.1590/S0103-84782012005000099>.
- Barbosa, L. M. M. (2019). *Colocefalectomia em pequenos animais: estudo retrospectivo de 129 casos clínico-cirúrgicos*. Universidade Federal de Uberlândia.
- Barros, L. P. (2009). *Estudo experimental e comparativo entre as técnicas de pino em cavilha com fio fluorcarbono monofilamentar e colocefalectomia para estabilização coxofemoral em cães*. Universidade Estadual Paulista (Unesp). <https://doi.org/10.11606/d.10.2008.tde-23122008-150624>
- Dassler, C. L. (2007). Displasia do quadril canino: diagnóstico e tratamento não cirúrgico. In D. Slatter (Ed.), *Manual de cirurgia de pequenos animais* (pp. 2019–2029). Manole: São Paulo, Brasil.
- Denny, H. R., & Butterworth, S. J. (2006). *Cirurgia ortopédica em cães e gatos*. Roca São Paulo.
- Elizalde, C, Jair, H. (2021). *Reducción cerrada y estabilización mediante un clavo transarticular en luxación coxofemoral caudoventral en un canino de raza caniche*.
- Evans, H. E., & Lahunta, A. (1993). The skeleton. In H. E. Evans & A. De Lahunta (Eds.), *Miller's anatomy of the dog* (pp. 128–178). Saunders.



- Fossum, T. W. (2021). *Cirurgia de pequenos animais* (3ed.). Elsevier Editora.
- Harper, T. A. M. (2017). *Femoral Head and Neck Excision*. *Veterinary Clinics: Small Animal Practice*, v. 47, n. 4, p. 885-897.
- Howard, E., & Lahunta, A. (2013). *Miller's anatomy of the dog*.
- Kieves, N. R., Lotsikas, P. J., Schulz, K. S., & Canapp, S. O. (2014). Hip toggle stabilization using the TightRope® system in 17 dogs: technique and long-term outcome. *Veterinary Surgery*, 43(5), 515–522. <https://doi.org/10.1111/j.1532-950x.2014.12158.x>
- Libardoni, R. n. (2015). *Doenças ortopédicas de etiologia traumática do sistema locomotor de cães: 1.200 casos (2004-2013)*. Universidade Federal de Santa Maria.
- López, J. M. (2004). La luxación de cadera. In P. G. Ramirez (Ed.), *Anatomia aplicada de los pequeños animales* (pp. 132–141). Acribia.
- Luz, D. B. S. (2018). *Fisioterapia em afecções coxofemorais de pequenos animais*. Universidade Federal do Rio Grande do Sul. <https://doi.org/10.32406/v3n32020/237-241/agrariacad>
- Manley, P. A. (2007). Articulação coxofemoral. In D. Sllatter (Ed.), *Manual de Cirurgia de Pequenos Animais* (pp. 2113–2134). Manole: São Paulo, Brasil.
- Martini, F. M., Simonazzi, B., & Del Bue, M. (2001). Extra-articular absorbable suture stabilization of coxofemoral luxation in dogs. *Veterinary Surgery*, 30(5), 468–475. <https://doi.org/10.1053/jvet.2001.25875>.
- Mccartney, W. (2011). Tratamento de 70 cães com luxação traumática do quadril usando uma técnica de pinagem transarticular modificada. *Veterinary Record*, 168(13), 355.
- Meij, B. P., Hazewinkel, H. A. W., & Nap, R. C. (1992). Results of extra-articular stabilisation following open reduction of coxofemoral luxation in dogs and cats. *Journal of Small Animal Practice*, 33(7), 320–326. <https://doi.org/10.1111/j.1748-5827.1992.tb01157.x>
- Moraes, C. L. D., Dias, F. G. G., Pereira, L. F., Honsho, C. S., Conceição, M., Jorge, A. T., & Dias, L. G. G. (2015). Colocefalectomia e osteotomia pélvica tripla no tratamento da displasia coxofemoral em cães. *Revista Investigação Veterinária*, 14, 72–77.
- Murakami, V. Y., Cabrini, M. C., Brito, A. A., Castanha, N., Miyazawa, M., Costa, J. L. O., Mosquini, A. F., & Montanha, F. P. (2012). Luxação coxofemoral traumática em cão—relato de caso. *Revista Científica Eletrônica de Medicina Veterinária*, 18. <https://doi.org/10.22533/at.ed.6112108116>
- Off, W., & Matis, U. (2010). Excision arthroplasty of the hip joint in dogs and cats. *Veterinary and Comparative Orthopaedics and Traumatology*, 23(5), 297–305. <https://doi.org/10.1055/s-0037-1617478>
- Piermattei, B. D. L., & Flo, G. L. (2009). *Ortopedia e tratamento das fraturas dos pequenos animais* (3 ed.). Editora Manolo.
- Puerta, T. C., Hermeto, L. C., & Jardim, P. H. A. (2021). Sutura ílio-femoral com fio poliglecaprone para estabilização de luxação coxofemoral traumática em cão. *PUBVET*, 15(7), 1–6. <https://doi.org/10.31533/pubvet.v15n07a852.1-6>.
- Remedios, A. M., & Fries, C. L. (1995). Treatment of canine hip dysplasia: a review. *The Canadian Veterinary Journal*, 36(8), 503.
- Rocha, A. G., Costa, R. C., Morato, G. O., Chung, D. G., Padilha-Filho, J. G., Minto, B. W., & Dias, L. G. G. G. (2020). Modificação da técnica de sutura iliofemoral com uso de parafuso âncora no tratamento da luxação coxofemoral traumática em cães—relato de caso. *Arquivo Brasileiro de Medicina Veterinária e Zootecnia*, 72(6), 2252–2258. <https://doi.org/10.1590/1678-4162-12037>.
- Rocha, L. B., Tudury, E. A., Roehsig, C., Baraúna, D., Chioratto, R., Araújo, F. P., & Kemper, B. (2013). Denervação articular coxofemoral em cães com doença articular degenerativa secundária à displasia. In *Ciência Animal Brasileira* (Vol. 14, pp. 120–134). SciELO Brasil. <https://doi.org/10.5216/cab.v14i1.3528>.
- Sia, D. B. (2006). *Substituição do ligamento redondo por implante de fásia lata bubalina preservada ou pino transarticular no tratamento da luxação coxofemoral em cães*. <https://doi.org/10.1590/s0102-09352009000400009>

- Silva, M. V. S., Atan, J. B. C. D., Müller, L. C. C. M., Esposito, C. C., Silva, P. C., & Ferreira, M. L. (2011). Doença de Legg-Calvé-Perthes: Revisão bibliográfica. *Pubvet*, 5(9), aRT. 156. <https://doi.org/10.22256/pubvet.v5n9.1052>
- Souza, M. M. D., Rahal, S. C., Padovani, C. R., Mamprim, M. J., & Cavini, J. H. (2011). Afecções ortopédicas dos membros pélvicos em cães: estudo retrospectivo. *Ciência Rural*, 41, 852–857. <https://doi.org/10.1590/s0103-84782011005000055>
- Thrall, D. E. (2019). *Diagnóstico de radiologia veterinária*. Guanabara Koogan S.A.
- Venzin, C., & Montavon, P. M. (2007). Aumento do ligamento transverso do acetábulo na luxação caudoventral do quadril canino. *Ortopedia e Traumatologia Veterinária e Comparada*, 20(4), 320–323.
- Wardlaw, J. L., & McLaughlin, R. (2002). Coxofemoral Luxation. In K. M. Tobias & S. A. Johnston (Eds.), *Veterinary Surgery: Small Animal* (pp. 816–823). Elsevier Saunders.

**Histórico do artigo:****Recebido:** 9 de junho de 2023**Aprovado:** 15 de julho de 2023**Licenciamento:** Este artigo é publicado na modalidade Acesso Aberto sob a licença Creative Commons Atribuição 4.0 (CC-BY 4.0), a qual permite uso irrestrito, distribuição, reprodução em qualquer meio, desde que o autor e a fonte sejam devidamente creditados.