



Робот-ассистированная цистэктомия в лечении больных с уротелиальной карциномой мочевого пузыря

© Вардан А. Оганян¹, Антон Д. Симонов¹, Наталья А. Карельская¹,
Александр Г. Кочетов^{2,3}, Дмитрий М. Монаков^{1,4}, Александр А. Грицкевич^{1,4}

¹ Национальный медицинский исследовательский центр хирургии им. А.В. Вишневского [Москва, Россия]

² Российский биотехнологический университет [Москва, Россия]

³ Национальный медицинский исследовательский центр высоких медицинских технологий —
Центральный военный клинический госпиталь им. А.А. Вишневского [Красногорск, Россия]

⁴ Российский университет дружбы народов [Москва, Россия]

Аннотация

В работе представлена оценка результатов хирургического лечения уротелиальной карциномы мочевого пузыря с помощью роботической системы Da Vinci Si. Проанализирован опыт лечения 11 больных, которым была выполнена робот-ассистированная цистэктомия (РАЦЭ). Данное исследование демонстрирует эффективность РАЦЭ благодаря минимальной травме, кровопотере, частоте трансфузии и срокам пребывания пациента в стационаре.

Ключевые слова: уротелиальная карцинома; цистэктомия; робот-ассистированная цистэктомия; интракопороальное отведение мочи; экстракопороальное отведение мочи; операция Штудера; операция Брикера; уретерокутанеостома

Финансирование. Исследование не имело спонсорской поддержки. **Конфликт интересов.** Авторы заявляют об отсутствии конфликта интересов. **Этическое заявление.** Исследование выполнено в соответствии с положениями Хельсинкской декларации (Форталеза, Бразилия, октябрь 2013). **Информированное согласие.** Все пациенты подписали информированное согласие на участие в исследовании и обработку персональных данных. **Вклад авторов.** Авторы внесли эквивалентный вклад в подготовку статьи.

✉ **Корреспондирующий автор:** Александр Анатольевич Грицкевич; grekaa@mail.ru

Поступила в редакцию: 30.12.2022. **Принята к публикации:** 11.04.2023. **Опубликована:** 26.06.2023.

Для цитирования: Оганян В.А., Симонов А.Д., Карельская Н.А., Кочетов А.Г., Монаков Д.М., Грицкевич А.А. Робот-ассистированная цистэктомия в лечении больных с уротелиальной карциномой мочевого пузыря. *Вестник урологии*. 2023;11(2):203-214. DOI: 10.21886/2308-6424-2023-11-2-203-214.

Robot-assisted cystectomy in treatment of patients with bladder urothelial carcinoma

© Vardan A. Oganyan¹, Anton D. Simonov¹, Natalya A. Karelskaya¹
Alexander G. Kochetov^{2,3}, Dmitry M. Monakov^{1,4}, Alexander A. Gritskевич^{1,4}

¹ A.V. Vishnevsky National Medical Research Centre for Surgery [Moscow, Russian Federation]

² Russian Biotechnological University [Moscow, Russian Federation]

³ National Medical Research Centre for High Medical Technologies — A.A. Vishnevsky Central Military Clinical Hospital [Krasnogorsk, Russia]

⁴ Peoples' Friendship University of Russia (RUDN University) [Moscow, Russian Federation]

Abstract

The article presents an assessment of the results of surgical treatment of bladder urothelial carcinoma using the Da Vinci Si robotic system. The experience of treating 11 patients who underwent robot-assisted cystectomy (RACE) was analysed. This study demonstrates the effectiveness of RACE due to minimal trauma, blood loss, transfusion frequency, and length of patient stay in the hospital.

Keywords: urothelial carcinoma; cystectomy; robot-assisted cystectomy; intracoporal urinary diversion; extracorporeal urinary diversion; Studer operation; Bricker operation; ureterocutaneostomy

Financing. The study was not sponsored. **Conflict of interest.** The authors declare no conflict of interest. **Ethical statement.** The study was carried out in accordance with the provisions of the Declaration of Helsinki (Fortaleza, Brazil, October 2013). **Informed consent.** All patients signed an

informed consent to participate in the study and to process personal data. **Authors' contributions.** The authors made an equivalent contribution to the preparation of the article.

✉ **Corresponding author:** Alexander A. Gritskevich, grekaa@mail.ru

Received: 12/30/2022. **Accepted:** 04/11/2023. **Published:** 06/26/2023.

For citation: Oganyan V.A., Simonov A.D., Karelskaya N.A., Kochetov A.G., Monakov D.M., Gritskevich A.A. Robot-assisted cystectomy in treatment of patients with bladder urothelial carcinoma. *Urology Herald*. 2023;11(2):203-214. (In Russ.). DOI: 10.21886/2308-6424-2023-11-2-203-214.

Введение

В настоящее время золотым стандартом хирургического лечения больных неметастатическим мышечно-инвазивным раком мочевого пузыря (МИРМП) и персистирующим неинвазивным раком мочевого пузыря (РМП) высокой степени злокачественности является радикальная цистэктомия (РЦЭ) с расширенной тазовой лимфаденэктомией (ТЛЭ) [1, 2]. Учитывая травматичность и её высокую техническую сложность, возраст пациентов и наличие значимых сопутствующих заболеваний, выполнение РЦЭ ассоциировано с высоким риском развития осложнений как в раннем, так и в позднем послеоперационном периоде и отдалённой послеоперационной летальностью [3]. В связи с этим применение робот-ассистированного (РА) подхода в хирургическом лечении больных МИРМП обусловлено необходимостью снижения травматичности операции, улучшения хирургических исходов и обеспечения оптимального уровня качества жизни пациентов в послеоперационном периоде [4]

В 2003 году М. Менон впервые выполнил серию первых робот-ассистированных радикальных цистэктомий (РАЦЭ), доказав перспективность данного подхода в лечении больных МИРМП [5]. В том же году исследовательская группа под руководством W.D. Veesken опубликовала результаты первой в мире интракорпоральной РАЦЭ [6], которая позволила добиться уникальных результатов с позиции клинических исходов пациента и высокого уровня качества жизни в послеоперационном периоде.

Несмотря на отсутствие доказательств I уровня, достоверно подтверждающих преимущества РАЦЭ над РЦЭ, отмечается активное распространение РА подхода в клинической практике. Следует отметить, что ежегодное увеличение числа выполняемых РАЦЭ в мире вызвало многочисленные споры об оптимальном хирургическом подходе в лечении больных МИРМП [2]. Технические преимущества РА хирургии в урологии хорошо описаны и доказаны [3]. Тем не менее актуальным в настоящее

время представляется определение степени влияния РАЦЭ на улучшение непосредственных и отдалённых результатов лечения больных МИРМП.

Целью работы явилась оценка непосредственных исходов больных МИРМП после РАЦЭ.

Материалы и методы

В исследование включено 11 больных РМП, которые проходили плановое хирургическое лечение в урологическом отделении отдела онкоурологии ФГБУ «НМИЦ хирургии им А.В. Вишневского» Минздрава России в период с 2020 по 2022 годы включительно. В исследование включены 10 (91%) мужчин и 1 (9%) женщина. Средний возраст пациентов составил $66 \pm 6,5$ лет. Средний возраст мужчин составил $66,9 \pm 6,1$ лет, возраст женщины — 57 лет. У одного из пациентов был первично-множественный метакхронный рак (ПММР) (локализация второй опухоли – предстательная железа). В соответствии с клиническими рекомендациями [4] всем пациентам перед оперативным лечением проводилось комплексное обследование, направленное на исключение других патологических процессов. Обязательным являлась проведение компьютерной томографии (КТ) органов грудной клетки, брюшной полости и малого таза с контрастным усилением (КУ), магнитно-резонансная томография (МРТ) органов малого таза, гастроскопия и оценка функциональной операбельности, учитывая планируемый высокий травматизм вмешательства.

Выбор метода деривации мочи зависел от возраста пациента, сопутствующей патологии, распространённости опухолевого процесса, а также функционального состояния верхних и нижних мочевыводящих путей. Соответственно, уретерокутанеостомия (УКС) была выполнена четырём (36,4%) пациентам, гетеротопическая пластика (операция Bricker) — четырём (36,4%) пациентам. Тройм (27,3%) пациентам выполнено формирование ортотопического резервуара по методике Studer. Клинико-

Таблица 1. Клинико-анамнестические данные пациентов в предоперационном периоде
Table 1. Patients clinical and anamnestic data before surgery

Показатель <i>Parameter</i>	Общая выборка <i>General sample</i> (n = 11)	Группа Studer <i>Studer group</i> (n = 3)	Группа Bricker <i>Bricker group</i> (n = 4)	Группа УКС <i>UCS group</i> (n = 4)
Пол (М), n <i>Sex (male), n</i>	10	3	3	4
Пол (Ж), n <i>Sex (female), n</i>	1	0	1	0
Соотношение мужчин и женщин <i>Male/female ratio</i>	10 : 1	1 : 0	3 : 1	1 : 0
Возраст, лет * <i>Age, years *</i>	66,0 (53,0 – 75,0)	63,3 (53,0 – 73,0)	65,5 (57,0 – 71,0)	68,5 (64,0 – 75,0)
ИМТ кг/м ² * <i>BMI, kg/m² *</i>	26,7 (21,0 – 40,4)	28,3 (27,7 – 29,4)	27,4 (21 – 40,4)	23,5 (21,3 – 29,4)
Сопутствующие заболевания, n (%) <i>Comorbidity, n (%)</i>	7 (63,6)	2 (66,7)	3 (75,0)	2 (50,0)
Сахарный диабет, n (%) <i>Diabetes mellitus, n (%)</i>	4 (36,3)	1 (33,3)	2 (50,0)	1 (25,0)
Ожирение, n (%) <i>Obesity, n (%)</i>	1 (9,0)	0	1 (25,0)	0
ИБС, n (%) <i>Coronary disease, n (%)</i>	4 (36,3)	1 (33,3)	2 (50,0)	1 (25,0)

Примечание. ИМТ — индекс массы тела; ИБС — ишемическая болезнь сердца; УКС — уретерокутанеостомия; * среднее (min – max)
Notes: BMI — body mass index; UCS — ureterocutaneostomy; * mean (min – max)

анамнестические данные пациентов в предоперационном периоде представлены в таблице 1.

У всех 11 пациентов наблюдался морфологически подтвержденный РМП. По системе TNM стадия варьировалась: pT1–3b, pN0–2, M0. По данным патоморфологического исследования у двух (18,2 %) пациентов выявлена pT1 стадия, у трёх (27,3 %) пациентов — pT2a, у одного (9,0%) — pT2b, у двух (18,2 %) пациентов — pT3a, у одного (9,0 %) — pT3b, у двух (18,2 %) пациентов — p4a. Метастазы в регионарные лимфоузлы выявлены у трёх пациентов: у одного (9,0 %) — pN1, у двух (18,2 %) — pN2. У всех пациентов при проведении гистологического исследования подтверждена мышечно-инвазивная уротелиальная карцинома high-grade. Стадирование пациентов по системе TNM приведено в таблице 2.

Методика выполнения РАЦЭ. Всем пациентам оперативное лечение выполнялось на роботической системе Da Vinci Si (“Intuitive Surgical, Inc.”, Sunnyvale, CA, USA). В положении пациента на спине со слегка опущенными ногами и валиком под крестцом (положение Trendelenburg 25° – 30°)

Таблица 2. Стадирование пациентов по системе TNM

Table 2. TNM staging

Стадия TNM <i>TNM stage</i>	N = 11 n (%)
pT1	2 (18,2)
pT2a	3 (27,3)
pT2b	1 (9,0)
pT3a	2 (18,2)
pT3b	1 (9,0)
pT4a	2 (18,2)
pN1	1 (9,0)
pN2	2 (18,2)

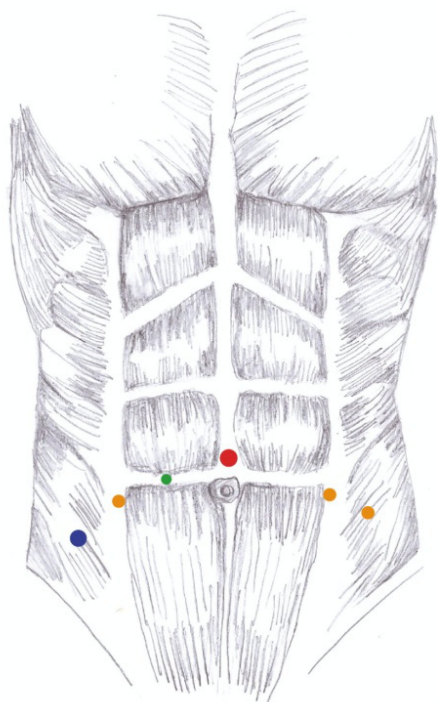
после введения пациента в наркоз, антибиотикопрофилактики и трёхкратной обработки кожных покровов, выполняли разрез длиной 1 см выше пупка для установки первого роботического порта. После инсуффляции брюшной полости до 10 – 12 мм рт. ст. при помощи иглы Veress выполняли установку 12 мм порта для камеры. При выполнении РАЦЭ использовали камеру 0°. После ревизии брюшной полости выполняли установку оставшихся портов под контролем

камеры. Первые два роботических порта 10 мм устанавливали на уровне параллельном пупку слева и справа от латеральных краев мышц живота на расстоянии около 5 см от камеры. Третий роботический порт 10 мм располагали справа, на уровне правой подвздошной области на 1 см кнутри от гребня подвздошной кости. Ассистентский порт 12 мм устанавливали слева зеркально третьей роботической руке. Второй ассистентский порт 5 мм также устанавливали слева на уровне 1 см кнутри от середины между камерой и левой роботической рукой (рис. 1).

Одним из наиболее важных этапов РАЦЭ является выполнение подвздошно-обтураторной лимфаденэктомии. Проводили выделение наружной подвздошной артерии и вены справа, удаляли клетчатку

и лимфоузлы, окружающие данные сосуды с использованием биполярной коагуляции. Выделена развилка подвздошных сосудов, удалена клетчатка из данной области, обработаны внутренняя подвздошная артерия и вена, а также обтураторная область с выделением обтураторного нерва, обтураторной артерии. После выполнения гемостаза выполняли аналогичные манипуляции с левой стороны. Выполнено выделение наружной подвздошной артерии и вены слева, удалена клетчатка и лимфоузлы, окружающие данные сосуды с использованием биполярной коагуляции. Выделена развилка подвздошных сосудов, удалена клетчатка из данной области, обработана внутренняя подвздошная артерия и вена, а также обтураторная область с выделением обтураторного нерва, обтураторной артерии (рис. 2).

Следующий этап выполнения операции — мобилизация мочеточников. Правый мочеточник выделяли в зоне перекреста с подвздошными сосудами. Левый мочеточник — в зоне перекреста с подвздошными сосудами. В непосредственной близости от юкставезикального отдела на оба мочеточника накладывали по две клипсы, между которыми мочеточники пересекались. Левый мочеточник проводился через сформированное окно в брыжейке сигмовидной кишки под нижней брыжеечной артерией в правую подвздошную область.



© ФГБУ «НМИЦ хирургии им. А. В. Вишневского» Минздрава России

Рисунок 1. Точки установки роботических портов (© ФГБУ «НМИЦ хирургии им. А.В. Вишневского» Минздрава России): синий цвет — 12 мм ассистентский порт, красный цвет — 12 мм порт камеры, желтый цвет — 8 мм порт роботических манипуляторов, зеленый цвет — 5 мм ассистентский порт

Figure 1. Robotic port installation points (© A.V. Vishnevsky National Medical Research Center for Surgery): blue — 12 mm assistant's port, red — 12 mm camera's port, yellow — 8 mm robot manipulators' port, green — 5 mm assistant's port

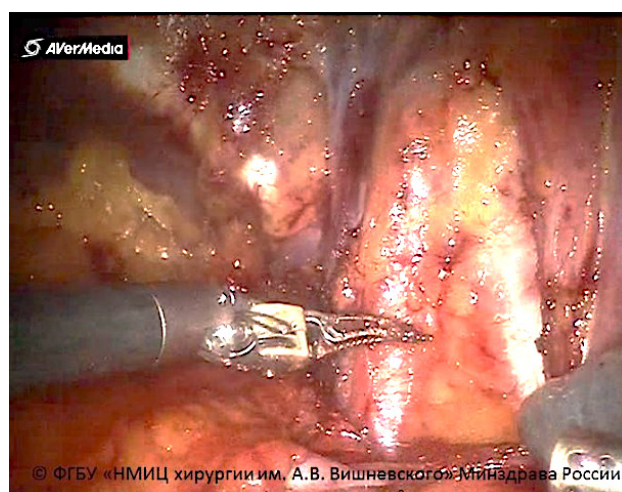


Рисунок 2. Двухсторонняя подвздошно-обтураторная лимфаденэктомия (© ФГБУ «НМИЦ хирургии им. А.В. Вишневского»)

Figure 2. Bilateral iliac-obturator lymphadenectomy (© A.V. Vishnevsky National Medical Research Center for Surgery)

Далее непосредственно выполнялась мобилизация мочевого пузыря и предстательной железы. При помощи монополярной коагуляции вскрывали брюшину параллельно пупочным связкам, вход в предпузырное пространство осуществляли пересечением пупочной связки. Выполняли выделение мочевого пузыря и передней поверхности предстательной железы. Тазовую фасцию вскрывали по бокам предстательной железы. Следующим шагом пересекали лобково-простатические связки с двух сторон. Важным этапом во избежание кровопотери являлась обработка сосудов дорзального венозного комплекса (сплетение Santorini) путём лигирования непрерывным обвивным викриловым швом 3/0. Уретру пересекали острым путём. Частично острым, частично тупым путём производили мобилизацию предстательной железы от передней стенки прямой кишки с последующим рассечением апоневроза Denonvilliers-Салищева и выделением семенных пузырьков. Семявыносящие протоки пересекали с использованием биполярной коагуляции. Предстательную железу мобилизовали вместе с мочевым пузырём. Дополнительно лигировали пузырные сосуды. Стоит отметить, что все клинические наблюдения проводились без нервосберегающей методики, максимально радикально. Единым блоком через продленный разрез установки камеры проводили удаление органокомплекса.

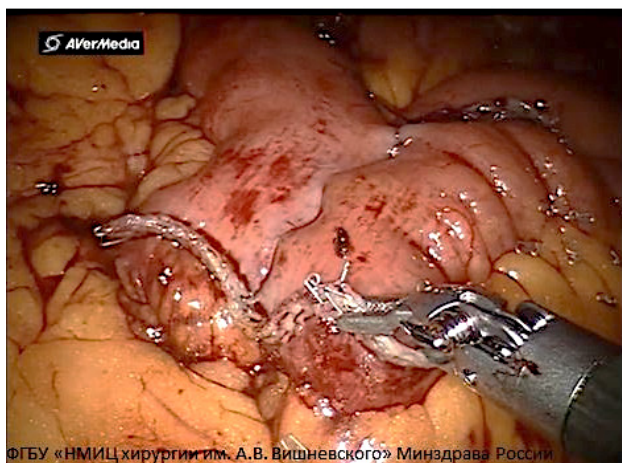


Рисунок 3. Формирование аппаратного антиперистальтического латеро-латерального анастомоза (© ФГБУ «НМИЦ хирургии им. А.В. Вишневского» Минздрава России)
Figure 3. Formation of a device-assisted anti-peristaltic latero-lateral anastomosis (© A.V. Vishnevsky National Medical Research Center for Surgery)

Уретерокутанеостомия. При формировании УКС производили стентирование мочеточников J-образными мочеточниковыми стентами. Формировали канал справа, проходящий через подкожную жировую клетчатку, брюшную стенку и брюшину. Через образованный канал мочеточник выводили наружу без натяжения, подшивали 4 узловыми швами к коже. Дистальный конец выступал над поверхностью кожи не менее чем на 2 см. Аналогичную процедуру выполняли слева.

Илеальный конduit Bricker. При формировании илеального кондукта Bricker выделяли сегмент подвздошной кишки длиной 25 – 30 см на расстоянии 25 см от илеоцекального перехода. Кишку пересекали с помощью линейного сшивающего аппарата. Проподимость тонкой кишки восстанавливали аппаратным антиперистальтическим латеро-латеральным анастомозом (Endo GIA™ 45 мм (4) + 60 мм (1)) (рис. 3).

Дистальные отрезки мочеточников спатулировали и сшивали между собой по Wallace 1. Через разрез в правой околопупочной области производили вывод подвздошной кишки наружу с формированием уростомы. Через ассистентский порт в брюшную полость вводили мочеточниковые J-стенты. Используя зажим Zenker (Шамли), стенты выводили наружу через уростому. Формировали непрерывным монокриловым швом 5/0 уретероилеоанастомоз (рис. 4 – 5).

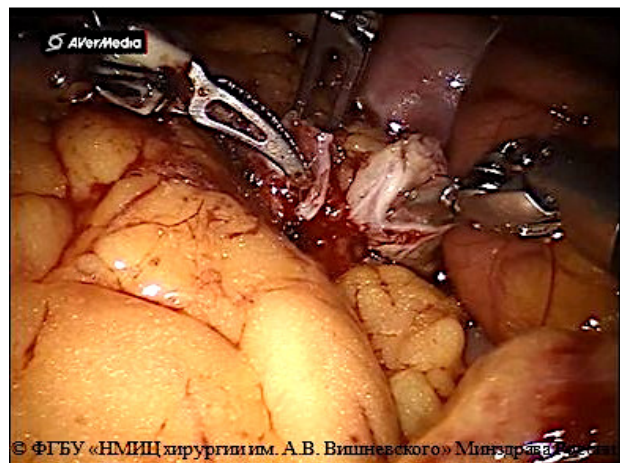


Рисунок 4. Формирование площадки из спатулированных мочеточников по Wallace 1 (© ФГБУ «НМИЦ хирургии им. А.В. Вишневского» Минздрава России)
Figure 4. Formation of a site from spatulated ureters according to Wallace 1 technique (© A.V. Vishnevsky National Medical Research Center for Surgery)

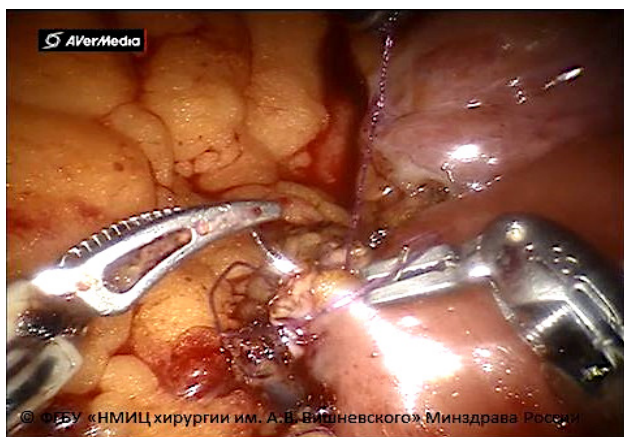


Рисунок 5. Формирование уретоилоеоанастомоза непрерывным монокриловым швом 5/0 (© ФГБУ «НМИЦ хирургии им. А.В. Вишневского» Минздрава России)

Figure 5. Formation of ureteral-ileal anastomosis with continuous Monocryl 5/0 sutures (© A.V. Vishnevsky National Medical Research Center for Surgery)

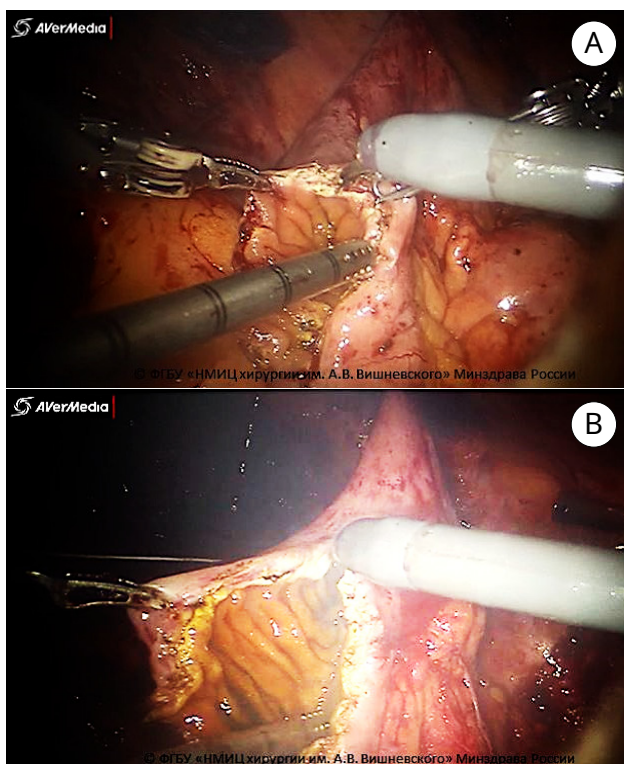


Рисунок 6. Этапы формирования неoblадера по методике Studer: А — детубуляризация изолированного проксимального сегмента подвздошной кишки; В — детубуляризация изолированного дистального сегмента подвздошной кишки (© ФГБУ «НМИЦ хирургии им. А.В. Вишневского» Минздрава России)

Figure 6. Neobladder formation stages according to the Studer's technique: A — detubularization of an isolated proximal ileum segment; B — detubularization of an isolated distal ileum segment (© A.V. Vishnevsky National Medical Research Center for Surgery,)

В одном случае была выполнена конверсия в открытую операцию на этапе формирования энтеро-энтероанастомоза из-за непреодолимых анатомических и технических трудностей, из-за чего анастомоз и формирование илеум-кондуита были выполнены открытым способом.

Формирование неoblадера по методике Studer. При выполнении интракорпорально-го вмешательства выполнялось формирование искусственного мочевого пузыря из кишечного кондуита по методике Studer. Выделяли сегмент подвздошной кишки длиной 55 см (20 + 20 + 15) на расстоянии 25 см от илеоцекального перехода. Кишку пересекали с помощью линейного сшивающего аппарата. Проймимость тонкой кишки восстанавливали аппаратным антиперистальтическим латеро-латеральным анастомозом (Endo GIA™ 45 мм (4) + 60 мм (1)). Дистальные 40 см отрезка кишки детубуляризовали U-образно укладывали и сшивали непрерывным однорядным викриловым швом 3/0 (рис. 6).

Заднюю стенку неoblадера складывали в поперечном направлении в соотношении 2/3 к 1/3. Продольную часть передней стенки формировали непрерывным викриловым швом 3/0. В качестве технологического окна для манипуляций внутри неoblадера оставляли 1/3 передней стенки. Дистальные части мочеточников отсекали от ранее наложенных клипс и отправляли на гистологическое исследование. Стентирование мочеточников выполняли при помощи наружных J-стентов (рис. 7).

В недетубуляризованную проксимальную часть резервуара имплантировали оба мочеточника одиночными монокриловыми узловыми швами 5/0. В апикальной точке каудальной части неoblадера выполняли контрапертуру 2 – 3 мм (шейка неoblадера), через которую выводили оба мочеточниковых стента и далее через уретру наружу, и внутрь неoblадера вводили уретральный силиконовый катетер Foley 18 Ch (рис. 8А и 8В).

Оставшуюся 1/3 нешитого неoblадера герметизировали непрерывным викриловым швом 3/0. Накладывали анастомоз между уретрой и сформированной шейкой неoblадера монокриловой нитью 5/0. Ортотопический резервуар низводили в малый таз. Завязывали лигатуры (рисунок 9).

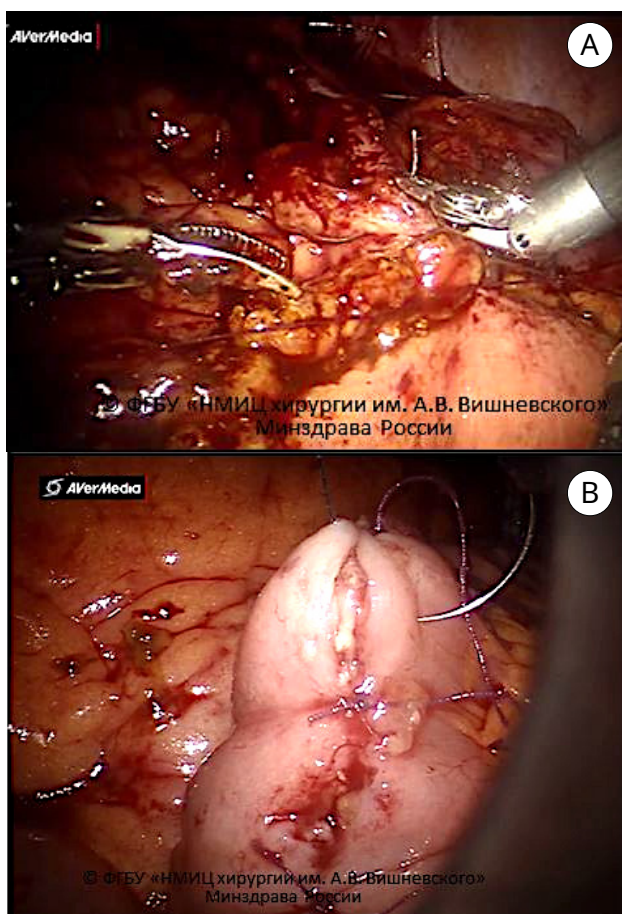


Рисунок 7. Этапы формирования неoblадера по методике Studer: А — формирование задней стенки неoblадера непрерывным викриловым швом 3/0; В — формирование передней стенки неoblадера непрерывным швом V-Loc™ 3/0 (© ФГБУ «НМИЦ хирургии им. А.В. Вишневского» Минздрава России)
Figure 7. Neobladder formation stages according to the Studer's technique: A — shaping the posterior wall of the neobladder with a continuous Vicryl 3/0 suture; B — shaping the anterior wall of the neobladder with a continuous V-Loc™ 3/0 suture (© A.V. Vishnevsky National Medical Research Center for Surgery)

В одном случае из-за технических сложностей, связанных с невозможностью ретроградного стентирования мочеточника в связи со стриктурой нижней трети мочеточника, была выполнена конверсия, и реконструктивная часть операции была выполнена в открытой версии.

Результаты

Средняя продолжительность РАЦЭ составила 381 минут. Длительность проведения оперативного вмешательства зависела от методики отведения мочи. Так,

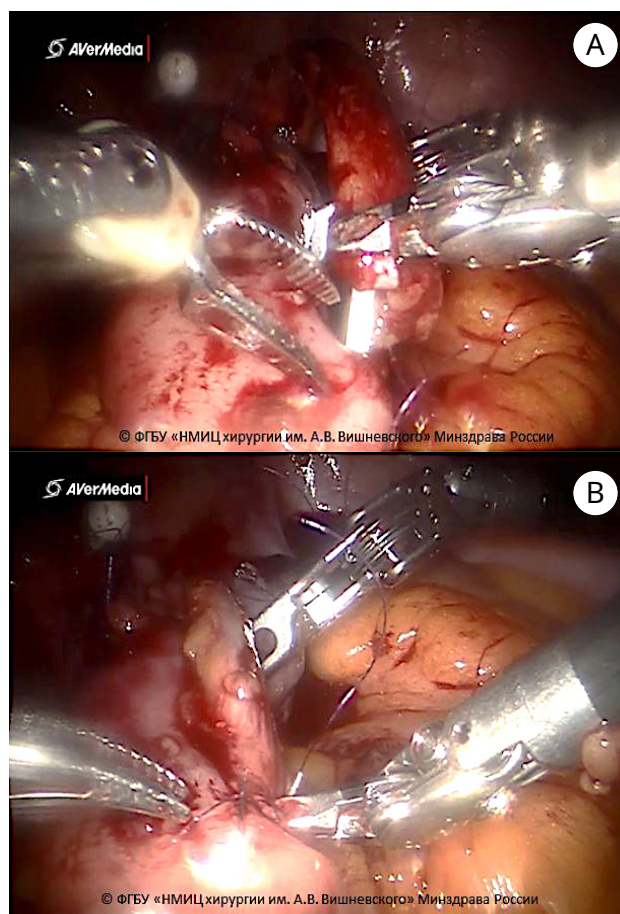


Рисунок 8. Имплантация мочеточников в неoblадер (А, В) (© ФГБУ «НМИЦ хирургии им. А.В. Вишневского» Минздрава России)
Figure 8. Ureteral implantation into the neobladder (A, B) (© A.V. Vishnevsky National Medical Research Center for Surgery)

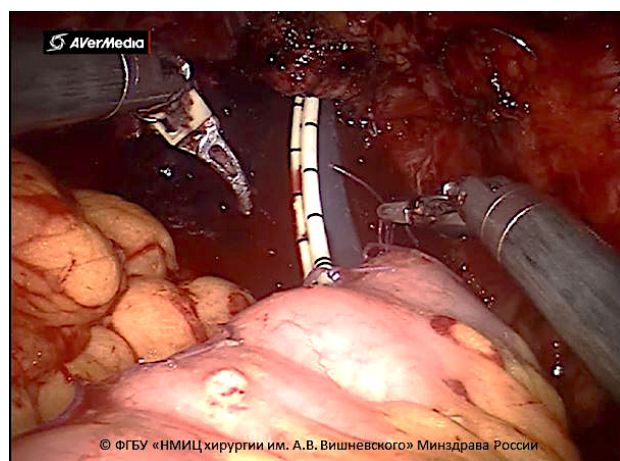


Рисунок 9. Низведение неoblадера в малый таз (© ФГБУ «НМИЦ хирургии им. А.В. Вишневского» Минздрава России)
Figure 9. Shifting the neobladder into the small pelvis (© A.V. Vishnevsky National Medical Research Center for Surgery)

Таблица 3. Интраоперационные показатели пациентов, перенесших РАЦЭ
Table 3. In-surgery ratios of patients undergoing RACE

Показатели Ratios	Общая выборка General sample (n = 11)	Группа Studer Studer group (n = 3)	Группа Bricker Bricker group (n = 4)	Группа УКС UCS group (n = 4)
Время операции, мин. Surgery duration, min	381,8 (225,0 – 675,0)	558 (400 – 675)	351,2 (260,0 – 420,0)	280 (225 – 355)
Кровопотеря, мл Blood loss, ml	195,5 (100,0 – 300,0)	200 (100 – 300)	225 (200 – 250)	162,5 (100,0 – 200,0)
Смерть на операционном столе, n Death during the surgery, n	0	0	0	0
Повторная операция, n Repeated surgery, n	0	0	0	0

Примечание. УКС — уретерокутанеостомия
Note. UCS — ureterocutaneostomy

формирование искусственного мочевого пузыря по методике Studer было самым длительным по времени и в среднем составляло 558,0 + 142,2 минут, что почти в два раза больше, чем формирование УКС. Наименьшая продолжительность операции зафиксирована при формировании УКС — 280 минут.

В среднем объем кровопотери при РАЦЭ составил 195,5 мл. Максимальный объем кровопотери отмечен у пациентов с илеальным кондуитом, минимальный — при УКС. Интраоперационные характеристики представлены в таблице 3.

Следует отметить, что в послеоперационном периоде отсутствовали случаи развития осложнений выше IIIA степени по Clavien-Dindo у пациентов РАЦЭ. Среднее время пребывания пациентов в стационаре составило 24 ± 4 дней. В зависимости от метода хирургического лечения варьировалось время пребывания пациента в стационаре. Так, после операции Studer среднее время пребывания пациента в стационаре составило 26,6 дней, после операции Bricker — 25 дней, после уретерокутанеостомии — 21 день. Вид передней брюшной стенки после робот-ассистированной операции Bricker через 3 месяца представлен на рисунке 10. 3-D КТ реконструкция мочевыводящих путей после робот-ассистированной операции Studer через 3 месяца представлена на рисунке 11.

Один пациент погиб от прогрессирования онкопроцесса через 1,5 года. Все пациенты ежегодно проходят КТ грудной

клетки, брюшной полости и малого таза. Структура после операционных осложнений представлена в таблице 4.

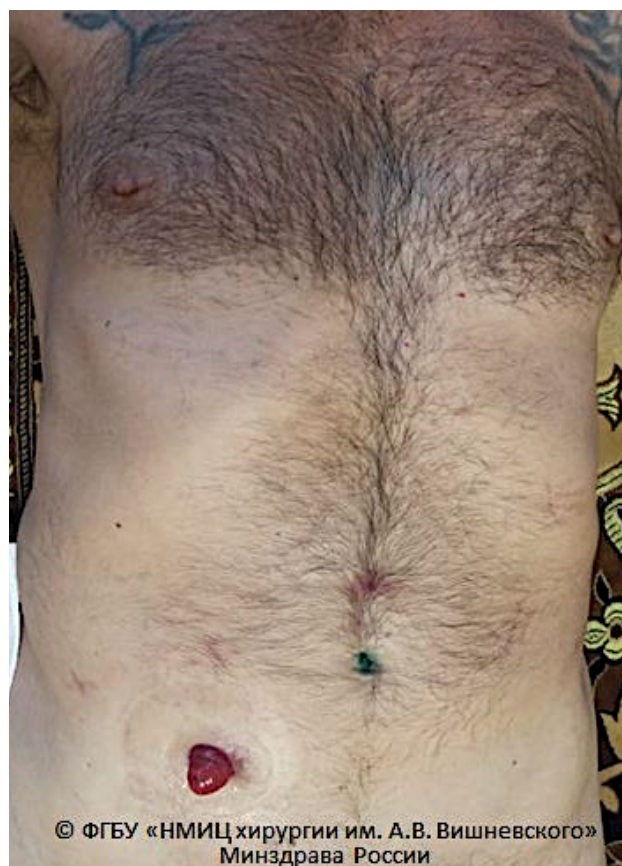

Рисунок 10. Вид передней брюшной стенки через 3 месяца после операции Брикера (© ФГБУ «НМИЦ хирургии им. А.В. Вишневского» Минздрава России)

Figure 10. Anterior abdominal wall three months after Bricker's technique (©A.V. Vishnevsky National Medical Research Center for Surgery)

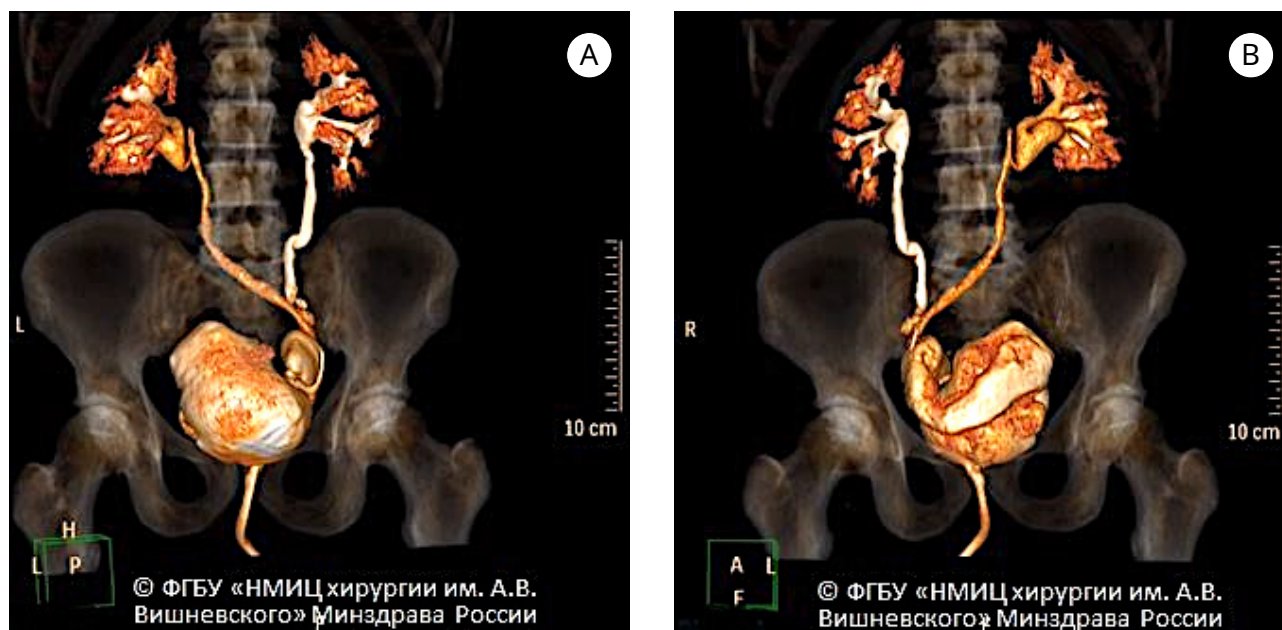


Рисунок 11. 3-D КТ реконструкция мочевыводящих путей после операции Штудера: А — прямая проекция; В — боковая проекция (© ФГБУ «НМИЦ хирургии им. А.В. Вишневского» Минздрава России)

Figure 11. CT 3D-scans of the urinary tract after the Studer's technique: A — front view; B — lateral view (© A.V. Vishnevsky National Medical Research Center for Surgery)

Таблица 4. Структура осложнений в послеоперационном периоде
Table 4. Post-surgical complications

Показатели Ratios	Общая выборка General sample (N = 11)	Группа Studer Studer group (n = 3)	Группа Bricker Bricker group (n = 4)	Группа УКС UCS group (n = 4)
Послеоперационные осложнения, любые (по Clavien-Dindo) II-IIIА, n (%) Overall Clavien-Dindo II-IIIА complications, n (%)	4 (36,4)	2 (66,7) (консервативное лечение, conservative management)	1 (25) (нефростомия, nephrostomy)	1 (25) (рестентирование мочеточника, ureter restenting)
Пиелонефрит (обструктивный), n (%) Pyelonephritis (obstructive), n (%)	2 (18,2)	0	1 (25) (нефростомия, nephrostomy)	1 (25) (рестентирование мочеточника, ureter re-stenting)
Пиелонефрит (необструктивный), n (%) Pyelonephritis (non-obstructive), n (%)	1 (9)	1 (33,3) (консервативное лечение, conservative management)	0	0
Clostridium difficile ассоциированная диарея, n (%) Clostridium difficile-associated diarrhea, n (%)	1 (9)	1 (33,3) (консервативное лечение, conservative management)	0	0

Примечание. УКС — уретерокутанеостомия
Note. UCS — ureterocutaneostomy

Обсуждение

Развитие роботических технологий оказало значимое влияние на медикотехнологический ландшафт здравоохранения в целом и урологии в частности [7]. РАЦЭ в настоящее время рассматривается как перспективная альтернатива открытой

РЦЭ ввиду своей минимальной инвазивности, низкой частоте периоперационных осложнений, благоприятных хирургических и онкологических исходов. Результаты, полученные в рамках настоящего исследования, в целом согласуются с ранее опубликованными данными непосредственных

исходов больных МИРМП после РАЦЭ.

Частота осложнений в послеоперационный период составила 36,0%, что значительно ниже по сравнению с исходами пациентов после открытой РЦЭ. В исследовании M. Hirobe et al. частота осложнений по ≥ 3 степени тяжести в 90-дневный период после индексного вмешательства составила 22,2% из 80,5% в исследуемой когорте [8]. В исследовании C.U. Lee et al. частота послеоперационных осложнений после РАЦЭ составила 61,9% [9]. При этом в структуре осложнений преобладали осложнения 2 степени тяжести (42,1%). Аналогичные цифры были получены V.H. Bochner et al. [10]. При этом частота развития послеоперационных осложнений 2 – 5 степени по классификации Clavien-Dindo составила 66% в группе РЦЭ против 62% в группе РАЦЭ.

Подобные высокие цифры в группе РАЦЭ также имеют логическое объяснение. Учитывая, что исследовательская группа под руководством V.H. Bochner проводила рандомизированное клиническое исследование одними из первых (период включения пациентов — 2010 – 2013 годы), высокая частота развития послеоперационных осложнений является ожидаемой при освоении Центром новой медицинской технологии. Рабочей группой по роботической хирургии European Association of Urology сообщается, что выход на плато кривой обучения при проведении РАЦЭ потребует проведения не менее 97 операций [11]. В свою очередь Международный консорциум роботической цистэктомии представил данные о сокращении частоты развития значимых осложнений по классификации Clavien-Dindo в 4 раза по мере внедрения РАЦЭ в клиническую практику [12].

Основным преимуществом РАЦЭ, по данным многочисленных исследований, является минимальный объем кровопотери и низкая частота гемотрансфузий в периоперационном периоде [13, 14]. В целом,

предварительные данные нашего исследования соответствуют общемировым результатам. Средний объем кровопотери при выполнении РАЦЭ составил 195,5 мл. При этом, по литературным данным, средний объем кровопотери при выполнении РЦЭ варьируется от 370,0 до 600,0 мл [4].

По данным нашего исследования, время выполнения РАЦЭ в среднем составляет 381,8 мин. и варьируется от выбранного метода деривации мочи. Следует отметить, что интракорпоральное формирование необладера является наиболее длительным по времени вмешательством (среднее время операции – 558,0 минут) по сравнению с другими методами. Наши данные также соответствуют результатам ранее проведенных исследований [15].

Заключение

РАЦЭ на протяжении нескольких лет демонстрирует свою эффективность при лечении пациентов с МИРМП. Благодаря опыту выполнения данных операций в нашем центре можно убедиться, что РАЦЭ по сравнению с открытой ЦЭ, несмотря на высокую себестоимость и более длительное время интраоперационного этапа, имеет ряд более значимых преимуществ для пациента и онкологического прогноза, связанного с прецизионной работой, минимальным объемом кровопотери, меньшим количеством послеоперационных осложнений и сроком пребывания пациента в стационаре.

Нужно отметить, что для получения значимых данных необходимо накопление большего опыта выполнения интракорпоральных операций с различными методами деривации мочи с помощью роботической системы Da Vinci. С ростом кривой обучения возможно усовершенствование техники операций, повышение её доступности в профильных центрах и улучшения качества роботической версии оперативного вмешательства в объеме РАЦЭ у данной категории больных.

Список литературы | References

- 1 Chang SS, Bochner BH, Chou R, Dreicer R, Kamat AM, Lerner SP, Lotan Y, Meeks JJ, Michalski JM, Morgan TM, Quale DZ, Rosenberg JE, Zietman AL, Holzbeierlein JM. Treatment of Non-Metastatic Muscle-Invasive Bladder Cancer: AUA/ASCO/ASTRO/SUO Guideline. *J Urol.* 2017;198(3):552-559. Erratum in: *J Urol.* 2017;198(5):1175. DOI: 10.1016/j.juro.2017.04.086
- 2 Chang SS, Boorjian SA, Chou R, Clark PE, Daneshmand S, Konety BR, Pruthi R, Quale DZ, Ritch CR, Seigne JD, Skinner EC, Smith ND, McKiernan JM. Diagnosis and Treatment of Non-Muscle Invasive Bladder Cancer: AUA/SUO Guideline. *J Urol.* 2016;196(4):1021-9. DOI: 10.1016/j.juro.2016.06.049
- 3 Gul ZG, Katims AB, Winoker JS, Wiklund P, Waingankar N, Mehrzain R. Robotic assisted radical cystectomy versus

- open radical cystectomy: a review of what we do and don't know. *Transl Androl Urol.* 2021;10(5):2209-2215. DOI: 10.21037/tau.2019.11.32
- 4 Parekh DJ, Reis IM, Castle EP, Gonzalgo ML, Woods ME, Svatek RS, Weizer AZ, Konety BR, Tollefson M, Krupski TL, Smith ND, Shabsigh A, Barocas DA, Quek ML, Dash A, Kibel AS, Shemanski L, Pruthi RS, Montgomery JS, Weight CJ, Sharp DS, Chang SS, Cookson MS, Gupta GN, Gorbonos A, Uchio EM, Skinner E, Venkatramani V, Soodana-Prakash N, Kendrick K, Smith JA Jr, Thompson IM. Robot-assisted radical cystectomy versus open radical cystectomy in patients with bladder cancer (RAZOR): an open-label, randomised, phase 3, non-inferiority trial. *Lancet.* 2018;391(10139):2525-2536. DOI: 10.1016/S0140-6736(18)30996-6
 - 5 Menon M, Hemal AK, Tewari A, Shrivastava A, Shoma AM, Abol-Ein H, Ghoneim MA. Robot-assisted radical cystectomy and urinary diversion in female patients: technique with preservation of the uterus and vagina. *J Am Coll Surg.* 2004;198(3):386-93. DOI: 10.1016/j.jamcollsurg.2003.11.010
 - 6 Beecken WD, Wolfram M, Engl T, Bents W, Probst M, Blaheta R, Oertl A, Jonas D, Binder J. Robotic-assisted laparoscopic radical cystectomy and intra-abdominal formation of an orthotopic ileal neobladder. *Eur Urol.* 2003;44(3):337-9. DOI: 10.1016/s0302-2838(03)00301-4
 - 7 Клинические рекомендации «Рак мочевого пузыря». Ссылка активна на 09.12.2022. Klinicheskie rekomendatsii «Rak mochevogo puzyrya». Accessed on December, 9, 2022. <https://oncology-association.ru/wp-content/uploads/2022/03/rak-mochevogo-puzyrya.pdf>
 - 8 Hirobe M, Tanaka T, Shindo T, Ichihara K, Hotta H, Takahashi A, Kato R, Yanase M, Matsukawa M, Itoh N, Kunishima Y, Taguchi K, Horita H, Masumori N. Complications within 90 days after radical cystectomy for bladder cancer: results of a multicenter prospective study in Japan. *Int J Clin Oncol.* 2018;23(4):734-741. DOI: 10.1007/s10147-018-1245-z
 - 9 Lee CU, Kang M, Kim TJ, Na JP, Sung HH, Jeon HG, Seo SI, Jeon SS, Lee HM, Jeong BC. Predictors of postoperative complications after robot-assisted radical cystectomy with extracorporeal urinary diversion. *Cancer Manag Res.* 2019;11:5055-5063. DOI: 10.2147/CMAR.S199432
 - 10 Bochner BH, Dalbagni G, Sjoberg DD, Silberstein J, Keren Paz GE, Donat SM, Coleman JA, Mathew S, Vickers A, Schnorr GC, Feuerstein MA, Rapkin B, Parra RO, Herr HW, Laudone VP. Comparing Open Radical Cystectomy and Robot-assisted Laparoscopic Radical Cystectomy: A Randomized Clinical Trial. *Eur Urol.* 2015;67(6):1042-1050. DOI: 10.1016/j.eururo.2014.11.043
 - 11 Wijburg CJ, Hannink G, Michels CTJ, Weijerman PC, Issa R, Tay A, Decaestecker K, Wiklund P, Hosseini A, Sridhar A, Kelly J, d'Hondt F, Motttrie A, Klaver S, Edeling S, Dell'Oglio P, Montorsi F, Rovers MM, Witjes JA. Learning Curve Analysis for Intracorporeal Robot-assisted Radical Cystectomy: Results from the EAU Robotic Urology Section Scientific Working Group. *Eur Urol Open Sci.* 2022;39:55-61. DOI: 10.1016/j.euro.2022.03.004
 - 12 Dindo D, Demartines N, Clavien PA. Classification of surgical complications: a new proposal with evaluation in a cohort of 6336 patients and results of a survey. *Ann Surg.* 2004;240(2):205-13. DOI: 10.1097/01.sla.0000133083.54934.ae
 - 13 Borghesi M, Schiavina R, Antonelli A, Buizza C, Celia A, Parma P, De Concilio B, Mengoni F, Romagnoli D, Saraceni G, Brunocilla E, Porreca A. Peri-Operative Outcomes after Open and Robot-Assisted Radical Cystectomy by Using an Advanced Bipolar Seal and Cut Technology (Caiman®): A Prospective, Comparative, and Multi-Institutional Study. *Curr Urol.* 2019;12(2):64-69. DOI: 10.1159/000489421
 - 14 Chang SS, Smith JA Jr, Wells N, Peterson M, Kovach B, Cookson MS. Estimated blood loss and transfusion requirements of radical cystectomy. *J Urol.* 2001;166(6):2151-4. PMID: 11696725.
 - 15 Оганян В.А., Грицкевич А.А., Симонов А.Д., Полотбек Ж., Мирошкина И.В., Костин А.А. Робот-ассистированная цистэктомия с ортотопической везикопластикой при раке мочевого пузыря. *Экспериментальная и клиническая урология.* 2022;15(3)44-54

Сведения об авторах

Вардан Аршавирович Оганян — младший научный сотрудник отделения урологии ФГБУ «НМИЦ хирургии им. А.В. Вишневского» Минздрава России
г. Москва, Россия
<https://orcid.org/0000-0002-2059-8703>
vardan_94@mail.ru

Антон Дмитриевич Симонов — ординатор по специальности «урология» ФГБУ «НМИЦ хирургии им. А.В. Вишневского» Минздрава России
г. Москва, Россия
<https://orcid.org/0000-0003-3202-6873>
simonov.anton.md@gmail.com

Наталья Александровна Карельская — старший научный сотрудник отдела лучевой диагностики ФГБУ «НМИЦ хирургии им. А.В. Вишневского» Минздрава России
г. Москва, Россия
<https://orcid.org/0000-0001-8723-8916>
karelskaya.n@yandex.ru

Information about the authors

Vardan A. Oganyan — M.D.; Junior Researcher, Urology Division, A.V. Vishnevsky National Medical Research Centre for Surgery
Moscow, Russian Federation
<https://orcid.org/0000-0002-2059-8703>
vardan_94@mail.ru

Anton D. Simonov — Resident-urologist, A.V. Vishnevsky National Medical Research Centre for Surgery
Moscow, Russian Federation
<https://orcid.org/0000-0003-3202-6873>
simonov.anton.md@gmail.com

Natalia A. Karelskaya — M.D.; Senior Researcher, Radiology Division, A.V. Vishnevsky National Medical Research Centre for Surgery
Moscow, Russian Federation
<https://orcid.org/0000-0001-8723-8916>
karelskaya.n@yandex.ru

Александр Геннадьевич Кочетов — д-р мед. наук; начальник урологического центра ФГБУ «НМИЦ ВМТ им. А.А. Вишневого» Минобороны России; заведующий кафедрой урологии Медицинского института непрерывного образования ФГБОУ ВО «РОСБИОТЕХ»
г. Москва, Россия

<https://orcid.org/0000-0003-3151-5181>
dr.aleksandr68@yandex.ru

Монаков Дмитрий Михайлович — канд. мед. наук; старший научный сотрудник отдела онкоурологии ФГБУ «НМИЦ хирургии им. А.В. Вишневого»; ассистент кафедры урологии и оперативной нефрологии с курсом онкоурологии РУДН
г. Москва, Россия

<https://orcid.org/0000-0002-9676-1802>
gvkg-monakov@mail.ru

Грицкевич Александр Анатольевич — д-р мед. наук; заведующий отделением урологии ФГБУ «НМИЦ хирургии им. А.В. Вишневого» Минздрава России; профессор кафедры урологии и оперативной нефрологии с курсом онкоурологии РУДН
г. Москва, Россия

<https://orcid.org/0000-0002-5160-925X>
grekaa@mail.ru

Alexander G. Kochetov — M.D.; Head, Urological Centre, National Medical Research Centre for High Medical Technologies — A.A. Vishnevsky Central Military Clinical Hospital; Head, Dept. of Urology, Medical Institute for Continuous Education, Russian Biotechnology University
Moscow, Russian Federation

<https://orcid.org/0000-0003-3151-5181>
dr.aleksandr68@yandex.ru

Dmitry M. Monakov — M.D., Cand.Sc. (Med); Senior Researcher, Oncourology Unit, A.V. Vishnevsky National Medical Research Centre for Surgery; Assist.Prof., Dept. of Urology and Surgical Nephrology with Oncourology Course, RUDN University
Moscow, Russian Federation

<https://orcid.org/0000-0002-9676-1802>
gvkg-monakov@mail.ru

Alexander A. Gritskevich — M.D., Dr.Sc.(Med); Head, Urology Division, A.V. Vishnevsky National Medical Research Centre for Surgery; Prof., Dept. of Urology and Surgical Nephrology with Oncourology Course, RUDN University
Moscow, Russian Federation

<https://orcid.org/0000-0002-5160-925X>
grekaa@mail.ru