

## Tendinopatia dell'achilleo da levofloxacin: dalle immagini alla diagnosi

### *Fluoroquinolone-induced bilateral rupture of the Achilles tendon: clinical and sonographic findings*

E. Filippucci<sup>1</sup>, A. Farina<sup>1</sup>, F. Bartolucci<sup>2</sup>, C. Spallacci<sup>2</sup>, P. Busilacchi<sup>2</sup>, W. Grassi<sup>1</sup>

<sup>1</sup>Cattedra di Reumatologica - Università Politecnica delle Marche;

<sup>2</sup>Unità Operativa di Radiologia e Diagnostica per Immagini, Ospedale Civile, Senigallia (AN)

#### SUMMARY

*The fluoroquinolones are antibiotics widely used in the clinical practice. The concomitant use of corticosteroids and fluoroquinolones in elderly patients is recognised as a risk factor for developing clinically relevant tendon lesions. Fluoroquinolone-induced tendinopathy is underreported in the literature.*

*Clinical case. A 67-year-old man, came to our observation complaining of 5 days history of bilateral heel pain. The patient had a medical history of sarcoidosis and was treated with a daily dose of 5 mg of prednisone. He was initially given oral levofloxacin (500 mg/die) for 10 days, because of an acute respiratory infection. Two days before the end of the antibiotic therapy, he developed bilateral heel pain. He denied any history of trauma. Physical examination revealed swelling and marked tenderness with mild palpation of the Achilles tendons at the calcaneal insertion. The ultrasound evaluation of the Achilles tendons revealed the following main abnormalities: diffuse thickening, loss of the "fibrillar" echotexture, blurred margins, and bilateral partial tendon tears.*

*Discussion. Bilateral Achilles tendon pain and rupture has been described as a rare adverse effect of fluoroquinolone treatment. Most of the fluoroquinolone-induced tendinopathies of the Achilles tendon are due to ciprofloxacin. To the best of our knowledge, this is the first description of bilateral Achilles tendon rupture due to levofloxacin. The risk/benefit ratio of the fluoroquinolones should be carefully considered and these drugs should be prescribed cautiously in elderly patients treated with corticosteroids. This case can be regarded as a representative example of the potential clinical efficacy of sonography in daily rheumatological practise.*

Reumatismo, 2003; 55(4):267-269

L'ecografia è la metodica di elezione per lo studio dei tendini, potendo consentire la precoce individuazione delle più fini anomalie morfologiche e strutturali indotte da processi di natura flogistica e/o degenerativa (1-2).

Le potenzialità dell'ecografia nello studio dei pazienti con sindromi dolorose distrettuali di verosimile natura tendinea sono intuitivamente rilevanti, in quanto la semeiotica fisica dei tendini presenta limiti non trascurabili ai fini della diagnosi diffe-

renziale, della valutazione dell'entità del danno anatomico e della prognosi.

#### CASO CLINICO

Il paziente, R.R. di anni 67, giunge alla nostra osservazione a seguito della recente comparsa (cinque giorni), di una intensa sintomatologia dolorosa bilaterale in regione achillea. L'anamnesi traumatica risulta del tutto negativa e il paziente non riferisce una aumentata sollecitazione funzionale a carico degli arti inferiori nei giorni precedenti l'esordio dei sintomi. La terapia in atto al momento della visita, si limitava a 5 mg/die di prednisone, assunti da molti mesi, a seguito della diagnosi di sarcoidosi. Da una prima valutazione

Indirizzo per la corrispondenza:

Dott. Emilio Filippucci  
Clinica Reumatologica, Università Politecnica delle Marche  
Ospedale "A. Murri", Via dei Colli n. 52, 60035 Jesi (AN), Italia  
E-mail: emilio\_filippucci@yahoo.it

anamnestica non sono emersi altri elementi di sicuro valore ai fini della possibile individuazione della natura del quadro.

Nel corso della valutazione clinica, viene effettuato un esame ecografico che rivela la presenza di inequivocabili espressioni di tendinopatia: ispessimento diffuso del tendine, scomparsa della normale ecostruttura "fibrillare", irregolarità dei margini e, soprattutto, estese aree ipo-anecogene indicative di rottura parziale bilaterale dei tendini (Figg. 1-2).

La tipologia e l'entità delle predette alterazioni anatomiche ci hanno indotto ad una rivalutazione mirata del quadro anamnestico volta a ricercare l'eventuale assunzione di fluorchinolonici, che figurano tra le cause di tendinopatia achillea bilaterale. In risposta allo specifico quesito, il paziente riferisce che prima della comparsa della achillodinia bilaterale, era stato trattato con un antibiotico (del quale non ricordava il nome) per circa dieci giorni.

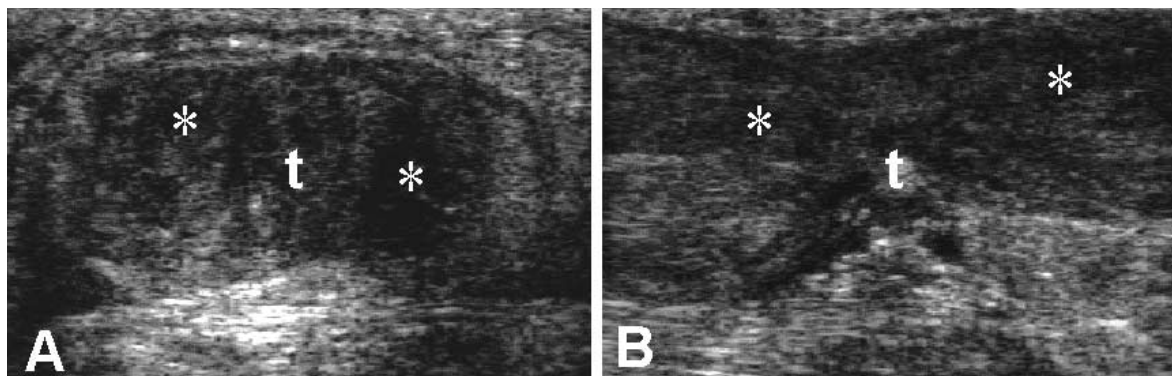
L'esordio della sintomatologia dolorosa, si era manifestato tre giorni prima della sospensione dell'antibiotico.

Dal database del medico di famiglia è emerso che l'antibiotico assunto dal paziente era la levofloxacina (500 mg/die per dieci giorni).

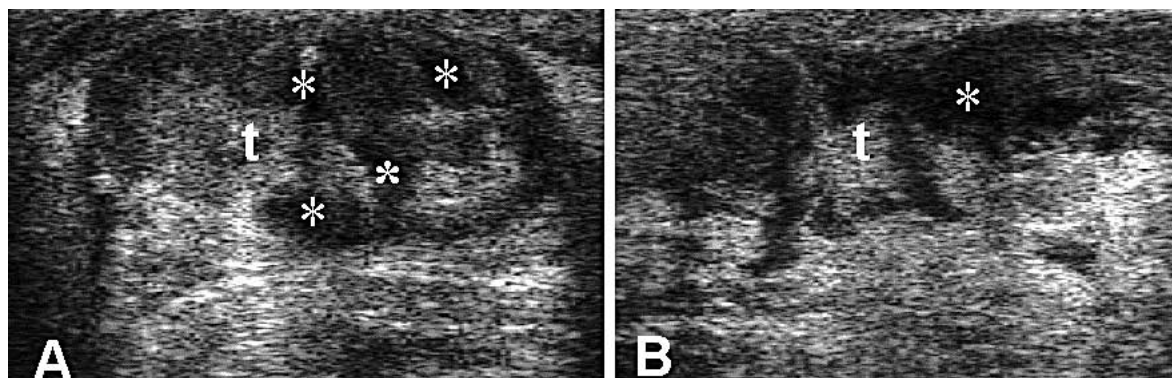
## CONCLUSIONI

I fluorchinolonici sono farmaci di largo impiego nella pratica clinica. L'associazione con steroidi, specie nei soggetti anziani, costituisce un non trascurabile fattore di rischio nei confronti dell'insorgenza di possibili gravi lesioni tendinee (rotture parziali e/o totali). La maggior parte delle tendinopatie da fluorchinolonici riportate in letteratura è ascrivibile alla ciprofloxacina (3-5).

Il caso qui riportato rappresenta la prima descrizione di una rottura parziale bilaterale del tendine



**Figura 1** - Rottura parziale del tendine achilleo destro (t). Scansioni trasversale (A) e longitudinale (B). Sonda lineare ad ampia banda 8-16 MHz. Perdita di definizione dei margini, ispessimento del tendine, scomparsa della tipica ecostruttura "fibrillare" e aree ipo-anecogene intratendinee (\*).



**Figura 2** - Rottura parziale del tendine achilleo sinistro (t). Scansioni trasversale (A) e longitudinale (B). Sonda lineare ad ampia banda 8-16 MHz. Perdita di definizione dei margini, ispessimento del tendine, e sovvertimento della ecostruttura tendinea con numerose aree ipo-anecogene intratendinee (\*).

di Achille innescata dalla levofloxacin su uno specifico terreno di predisposizione (età, terapia steroidea protratta). Merita di essere sottolineato il fatto che, nel caso specifico, il pronto ricorso

all'ecografia contestualmente all'esame clinico, ha attivato un efficace feedback anamnestico che ha consentito di individuare prontamente la causa di malattia.

## RIASSUNTO

I fluorochinoloni sono farmaci di largo impiego nella pratica clinica. L'associazione con steroidi, specie nei soggetti anziani, costituisce un non trascurabile fattore di rischio nei confronti dell'insorgenza di possibili gravi lesioni tendinee (rotture parziali e/o totali). Nel caso descritto, si è manifestata una rottura parziale bilaterale degli achillei, insorta dopo otto giorni dall'inizio del trattamento con levofloxacin. L'esame ecografico ha rivelato la presenza di inequivocabili espressioni di tendinopatia: ispessimento diffuso del tendine, scomparsa della normale ecostruttura "fibrillare", irregolarità dei margini e, soprattutto, estese aree ipo-aneogene indicative di rottura parziale bilaterale dei tendini achillei.

**Parole chiave** - Rottura tendinea, fluorochinoloni, ecografia, tendine di Achille.

**Key words** - *Tendon rupture, fluoroquinolones, ultrasonography, Achilles tendon.*

## BIBLIOGRAFIA

1. Grassi W, Filippucci E, Farina A, Cervini C. Sonographic imaging of tendons. *Arthritis Rheum* 2000; 43: 969-76.
2. Martinoli C, Derchi LE, Pastorino C, Bertolotto M, Silvestri E. Analysis of echotexture of tendons with US. *Radiology* 1993; 186: 839-43.
3. Huston KA. Achilles tendinitis and tendon ruptures due to fluoroquinolone antibiotics. *N Engl J Med* 1994; 331: 748.
4. Van der Linden PD, Sturkenboom MCJM, Herings RMC, Leufkens HGM, Stricker BHCh. Fluoroquinolones and risk of Achilles tendon disorders: case-control study. *BMJ* 2002; 324: 1306-7.
5. Szarfman A, Chen M, Blum MD, Pierfitte C, Gillet P, Royer RJ. More on fluoroquinolone antibiotics and tendon rupture. *N Engl J Med* 1995; 332: 193.