

# Trattamento con un dispositivo ortodontico per l'impegno temporomandibolare nell'artrite idiopatica giovanile. Osservazioni su 72 casi

## *Temporomandibular joint involvement in juvenile idiopathic arthritis: treatment with an orthodontic appliance*

C. Bellintani<sup>1</sup>, P. Ghiringhelli<sup>2</sup>, V. Gerloni<sup>3</sup>, M. Gattinara<sup>3</sup>, G. Farronato<sup>1</sup>, F. Fantini<sup>3</sup>

<sup>1</sup>Cattedra e Reparto di Ortognatodonzia, Clinica Odontoiatrica, Università degli Studi di Milano;

<sup>2</sup>Medicina I: Ambulatorio di Immunoreumatologia, Ospedale di Gallarate;

<sup>3</sup>Dipartimento e Cattedra di Reumatologia dell'Università di Milano, Istituto Ortopedico G. Pini, Milano

### SUMMARY

**Introduction and purpose:** About 65% of children suffering from juvenile idiopathic arthritis (JIA) shows a more or less marked involvement of temporo-mandibular joint (TMJ) with altered mandibular growth, resorption of the condyles, occlusory instability, reduced chewing ability and facial dysmorphia. The purpose of our study is to prevent and to treat the progressive evolution of JIA on craniofacial growth and morphology with a functional appliance; surgery should be considered only in so far as the adequacy of TMJ movement is concerned.

**Methods:** From 1992 until now 72 children with proved JIA and TMJ involvement have been treated (50 females, 22 males, aged 6 to 16 years old). TMJ involvement was bilateral in 61% and unilateral in 39% of patients. A diagnostic workup was carried out involving tomograms of TMJ and cephalometric radiograph and analysis. The authors used a bimaxillary activator in the attempt to modify the unfavourable growth pattern and provide a gradual ante-rotation of the jaw.

**Results:** Almost all JIA patients showed satisfactory long term results, easing of pain, reduced skeletal discrepancy, increased function and good facial profile.

**Conclusions:** The long term results of this study indicate that orthopaedic therapy might control the vicious circle of the malocclusion in children with JIA, preventing exacerbation of mandibular clockwise rotation. Surgical intervention for the improvement of TMJ function should be considered only if a severe restricted state is imminent.

Reumatismo, 2005; 57(3):201-207

### INTRODUZIONE

L'Artrite Idiopatica Giovanile (AIG) è una sindrome clinica multiforme che esordisce prima dei 16 anni di età e che è caratterizzata soprattutto da flogosi delle articolazioni dotate di membrana sinoviale, delle borse, delle guaine tendinee, dei tendini e dei legamenti.

Con un'incidenza annuale oscillante, secondo le diverse statistiche (1, 2) tra i 50 ed i 110 casi per ogni 100.000 bambini, è la più diffusa malattia cronica articolare dell'infanzia e può rendersi responsabile di grave e persistente compromissione di una o più articolazioni con conseguenti quadri di disabilità. Il danno articolare dovuto all'AIG è infatti solitamente più grave di quello osservato negli adulti per analoghe forme morbose poiché le articolazioni interessate sono in fase di crescita.

L'impegno dell'articolazione temporomandibolare (ATM) ha grande importanza clinica per la sua frequenza e gravità. In una elevata percentuale di pazienti affetti da AIG l'interessamento dell'ATM

Indirizzo per la corrispondenza:

Dott. Claudio Bellintani  
via Ferrini 37, 21010 Samarate (VA)  
E-mail: bellintanicla@libero.it

(4-6) spesso viene riconosciuto tardivamente quando la compromissione è ormai avanzata e poco suscettibile di efficace trattamento.

Nella presente ricerca abbiamo verificato l'utilità terapeutica di un tutore ortesico dell'ATM in pazienti affetti da AIG. L'utilizzazione di tale apparecchiatura era giustificata dal fatto che, per limitare il danno dovuto a traumi o a processi flogistici delle articolazioni, specialmente quando sono in fase di crescita, è necessario mantenerle a riposo ed in posizione corretta.

## MATERIALI E METODI

La ricerca è durata 10 anni ed è stata eseguita su pazienti di età compresa tra i 4 ed i 16 anni, affetti da AIG con coinvolgimento mono o bilaterale dell'ATM.

Poiché la maggior parte del danno articolare avviene entro i primi 2 anni dall'insorgenza dell'artrite dell'ATM sono stati esclusi dalla ricerca i pazienti nei quali la localizzazione della malattia era antecedente e che il più delle volte presentavano gravi ed irreparabili deformazioni dell'articolazione. Sono stati anche esclusi i pazienti che non avevano la possibilità di presentarsi regolarmente alle visite di controllo e quelli con scarsa disponibilità ad applicare scrupolosamente l'apparecchiatura ortodontica.

Tutti i pazienti esaminati sono stati sottoposti a visita medica generale, ai comuni esami di routine e a quelli impiegati nella diagnostica dell'AIG con lo scopo di stabilire se la malattia era sistemica, poliarticolare o pauciarticolare. In ogni caso è stato inoltre eseguito un check-up ortognatodontico.

Particolare riguardo è stato impiegato nella rilevazione delle caratteristiche biotipologiche e del profilo del volto e nella valutazione anatomico-funzionale dell'ATM. Sono stati rilevati i disturbi soggettivi quali dolore, difficoltà alla masticazione, ecc. e quelli oggettivi quali le caratteristiche della cute della regione e della muscolatura masticatoria, apertura della bocca, escursione laterale della mandibola, angolo cranio-mandibolare, deformazioni articolari ed ossee, alterazioni dei movimenti dei condili, click articolari, piano oclusale, rapporti interdentali e alterazioni dei denti e delle gengive. Tali rilievi sono stati completati da teleradiografia del cranio in proiezione latero-laterale e postero-anteriore, ortopantomografia delle arcate dentarie e stratigrafia delle ATM in massima intercuspida-zione ed in massima apertura.

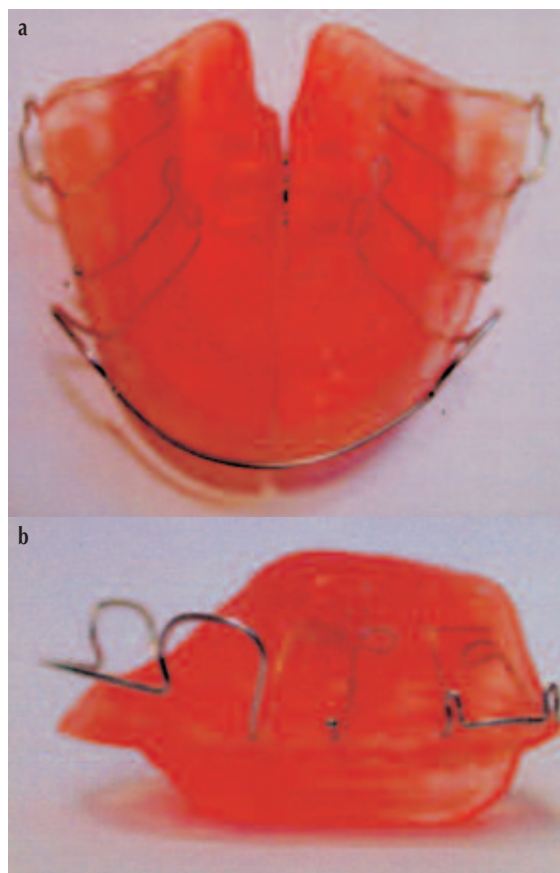


Figura 1 - Monoblocco visto dall'alto e di profilo.

Nei soggetti di età compresa tra i 9 ed i 15 anni sono state inoltre eseguite radiografie del carpo per valutare il grado di maturità scheletrica.

Il dispositivo ortodontico da noi utilizzato si compone di una massa di resina acrilica che, seguendo la conformazione del palato, riveste occlusalmente i denti impedendo l'interposizione della lingua (Fig. 1). Esso è conformato in modo da determinare "un morso di costruzione" leggermente avanzato con conseguente anteriorizzazione della mandibola. L'applicazione del dispositivo era graduale in modo da consentire al paziente di abituarsi e affrontare le difficoltà a livello fonatorio.

Dopo un periodo di adattamento, generalmente non superiore a qualche settimana, il dispositivo ortodontico era applicato 9 ore durante la notte e 5 ore durante il giorno.

Il periodo di applicazione del dispositivo ortodontico è durato in media 5 anni ed è stato sospeso dopo cessazione dell'accrescimento osseo anche se le condizioni anatomico-funzionali dell'ATM erano migliorate e stabilizzate da molti mesi. In questo ca-

so il periodo di applicazione del dispositivo era limitato alle sole ore notturne.

Ogni 50 giorni i pazienti sono stati sottoposti a visita di controllo e, se necessario, il dispositivo ortodontico è stato sottoposto a ribasatura in avanzamento.

Il trattamento terapeutico era completato da sedute di fisiochinesiterapia della muscolatura oro-facciale con movimenti di apertura e di lateralità della mandibola contro una resistenza. Le sedute erano eseguite al domicilio del paziente dopo che questi ed un suo familiare erano stati adeguatamente istruiti.

Durante il periodo di applicazione del dispositivo ortodontico i pazienti esaminati continuavano ad essere trattati con i farmaci comunemente utilizzati nella terapia dell'AIG, quali steroidi per via orale o per iniezione intraarticolare, metotrexate, ciclosporina, preparati immunomodulanti, FANS, ritenuti più adatti al loro stato di malattia.

## RISULTATI

Dei 112 pazienti esaminati, 72 (54 femmine e 18 maschi) hanno ultimato il trattamento terapeutico. Il trattamento è stato interrotto in 40 pazienti per ridotta compliance prevalentemente dovuta alla distanza geografica tra la loro residenza ed il centro di cura. In 6 dei pazienti che hanno ultimato il trattamento terapeutico (gruppo A) la malattia aveva carattere sistemico: era presente febbre, erano interessate almeno 3 articolazioni e, con una certa frequenza, era rilevabile splenomegalia e, specie in occasione delle puntate febbrili, il caratteristico esantema evanescente color rosa-salmone, spesso evocabile con lo sfregamento o il grattamento del-

la cute. In 30 pazienti (gruppo B), la malattia aveva le caratteristiche della forma poliarticolare: interessava almeno 5 articolazioni e non era presente febbre. I rimanenti 36 pazienti presentavano la forma pauciarticolare (gruppo C) con interessamento di 1-4 articolazioni.

In tutti e 3 i gruppi di pazienti esaminati, le articolazioni coinvolte presentavano le caratteristiche delle artriti infiammatorie: prevalevano dolore, tumefazione, arrossamento, limitazione funzionale ed i controlli radiologici evidenziavano: edema dei tessuti molli, allungamento degli spazi articolari, distruzione della cartilagine di accrescimento, erosione dei capi articolari ed osteoporosi.

L'età di esordio dell'AIG variava da 3 a 15 anni (mediana: 8,5 - 7 e 7,5 rispettivamente per i 3 gruppi).

Il periodo intercorso tra esordio dell'AIG ed interessamento dell'articolazione temporomandibolare (Tab. I) è stato più breve nei pazienti affetti dalla forma sistemica (gruppo A: in media 15,3 mesi, DS: 6,31), intermedio in quelli affetti dalla forma poliarticolare (gruppo B: in media 17,2 mesi, DS: 5,95) e più tardivo in quelli affetti dalla forma pauciarticolare (gruppo C: in media 19 mesi, DS: 9,4).

L'interessamento bilaterale dell'ATM è stato diverso nei 3 gruppi di pazienti esaminati: era dell'83,3% nei pazienti del gruppo A, del 73,3 % in quelli del gruppo B e del 41,1 % in quelli del gruppo C.

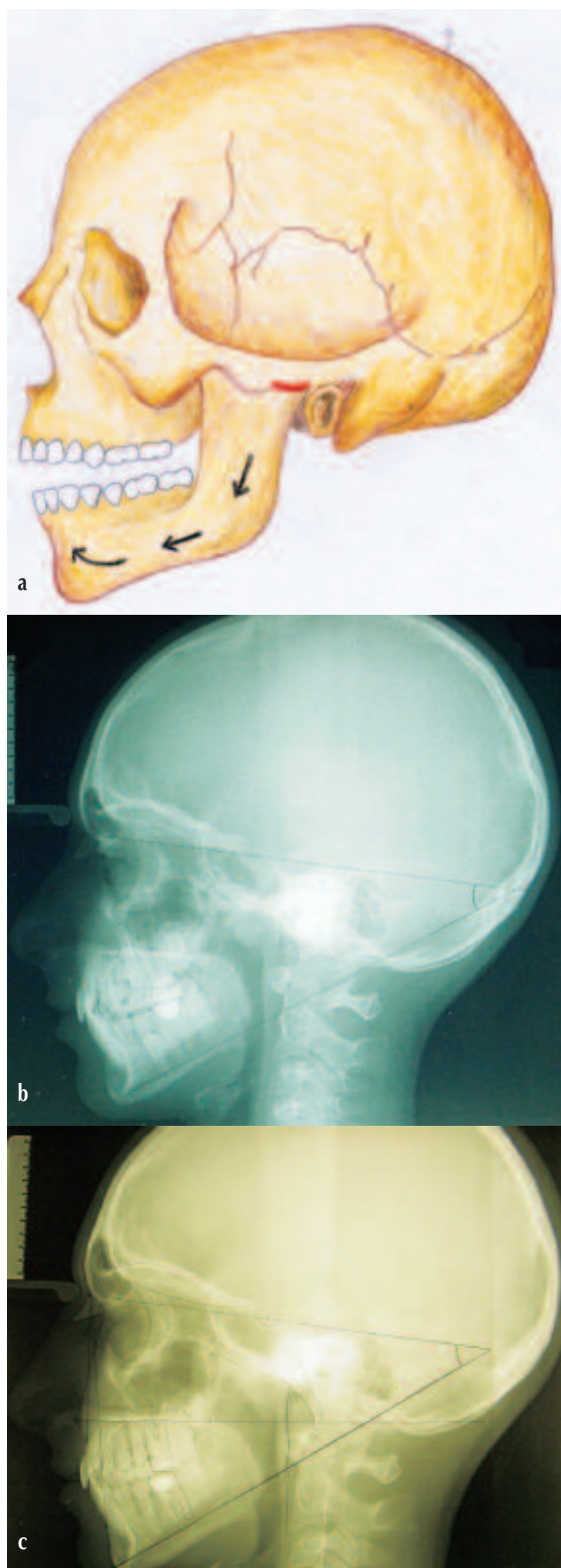
Il dispositivo ortodontico è stato applicato in 70 pazienti dopo un periodo inferiore ad un anno dall'interessamento dell'ATM. Solo in 2 casi, nei quali non erano presenti danni irreparabili dell'ATM, il monoblocco ha iniziato ad essere applicato rispettivamente dopo 23 e 24 mesi.

Il periodo di applicazione del dispositivo è durato

**Tabella I** - Tabella riassuntiva dei principali rilievi eseguiti in pazienti affetti da localizzazione all'ATM dell'ACG.

Gruppi di pazienti	N. di casi	Mediana degli anni di età	% di interessamento bilaterale dell'ATM	Mesi intercorsi tra				Controllo precedente all'applicazione del dispositivo ortodontico				Mesi di applicazione del dispositivo ortodontico				Controllo dopo l'applicazione del dispositivo ortodontico			
				inizio ACG ed artrite ATM		esordio dell'artrite e applicazione del dispositivo ortodontico		(mm) apertura orale		(°) angolo cranio mandibolare		Media		D.S.		(mm) apertura orale		(°) angolo cranio mandibolare	
				Media	D.S.	Media	D.S.	Media	D.S.	Media	D.S.	Media	D.S.	Media	D.S.	Media	D.S.	Media	D.S.
A	6	8,5	83,3	15,3	6,31	4,5	1,64	39,2	2,42	39,7	4,08	68,8	28,49	44,2	3,37	36,3	3,72		
B	39	7	73,3	17,2	5,95	6,9	5,1	28,5	3,81	39,9	3,67	61,4	19,34	43,7	3,18	36,5	2,43		
C	36	7,5	41,1	19	9,4	5,2	3,17	32,2	3,56	37,9	4,52	62,5	24,57	45,7	3,96	35	3,69		

Gruppo A: pazienti affetti dalla forma sistemica; gruppo B: pazienti affetti dalla forma poliarticolare; gruppo C: pazienti affetti dalla forma pauciarticolare.



**Figura 2** - Caso n. 17, l'angolo craniomandibolare nel 2001 è di 35,5° con iperdivergenza del piano mandibolare. Nel 2004 a fine trattamento l'angolo è di 32° con ripristino della crescita facciale.

in media 5 anni ed è stato sospeso solo dopo cessazione dell'accrescimento osseo.

I risultati ottenuti sono stati soddisfacenti. Abbiamo infatti notato nella quasi totalità dei pazienti:

- 1) miglioramento della sintomatologia soggettiva con scomparsa o notevole regressione del dolore, della rigidità mattutina e delle difficoltà di masticazione;
- 2) conservazione di un buon profilo estetico del volto, scomparsa dei segni di flogosi articolare, rilasciamento e buona conservazione del trofismo muscolare, maggior apertura della rima orale con adeguata mobilità mandibolare in lateralità ed in avanzamento con conservazione di un'occlusione dentale fisiologica;
- 3) nelle forme di artrite monolaterale sviluppo più armonico dei 2 rami della mandibola con conseguente riduzione della sua deviazione verso il lato interessato;
- 4) diminuita necessità di farmaci ed in particolare di steroidi nei gruppo di pazienti affetti dalla forma pauciarticolare (gruppo C);
- 5) evidente riduzione della frequenza e della gravità degli episodi di riacutizzazione della flogosi dell'ATM;
- 6) evidente miglioramento dell'efficienza anatomo-funzionale e dello sviluppo cranio-facciale;
- 7) modesti postumi di sclerosi ossea con conservazione delle superfici articolari in assenza di evidenti appiattimento e distruzione dei condili, di osteofiti e di sublussazione.

Nella tabella vengono riportati i valori dell'apertura orale e dell'angolo cranio-mandibolare in quanto rappresentativi (13) il primo dell'efficienza anatomo-funzionale ed il secondo dello sviluppo cranio-facciale. Dall'analisi della tabella risulta che:

- 1) l'entità di apertura della bocca è aumentata in media, rispettivamente, di 5mm- 15,2mm e 13,5mm nei pazienti del gruppo A, B e C;
- 2) l'angolo craniomandibolare è in media diminuito, rispettivamente di 3,4° - 3,4° e 2,9° nei pazienti del gruppo A, B e C.

Anche dall'analisi delle radiografie (eseguite prima ed al termine del trattamento in due pazienti) risulta chiaramente che il ramo della mandibola ha avuto, nei due pazienti, un regolare sviluppo (Fig. 3) con conseguente miglioramento dell'angolo cranio-mandibolare (Fig. 2) e dell'occlusione dentaria.

Nessuno dei pazienti trattati ha presentato, almeno fino ad ora, una recidiva dell'artrite temporomandibolare. Solamente in 4 pazienti del gruppo B e in 3 del gruppo C si è verificata, in occasione di un episodio di riacutizzazione dell'AIG con interessa-

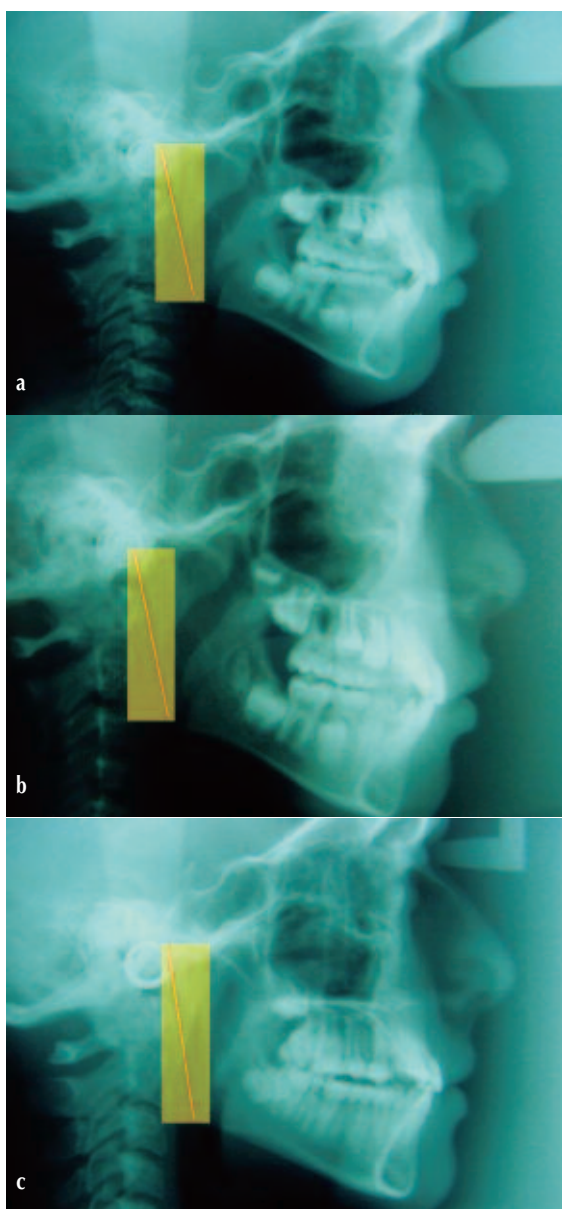


Figura 3 - Caso n. 36 il ramo della mandibola, di 35 mm nel 1994, è aumentato a 45 mm nel 1999 al termine del trattamento.

mento di altre articolazioni, la ricomparsa di una sintomatologia dolorosa a carico dell'ATM che è regredita rapidamente dopo riapplicazione, per periodi variabili da settimane a qualche mese, del dispositivo ortodontico.

## DISCUSSIONE E CONCLUSIONE

I gravi postumi a carico dell'ATM sono dovuti soprattutto al fatto che l'AIG si manifesta in artico-

lazioni in fase di crescita. Gli studi craniometrici, rilevano infatti una compromissione dell'apparato masticatorio dovuta ad alterata crescita della mandibola con conseguente riduzione delle sue dimensioni e soprattutto del suo ramo, retroversione mandibolare, ottusità dell'angolo cranio-mandibolare, variabili alterazioni e perfino distruzione del condilo mandibolare e riduzione della dimensione verticale e rotazione posteriore del mascellare. Queste alterazioni determinano una più o meno evidente micrognazia con conseguente malocclusione dentaria e deformazione della faccia a "becco d'uccello" (4, 8, 12).

È probabile che la maggior parte delle alterazioni dell'apparato masticatorio siano conseguenti all'entità della compromissione del condilo mandibolare che è il fondamentale luogo di crescita della mandibola (14, 15) anche se non si può escludere una responsabilità dell'infiammazione dei tessuti periarticolari (16) e del frequente trattamento steroideo (15).

La localizzazione del processo infiammatorio ad una sola ATM, riscontrata nella nostra casistica in una percentuale del 13,7 - 26,7 e 58,9% rispettivamente nel gruppo A - B e C, espone il paziente al rischio di più gravi postumi perché comporta una crescita asimmetrica con conseguente deviazione della mandibola verso il lato ammalato.

Il nostro studio dimostra l'utilità terapeutica dell'immobilizzazione dell'ATM, in posizione di scarico e correzione. Il dispositivo ortodontico da noi applicato ha infatti lo scopo di immobilizzare le articolazioni temporomandibolari e di determinare un'occlusione dentaria leggermente avanzata; la mandibola viene conseguentemente anteriorizzata in posizione corretta impedendo inoltre la sua retroversione e, nel caso di interessamento di una sola articolazione, anche la sua lateralizzazione. Per mantenere questo tipo di immobilizzazione in articolazioni in fase di crescita, abbiamo periodicamente sottoposto il monoblocco a ribasatura in avanzamento.

Il trattamento ortesico è stato completato da sedute di fisiochinesiterapia della muscolatura oro-facciale eseguite 3 volte al giorno, della durata di 10 minuti e consistenti in movimenti di apertura e di lateralizzazione della mandibola contro una resistenza. In tutti i casi da noi esaminati abbiamo riscontrato un notevole miglioramento anatomico-funzionale delle articolazioni interessate e un buon sviluppo cranio-facciale. La più significativa documentazione di tale affermazione è data dal confronto dei valori dell'apertura orale e dell'angolo

craniomandibolare riscontrati prima e dopo il trattamento terapeutico. L'apertura orale, che era in media di mm 39,2.

(DS: 2,42) 28,5 (DS: 3,81) e 32,2 (DS: 3,56) nei 3 gruppi di pazienti esaminati, è infatti passata ai rispettivi valori medi di 44,2 (DS: 3,37) - 43,7 (DS: 3,18) e 45,7 (DS: 3,96) considerati normali. Come prevedibile, il miglioramento dell'angolo craniomandibolare è stato meno evidente; è comunque diminuito, rispettivamente, dal valore medio di 39,7 (DS: 4,08) - 39,9 (DS: 3,67) e 37,9 (DS: 4,52)° nei 3 gruppi di pazienti esaminati ai rispettivi valori medi di 36,3 (DS: 3,72) - 36,5 (DS: 2,43) e 35 (DS: 3,69)°.

L'applicazione del dispositivo ha anche migliorato il decorso clinico dell'artrite temporomandibolare: abbiamo infatti notato in molti pazienti una riduzione ed una minor gravità degli episodi di riacutizzazione che ha permesso, specie nei pazienti del gruppo C, una diminuita necessità di farmaci e soprattutto di steroidi.

È consigliabile la riapplicazione del dispositivo ortodontico da noi utilizzato non solo in caso di recidiva dell'artrite dell'ATM ma anche della semplice comparsa di sintomatologia dolorosa a carico di detta articolazione in assenza di evidenti segni di flogosi specie se la sintomatologia dolorosa si ma-

nifesta in occasione di riacutizzazione dell'AIG. In 4 dei nostri pazienti del gruppo B e in 3 di quelli del gruppo C, che avevano presentato in occasione di una riacutizzazione dell'AIG la ricomparsa di una sintomatologia dolorosa a carico dell'ATM senza evidenti segni di artrite, abbiamo infatti ottenuto la regressione della sintomatologia riapplicando per un tempo variabile da qualche settimana a qualche mese il dispositivo ortodontico.

L'impiego generalizzato dell'attivatore da noi utilizzato è però reso difficile per i seguenti motivi:

- 1) non può essere impiegato nei pazienti di età inferiore ai 4-5 anni;
- 2) deve essere utilizzato fino all'età di 16-17 anni e cioè fino alla cessazione dell'accrescimento dell'ATM;
- 3) comporta grande disponibilità del paziente e dei suoi familiari;
- 4) è un onere aggiuntivo.

Tutte le sopradette difficoltà, con esclusione della prima, possono però essere superate. L'impossibilità di applicare l'apparecchio ortodontico nella prima infanzia rappresenta invece una insuperabile e grave limitazione poiché è in questo periodo che è maggiore la crescita dell'ATM con conseguenti più evidenti postumi della malattia.

## RIASSUNTO

In un gruppo di 72 pazienti, affetti da localizzazione all'articolazione temporomandibolare dell'artrite idiopatica giovanile, è stato applicato un dispositivo ortodontico per mantenere l'articolazione a riposo ed in posizione corretta. Il monoblocco è stato applicato nella quasi totalità dei casi fino alla data di cessazione della crescita dell'articolazione temporomandibolare ed in ogni caso dopo prolungata stabilizzazione della sua guarigione clinica.

I risultati ottenuti sono stati ottimi: nella generalità dei casi è stata osservata una riduzione della sintomatologia, una normalizzazione anatomo-funzionale dell'articolazione e un buon sviluppo cranio-facciale. Ciò è stato confermato dalla normalizzazione dell'apertura orale e dalla riduzione dell'angolo cranio-mandibolare. In nessuno dei casi esaminati è stata riscontrata fino ad ora, dopo il trattamento con il monoblocco, una recidiva dell'artrite temporomandibolare. Solo 7 pazienti hanno presentato in occasione di una riacutizzazione dell'artrite idiopatica giovanile con interessamento di altre articolazioni, una sintomatologia dolorosa a carico dell'articolazione temporomandibolare che è regredita dopo un breve periodo di riapplicazione dei monoblocco.

**Parole chiave** - Artrite idiopatica giovanile, articolazione temporomandibolare, monoblocco.

**Key words** - *Juvenile idiopathic arthritis, temporomandibular joint, functional appliance.*

## BIBLIOGRAFIA

1. Baum J. Epidemiology of juvenile rheumatoid arthritis (JRA). *Arthritis Rheum* 1977; 20 (Suppl): 158-9.
2. Gewanter HL, Roghmann KJ, Baum J. The prevalence of juvenile arthritis. *Arthritis Rheum* 1983; 26: 599-603.
3. Andersson-Gäre B, Fasth A. The epidemiology of juvenile chronic arthritis in Southwest Sweden - a five year prospective population study. *Pediatrics* 1992; 90: 950-8.
4. Rönning O, Väliaho ML, Laaksonen AL. The involvement of the temporomandibular joint in juvenile rheumatoid arthritis. *Scand J Rheumatol* 1974; 3: 89-6.

5. Olson L, Eckerdal O, Hallonsten AL, Helkimo M, Koch G, Anderson Gare B. Craniomandibular function in juvenile chronic arthritis. *Swed Dent J* 1991; 15: 71-3.
6. Barriga B, Lewis TM, Law DB. An investigation of the dental occlusion in children with juvenile rheumatoid arthritis. *Angle Orthod* 1974; 44: 329-35.
7. Jämsä T, Rönning O. The facial skeleton in children affected by rheumatoid arthritis - a roentgen - cephalometric study. *Eur J Orthod* 1985; 7: 48-56.
8. Karhulahti T, Rönning O, Jämsä T. Mandibular condyle lesions, jaw movements and occlusal status in 15-year-old children with juvenile rheumatoid arthritis. *Scand J Dent Res* 1990; 1: 17-26.
9. Marini I, Vecchiet F, Spiazzi L, Capurso U. Stomatognathic function in juvenile rheumatoid arthritis and in developmental open-bite subjects. *J Dent Child* 1999; 66: 30-5.
10. Harper RP, Brown CM, Triplett MM, Villasenor A, Gatche I RJ. Masticatory function in patients with juvenile rheumatoid arthritis. *Pediatr Dent* 2000; 22: 200-6.
11. Pedersen TK, Jensen JJ, Mensen B, Herlin T. Resorption of the temporomandibular condylar bone according to subtypes of juvenile chronic arthritis. *J Rheumatol* 2001; 28: 2109-15.
12. Bakfence M, Zak M, Jensen BL, Pedefsen FK, Kreiborg S. Orofacial pain, jaw function, and temporomandibular disorders in women with a history of juvenile chronic arthritis or persistent juvenile chronic arthritis. *Oral Surg Oral Med Oral Pathol Oral Radiol Endod* 2001; 92: 406-14.
13. Gianni E. *La nuova ortognatodonzia*. Ed. Piccin, 1986.
14. Larheim T A, Haanes H R, Raud A F. Mandibular growth, temporomandibular joint changes and dental occlusion in juvenile rheumatoid arthritis. *Scand J Rheumatol* 1981; 10: 225-33.
15. Stabrun A E, Larheim T A, Hoyeraal HM, Rosler M. Reduced mandibular dimensions and asymmetry in juvenile rheumatoid arthritis. Pathogenetic factors. *Arthritis Rheum* 1988; 5: 602-11.
16. Kreiborg S, Bakke M, Kirkeby S, Kirkeby S, Michler L, Vedtofte P, Seidler B, et al. Facial growth and oral function in a case of juvenile rheumatoid arthritis during an 8-years period. *Eur J Orthod* 1990; 12: 119-34.