

University of Groningen

Chronische anemie en onverklaarde ontsteking

van Daele, Paul L A; van der Made, Caspar I; Leavis, Helen L; Hak, A E; Potjewijd, Judith; Rutgers, Abraham

Published in:
 Nederlands Tijdschrift voor Geneeskunde

IMPORTANT NOTE: You are advised to consult the publisher's version (publisher's PDF) if you wish to cite from it. Please check the document version below.

Document Version
 Publisher's PDF, also known as Version of record

Publication date:
 2023

[Link to publication in University of Groningen/UMCG research database](#)

Citation for published version (APA):

van Daele, P. L. A., van der Made, C. I., Leavis, H. L., Hak, A. E., Potjewijd, J., & Rutgers, A. (2023). Chronische anemie en onverklaarde ontsteking. *Nederlands Tijdschrift voor Geneeskunde*, 167, Artikel D7306. <https://www.ntvg.nl/artikelen/chronische-anemie-en-onverklaarde-ontsteking>

Copyright

Other than for strictly personal use, it is not permitted to download or to forward/distribute the text or part of it without the consent of the author(s) and/or copyright holder(s), unless the work is under an open content license (like Creative Commons).

The publication may also be distributed here under the terms of Article 25fa of the Dutch Copyright Act, indicated by the "Taverne" license. More information can be found on the University of Groningen website: <https://www.rug.nl/library/open-access/self-archiving-pure/taverne-amendment>.

Take-down policy

If you believe that this document breaches copyright please contact us providing details, and we will remove access to the work immediately and investigate your claim.

Downloaded from the University of Groningen/UMCG research database (Pure): <http://www.rug.nl/research/portal>. For technical reasons the number of authors shown on this cover page is limited to 10 maximum.

DISCLAIMER



Onafhankelijke informatie is niet gratis. Het NTvG investeert veel geld om het hoge niveau van haar artikelen te waarborgen, door een proces van peer-review en redactievoering. Het NTvG kan alleen bestaan als er voldoende betaalde abonnementen zijn. Het is niet de bedoeling dat onze artikelen worden verspreid zonder betaling. Wij rekenen op uw medewerking.

Chronische anemie en onverklaarde ontsteking

Denk aan het VEXAS-syndroom

Paul L.A. van Daele, Caspar I. van der Made, Helen L. Leavis, A.E. (Liesbeth) Hak, Judith Potjewijd en Abraham (Bram) Rutgers

Samenvatting

Achtergrond

Het VEXAS-syndroom is een auto-inflammatoire ziekte die ontstaat door een verworven of somatische mutatie in het *UBA1*-gen. Deze X-gebonden aandoening komt vrijwel alleen voor bij mannen en openbaart zich pas op oudere leeftijd.

Casus

Wij beschrijven een patiënt met het VEXAS-syndroom bij wie in eerste instantie niet de juiste diagnose werd gesteld. Nadat de diagnose was gesteld op basis van genetisch onderzoek, behandelden wij de patiënt met prednisolon en de IL-6-remmer tocilizumab.

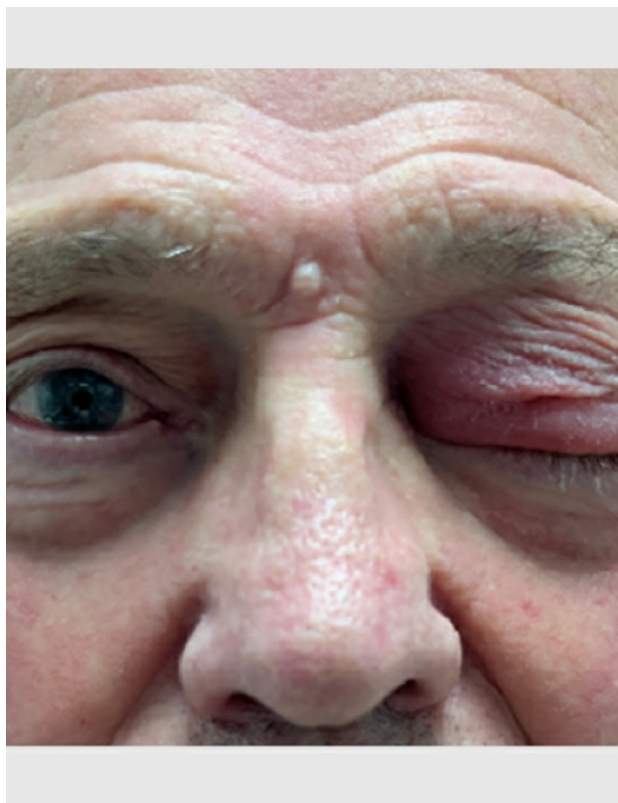Conclusie

Bij mannen vanaf de middelbare leeftijd die een multisystemisch inflammatoir ziektebeeld laten zien zonder infectie, moet de diagnose 'VEXAS-syndroom' worden overwogen, zeker wanneer er sprake is van een bijkomende macrocytaire anemie. De diagnose kan eenvoudig worden gesteld op basis van gericht onderzoek naar mutaties in *UBA1*. De behandeling bestaat vooral uit toediening van immunosuppressiva. De mortaliteit is hoog.

In 2020 verscheen in *The New England Journal of Medicine* een artikel waarin 25 patiënten beschreven werden met een tot dan toe onbekende aandoening: het VEXAS-syndroom.¹ De letters in het acroniem VEXAS staan respectievelijk voor: 'vacuolen', 'E1-enzym', 'X-chromosoomgerelateerd', 'auto-inflammatoir' en 'somatisch'. Sindsdien zijn ook in Nederlandse ziekenhuizen meerdere patiënten met dit syndroom gediagnostiseerd.² Bij de meesten van hen was in een eerdere fase een andere – en achteraf gezien onvolledige – diagnose gesteld. In dit artikel beschrijven we het ziektebeeld aan de hand van een casus en gaan we kort in op de pathogenese en de behandel mogelijkheden.

Ziektegeschiedenis

Een 79-jarige man werd door de huisarts verwezen vanwege recidiverende, pijnlijke zwellingen rond een van beide ogen (figuur 1). Het linker en het rechter oog waren afwisselend aangedaan. Bij aanvullend lichamelijk onderzoek bleek er ook sprake van enkele erythemateuze, warm aanvoelende noduli ter grootte van meerdere handpalmen op beide armen en scheenbenen. Bijkomende klachten waren een lichte hoofdpijn en pijnlijke gewrichten. Er waren geen symptomen die een infectie deden vermoeden. Bij aanvullend laboratoriumonderzoek op moment van presentatie vielen de volgende uitslagen op (referentiewaarden tussen haakjes): een CRP-concentratie van 141 mg/l (< 10), een BSE van 110 mm/h (< 20) en een lichte macrocytaire anemie (Hb: 7,9 mmol/l (8,6-10,5); en 'mean corpuscular volume': 103 fl (80-100)).



Figuur 1
Zwelling van het ooglid van de patiënt

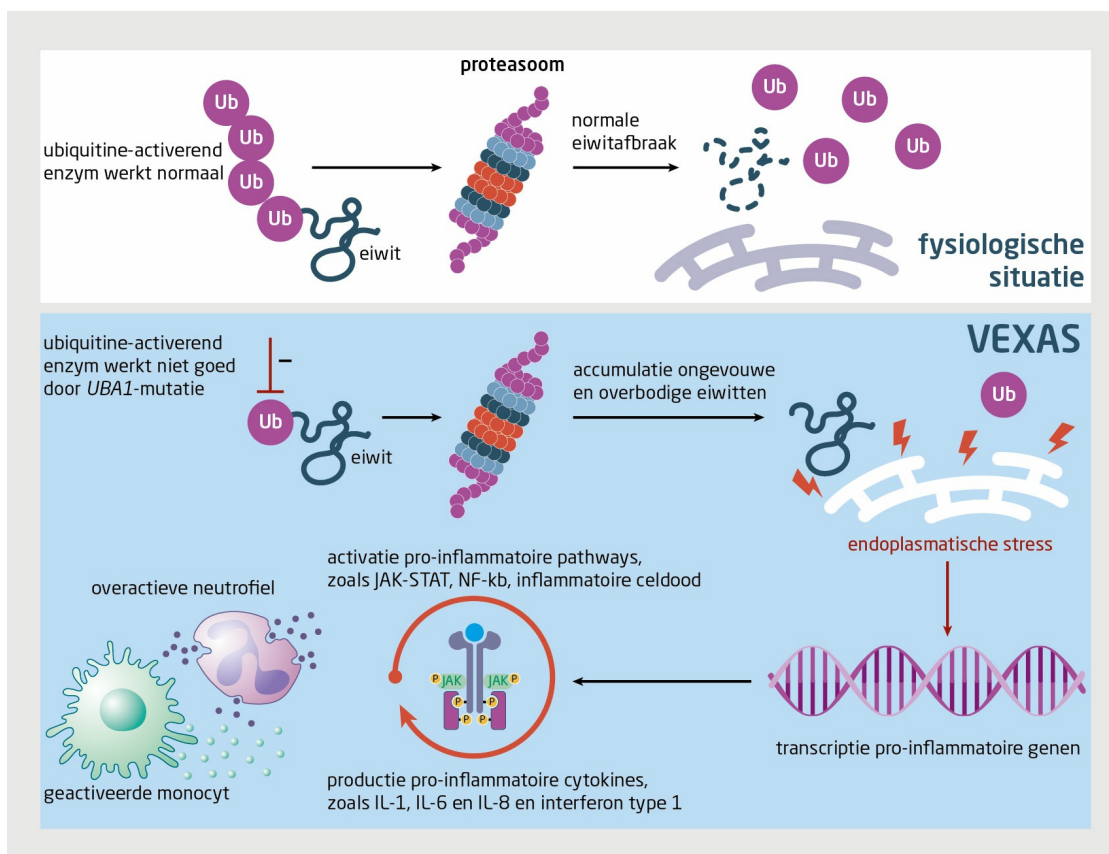
Foto van de ogen van een 79-jarige man met recidiverende, pijnlijke zwellingen rond de ogen. Het linker en het rechter oog zijn afwisselend aangedaan. (Afdrukt met toestemming van belanghebbende.)

De dermatoloog had eerder al de diagnose 'panniculitis van de huid' gesteld, zonder histopathologisch onderzoek te verrichten. Op basis daarvan had de dermatoloog de patiënt behandeld met een corticosteroïd, met goed effect op de huidafwijkingen. Ook de zwellingen rond het oog, die geduid werden als een dacryoadenitis, hadden goed gereageerd op prednisolon. Toen het corticosteroïdgebruik werd afgebouwd, traden de klachten echter snel weer op, vooral de huidafwijkingen. Gezien de combinatie van huidafwijkingen, systemische inflammatie en een macrocytaire anemie werd gedacht aan het VEXAS-syndroom. Genetisch onderzoek liet een verworven mutatie zien in het *UBA1*-gen, hetgeen de diagnose ondersteunde. Er werd afgezien van beenmergonderzoek. Wij hervatten de behandeling met prednisolon en voegden daar de IL-6-remmer tocilizumab aan toe als corticosteroïdsparend middel. Tijdens deze behandeling verdwenen de huidafwijkingen en normaliseerden zowel de ontstekingsparameters als de anemie. Het bloedbeeld bleef echter macrocytair. Ook traden er forse bijwerkingen op, vooral van de prednisolon; de prednisolonbehandeling kon onvoldoende worden afgebouwd. De patiënt ontwikkelde een sepsis en multiorgaanfalen. Uiteindelijk overleed de patiënt aan de gevolgen daarvan.

Beschouwing

Pathogenese

Het VEXAS-syndroom is een auto-inflammatoire ziekte die ontstaat door verworven ofwel somatische mutaties in *UBA1*. Dit gen ligt op het X-chromosoom, waardoor de aandoening vrijwel alleen bij mannen voorkomt en vooral op oudere leeftijd. *UBA1* is verantwoordelijk voor de productie van het ubiquitine-activerend enzym-1 (E1). Dit zeer belangrijke enzym is betrokken bij de afbraak van intracellulaire eiwitten. De somatische mutaties worden met name aangetroffen in hematologische stamcellen en de myeloïde cellijn in het beenmerg.¹ In lymfocyten en fibroblasten worden de mutaties niet waargenomen. De monocyten en neutrofielen die uit deze gemuteerde myeloïde beenmergcellen voortkomen, zijn afwijkend en hebben een pro-inflammatoir profiel. Bij patiënten en in diermodellen is aangetoond dat uitschakeling ('knock-out') van *UBA1* via verstoorde ubiquitinylatie leidt tot een verhoogde expressie van genen die coderen voor pro-inflammatoire cytokines, zoals tumornecrosefactor (TNF), IL-6 en IL-8. De afwijkende monocyten en neutrofielen zijn daardoor overmatig geactiveerd en kunnen in verschillende weefsels ontstekingen veroorzaken (figuur 2).¹



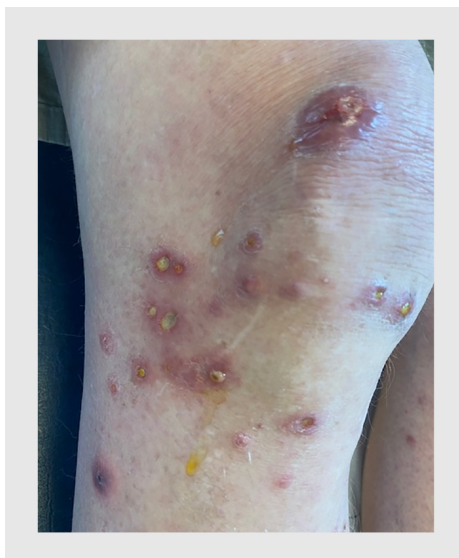
Figuur 2
Ontstaansmechanisme van het VEXAS-syndroom

Schematische weergave van de werking van het ubiquitine-activerend enzym-1 (E1) in de fysiologische situatie (boven) en bij het VEXAS-syndroom (onder). Geactiveerd ubiquitine zorgt voor de afbraak van intracellulaire eiwitten. Patiënten met het VEXAS-syndroom hebben een mutatie in het *UBA1*-gen, waardoor het ubiquitine-activerend enzym niet goed werkt. Verkeerde of verminderde ubiquitinylatie leidt tot ophoping van slecht afgebroken en slecht opgevouwen eiwitten. Dit leidt tot zogenoemde endoplasmatische-reticulumstress, wat gepaard gaat met transcriptie van stressgenen, waaronder de interferongenen. Dit heeft weer als gevolg dat de JAK-STAT-'pathway' geactiveerd wordt en er allerlei pro-inflammatoire cytokines geproduceerd worden. Hierdoor worden neutrofielen en monocytten overactief ('trigger happy'), waardoor ze weefselschade kunnen veroorzaken.

Auto-inflammatie, waarbij vooral het aangeboren immuunsysteem overactief is, moet niet worden verward met auto-immuniteit. Auto-immuniteit wordt juist voornamelijk veroorzaakt door overactiviteit van het verworven immuunsysteem en wordt gekenmerkt door auto-reactieve T- of B-cellen.

Klinisch beeld

Het klinisch beeld van het VEXAS-syndroom is divers. Het begint vrijwel altijd op middelbare leeftijd (45-85 jaar; mediane leeftijd: > 65 jaar) met verhoogde ontstekingsparameters en symptomen van inflammatie, zoals koorts, artritis, chondritis, gewichtsverlies en pulmonale klachten.² Huidbetrokkenheid wordt gerapporteerd bij bijna 90% van de patiënten (figuur 3).



Figuur 3
Neutrofiële dermatose

Foto van de knie van een patiënt met het VEXAS-syndroom. Er zijn meerdere ontstekingsinfiltraten zichtbaar. Het beeld past bij een neutrofiële dermatose. (Afdrukt met toestemming van de belanghebbende.)

De prevalentie van het VEXAS-syndroom is niet bekend, maar in de ziekenhuizen van de auteurs van dit artikel zijn sinds de eerste beschrijving in 2020 al tientallen patiënten met dit ziektebeeld gediagnostiseerd. Bij een belangrijk deel van deze patiënten was ook door ons eerder een onvolledige diagnose gesteld.

Andere ziektebeelden die op het VEXAS-syndroom kunnen lijken zijn: 'relapsing' polychondritis, myelodysplastisch syndroom, Sweet-syndroom, reuscelarteriitis, ziekte van Still of polyarteriitis nodosa. Bij een atypische presentatie van een van deze diagnoses moet aan VEXAS worden gedacht, zeker wanneer de reguliere behandeling niet aanslaat.

Diagnostiek

Meestal is er bij VEXAS sprake van één of meerdere cytopenieën, waarbij vooral de macrocytaire anemie opvalt. Opvallend zijn ook de vacuolen in myeloïde en erytroïde voorlopercellen die in het veelal dysplastische beenmergaspiraats worden gezien. Vacuolisatie is een fenomeen dat voorkomt bij bijna alle patiënten met VEXAS, maar het kan in zeldzame gevallen ook voorkomen bij alcoholintoxicatie, koperdeficiëntie en zinkintoxicatie, en bij verschillende myeloïde neoplasmata.

Inmiddels is het in alle academische ziekenhuizen in Nederland mogelijk om een mutatie in *UBA1* aan te tonen ter bevestiging van de diagnose. Daarvoor kunnen zowel perifere-bloedcellen als beenmergcellen worden gebruikt. In het algemeen is het niet zinvol om een breed genpanel te bepalen gericht op auto-inflammatoire ziektebeelden, aangezien daarbij vooral gekeken wordt naar kiembaanmutaties die zich meestal op veel jongere leeftijd openbaren.

Histopathologisch onderzoek van de huidafwijkingen laat vaak een neutrofiële dermatose zien. Dit reactieve huidbeeld wordt gekenmerkt door een neutrofiel ontstekingsinfiltraat, soms met histologische kenmerken van een vasculitis.

Behandeling

Het VEXAS-syndroom gaat gepaard met een hoge mortaliteit. In het oorspronkelijke onderzoek van Beck en collega's overleed 40% van de patiënten binnen vijf jaar na de diagnose, merendeels als gevolg van de inflammatoire aandoening zelf of de complicaties van de behandeling. Die behandeling is ook moeizaam. Corticosteroïden zijn vaak tijdelijk effectief, maar afbouwen tot een dosering lager dan 10-15 mg is meestal niet mogelijk zonder dat de inflammatoire klachten weer opspelen. Andere geneesmiddelen die zijn geprobeerd, zijn onder andere anti-IL-1, anti-IL-6 en JAK-remmers.^{3,4,5}

Wij beginnen in het algemeen met een combinatie van prednisolon in een hoge dosering en tocilizumab, waarna de prednisolon wordt afgebouwd. Helaas werken de behandelingen meestal niet langdurig. Azacitidine – een pyrimidine-antagonist die vooral wordt ingezet bij patiënten met myelodysplastisch syndroom en bepaalde vormen van leukemie – heeft bij een beperkt deel van de patiënten een klinisch relevant effect.^{6,7} Uiteindelijk is een allogene stamceltransplantatie de enige curatieve behandeling, maar slechts een beperkt deel van de patiënten komt hiervoor in aanmerking gezien de leeftijd en klinische conditie.^{8,9}

Mede hierom is het essentieel dat dit ziektebeeld wordt herkend voordat significante orgaanschade is opgetreden, zodat tijdige verwijzing naar een hematologie-transplantatieafdeling met expertise kan worden overwogen.

Conclusie

Bij mannen vanaf de middelbare leeftijd die een multisystemisch inflammatoir beeld laten zien zonder infectie, moet de diagnose 'VEXAS-syndroom' worden overwogen, zeker wanneer er sprake is van een bijkomende macrocytaire anemie. Dankzij de mogelijkheid van gericht onderzoek naar een mutatie in het *UBA1*-gen is de diagnose eenvoudiger te stellen dan voorheen. Hierdoor kan onnodige diagnostiek, zoals de bepaling van een breed genpanel gericht op auto-inflammatoire ziektebeelden, worden vermeden.

- Online artikel en reageren op ntvg.nl/D7306
- Erasmus MC, afd. Interne Geneeskunde en Immunologie, Rotterdam: dr. P.L.A. van Daele, internist allergoloog-immunoloog. Radboudumc, afd. Interne Geneeskunde, Nijmegen: drs. C.I. van der Made, arts en promovendus. UMC Utrecht, afd. Reumatologie en Klinische Immunologie, Utrecht: dr. H.L. Leavis, internist klinisch immunoloog. Amsterdam UMC, afd. Interne Geneeskunde, Reumatologie en Klinische Immunologie, Amsterdam: dr. A.E. Hak, internist allergoloog-immunoloog. MUMC+, afd. Interne Geneeskunde, sectie Klinische Immunologie, Maastricht: drs. J. Potjewijd, internist klinisch immunoloog. UMC Groningen, afd. Reumatologie en Klinische Immunologie, Groningen: dr. A. Rutgers, internist allergoloog-immunoloog.
- Contact: Paul L.A. van Daele (p.l.a.vandaele@erasmusmc.nl)
- Belangenconflict en financiële ondersteuning: er zijn mogelijke belangen gemeld bij dit artikel. ICMJE-formulieren met de belangenverklaring van de auteurs zijn online beschikbaar bij dit artikel.
- Aanvaard op 21 december 2022
- Citeer als: Ned Tijdschr Geneeskd. 2023;167:D7306

Literatuur

1. Beck DB, Ferrada MA, Sikora KA, et al. Somatic Mutations in *UBA1* and Severe Adult-Onset Autoinflammatory Disease. *N Engl J Med*. 2020;383:2628-38. [doi:10.1056/NEJMoa2026834](https://doi.org/10.1056/NEJMoa2026834). [Medline](#)
2. Van der Made CI, Potjewijd J, Hoogstins A, et al. Adult-onset autoinflammation caused by somatic mutations in *UBA1*: A Dutch case series of patients with VEXAS. *J Allergy Clin Immunol*. 2022;149:432-9.e4. [Medline](#)
3. Heiblig M, Patel BA, Groarke EM, Bourbon E, Sujobert P. Toward a pathophysiology inspired treatment of VEXAS syndrome. *Semin Hematol*. 2021;58:239-46. [doi:10.1053/j.seminhematol.2021.09.001](https://doi.org/10.1053/j.seminhematol.2021.09.001). [Medline](#)
4. Bourbon E, Heiblig M, Gerfaud Valentin M, et al. Therapeutic options in VEXAS syndrome: insights from a retrospective series. *Blood*. 2021;137:3682-4. [doi:10.1182/blood.2020010177](https://doi.org/10.1182/blood.2020010177). [Medline](#)
5. Heiblig M, Ferrada MA, Koster MJ, et al. Ruxolitinib is more effective than other JAK inhibitors to treat VEXAS syndrome: a retrospective multicenter study. *Blood*. 2022;140:927-31. [doi:10.1182/blood.2022016642](https://doi.org/10.1182/blood.2022016642). [Medline](#)
6. Raaijmakers MHGP, Hermans M, Aalbers A, et al. Azacytidine treatment for VEXAS syndrome. *HemaSphere*. 2021;5:e661. [doi:10.1097/HS9.0000000000000661](https://doi.org/10.1097/HS9.0000000000000661). [Medline](#)
7. Comont T, Heiblig M, Rivière E, et al; French VEXAS study group, Groupe Francophone des Myélodysplasies (GFM) and MedecineInterne, Hémo et ONco (MINHEMON) group. Azacitidine for patients with Vacuoles, E1 Enzyme, X-linked, Autoinflammatory, Somatic syndrome (VEXAS) and myelodysplastic syndrome: data from the French VEXAS registry. *Br J Haematol*. 2022;196:969-74. [doi:10.1111/bjh.17893](https://doi.org/10.1111/bjh.17893). [Medline](#)
8. Gurnari C, McLornan DP. Update on VEXAS and role of allogeneic bone marrow transplant: Considerations on behalf of the Chronic Malignancies Working Party of the EBMT. *Bone Marrow Transplant*. 2022;57:1642-8. [doi:10.1038/s41409-022-01774-8](https://doi.org/10.1038/s41409-022-01774-8). [Medline](#)
9. Van Leeuwen-Kerkhoff N, de Witte MA, Heijstek MW, Leavis HL. Case report: Up-front allogeneic stem cell transplantation in a patient with the VEXAS syndrome. *Br J Haematol*. 2022;199:e12-5. [doi:10.1111/bjh.18424](https://doi.org/10.1111/bjh.18424). [Medline](#)

Kernpunten

- Het VEXAS-syndroom is een verworven multisystemische auto-inflammatoire aandoening die vooral voorkomt bij mannen van middelbare leeftijd.
- De aandoening wordt gekenmerkt door een mutatie in het *UBA1*-gen.
- De behandeling bestaat voornamelijk uit toediening van immunosuppressiva.
- Stamceltransplantatie is de enige curatieve behandeling.
- De mortaliteit van het VEXAS-syndroom is hoog.