

Morfometria e esqueletopia dos rins e vasos renais no "quati de cauda anelada" (*Nasua nasua*)

*Morphometry and skeletopy of kidneys and renal vessels in "ring-tailed coati" (*Nasua nasua*)*

Rafaela Dünkel Duarte¹ , Shirley Viana Peçanha¹ , Thais Mattos Estruc¹ , Renata Medeiros do Nascimento¹ , Carlos Augusto Santos Sousa^{2*} , Paulo Souza Júnior³ , Marcelo Abidu-Figueiredo¹ 

¹Universidade Federal Rural do Rio de Janeiro (UFRRJ), Seropédica, Rio de Janeiro, Brasil

²Universidade Federal do Acre (UFAC), Rio Branco, Acre, Brasil

³Universidade Federal do Pampa (UNIPAMPA), Uruguaiana, Rio Grande do Sul, Brasil

*Correspondente: carlos.sousa@ufac.br

Resumo

Nasua nasua é um carnívoro da família Procyonidae amplamente distribuído pela América do Sul. Detalhes de sua anatomia são fundamentais para a anatomia aplicada e o entendimento de sua história natural. Objetivou-se determinar a média do comprimento, largura, espessura e volume elipsoide dos rins, a média do comprimento das artérias e veias renais e revelar a esqueletopia dos rins e vasos renais em *N. nasua*. Para este propósito, 32 rins e os vasos renais de 16 espécimes cadavéricos (oito machos e oito fêmeas) foram dissecados e mensurados com um paquímetro digital. Os coeficientes de correlação linear de Pearson foram calculados entre o comprimento rostro-sacral e as variáveis dos rins e seus vasos. Os rins apresentaram formato de "feijão" e superfícies lisas e são unipapilados. Na média, os rins de *N. nasua* mediram 30x16x13 mm, sem diferença significativa entre antímeros ou sexos. O comprimento médio da artéria renal direita (1,74 ± 0,67 cm) foi maior que o da esquerda (1,26 ± 0,43 cm); o comprimento da veia renal direita (1,22 ± 0,34 cm) foi menor que o da esquerda (1,82 ± 0,46 cm) (p < 0,05). Em um macho (6,8%), foi identificada uma veia renal direita dupla como variação anatômica. Os polos craniais dos rins direito e esquerdo prevaleceram ao nível da vértebra L2, assumindo praticamente uma posição simétrica. Houve uma correlação positiva, moderada a elevada, entre o comprimento rostro-sacral com as dimensões renais e com o comprimento dos vasos renais. Os dados do presente estudo poderão vir a ser aplicados na interpretação do diagnóstico de nefropatias que cursam com alterações nas dimensões renais bem como contribuir no campo da anatomia comparada de carnívoros.

Palavras-chave: quati; carnívoros neotropicais; carnívoros selvagens; nefrologia.

Abstract

Nasua nasua is a carnivore belonging to the family Procyonidae and is widely distributed throughout South America. The details of its anatomy are fundamental to the application of anatomy and understanding of its natural history. This study aimed to measure the average length, width, thickness, and volume of the kidneys; the average length of the renal artery and vein, and to describe the renal and vessel skeletopy in *Nasua nasua*. For this purpose, 32 kidneys and renal vessels of 16 cadaveric specimens (eight male and eight female) were dissected and measured using a digital caliper. Pearson's correlation coefficients were calculated between the rostrum-sacral length and the renal and vessel variables. The kidneys had a "bean-shaped" aspect with smooth surfaces and were unipapillate. On average, the *N. nasua* kidneys measured 30 × 16 × 13 mm, with no significant difference between the sexes. The average right renal artery (1.74 ± 0.67 cm) was longer than the left (1.26 ± 0.43 cm), and the right renal vein (1.22 ± 0.34 cm) was shorter than the left renal vein (1.82 ± 0.46 cm) (p < 0.05). One male animal (6.8%) presented with a double right renal vein as an anatomical variation. Both the right and left kidney cranial poles prevailed at the level of the L2 vertebra, assuming a practically symmetrical position. There was a positive and moderate to high correlation between rostrum-sacral length and renal dimensions and renal vessel lengths. The present data may be useful for interpreting the diagnosis of nephropathies that affect renal dimensions in this species and may contribute to the comparative anatomy of carnivores.

Keywords: Neotropical carnivores; Nephrology; South American coati; Vascularization; Wild carnivores

Recebido: 24 de março de 2022. Aceito: 12 de maio de 2022. Publicado: 7 de julho de 2022.



Introdução

Estudos morfológicos envolvendo *Nasua nasua* ("quati de cauda anelada") são estimulantes, pois contribuem para a compreensão das características ecológicas de uma espécie distribuída por praticamente todo o continente sul-americano. Além disso, a anatomia, uma das ciências biomédicas mais antigas, é uma ferramenta crucial para a resolução de questões relacionadas à biologia e evolução das espécies, especialmente no que diz respeito às interações que envolvem o ambiente do habitat, alimentação e adaptações reprodutivas. Além disso, a morfologia das estruturas anatômicas revela a história natural de uma espécie ⁽¹⁾.

Nasua nasua (Linnaeus, 1766) é encontrado amplamente em toda a América do Sul e habita predominantemente as regiões da Mata Atlântica, Floresta Amazônica e Pantanal do Brasil ⁽²⁾. Pertencem à ordem Carnívora e família Procyonidae. Esta família é subdividida em duas subfamílias: Procioninae e Ailurinae. Os representantes da subfamília Procioninae incluem seis gêneros; na América do Sul, existem apenas os gêneros *Nasua*, *Procyon*, *Potos* e *Bassaricyon* ⁽³⁾.

Em cães domésticos, os rins são em forma de feijão e posicionados retroperitonealmente contra os músculos sublombares. A posição usual do rim direito é ventral às três primeiras vértebras lombares; o rim esquerdo é ventral à segunda a quarta vértebras lombares, embora possam ser observados mais caudalmente. O rim direito é mais fixo porque está profundamente encaixado no fígado e medialmente relacionado à glândula adrenal direita e à veia cava caudal, lateralmente à última costela e parede abdominal e ventralmente ao fígado e pâncreas. O rim esquerdo está cranialmente relacionado ao baço (ou estômago quando aumentado), medialmente à glândula adrenal esquerda e à aorta, lateralmente à parede abdominal e ventralmente ao cólon descendente ⁽⁴⁾.

Os rins dos gatos domésticos são relativamente grandes e têm uma aparência distinta com veias capsulares convergindo sobre a superfície em direção ao hilo. Eles são mais móveis que os rins dos cães, e o rim esquerdo pode ser deslocado cranial ou caudalmente de sua posição habitual abaixo da segunda a quinta vértebras lombares. Ambos os rins são palpáveis em gatos ⁽⁴⁾.

Cada rim possui um polo cranial e caudal, bordas medial e lateral e superfícies dorsal e ventral. A borda lateral convexa une os polos cranial e caudal. A borda medial tem uma reentrância (hilo) que define o seio renal. O seio contém o ureter, a artéria renal, a veia renal, os vasos linfáticos e os nervos. Dessas estruturas, a artéria renal é a mais dorsal e a veia renal a mais ventral. Normalmente, a veia renal é pareada em um ou ambos os

lados e, às vezes, a artéria renal também pode ser pareada ⁽⁵⁾. Normalmente, na maioria das espécies, a artéria renal direita é mais cranial do que a esquerda, devido à posição relativamente mais cranial do rim direito ⁽⁶⁾.

O conhecimento das medidas renais médias pode ajudar a diagnosticar diferentes doenças renais. Variações nestas medidas podem ocorrer nas nefropatias devido a processos hipertróficos e/ou atrofia ⁽⁷⁾. Portanto, é imperativo estabelecer um padrão de medidas renais típicas para cada espécie. Tem sido postulado a partir de estudos de necropsia em humanos que as variações nas dimensões e peso renais estão relacionadas ao sexo, sendo maiores no sexo masculino. O rim esquerdo é conhecido por ser maior que o rim direito, independentemente do sexo ⁽⁸⁾. No entanto, esta informação é escassa para animais selvagens.

Apesar do aumento da pesquisa básica e aplicada envolvendo animais silvestres, estudos anatômicos descrevendo a anatomia e vascularização renal nestas espécies são escassos. No entanto, no que diz respeito à morfologia, um pequeno número de estudos sobre essas espécies mostrou que é crucial obter informações anatômicas tanto para trabalhos futuros quanto para a preservação da espécie em cativeiro ou em habitats naturais. Portanto, este estudo determinou as variáveis morfométricas dos rins e vasos renais em *N. nasua* e comparou os dados, com ênfase na ordem Carnívora.

Materiais e Métodos

Este estudo foi aprovado pelo Comitê de Ética em Pesquisa da Universidade Federal Rural do Rio de Janeiro (018/2017). As disseções anatômicas foram realizadas em 16 cadáveres adultos de quatis de cauda anelada sem sinais visíveis de patologia renal: 8 machos e 8 fêmeas com comprimento rostro-sacral de $35,38 \pm 9,620$ cm e $35,56 \pm 5,500$ cm, respectivamente. Os espécimes foram obtidos da coleção do Laboratório de Ensino e Pesquisa em Morfologia de Animais Domésticos e Selvagens do Departamento de Anatomia Animal e Humana da Universidade Federal Rural do Rio de Janeiro.

Para fixação dos espécimes, o tórax foi aberto e dissecado, e o cateter uretral número 6 foi introduzido na aorta torácica. O sistema arterial foi então "lavado" com solução de NaCl a 0,9% e o cadáver foi fixado com solução de formol a 10%. Em seguida, uma solução aquosa (diluição 1:1) de Petrolátex S-65 (Refinaria Duque de Caxias-REDUC-Petrobras, Duque de Caxias-RJ) foi injetada juntamente com um corante (Xadrez®). Por fim, os espécimes foram imersos em caixa de polietileno de baixa densidade de 500 L contendo solução de formaldeído a 10% para completar os processos de fixação e polimerização do látex. Por fim, sete dias após a injeção do látex, os cadáveres foram

lavados em água corrente e suas cavidades peritoneais foram abertas e dissecadas para demonstração dos rins, seus respectivos vasos e esqueleto. As medidas renais (comprimento, largura e espessura) foram obtidas com paquímetro digital (0–150 mm, resolução de 0,01 mm, precisão $\pm 0,02$ mm).

O volume elipsóide de cada rim foi estimado de acordo com Sampaio ⁽⁹⁾ (1995). O comprimento e origem das artérias renais e ramos principais e o comprimento das veias renais também foram determinados. A média e o desvio padrão das medidas dos rins e vasos renais foram calculados e comparados entre os sexos usando o teste t de Student não pareado. Um teste Qui-quadrado (χ^2) foi realizado para testar a hipótese nula para o esqueleto dos rins direito e esquerdo. O coeficiente de correlação de Pearson ($-1 < r < 1$) estimou a relação entre as medidas renais e o comprimento rostro-sacral. As diferenças foram consideradas estatisticamente significativas em $P < 0,05$. Os dados foram analisados usando o software GraphPad Prism 5.

Resultados

Anatomia macroscópica

Ambos os rins eram simétricos e apresentavam um formato que lembra uma "semente de feijão". Eles eram acastanhados, pálidos, lisos em sua superfície e desprovidos de lobações. Os rins consistiam em um córtex renal externo e uma medula interna, com a pelve e a crista renal nos cortes longitudinal e transversal. Eram simples e unipapilares (Figuras 1 e 2).

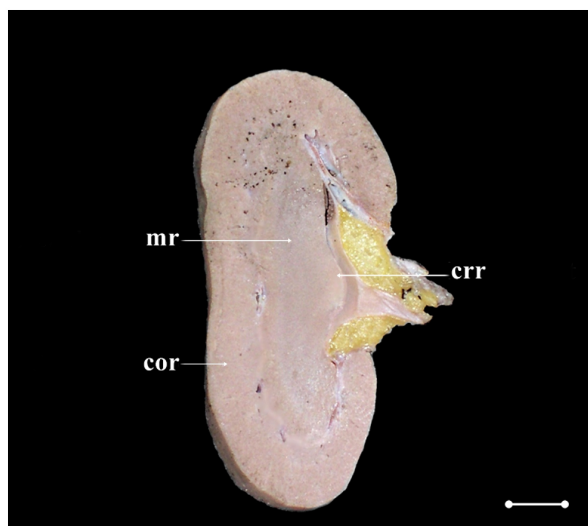


Figura 1. Fotomacrografia digital de corte longitudinal do rim esquerdo de espécime macho de *N. nasua*. mr, medula renal; cor, córtex renal; crr, crista renal. Barra de escala: 1,0 cm.

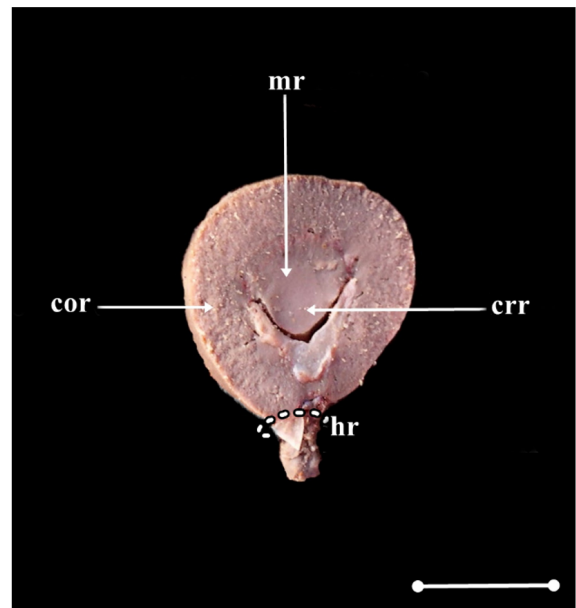


Figura 2. Fotomacrografia digital de corte transversal do rim esquerdo de espécime macho de *N. nasua*. mr, medula renal; cor, córtex renal; crr, crista renal; hr, hilo renal. Barra de escala: 1,0 cm.

A média das medidas dos rins esquerdo e direito dos quatis não diferiram, apesar das diferenças antiméricas significativas nos comprimentos das artérias e veias renais (Tabela 1).

Tabela 1. Média \pm desvio padrão das medidas renais e vasculares (cm) em *N. nasua* (n = 16). O valor P foi calculado usando o teste t de Student e comparado com a média entre os antímeros

	<i>N. nasua</i> (n = 16)		
	Direito	Esquerdo	Valor de P
Comprimento renal	2,93 \pm 0,47	3,02 \pm 0,52	0,6
Largura renal	1,63 \pm 0,23	1,58 \pm 0,19	0,49
Espessura renal	1,37 \pm 0,19	1,38 \pm 0,28	0,88
Volume elipsoide (cm ³)	3,56 \pm 1,51	3,60 \pm 1,68	0,94
Comprimento da artéria renal	1,74 \pm 0,67	1,26 \pm 0,43	0,02*
Comprimento da veia renal	1,22 \pm 0,34	1,83 \pm 0,47	< 0,01*

*significativamente diferente ($p < 0,05$).

A média das medidas de rins e vasos renais não diferiram entre os sexos (Tabela 2).

A esqueletopia do polo cranial do rim direito prevaleceu no nível L2 ou L3 em 68,8% das amostras. Além disso, o polo cranial do rim esquerdo predominou em L2 ou caudalmente em 56,3% dos animais (Tabela 3).

Tabela 2. Média \pm desvio padrão das medidas renais e vasculares (cm) em *N. nasua* (n = 16), separadas por sexo. Os valores de *P* foram calculados usando o teste *t* de Student e comparados com as médias entre os sexos

	<i>Nasua nasua</i>			
	Machos	Fêmeas	Valor de P	Geral
	(n = 8)	(n = 8)		(n = 16)
Comprimento do rim direito	2,83 \pm 0,37	3,03 \pm 0,56	0,41	2,93 \pm 0,47
Comprimento do rim esquerdo	2,99 \pm 0,51	3,05 \pm 0,57	0,84	3,02 \pm 0,52
Largura do rim direito	1,53 \pm 0,15	1,73 \pm 0,25	0,07	1,63 \pm 0,22
Largura do rim esquerdo	1,53 \pm 0,01	1,63 \pm 0,25	0,3	1,58 \pm 0,19
Espessura do rim direito	1,31 \pm 0,18	1,42 \pm 0,20	0,24	1,37 \pm 0,19
Espessura do rim esquerdo	1,37 \pm 0,32	1,39 \pm 0,25	0,84	1,38 \pm 0,28
Volume elipsoide do rim direito (cm ³)	3,03 \pm 0,99	4,09 \pm 1,80	0,16	3,56 \pm 1,51
Volume elipsoide do rim esquerdo (cm ³)	3,37 \pm 1,46	3,83 \pm 1,95	0,6	3,60 \pm 1,68
Comprimento da artéria renal direita	1,76 \pm 0,78	1,72 \pm 0,58	0,9	1,74 \pm 0,67
Comprimento da artéria renal esquerda	1,15 \pm 0,48	1,38 \pm 0,38	0,31	1,26 \pm 0,43
Comprimento da veia renal direita	1,11 \pm 0,38	1,34 \pm 0,28	0,19	1,22 \pm 0,34
Comprimento da veia renal esquerda	1,84 \pm 0,50	1,81 \pm 0,46	0,9	1,82 \pm 0,46

*significativamente diferente ($p < 0,05$).**Tabela 3.** Frequências absolutas (FA) e percentuais simples (FPS) da esqueletopia do rim direito e esquerdo em *N. nasua* (n = 16), separadas por sexo

Esqueletopia	Machos (n = 8)				Fêmeas (n = 8)			
	Direito		Esquerdo		Direito		Esquerdo	
	FA	FPS	FA	FPS	FA	FPS	FA	FPS
L1 - L2	2	25%	-	-	1	12,50%	-	-
L2 - L3	1	12,50%	2	25%	2	25%	2	25%
L3 - L4	-	-	1	12,50%	-	-	-	-
L4 - L5	-	-	-	-	-	-	1	12,50%
L1 - L3	2	25%	4	50%	-	-	3	37,50%
L2 - L4	3	37,50%	1	12,50%	4	50%	1	12,50%
L3 - L5	-	-	-	-	1	12,50%	1	12,50%

*significativamente diferente ($P < 0,05$).

O comprimento rostro-sacral médio foi de 35,47 \pm 7,57 cm (n = 16), sendo 35,38 \pm 9,62 cm no sexo masculino (n = 8) e 35,56 \pm 5,49 cm no sexo feminino (n = 8), sem diferenças estatisticamente significativas ($P = 0,96$). Ao considerar toda a amostra (n = 16), o comprimento rostro-sacral correlacionou-se positiva e significativamente com comprimentos renais direito e esquerdo, volumes renais, comprimentos de artérias renais e comprimentos de veias renais (Tabela 4), exceto comprimento da artéria renal esquerda. Por outro lado, os coeficientes calculados separadamente por sexo ainda demonstraram correlação positiva entre essas medidas, mas nem sempre foram estatisticamente significantes

(Tabelas 5 e 6).

Vasos renais

O comprimento médio da artéria renal direita (1,74 \pm 0,67 cm) foi significativamente maior que o da artéria renal esquerda (1,26 \pm 0,43 cm). Em todos os machos (n = 08) e fêmeas (n = 8), as artérias renais foram dissecadas e emergiram diretamente da aorta abdominal como um único vaso (Figura 3).

Tabela 4. Coeficiente de correlação de Pearson ("r") entre o comprimento rostro-sacral (CRS), e comprimento e volume renal, e comprimento dos vasos em *N. nasua* (n = 16)

<i>N. nasua</i> (n = 16)	Direito		Esquerdo	
	r	Valor de P	r	Valor de P
CRS × comprimento renal	0,68	0,0041*	0,8	0,0002*
CRS × comprimento da artéria renal	0,69	0,0030*	0,41	0,1189
CRS × comprimento da veia renal	0,71	0,0022*	0,62	0,0110*
CRS × volume elipsoide renal (cm ³)	0,57	0,0214*	0,71	0,0021*

*significativamente diferente (P < 0,05).

Tabela 5. Coeficiente de correlação de Pearson ("r") entre o comprimento rostro-sacral (CRS) e comprimento e volume renal, e comprimentos dos vasos em machos de *N. nasua* (n = 8)

Machos (n = 8)	Direito		Esquerdo	
	r	Valor de P	r	Valor de P
CRS × comprimento renal	0,7	0,0528	0,88	0,004*
CRS × comprimento da artéria renal	0,78	0,0227*	0,45	0,2652
CRS × comprimento da veia renal	0,84	0,0095*	0,63	0,0939
CRS × volume elipsoide renal (cm ³)	0,61	0,1083	0,84	0,0088*

*significativamente diferente (P < 0,05).

Tabela 6. Coeficiente de correlação de Pearson ("r") entre o comprimento rostro-sacral (CRS) e comprimento e volume

Fêmeas (n = 8)	Direito		Esquerdo	
	r	Valor de P	r	Valor de P
CRS × comprimento renal	0,85	0,0076*	0,78	0,0236*
CRS × comprimento da artéria renal	0,51	0,1982	0,37	0,3738
CRS × comprimento da veia renal	0,57	0,1424	0,64	0,0874
CRS × volume elipsoide renal (cm ³)	0,81	0,0155*	0,69	0,0565

*significativamente diferente (P < 0,05).

A artéria renal direita surgiu no nível de L1 em 12,5% dos machos, entre L1 e L2 em 12,5%, L2 em 62,5% e L3 em 12,5%. A artéria renal esquerda surgiu no nível de L1 em 12,5% dos machos, L2 em 50%, entre L2 e L3 em 12,5% e L3 em 25%. Nas fêmeas, a artéria renal direita emergiu no nível de L1 em 12,5%, L2 em 25%,

entre L2 e L3 em 25% e L3 em 37,5%. A artéria renal esquerda surgiu nos níveis L2 (62,5%), L3 (25%) e L4 (12,5%). As artérias renais emitiam ramos para a glândula adrenal ipsilateral e o ureter.

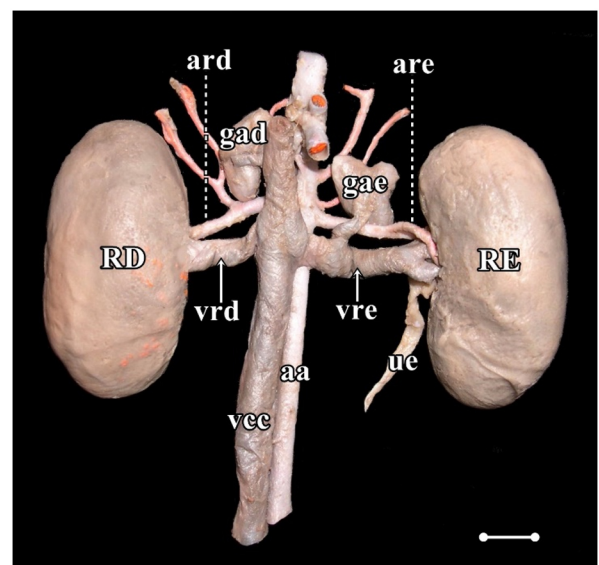


Figura 3. Fotomicrografia digital da vista ventral de ambos os rins e vasos renais de um espécime macho de *N. nasua*. aa, aorta abdominal; vcc, veia cava caudal; RE, rim esquerdo; gae, glândula adrenal esquerda; are, artéria renal esquerda; vre, veia renal esquerda; ue, ureter esquerdo; RD, rim direito; gad, glândula adrenal direita; ard, artéria renal direita; vrde, veia renal direita; Barra de escala: 1,0 cm.

Veias

O comprimento médio da veia renal direita ($1,22 \pm 0,34$ cm) foi significativamente menor que o da veia renal esquerda ($1,82 \pm 0,46$ cm). A veia renal era uma veia única em 15 animais (93,8%); entretanto, um espécime do sexo masculino apresentou duplicação da veia renal direita (6,2%).

Nos machos, a veia renal direita drenava para a veia cava caudal ao nível de L1 e L2 em 12,5%, L2 em 62,5% e L3 em 25%. A veia renal esquerda dirigiu-se à veia cava caudal ao nível de L1 e L2 em 12,5%, L2 em 50%, L2 e L3 em 12,5% e L3 em 25% dos quatis machos.

Nas fêmeas, a veia renal direita drenava para a veia cava caudal no nível de L1 em 12,5%, L2 em 25%, entre L2 e L3 em 25% e L3 em 37,5%. A veia renal esquerda surgiu ao nível de L2 e L3 em 62,5% e L3 em 37,5% dos espécimes fêmeas.

Discussão

Medidas renais e esquelotopia

Em média, os rins de *N. nasua* mediam aproximadamente $30 \times 16 \times 13$ mm; assim, estes são menores que os rins da maioria dos carnívoros. Os rins do cão doméstico são aproximadamente $60-90 \times 40-50 \times 30 \times 40$ mm⁽⁵⁾, *Lycalopex gymnocercus* $45 \times 24 \times 21$ mm⁽¹⁰⁾, *Cerdocyon thous* $43-55 \times 21-29 \times 18-30$ mm⁽¹¹⁾, e gatos domésticos ($38 \times 24 \times 23$ mm)⁽¹²⁾. Dentre as espécies descritas, apenas *Mustela putorius furo* apresenta dimensões médias do rim ($24-30 \times 12-13,5 \times 11 \times 13,5$ mm)⁽¹³⁾ próximas às de *N. nasua*. Como consequência, o volume elipsoidal médio de rins de *N. nasua* ($3,6$ cm³) também é menor que *C. thous* ($14-16$ cm³)⁽¹¹⁾, *L. gymnocercus* ($11-12$ cm³)⁽¹⁰⁾, e gato doméstico ($9-12$ cm³)⁽¹²⁾.

Essas diferenças nas medidas renais entre carnívoros podem se correlacionar com o tamanho corporal da espécie. De fato, todas as medidas renais foram positivamente e significativamente correlacionadas com o comprimento rostro-sacral em *N. nasua* ($r > 0,5$ e $P < 0,05$). O mesmo, foi relatado para o volume elipsoidal em gatos domésticos⁽¹²⁾.

As medidas renais são relevantes para as decisões clínicas e servem como substitutos para a reserva funcional renal⁽¹⁴⁾. Além disso, os valores morfométricos fornecem pistas indiretas sobre a progressão e estabilidade da doença renal. Infelizmente, há uma falta de informação sobre os tamanhos dos rins de espécies comumente cuidadas na medicina de animais selvagens. Entre as doenças renais comuns na natureza, a dirofose pode afetar *N. nasua*⁽¹⁵⁾.

O conjunto de dimensões renais relatado neste estudo serve como parâmetro preliminar para interpretação dos achados de imagem e necropsia em *N. nasua*. No entanto, esses dados devem ser aplicados com cautela, pois o tamanho corporal de um espécime em particular pode resultar em um rim normal com dimensões maiores ou menores do que as propostas em nosso estudo. Por exemplo, em indivíduos de *C. thous*, os rins da população do sul eram significativamente maiores, provavelmente por causa de diferentes tamanhos corporais e dietas⁽¹¹⁾. Além disso, a presente amostra de quatis forneceu dados de adultos jovens de vida livre, enquanto animais de cativeiro certamente têm uma dieta diferente e são mais longevos. Adicionalmente, as interações antropogênicas podem incluir quatis propensos à obesidade⁽¹⁶⁾. Um estudo ultrassonográfico abdominal em sete *N. nasua*⁽¹⁷⁾ revelou dimensões renais ($3,0 \times 1,8 \times 1,6$ cm) muito próximas aos nossos dados, confirmando a confiabilidade da base morfométrica. Esses aspectos devem ser considerados na interpretação de nossos achados.

Apesar da forte correlação entre dimensões renais e tamanho corporal em *N. nasua*, não houve diferenças nas medidas renais entre os sexos. Uma explicação é que os comprimentos rostro-sacrais foram semelhantes entre machos e fêmeas ($P > 0,05$) em nossa amostra. No entanto, relatórios biométricos indicam que quatis machos são geralmente maiores^(16, 18). *L. gymnocercus*⁽¹⁰⁾ e *C. thous*⁽¹¹⁾ são outros exemplos de carnívoros em que as dimensões renais não diferem entre os sexos. No entanto, vários estudos de imagem sugeriram que os rins de cães machos são significativamente maiores⁽¹⁹⁻²²⁾.

Conforme relatado em *C. thous*⁽¹¹⁾, *L. gymnocercus*⁽¹⁰⁾ e cães domésticos⁽²¹⁾, as dimensões renais não diferiram entre os antímeros em *N. nasua*. No entanto, em gatos domésticos, apenas os machos têm rins esquerdos maiores⁽¹²⁾.

Os rins em forma de feijão ou ovoides observados em *N. nasua* representam uma característica observada em outros carnívoros como cães domésticos⁽⁵⁾ e gatos⁽¹²⁾, *L. gymnocercus*⁽¹⁰⁾, *C. thous*⁽¹¹⁾ e *M. p. furo*⁽¹³⁾. No entanto, os rins em forma de feijão não são sinapomórficos em espécies de Carnívora. Por exemplo, Lontra possui um rim multilobular elíptico que apresenta lobos na superfície do órgão⁽²³⁾. Além disso, um estudo de ultrassom abdominal revelou uma forma oval dos rins de *N. nasua*⁽¹⁷⁾.

A esquelotopia do polo cranial do rim direito predominou caudalmente ou ao nível de L2 (68,5%), enquanto o polo cranial do rim esquerdo predominou caudalmente ou ao nível de L2 (56,3%). Com o polo cranial ao nível de L2 ou caudalmente, ambos os rins podem ser, pelo menos parcialmente, identificados à palpação abdominal durante o exame clínico. Com base nos dados esqueléticos, os rins direito e esquerdo são considerados praticamente no mesmo nível vertebral, embora um estudo de ultrassonografia abdominal tenha sugerido que o rim direito é ligeiramente cranial em *N. nasua*⁽¹⁷⁾. Esse posicionamento simétrico no mesmo nível vertebral difere de relatos anteriores em outros carnívoros. *C. thous*⁽¹¹⁾, cães⁽⁵⁾ e gatos domésticos⁽¹²⁾, e *M. p. furo*⁽¹³⁾ têm o rim direito geralmente cranial ao esquerdo, semelhante a outros mamíferos silvestres como *Didelphis albiventris*⁽²⁴⁾. Um rim direito posicionado cranialmente também é prevalente entre ungulados domésticos, exceto porcos⁽²⁵⁾.

Vasos renais

Em *N. nasua*, a artéria renal direita é mais longa que a artéria renal esquerda e a veia renal esquerda é mais longa que a veia direita. Isso confirmou nossas expectativas, pois a aorta abdominal está posicionada ligeiramente à esquerda e a veia cava caudal à direita do plano mediano. No entanto, a artéria renal direita não é mais longa em *C. thous*⁽¹¹⁾, *L. gymnocercus*⁽¹⁰⁾ e felinos

domésticos⁽¹²⁾. Como nos quatis, a veia renal esquerda é mais longa em cães domésticos⁽⁵⁾, *L. gymnocercus*⁽¹⁰⁾, *C. thous*⁽¹¹⁾ e gatos domésticos⁽¹²⁾.

Um espécime macho tinha uma veia renal direita duplicada. A observação da veia renal dupla foi relatada em cães domésticos como sendo tão rara quanto 1%, mas também restrita à veia direita^(26,27). Veias renais duplas e triplas direitas foram descritas em carnívoros domésticos^(28,29) e selvagens, como *Leopardus pardalis*⁽³⁰⁾, *Leopardus tigrinus*⁽³¹⁾ e *Puma concolor*⁽³²⁾. Portanto, a variação no número de vasos renais, especialmente as veias renais duplas direitas, deve ser considerada no planejamento da cirurgia renal para carnívoros.

Conclusão

Os rins de *N. nasua* têm uma forma semelhante à da maioria das outras espécies de carnívoros; entretanto, os rins direito e esquerdo são simétricos dentro da cavidade. Além disso, os rins de *N. nasua* não diferiram entre os sexos. Nossos dados podem servir de base para reconhecer um rim aumentado ou reduzido durante procedimentos médicos em animais selvagens; no entanto, a correlação positiva e forte das dimensões dos rins com o tamanho corporal individual também deve ser considerada.

Declaração de conflito de interesse

Os autores declaram não ter conflito de interesse.

Contribuições do autor

Curadoria de dados: R.D. Duarte e S.V. Peçanha; *Análise formal:* T. M. Estruc e R. M. Nascimento; *Investigação:* R.D. Duarte e S.V. Peçanha; *Metodologia:* R.D. Duarte, S.V. Peçanha, T. M. Estruc e R. M. Nascimento; *Recursos:* M. A. Figueiredo; *Supervisão:* C. A. Santos-Sousa, P. Souza-Júnior e M. A. Figueiredo; *Validação:* C. A. Santos-Sousa, P. Souza-Júnior e M. A. Figueiredo; *Visualização:* T. M. Estruc e R. M. Nascimento; *Redação (esboço original):* M. A. Figueiredo; *Redação (revisão e edição):* C. A. Santos-Sousa e P. Souza-Júnior. Todos os autores leram e aprovaram a versão final do manuscrito.

Agradecimentos

Este estudo foi financiado em parte pelo Conselho Nacional de Desenvolvimento Científico e Tecnológico (CNPq), Fundação de Amparo à Pesquisa do Estado do Rio de Janeiro (FAPERJ) e Coordenação de Aperfeiçoamento de Pessoal de Nível Superior (CAPES) Código Financeiro 001.

Referências

1. Assunção MPB, Oliveira TAD, Oliveira, TS, Oliveira, LP, Silva DCO, Barros RAC, Silva Z. Comparative anatomy of abdominal aorta in coati (*Nasua nasua*). International Journal of Advanced Engineering Research and Science. 2019;6:259-267.

Disponível em: <https://doi.org/10.22161/ijaers.6.2.32>

2. Trovati GR, Brito BA, Duarte JMB. Habitat use and home range of brown-nosed coati. (*Nasua nasua*) Carnivora: Procyonidae in the Brazilian cerrado biome. Revista de Biologia Tropical. 2010;58:1069-1077.

3. Santos VA, Beisiegel BM. A dieta de *Nasua nasua* (Linnaeus, 1766) no Parque Ecológico do Tietê. SP. Revista Brasileira de Zootecias. 2006; 8:195-198.

4. Dyce KM, Sack WO, Wensing CJG. Tratado de Anatomia Veterinária, 5th edition. Rio de Janeiro: Elsevier, 2019.

5. Evans HE, DeLahunta A. Miller's Anatomy of the Dog. 4th edition. St Louis (MO): Saunders Elsevier, 2013.

6. Nickel RA, Schummer E, Seiferle. The anatomy of the domestic animals Berlin: Verlag Paul Parey, 1981.

7. Elkin. M. Kidney size. In: _____ (Ed.). Radiology of the urinary system. Boston: Little. Brown and Company, 1980. p.1014-1032.

8. Moell. H. Size of normal kidneys. Acta radiologica. 1956;46:640-5.

9. Sampaio FJ. Theoretical kidney volume versus real kidney volume: comparative evaluation in fetuses. Surgical and Radiologic Anatomy. 1995;17:71-75. Disponível em: <https://doi.org/10.1007/bf01629504>

10. Souza EC, Leao Neto LF, Santos EAR, Abidu-Figueiredo M, Carvalho AD, Souza Junior P. Caracterización anatómica de los riñones del Zorro Pampeano (*Lycalopex gymnocercus*): morfometría y vasos renales. Revista Electrónica de Veterinaria. 2018;19:1-8.

11. Souza-Junior P, Souza EC, Viana-Peçanha S, Bernardes FCS, Montana MM, Abidu-Figueiredo M. Dimensions and skeleton of kidneys in two populations of *Cercopithecus thous* (Linnaeus, 1766). Acta Veterinaria Brasilica. 2020;14:106-114. Disponível em: <https://doi.org/10.21708/avb.2020.14.2.9126>

12. Stocco AV, Sousa CAS, Gomes MS, Souza Junior P, Abidu-Figueiredo M. Is there a difference between the right and left kidney? A macroscopic approach in Brazilian Shorthair Cat. Arquivo Brasileiro de Medicina Veterinária e Zootecnia. 2016;68:1137-1144. Disponível em: <https://doi.org/10.1590/1678-4162-8339>

13. Evans H, An NQ. Anatomy of the ferret. In: Fox JG, Marini RP. Biology and Diseases of the Ferret. 3rd edition. Oxford (UK): Wiley Blackwell, 2014. p. 23-68.

14. Moorthy HK, Venugopal P. Measurement of renal dimensions in vivo: A critical appraisal. Indian Journal of Urology. 2011;27:169-175. Disponível em: <https://doi.org/10.4103/0970-1591.82832>

15. Milanelo L, Moreira MB, Fitorra LS, Petri BSS, Alves M, Santos AC. Occurrence of parasitism by *Diocotophyma renale* in ring-tailed coatis (*Nasua nasua*) of the Tiete Ecological Park, São Paulo, Brazil. Pesquisa Veterinaria Brasileira. 2009;29:959-962. Disponível em: <https://doi.org/10.1590/S0100-736X2009001200001>

16. Ferro BS, Hippólito AG, Castiglioni MCR, Junior JIDSS, Teixeira CR, Gonçalves RAB, Melchert A. Medidas biométricas, avaliação do escore corporal e índice de massa corpórea em Quatis (*Nasua nasua*) de vida livre da região Centro Sul do estado de São Paulo, Brasil. Acta Scientiae Veterinariae. 2019;47:1639-45.

17. Ribeiro RG, Costa APA, Bragato N, Fonseca AM, Duque JCM, Prado TD, Silva ACR, Borges NC. Normal sonographic anatomy of the abdomen of coatis (*Nasua nasua* Linnaeus 1766).

- BMC Veterinary Research. 2013;9:124-134. Disponível em: <https://doi.org/10.1186/1746-6148-9-124>
18. Gompper ME, Decker DM. *Nasua nasua*. Mammalian Species 1998; 580: 1–9. Disponível em: <https://doi.org/10.2307/3504444>
19. Lobacz MA, Sullivan M, Mellor D, Hammond G, Labruyère J, Dennis R. Effect of breed, age, weight and gender on radiographic renal size in the dog. Veterinary Radiology and Ultrasound. 2012;53:437-441. Disponível em: <https://doi.org/10.1111/j.1740-8261.2012.01937.x>
20. Mareschal A, d'Anjou MA, Moreau M, Alexander K, Beauregard G. Ultrasonographic measurement of kidney-to-aorta ratio as a method of estimating renal size in dogs. Veterinary Radiology and Ultrasound. 2007;48:434-438. Disponível em: <https://doi.org/10.1111/j.1740-8261.2007.00274.x>
21. Sampaio KMOR, Araújo RB. Ultrassonografia de características lineares e estimativas do volume de rins de cães. Arquivo Brasileiro de Medicina Veterinária e Zootecnia. 2002;54:248-254. Disponível em: <https://doi.org/10.1590/S0102-09352002000300005>
22. Sohn J, Yun S, Lee J, Chang D, Choi M, Yoon J. Reestablishment of radiographic kidney size in Miniature Schnauzer dogs. Journal of Veterinary Medical Science. 2016;78:1805–1810. Disponível em: <https://doi.org/10.1292/jvms.16-0003>
23. Baitchman, EJ, Kollias, GV. Clinical anatomy of the North American river otter (*Lontra canadensis*). Journal of Zoo and Wildlife Medicine. 2000;31:473-483. Disponível em: [https://doi.org/10.1638/1042-7260\(2000\)031\[0473:caotna\]2.0.co;2](https://doi.org/10.1638/1042-7260(2000)031[0473:caotna]2.0.co;2)
24. Peçanha SV, Dünkel-Duarte R, Bernardes FCS, Estruc TM, do Nascimento RM, Dos Santos-Sousa CA, de Souza Junior P, Abidu-Figueiredo M. Anatomical characterization of the kidneys of *Didelphis aurita* (Didelphimorphia: Didelphidae). Folia Morphologica. 2020; 5:805-810. Disponível em: <https://doi.org/10.5603/FM.a2020.0006>
25. König HE, Maielr J, Liebich HG. Systema urinarium. In: König HE, Liebich HG. Veterinary Anatomy of Domestic Animals, 6th edition, New York, NY: Schattauer. 2016. p. 399-410.
26. Reis RH, Tepe P. Variations in the pattern of renal vessels and their relation to the type posterior vena cava in the dog (*Canis familiaris*). American Journal of Anatomy. 1956; 99:1-15. Disponível em: <https://doi.org/10.1002/aja.1000990102>
27. Fagundes GM, Souza A, Borelli V, Riella ACM. Contribuição ao estudo da drenagem sanguínea do rim de cães (*Canis familiaris* – Linnaeus, 1758). Biotemas. 1990;3:117-127.
28. Campos CBA, Rocha OS, Abidu-Figueiredo M. Veia renal dupla em gatos: relato de casos. Revista Acadêmica de Ciências Agrárias e Ambientais. 2014;12:127-131. Disponível em: <https://doi.org/10.7213/academica.12.02.AO06>
29. Stocco AV, Stocco NV, Santos-Sousa CA, Abidu-Figueiredo M. Veia renal tripla em gato: relato de casos. Revista Portuguesa de Ciências Veterinárias. 2014;109:120-122.
30. Stocco AV, Silva SC, Toledo KS, Sousa CAS, Carvalho RBJ, Abidu-Figueiredo M. Veia renal direita dupla em jaguatirica (*Leopardus pardalis*): relato de caso. Revista Portuguesa de Ciências Veterinárias. 2017;112:83-86.
31. Stocco AV, Silva SC, Toledo KS, Sousa CAS, Carvalho RBJ, Abidu-Figueiredo M. Duplicidade da veia renal direita em gato-do-mato- pequeno (*Leopardus guttulus*): relato de caso. Revista Acadêmica de Ciência Animal. 2018;16:1-6.
32. Stocco A, Oliveira R, Santos-Sousa CA, Júnior P, Abidu-Figueiredo M. Duplicity of the right renal vein in *Puma concolor* (Carnivora: Felidae): a case report. Acta Scientiae Anatomica 2018;1:29-32.