

Petra Grahn, Jarkko Jokihäär, Markus Pääkkönen, Janne Soikkeli ja Yrjänä Nietosvaara

Olkahermopunoksen syntymävaurio

Olkahermopunoksen syntymävaurio johtuu synnytyksessä hermojuuriin kohdistuvasta liian kovasta venytyksestä. Suurin osa vaurioista paranee muutamassa kuukaudessa itsestään, mutta pahimmillaan yläraaja voi jäädä täysin toimimattomaksi. Lähetä yliopistosairaalaan tehdään, mikäli vastasyntyneen yläraaja on täysin veltto tai lapsen yläraajan toiminta ei ole toipunut täysin normaaliksi kuukaudessa. Päivittäinen liikeharjoittelu aloitetaan kaikissa tapauksissa jo synnytyslaitoksella. Noin puolet pysyvän vaurion saaneista lapsista hyötyy botuliinitoksiiniruiskeista tai leikkaushoidosta.

Olkahermopunoksen syntymävaurion riski on Suomessa 0,2–0,4 % (1,2). Vaurio on useimmiten lievä ja paranee itsestään muutamassa kuukaudessa (3–5). Joka kuudennelle potilaalle jää kuitenkin pysyvä vaurio, joka aiheuttaa eriasteista toiminnallista haittaa (4–6). Lapsella, jonka yläraajan liikeala tai voima eivät palaudu täysin vastaamaan tervettä ensimmäisen elinvuoden aikana, on olkapunoksen pysyvä syntymävaurio. Pysyvä vaurio voi liikerajoitusten lisäksi aiheuttaa raaajan kasvun hidastumista, ulkonäköhaittaa ja kroonista kipua.

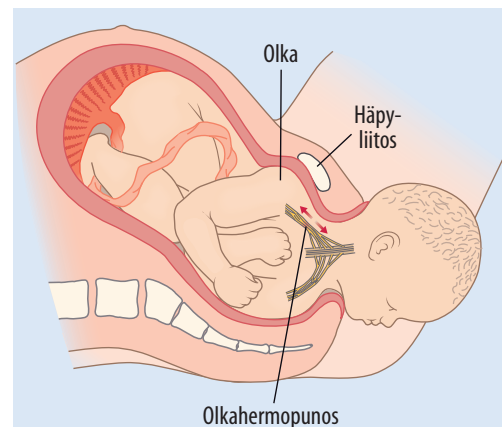
Toimimattomien nivelten liikelaajuus pyritään säilyttämään passiivisilla liikeharjoituksilla, joita lapsen vanhemmat toteuttavat yksilöllisesti laaditun harjoitusohjelman mukaisesti. Hoito botuliinitoksiinilla ja lastalla on aiheellista, mikäli alle vuoden ikäisen lapsen olan uloskierto rajoittuu. Olkahermopunoksen pysyvän syntymävaurion saaneista lapsista osan ennustetta voidaan parantaa leikkaushoidolla (7). Noin puolelle pysyvän vaurion saaneista tehdään yksi tai useampi leikkaustoimenpide kasvuiässä (7,8).

Vastasyntyneen lapsen olkahermopunoksen syntymävaurion vaikeutta ei voida luotettavasti ennustaa. Päätös leikkaushoidosta ja leikkauksen toteutus vaativat pitkää kokemusta (7). Pysyvä vaurio johtaa hoitamattomana olkanivelen sijoiltaanmenoon yli puolella potilaista (3,8). Suosittelemme, että olkahermopunoksen syn-

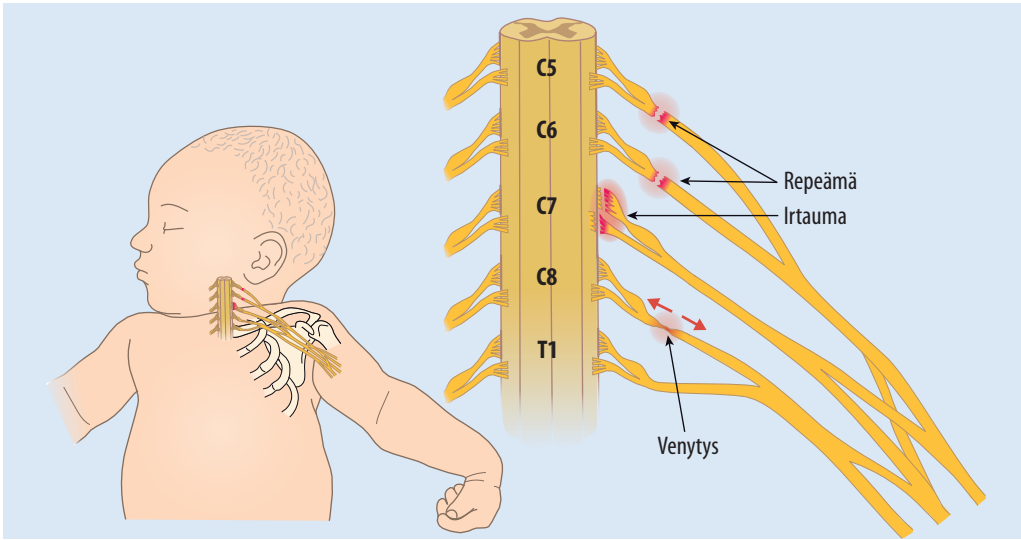
tymävaurioiden hoito keskitettäisiin maamme yliopistosairaaloihin.

Vaurion syntymekanismi

Olkahermopunoksen syntymävaurio aiheutuu usein hartiadystokiasta eli tilanteesta, jossa hartioiden ulosautto synnytyksessä on vaikeutunut (KUVA 1). Dystokiatilanteessa olkahermopunokseen kohdistuu venytys, joka voi johtaa eriasteisiin hermovaurioihin: aksotonmeesita-soiset vauriot paranevat yleensä itsestään, mutta neurotmeesi- ja avulsiovammat aiheuttavat poikkeuksetta jonkinasteisen pysyvän vaurion (KUVA 2).



KUVA 1. Noin puolet olkahermopunoksen syntymävaurioista johtuu hartiadystokiasta, jossa etummainen hartia jää synnytyksessä kiinni häpyliitoksen kohdalle ja vaikeuttaa sekä hidastaa lapsen ulosauttoa.



KUVA 2. Olkahermopunoksen yläosan (C5–C7) vauriossa vastasyntyneellä on "waiters tip" -virheasento (olka sisäänkierrossa, kyynärnível ojentuneena, ranne koukussa). Totaalivauriossa kaikki juuret (C5–T1) ovat vaurioituneet ja myös sormien toiminta on heikkoa tai puuttuu, jolloin koko yläraaja on täysin veltto ja toimimaton. Hermojuurivaurion vaikeus vaihtelee: Lievimmissä vaurioissa osa hermosäikeistä on katkennut, mutta hermojuuren tukirakenteet ovat jääneet ehjiksi. Vaikeimmissä vaurioissa hermojuuri on joko revennyt tai irronnut selkäytimestä.

Syntyvän lapsen ja synnytyiskanavan koon välinen epäsuhta on hartiadystokian riskitekijä, mutta sitä on usein mahdotonta havaita luotettavasti etukäteen (9). Hartiadystokian lisäksi olkahermopunoksen syntymävaurion riskiä lisäävät syntyvän lapsen makrosomia (syntymäpaino yli 3 500 g), raskausdiabetes ja poikkeava tarjonta (9,10). Noin puolella olkahermopunoksen vaurion saaneista lapsista ei ole ollut ennalta tunnistettavia synnytykseen liittyviä riskitekijöitä (9,10).

Raivotarjonnassa olkahermopunoksen syntymävaurio etenee ylhäältä alaspäin ja rajoittuu valtaosassa tapauksia 2–3 ylimmän hermojuuren alueelle (C5–7) (KUVA 2).

Diagnoosi

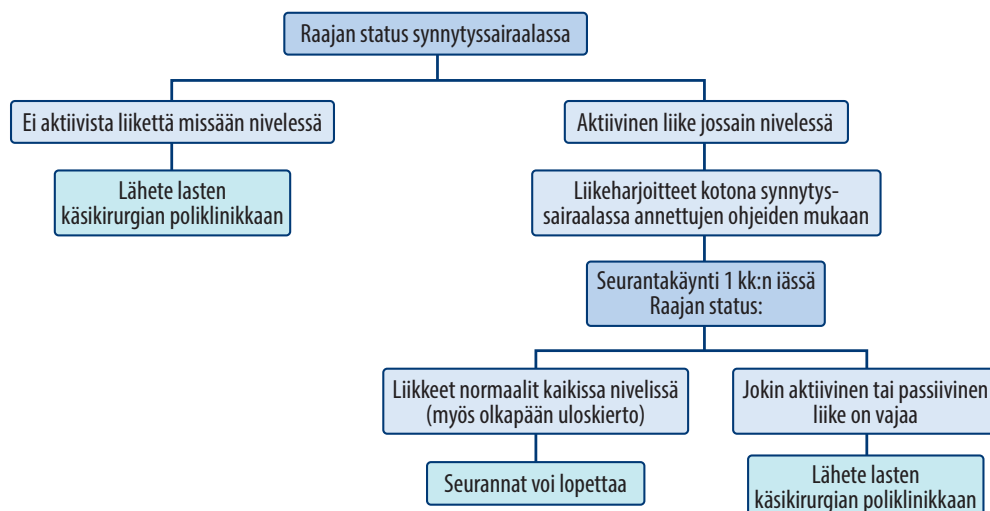
Diagnoosi tehdään synnytyslaitoksella kliinisen tutkimuksen perusteella. Olkahermopunoksen syntymävaurion saanut vastasyntynyt ei pysty liikuttamaan normaalisti olka- eikä kyynärniveltään. Kaikkien yläraajan nivelten liike on huono tai puuttuu, mikäli vaurio kattaa kaikki viisi (C5–T1) juurta. Yläraajan aktiivisten liikkeiden epäsymmetrian lisäksi Moron heijasteessa havaitaan puoliero, ja vaikeimmissa ta-

pauksissa lapsella on Hornerin oire, johon voi liittyä palleahermon vaurio.

Molemminpuoliset olkahermopunoksen syntymävauriot ovat harvinaisia. Tavallisimmat erotusdiagnoosit ovat solis- tai olkaluun syntymämurtuma ja aivoverenvuoto, jotka voivat esiintyä myös yhdessä olkahermopunoksen syntymävaurion kanssa. Olkahermopunoksen ohimenevä syntymävaurio paranee yleensä täysin kolmen ensimmäisen elinkuukauden aikana (3–5).

Suosittellemme, että kaikkien viiden juuren syntymävaurion saaneista lapsista tehdään jo synnytyslaitokselta lähete yliopistosairaalaan. Yläjuurten vaurion saaneista lapsista tehdään lähete, ellei vamma puolen raajan toiminta ole palautunut kuukaudessa symmetriseksi verrattuna terveeseen puoleen (KUVA 3).

Päätös lisätutkimuksista tehdään yksilöllisesti yliopistosairaalassa. Hermoratitutkimuksista (ENMG) ei ole hyötyä vaurion tai ennusteen määrittämisessä, minkä takia niistä on luovuttu alkuvaiheen diagnostiikassa (11). Kaularangan magneettikuvaus on aiheellinen, mikäli harkitaan olkahermopunoksen korjausleikkausta (12). Teknisesti oikein toteutetussa magneettikuvauksessa voidaan todeta luotettavasti



KUVA 3. Olkahermopunoksen syntymävaurioiden lähetekriteerit.

hermojuurten avulsiovammat, jolloin leikkaushoito on yleensä aiheellista. Magneettikuviasta ei toisaalta pystytä yhtä hyvin arvioimaan toipumisennustetta, jos lapsella on yhden tai useamman hermojuuren repeämästä (neurotomeesi) syntynyt neurooma (12). Kaularangan magneettikuvausta varten lapsi on nukutettava, jotta kuvanlaatu on riittävän hyvä.

Varhaisvaiheen hoito

Liikehoito. Olkahermopunoksen syntymävaurion saaneen lapsen vanhemmille annetaan jo synnytyssairaalassa yksilölliset liikeharjoitteet kotona toteutettavaksi. Harjoitteiden tarkoituksena on säilyttää nivelten passiivinen liikelaaajuus, jotta nivelten muoto säilyisi kasvun edetessä mahdollisimman normaalina. Olan liikeharjoitusten tavoitteena on myös pyrkiä ehkäisemään olkanivelen epätukevuus, joka johtaa hoitamattomana nivelen osittaiseen sijoiltaanmenoon ja epämuotoisuuteen. Harjoituksissa painotetaan etenkin niitä liikkeitä, joita lapsi ei itse pysty tekemään. Olkanivelen uloskierto ja loitonnuus, kyynärnivelen koukistus ja ojennus sekä kyynärvarren supinaatio ovat tärkeimmät harjoiteltavat liikkeet.

Raajan tukemista kanto- tai verkkosidoksella ei suositella. Nivelkohtaisia liikeharjoituksia jatketaan, kunnes nivelen toiminta on palautunut. On suositeltavaa, että olkahermopunoksen

syntymävaurioon perehtynyt fysioterapeutti arvioi tilanteen, kun lapsi on kahden ja neljän viikon iässä. Tällöin tarkastetaan liikeharjoitteet ja niiden toteutus sekä tuetaan perhettä harjoitusten jatkamisessa.

Leikkaushoito. Olkahermopunoksen hankalimpien vaurioiden korjausleikkaus tehdään jo ennen kolmen kuukauden ikää. Olkahermopunoksen yläosan vaurioiden leikkausta harkitaan 3–9 kuukauden iässä, mikäli toipuminen ei seurannan aikana etene riittävästi. Olkahermopunoksen korjausleikkauksessa käytetään hermosiirteitä (7). Ne otetaan yleensä molemmista pohkeista (n. suralis) ja tarvittaessa myös vamma puolen kyynär- ja olkavarresta (n. radialis superficialis, n. cutaneus brachii medialis) (KUVA 4).

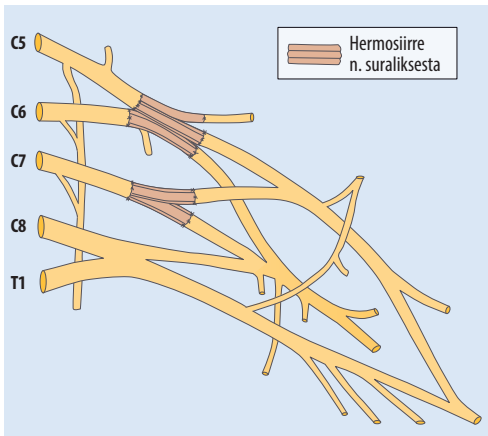
Olkaniveleen kohdistuvat hoidot

Olkanivelseula. Valtaosalle (60–80 %) olkahermopunoksen pysyvän syntymävaurion saaneista lapsista kehittyy olkanivelen uloskiertorajoitus, joka johtuu hermovaurion aiheuttamista lihaskuutoksista: lihasten amplitudi vähenee, mikä johtaa usein hoitamattomana ensin olkanivelen löysyyteen ja edelleen erias-teisiin olkanivelen kehityshäiriöihin (3,6,7,13).

Nivelen kehityshäiriön varhaisaste johtaa olkaluun pään osittaiseen taaksepäin suuntautuvaan sijoiltaanmenoon sisäänkierrossa sekä

Ydinasiat

- ▶ Valtaosa olkahermopunoksen syntymävaurioista paranee muutamassa kuukaudessa.
- ▶ Pysyvä vaurio aiheuttaa toiminnallista ja ulkonäköhaittaa, ja pahimmillaan vauriopuolen yläraaja toimii vain apukätenä tai on täysin käyttökelvoton.
- ▶ Diagnoosi perustuu toistettuihin kliinisiin tutkimuksiin.
- ▶ Liikeharjoitukset aloitetaan jo synnytyslaitoksella.
- ▶ Lähetä yliopistosairaalaan tehdään välittömästi syntymän jälkeen, jos yläraaja on kokonaan veltto, tai kuukauden ikään mennessä, jos vaurio ei ole täysin parantunut.



KUVA 4. Olkahermopunoksen korjausleikkaus. Hartiapunoksen ylä- ja keskirungon (truncus superior plexus brachialis ja t. medius plexus brachialis) repeämät on korjattu molemmista sääristä otetuilla pohjeihohermo (nervus suralis) -siirteillä.

olkamaljan ja olkaluun pään rakennemuutokseen. Uloskierrossa olkaluun pää palautuu paikoilleen. Tämä olkanivelen epätukevuus on todettavissa lähes poikkeuksetta ensimmäisen ikävuoden aikana joko kliinisesti tai dynaamisella kaikukuvauksella. Osittainen sijoiltaanmeno on luotettavasti osoitettavissa kaikukuvista jo 2–6 kuukauden iässä (**KUVA 5**) (8).

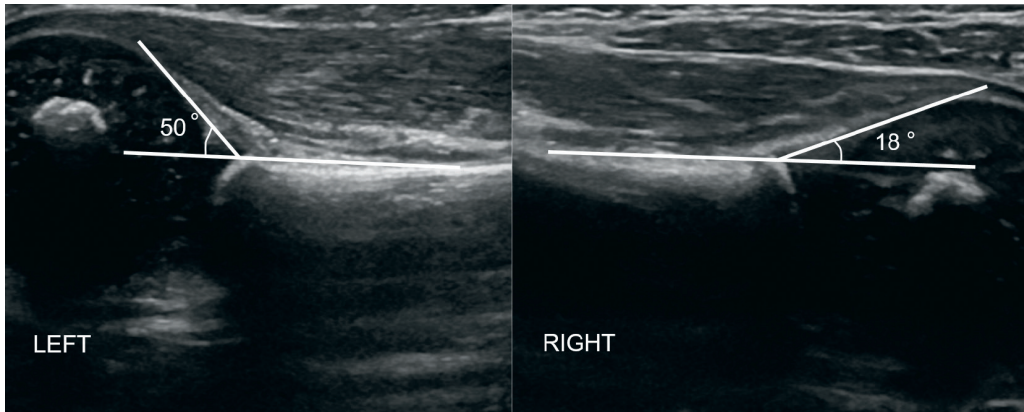
Olkanivelen hoitoprotokolla. Kotona tehtävät päivittäiset liikeharjoitteet ovat hoidon keskipisteessä. Yliopistosairaalassa liikeala arvioidaan ja olkanivelet tutkitaan dynaamisella kaikukuvauksella kolmen kuukauden välein. Olkanivelen sisäänkiertäjiin (lavanaluslihas, iso rintalihas ja leveä selkälihas) ruiskutetaan botuliinitoksiinia (yhteensä 100 yksikköä), mikäli passiivisista liikeharjoituksista huolimatta kehittyy olkanivelen sisäänkiertokontraktuura (olkanivelen passiivinen uloskierto adduktiossa alle 70°) tai olkanivelen osittainen sijoiltaanmeno (**KUVA 5**).

Botuliinitoksiiniruiskeen jälkeen olkanivel tuetaan tarralastalla kuudeksi viikoksi uloskiertoon (**KUVA 6**). Lastahoidon aikana nivel tukevoituu ja siihen jo kehittyneet rakenteelliset muutokset vähenevät. Lastahoidon loputtua jatketaan liikeharjoitteita, jotta nivelen kehitys jatkuisi mahdollisimman hyvänä. Olkanivelen tukevuus tarkistetaan kaikukuvauksella kaksi viikkoa lastan poiston jälkeen. Olkanivelen kirurginen avoin paikalleen asetus on hoidon jälkeen harvoin tarpeellista (8).

Erikoissairaanhoidossa tutkitaan kaikkien vaurion saaneiden lasten olkanivelet kaikukuvauksella vuoden ikään saakka tai kunnes olkanivelen aktiivinen liike on toipunut normaaliksi. Olkanivelen uloskiertoa parantavaa hermonsiirotleikkausta suositellaan niille puolitavuoitaille lapsille, joiden olkanivelen passiivinen liikeala on täysin auki mutta aktiivinen alemman lapalihaksen toiminta puuttuu (14). Mikäli olkanivelen uloskierto ei ole kaikesta huolimatta toipunut, osa vanhemmista lapsista saattaa myös hyötyä olkapään lihasten kiinnityspisteiden siirrosta tai olkaluun yläosan katkaisusta ja käännöstä (7).

Raajan muut ongelmat

Kyynärnivelen ojennusvaje kehittyy valtaosalle olkahermopunoksen pysyvän syntymävaurion saaneista lapsista hermovaurion aiheuttamien kyynärnivelen koukistajalihaksien muutoksien vuoksi (13). Ojennusvaje on keskimäärin 20–30°, mutta vaihteluväli on kuitenkin suuri, 0–90° (15). Kyynärnivelen ojennusvajeen kehittymistä pyritään estämään



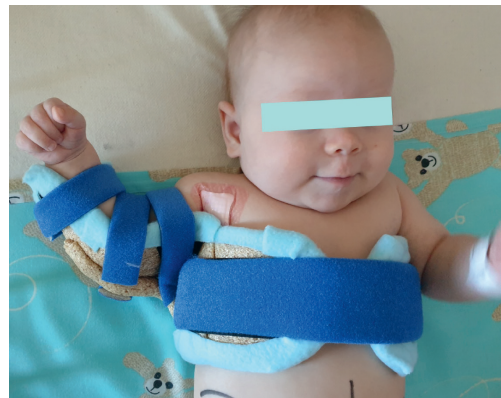KUVA 5. Kaikukuvat kolmen kuukauden ikäisen lapsen olkanivelestä, joka on osittain sijoiltaan. Olkahermopunoksen syntymävaurio on pysyvä. Vasemman olkaluun pään luutumistumake sijaitsee lapaluun takakorkeksia pitkin piirretyin viivan takapuolella, kun terveellä oikealla puolella luutumistumake jää saman linjan etupuolelle. Kuviin on lisäksi merkitty niin sanottu alfaikulma, joka on normaalisti alle 30°.

säännöllisellä liikeharjoittelulla, roikkumalla renkaista tai puolapuista. Botuliinitoksiiniruisketta käytetään joskus myös kyynärnivelen koukistajien kontraktuuran helpottamiseksi, mutta sen vaikutus on epävarma (16).

Kasvu- ja kipuongelmat. Olkahermopunoksen pysyvän syntymävaurion seurauksena vauriopuolen yläraaja jää usein tervettä puolta muutaman senttimetrin lyhemmäksi, mutta pituuseroa voi olla jopa 15–20 cm (17,18). Alle 5 cm:n pituuseroa on harvoin merkittävää toiminnallista haittaa, mutta samanaikainen kyynärnivelen ojennusvajaus korostaa vaikutelmaa lyhyestä yläraajasta (18,19).

Vaikeat koko olkahermopunoksen syntymävauriot voivat aiheuttaa myös käden osittaisen tai täydellisen tuntopuutoksen. Osa tuntopuutoksesta kärsivistä lapsista saattaa vahingoittaa itseään esimerkiksi puremalla tunnotonta sormeaan tai kyynärvarttaan. Merkittävällä osalla olkahermopunoksen pysyvän syntymävaurion saaneista on kipuja vamma puolen yläraajassa, mutta pahoja kipuja on vain harvalla (17). Pienillä lapsilla kipuja ilmenee esimerkiksi kuume-tautien yhteydessä.

Aikuisten kivut voivat johtua myös hartiaseudun epäsymmetriasta ja ryhdistä, varhaisesta nivelrikosta tai vaikeiden vammojen jälkitiloissa myös huonosti toimivan raajan painosta. Kipua sekä raajan huonosta tai puuttuvasta tunnosta johtuvaa epämiellyttävää tunnetta voidaan pyrkiä lievittämään transkutaanisella hermostimu-



KUVA 6. Kolmen kuukauden ikäiselle lapselle on annettu 100 yksikköä botuliinitoksiinia oikean olkanivelen sisäänkiertäjiin. Olkanivel tuetaan yksilöllisesti valmistetulla lastalla kuudeksi viikoksi uloskiertoon. Liikeharjoituksia jatketaan heti lastan poiston jälkeen. Olkanivelen asento tarkastetaan kaikukuvausella kahden viikon kuluttua lastan poistosta.

laatiolla (TNS). TNS-laitteesta tulevat sähköärsykkeet sotkevat kipuradan toimintaa siten, että kipu aistitaan lievempänä (20).

Vaurion ehkäisy

Viime vuosina on pyritty aktiivisemmin tunnistamaan synnytykseen liittyviä riskejä, jotta olkahermopunoksen vaurion ilmaantuvuutta voitaisiin pienentää. Helsingin ja Uudenmaan sairaanhoitopiirissä on vuodesta 2015 alkaen järjestetty synnytyssalihenkilökunnalle simulaatioharjoituksia, joiden tarkoituksena on

opettaa diagnosoimaan ja hoitamaan hartiadystonia paremmin synnytyksen aikana.

Olkahermopunoksen pysyvän syntymävaurion esiintyvyyden on pienentynyt HUS:n piirissä viiden viime vuoden aikana noin puoleen aikaisemmasta (3,6). Toisaalta tummaihoisten riski saada lapsi, jolla on olkahermopunoksen pysyvä syntymävaurio, on toistaiseksi epäselvästä syystä suurempi (6,9,10,21).

PETRA GRAHN, LT, käsikirurgian erikoislääkäri
HUS, Uusi lastensairaala, lasten ortopedia ja traumatologia

JARKKO JOKIHAARA, käsikirurgian apulaisprofessori
Tays, Tuki- ja liikuntaelinkekus, Tampereen yliopisto

MARKUS PÄÄKKÖNEN, käsikirurgian apulaisprofessori
Tyks, käsikirurgian yksikkö, Turun yliopisto

JANNE SOIKKELI, LL, käsikirurgian erikoislääkäri
OYS, käsikirurgian yksikkö

YRJÄNÄ NIETOSVAARA, lastenortopedian ja -traumatologian professori, käsikirurgian dosentti
KYS, lasten ja nuorten osasto, Itä-Suomen yliopisto
HUS, Uusi lastensairaala, lasten ortopedia ja traumatologia

Lopuksi

Suomessa toimii rekisteröity Invalidiliiton jäsenyhdistys yhdyssiteenä olkahermopunoksen syntymävauriopotilaille ja heidän läheisilleen. Perhe voi hakea Kelan alle 16-vuotiaan vammaistukea, mikäli hoito jatkuu lapsen ollessa yli puolivuotias. ■

VASTUUTOIMITTAJA
Otto Helve

SIDONNAISUUDET
Petra Grahn: Ei sidonnaisuuksia

Jarkko Jokihaara: Luottamustoimet (Liikenne- ja potilasvahinkolautakunta, asiantuntija)

Markus Pääkkönen: Korvaukset koulutus- ja kongressikuluista (Stryker, AxoGen), luottamustoimet (Suomen käsikirurgiyhdistys, rahastonhoitaja), hankkeet (TUKES, projekti vaarallisten palvelujen raportointiin)

Janne Soikkeli: Ei sidonnaisuuksia

Yrjänä Nietosvaara: Korvaukset koulutus- ja kongressikuluista (AxoGen), luottamustoimet (Potilasvakuutuskeskus, Valvira, asiantuntijalääkäri)

KIRJALLISUUTTA

- Kekki M, Salonen A, Tihtonen K, ym. The incidence of birth injuries decreased in Finland between 1997 and 2017: a nationwide register study. *Acta Paediatr* 2020;109:2562–9.
- Kirjavainen M, Remes V, Peltonen J, ym. Long-term results of surgery for brachial plexus birth palsy. *J Bone Joint Surg Am* 2007;89:18–26.
- Pöyhä TH, Lamminen AE, Peltonen JI, ym. Brachial plexus birth injury: US screening for glenohumeral joint instability. *Radiology* 2010;254:253–60.
- Laurent JP, Lee R, Shenag S, ym. Neurosurgical correction of upper brachial plexus birth injuries. *J Neurosurg* 1993;79:197–203.
- Hoeksma AF, ter Steeg AM, Lissens RG, ym. Neurological recovery in obstetric brachial plexus injuries: an historical cohort study. *Dev Med Child Neurol* 2004;46:76–83.
- Grahn P. Improving shoulder function in brachial plexus birth injury. Väitöskirja. Helsinki: Helsingin yliopisto, lääketieteellinen tiedekunta 2021.
- Hale HB, Bae DS, Waters PM. Current concepts in the management of brachial plexus birth palsy. *J Hand Surg Am* 2010;35:322–31.
- Grahn P, Sommarthem A, Nietosvaara Y. A protocol-based treatment plan to improve shoulder function in children with brachial plexus birth injury: a comparative study. *J Hand Surg Eur*, julkaistu verkossa 11.11.2021. DOI:10.1177/17531934211056998.
- DeFrancesco CJ, Shah DK, Rogers BH, ym. The epidemiology of brachial plexus birth palsy in the United States. *J Pediatr Orthop* 2019;39:134–40.
- Foad SL, Mehlman CT, Ying J. The epidemiology of neonatal brachial plexus palsy in the United States. *J Bone Joint Surg Am* 2008;90:1258–64.
- Van Dijk JG, Pondaag W, Buitenhuis SM, ym. Needle electromyography at 1 month predicts paralysis of elbow flexion at 3 months in obstetric brachial plexus lesions. *Dev Med Child Neurol* 2012;54:753–8.
- Grahn P, Pöyhä T, Sommarthem A, ym. Clinical significance of cervical MRI in brachial plexus birth injury. *Acta Orthop* 2019;90:111–8.
- Nikolaou S, Peterson E, Kim A, ym. Impaired growth of denervated muscle contributes to contracture formation following neonatal brachial plexus injury. *J Bone Joint Surg Am* 2011;93:461–70.
- Sommarthem A, Grahn P, Nietosvaara Y. Selective neurotization of the infraspinatus muscle in brachial plexus birth injury patients using the accessory nerve. *Plast Reconstr Surg* 2015;136:1235–8.
- Sheffler LC, Lattanza L, Hagar Y, ym. The prevalence, rate of progression, and treatment of elbow flexion contracture in children with brachial plexus birth palsy. *J Bone Joint Surg Am* 2012;94:403–9.
- Buchanan P, Grossman J, Price A, ym. The use of botulinum toxin injection for brachial plexus birth injuries: a systematic review of the literature. *Hand (NY)* 2018;14:150–4.
- Ho ES, Davidge K, Curtis CG, ym. Sensory outcome in children following microsurgery for brachial plexus birth injury. *J Hand Surg Am*, julkaistu verkossa 2.7.2018. DOI:10.1016/j.jhsa.2018.05.009.
- Bae DS, Ferretti M, Waters PM. Upper extremity size differences in brachial plexus birth palsy. *Hand (NY)* 2008;3:297–303.
- Bain J, DeMatteo C, Gjertsen D, ym. Limb length differences after obstetrical brachial plexus injury. *Plast Reconstr Surg* 2012;130:558–71.
- Vance C, Dailey D, Rakel B, ym. Using TENS for pain control: the state of the evidence. *Pain Manag* 2014;4:197–209.
- Merrison H, Mangtani A, Quick T. The shifting demographics of birth-related brachial plexus injury: the impact of socio-economic status and ethnic groups. *J Plast Reconstr Aesthet Surg* 2021;74:560–8.